

# Экстракапсулярная экстракция катаракты

---

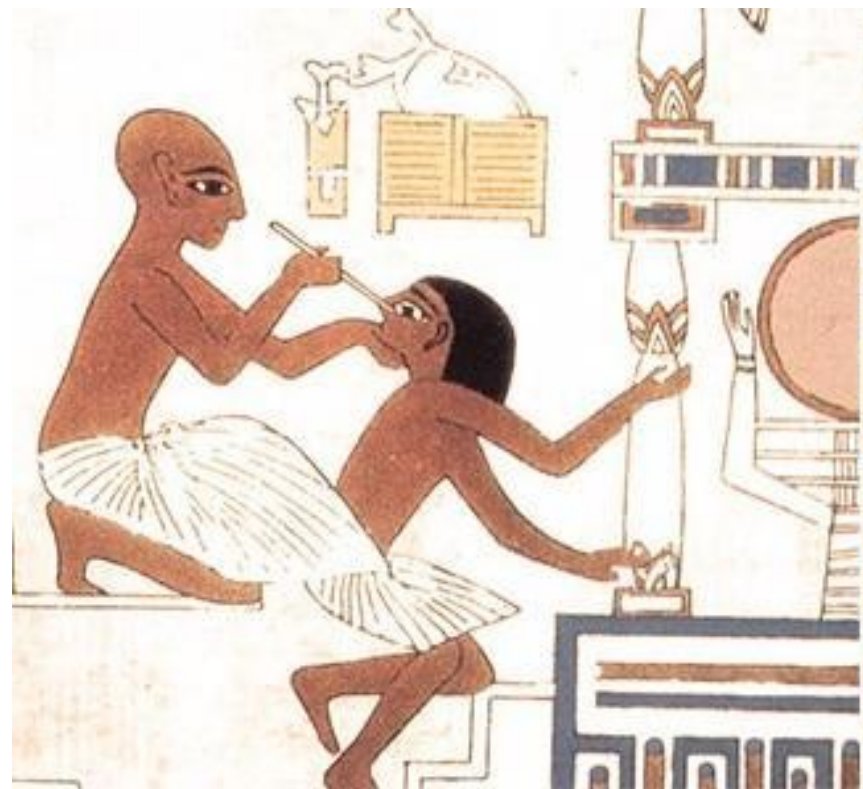ВЫПОЛНИЛА: СТУДЕНТКА 6 КУРСА  
ЛЕЧЕБНОГО ФАКУЛЬТЕТА  
БЕДАРЕВА ВЕРОНИКА

# История хирургии катаракты

О проведении операции экстракции катаракты свидетельствуют памятники Древней Ассирии и Египта.

В древности применялась так называемая операция реклинации хрусталика.

В 1747 Жак Давиль предложил удалять не весь хрусталик, а только ядро и хрусталиковую массу, а заднюю часть, которая не подвергалась изменениям, оставлять.



# Методы хирургического лечения катаракты

---

- **Интракапсулярная экстракция катаракты** - удаление непрозрачного хрусталика вместе с капсульным мешком.
- **Экстракапсулярная экстракция катаракты** подразумевает удаление содержимого хрусталика (ядра и кортикальных масс) с сохранением капсульного мешка и связочного аппарата.
- Варианты экстракапсулярной экстракции катаракты — мануальная и энергетическая хирургия катаракты.

# Показания

---

- перезрелые и пленчатые катаракты
- слабость связочного аппарата хрусталика
- частичный отрыв цинновых связок
- узкий и не расширяющийся зрачок
- эндотелиально-эпителиальная дистрофия роговицы

# Противопоказания

---

- Онкологическое заболевание в области глаза.
- Воспалительный процесс в области глаза.
- Обострение хронических заболеваний.
- Острые инфекционные заболевания.
- Состояние до 6 месяцев после инфаркта миокарда.
- Гемофилия.

# Предоперационная подготовка

---

- При необходимости коррекция сопутствующей патологии.
- Закапывание дезинфицирующих и расширяющих зрачок капель.
- Анестезиологическое пособие: За 30 минут- закапывание 2% раствора лидокаина или 1% раствора бупивакаина троекратно с интервалом 10 минут.
- При необходимости осуществляется проводниковая анестезия или наркоз.

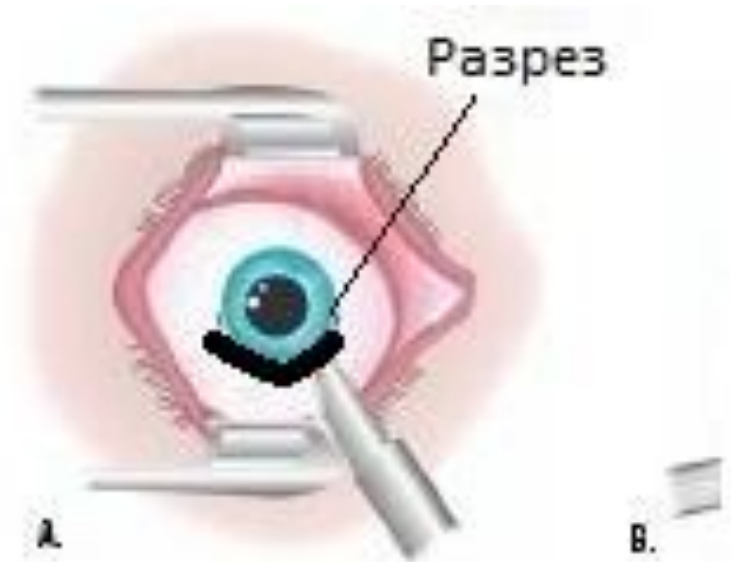
# Основные этапы операции

---

1. Формирование разреза .
2. Формирование переднего капсулорексиса.
3. Гидродиссекция, гидроделинеация.
4. Фрагментация ядра хрусталика или удаление без фрагментации.
5. Удаление остаточных хрусталиковых масс.
6. Имплантация ИОЛ.
7. Завершающие этапы.

# Формирование разреза

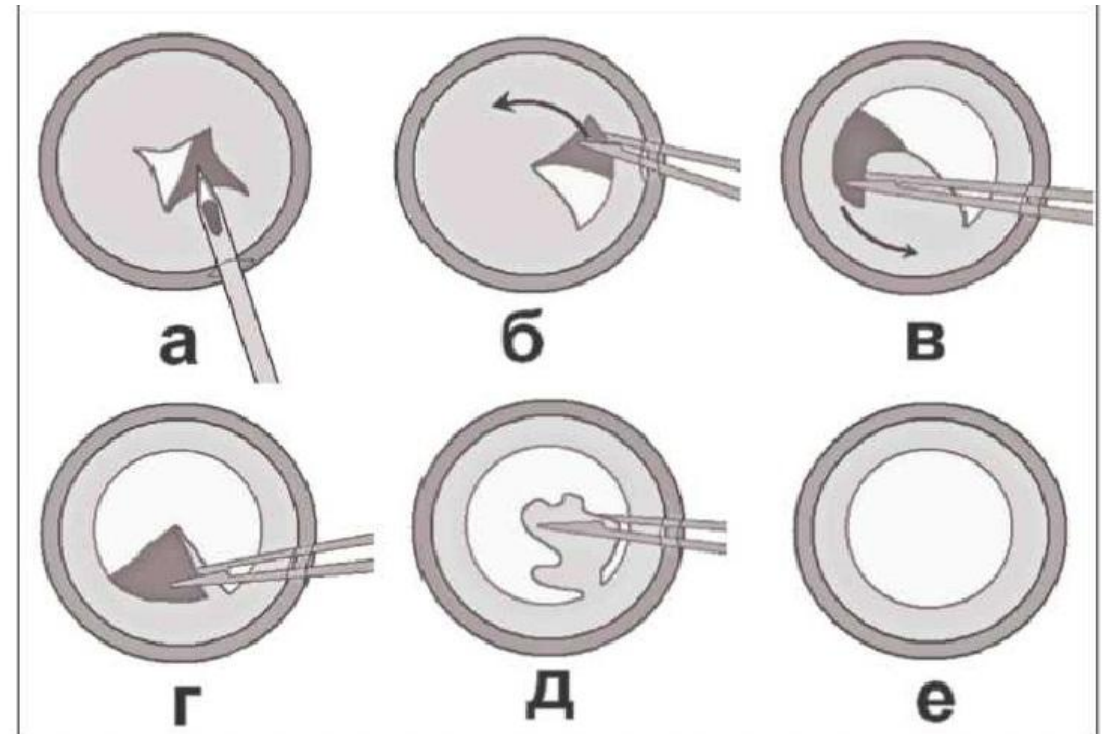
- На сегодняшний день основным вариантом операционного доступа является тоннельный самогерметизирующийся разрез.
- На расстоянии 1,5 мм от лимба в меридиане от 10 до 14 часов.
- Затем на 12 или 14 часов осуществляют парацентез.





# Формирование переднего капсулорексиса.

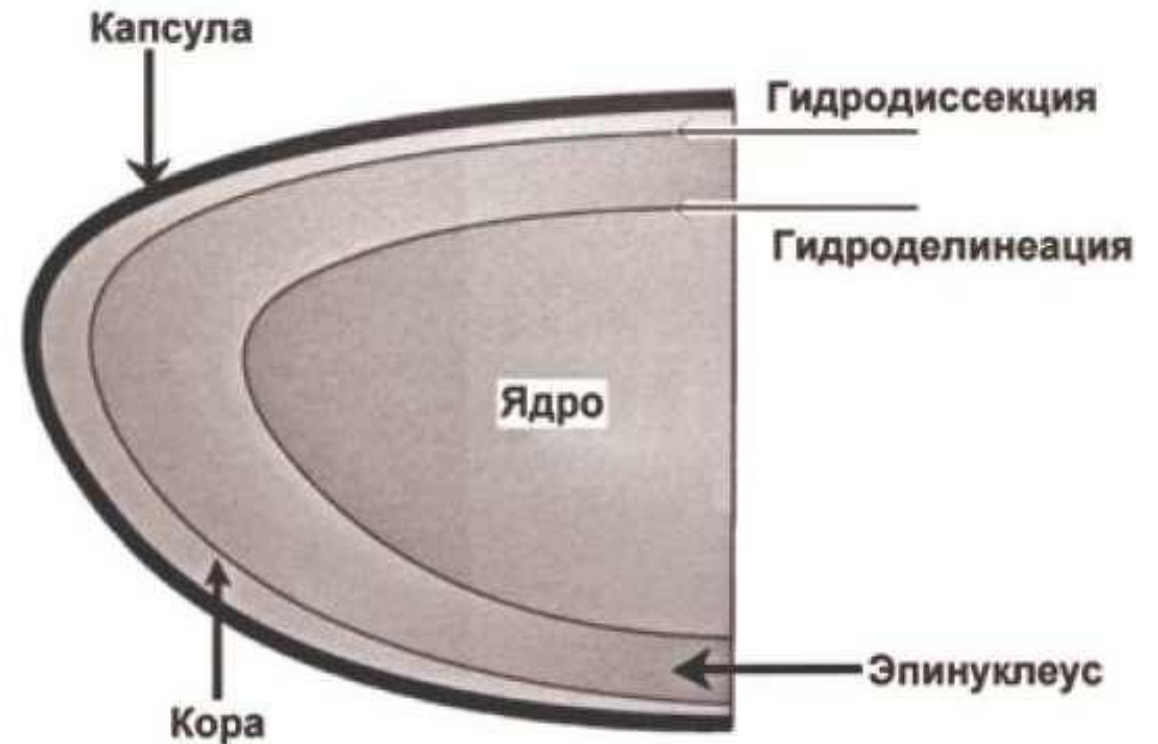
- Вскрытие передней капсулы хрусталика.
- Предпочтение отдается непрерывному круговому вскрытию.
- Предварительно выполняют заполнение передней капсулы вискоэластиком.



# Гидродиссекция, гидроделинеация.

□ Гидродиссекция – своего рода «раскачивание» хрусталика внутри капсулы – достигается путем введения в пространство между хрусталиком и его капсулой струи жидкости.

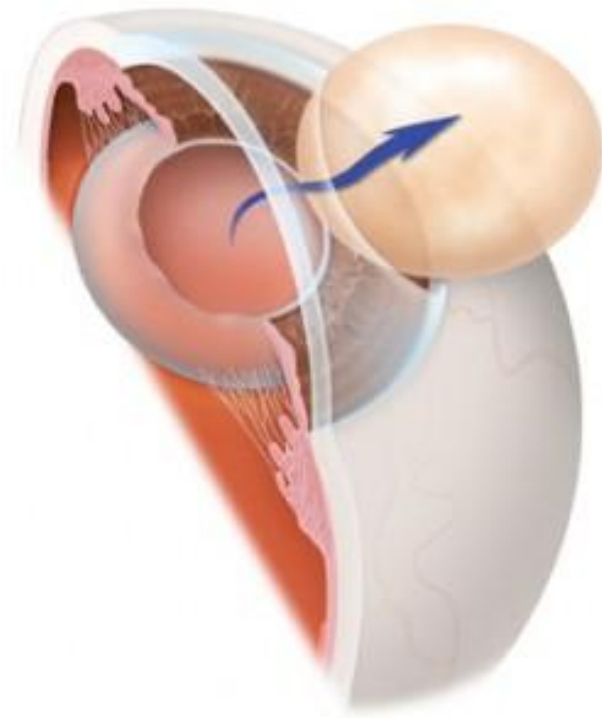
□ Цель данного этапа – разделение поверхностных слоев хрусталика и мобилизация ядра.



# Удаление ядра хрусталика

---

- При размерах ядра 6 мм и менее, возможно удаление ядра без предварительной фрагментации.
- При более крупных ядрах используются методы механической факофрагментации различными инструментами-факочоперрами, диссекторами, пинцетами, сплитерами.



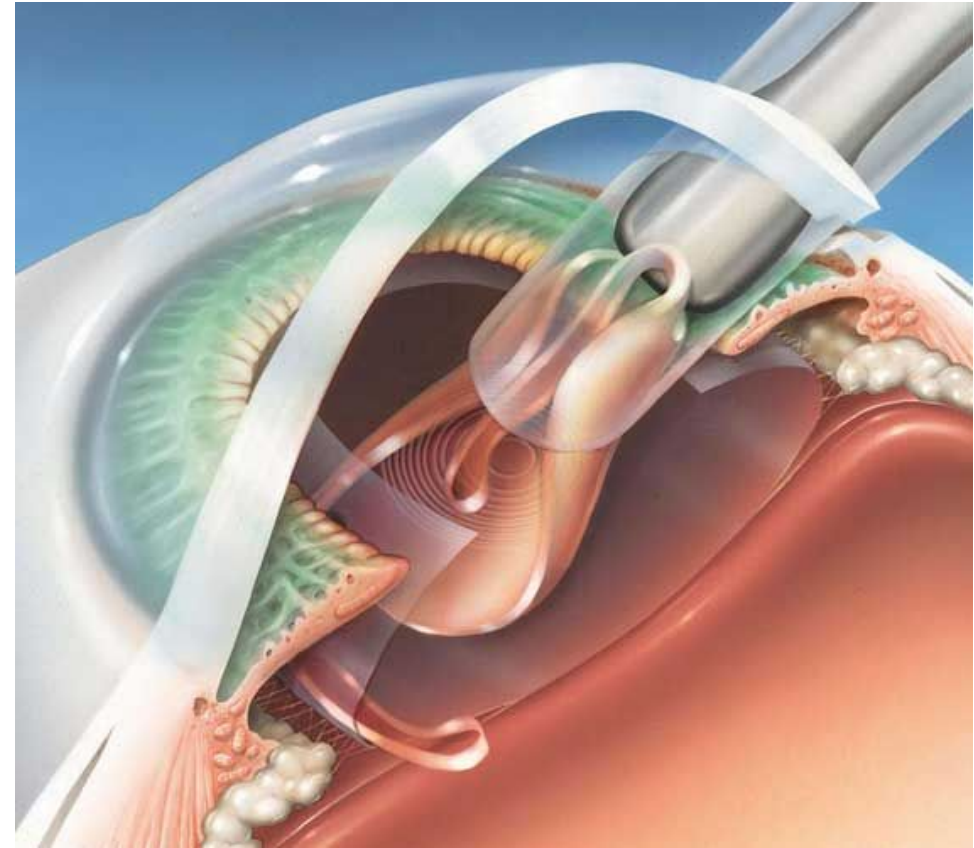
# Удаление остаточных хрусталиковых масс

---

- Эвакуацию хрусталиковых масс осуществляют с помощью канюли Simcoe или двухканальной аспирационно-ирригационной канюлей.
- Очистку задней капсулы от хрусталиковых масс осуществляют с помощью шпателя с алмазным напылением путем легкого поглаживания капсулы.

# Имплантация ИОЛ

- Имплантацию ИОЛ осуществляют с помощью пинцетов или специальных инжекторов.



# Завершающие этапы

---

- Вымывание вискоэластика с помощью двухканальной аспирационно-ирригационной системы.
- Для лучшей адаптации операционного разреза на заключительных этапах операции осуществляют «оводнение» парацентезов изотоническим раствором натрия хлорида и заполнение передней камеры ирригационным раствором.

# Осложнения

---

## Интраоперационные

1. Разрыв задней капсулы хрусталика и выпадение стекловидного тела.
2. Геморрагические осложнения.

## Послеоперационные.

1. Реактивное воспаление.
2. Геморрагические осложнения.
3. Макулярный отек.

# Осложнения

---

4. Нарушение положения ИОЛ.
5. Нарушение прозрачности задней капсулы хрусталика.
6. Эндотелиально-эпителиальная дистрофия роговицы.