Постпункционная головная боль:

I. Лечение

В.С.Фесенко

г. Львов

v.s.fesenko@gmail.com

Много книг:

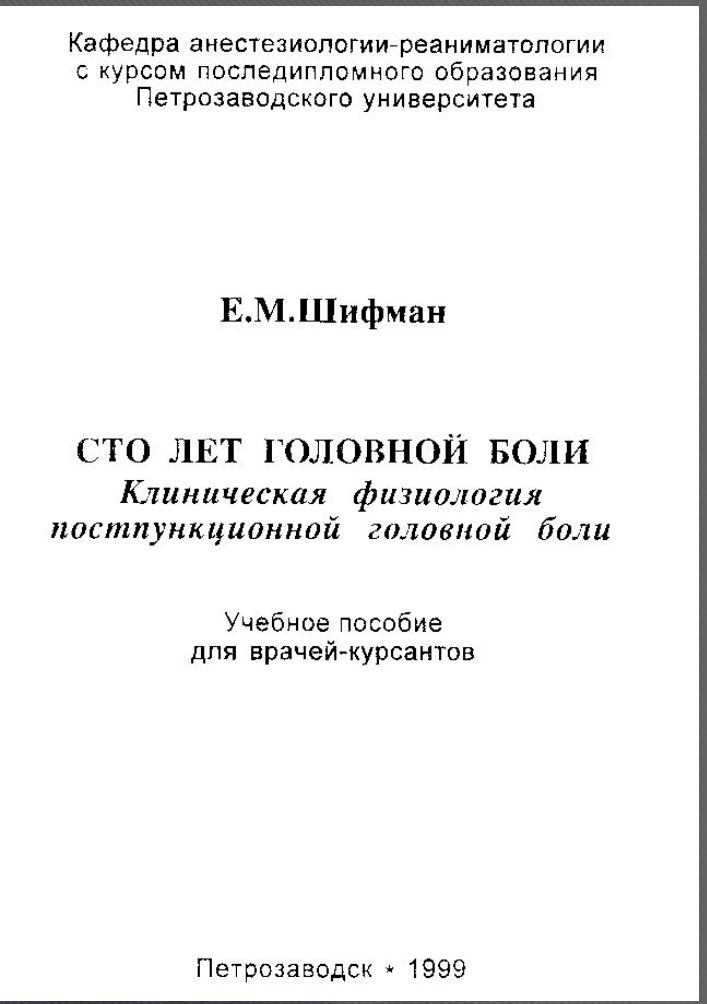
Кафедра анестезиологии-реаниматологии
с курсом последипломного образования
Петрозаводского университета

Е.М.Шифман

СТО ЛЕТ ГОЛОВНОЙ БОЛИ
Клиническая физиология
посткнкционной головной боли

Учебное пособие
для врачей-курсантов

Петрозаводск * 1999

- *Шифман Е.М.* **Сто лет головной боли.** Клиническая физиология посткнкционной головной боли. – Петрозаводск: Изд-во ПетрГУ, 1999. – 72 с.
- *Шифман Е.М.* **Сто лет головной боли.** Клиническая физиология посткнкционной головной боли: Пособие для врачей. – 2-е изд., испр. – М.: МежЭкспертПресс; Петрозаводск: ИнтелТек, 2004. – 64 с.

Суслов В.В. и соавт. Спинальная анестезия и аналгезия. – Х.: СІМ, 2013. – 544 с.

Хижняк А.А. і співавт. Спінальна анестезія. – Х.: Крокус, 2005. – 128 с.

Хвисюк О.М. і співавт. Анестезія в ортопедії та травматології. – Х.: Прапор, 2006. – 416 с.

Fig. 6:22 Dural tap. Note rapid and unmistakeable leakage of cerebrospinal fluid.

Возможна после:

- нечаянного прокола при <u>эпидуральной</u> анестезии (wet tap, «трахнул дуру»)
- <u>спинальной</u> анестезии
- <u>диагностической</u> пункции

Если вы хотите это видеть, если вы тщательно регистрируете свои осложнения, то вы это имеете.

Если вы не хотите это видеть, если вас не интересует это, вы этого не имеете.

Е.М.Шифман

1-й вопрос:

Надо ли лечить?

Внутричерепная субдуральная гематома

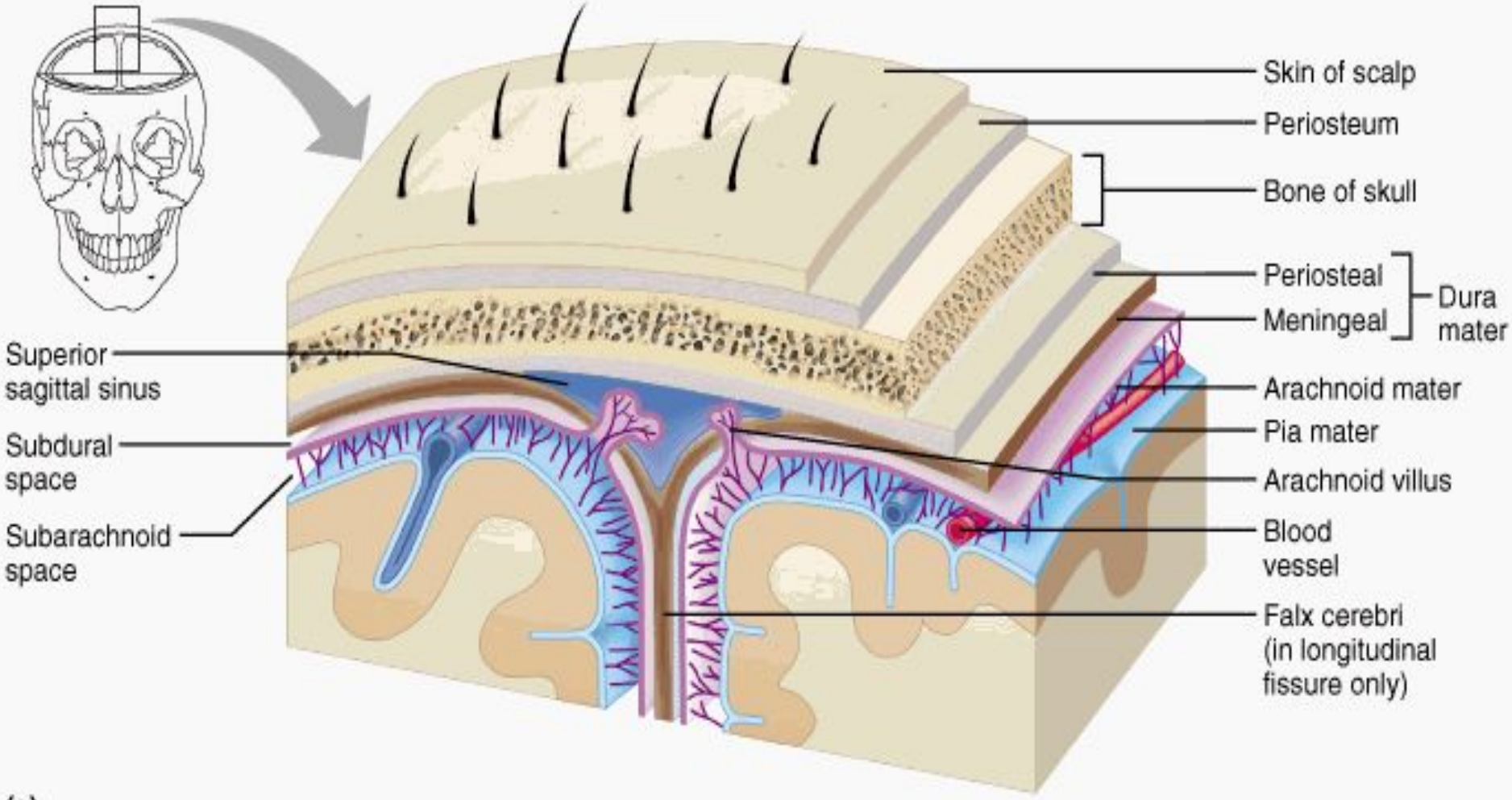

(a)

Copyright © 2001 Benjamin Cummings, an imprint of Addison Wesley Longman, Inc.

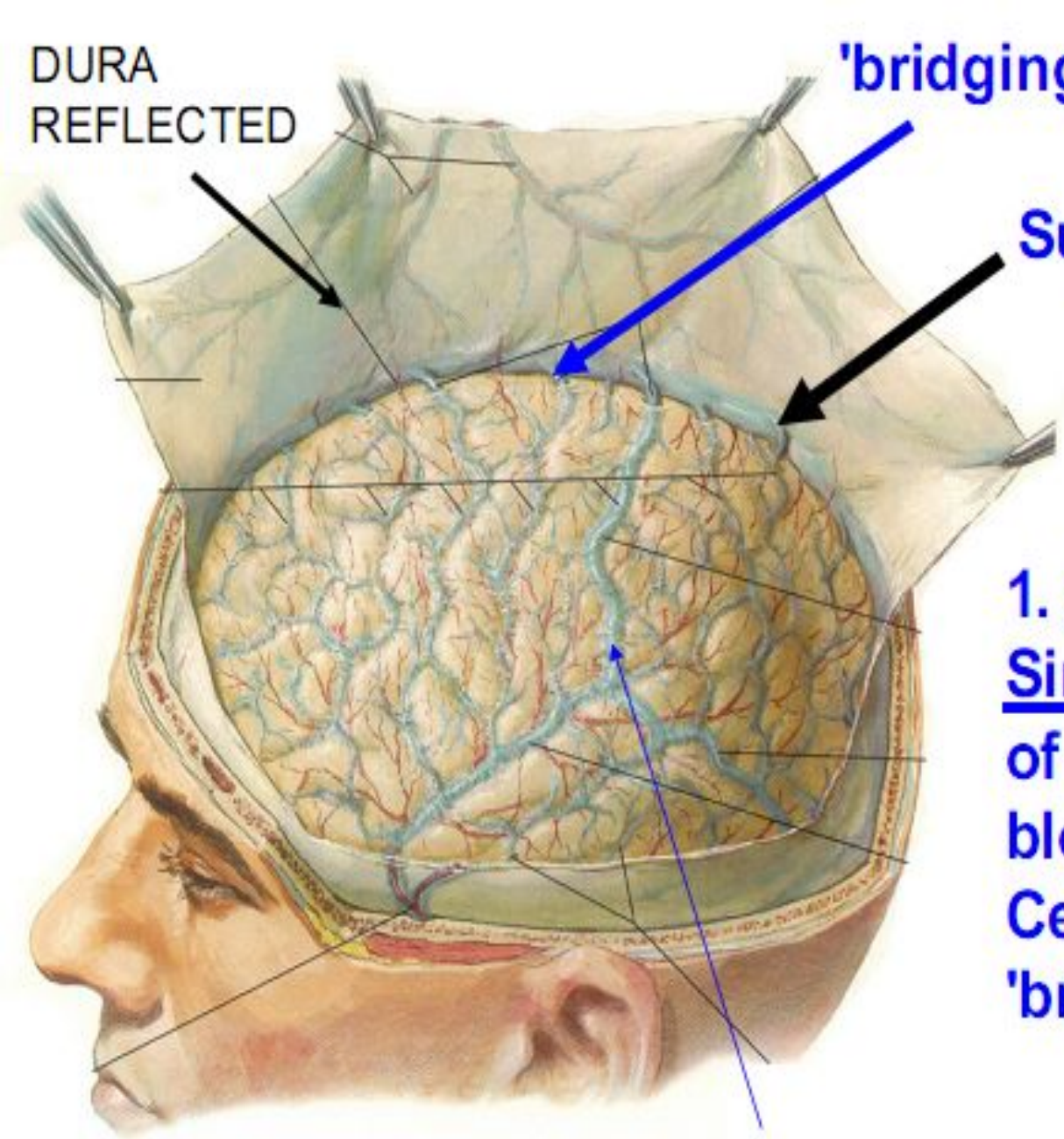

1. Superior Sagittal Sinus – in upper border of falx cerebri; receives blood from Superior Cerebral veins through 'bridging veins'

SUBDURAL HEMATOMA

Subdural Hematomas
- bleeding slow (venous)
- Chronic Subdural Hematomas can remain undetected

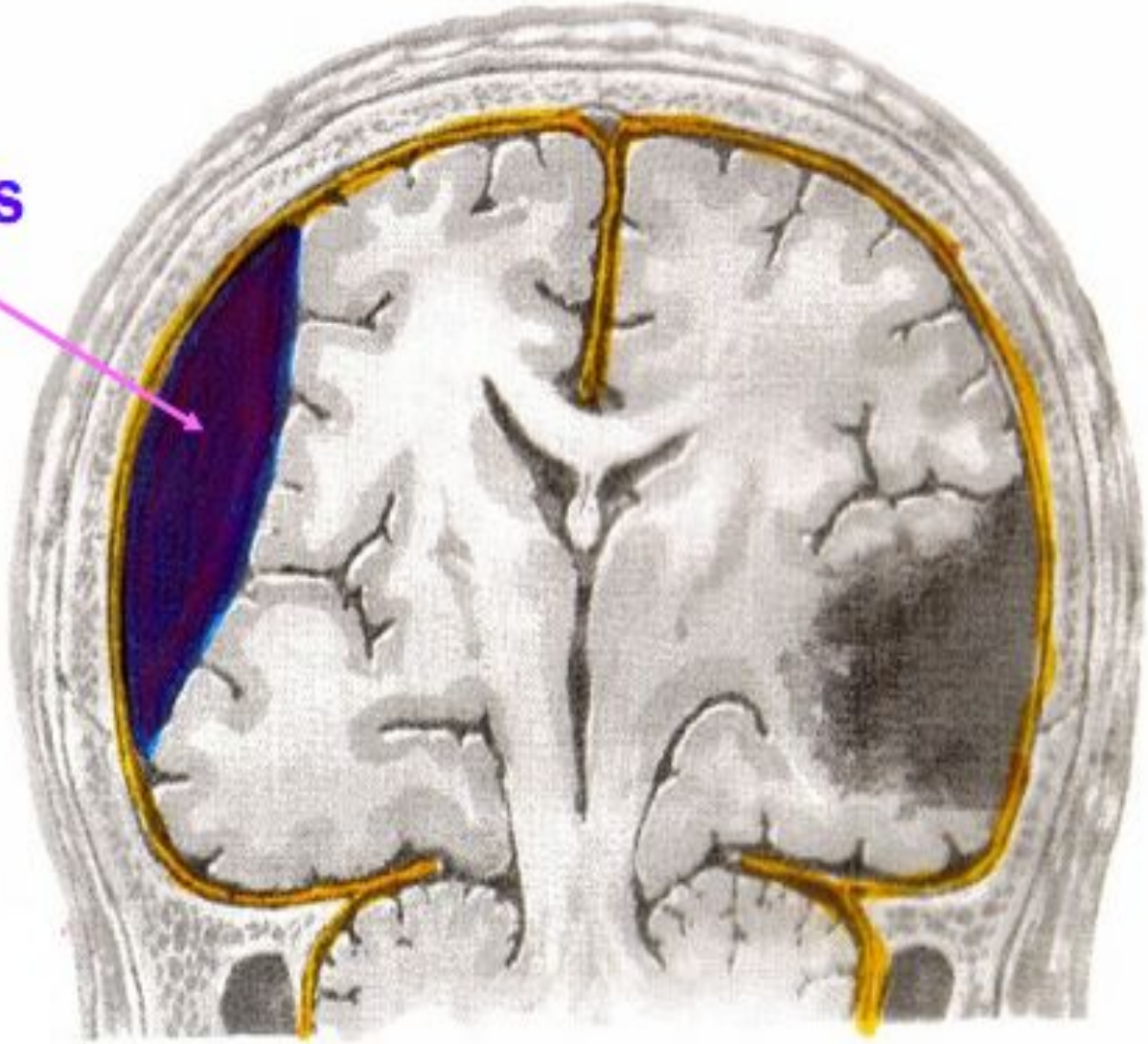

V.Cuypers et al., 2015

ВНУТРИЧЕРЕПНАЯ СУБДУРАЛЬНАЯ ГЕМАТОМА ПОСЛЕ НЕЙРАКСИАЛЬНОЙ АНЕСТЕЗИИ В АКУШЕРСТВЕ: ОБЗОР ЛИТЕРАТУРЫ С АНАЛИЗОМ 56 СЛУЧАЕВ

56 СЛУЧАЕВ (ЭПИДУР. – 34, СПИНАЛЬНАЯ – 20, КОМБИНИР. СПИНАЛЬНО-ЭПИДУР. – 2). СТОЙКАЯ ЦЕФАЛГИЯ, ПРЕКРАТИВШАЯ РЕАГИРОВАТЬ НА СМЕНУ ПОЗЫ – У 83%. ОЧАГОВЫЕ НЕВРОЛОГИЧЕСКИЕ ПРОЯВЛЕНИЯ

СТАНДАРТНОЕ ЛЕЧЕНИЕ
постпункционной головной боли

[Institute for Algorithmic Medicine, Houston, TX, USA]

- Консервативные меры:
  - постельный режим,
  - гидратация,
  - неопиоидные анальгетики,
  - кофеин.
- Эпидуральная пломбировка аутокровью.

2-й вопрос:

Консервативное лечение

Консервативное лечение

- Психологическая поддержка
- Постельный режим
- Брюшной бандаж
- Избегать натуживания
- Обильное питье
- Ненаркотические анальгетики (Цитрамон)
- Кофеин
- АКТГ
- Теофиллин
- Суматриптан
- Габапентин
- Гидрокортизон

Консервативное лечение: классическая триада

Medical Myth

Myth: Fluids, bed rest, and caffeine are effective in preventing and treating patients with post-lumbar puncture headache

- Постель, жидкости, кофеин
- Эффективность – низкая
- Но: просто, дешево, приятно
- А там – боль и сама пройдет

3-й вопрос:

Хирургическое лечение – <u>операция</u>

(ушивание отверстия в оболочке)

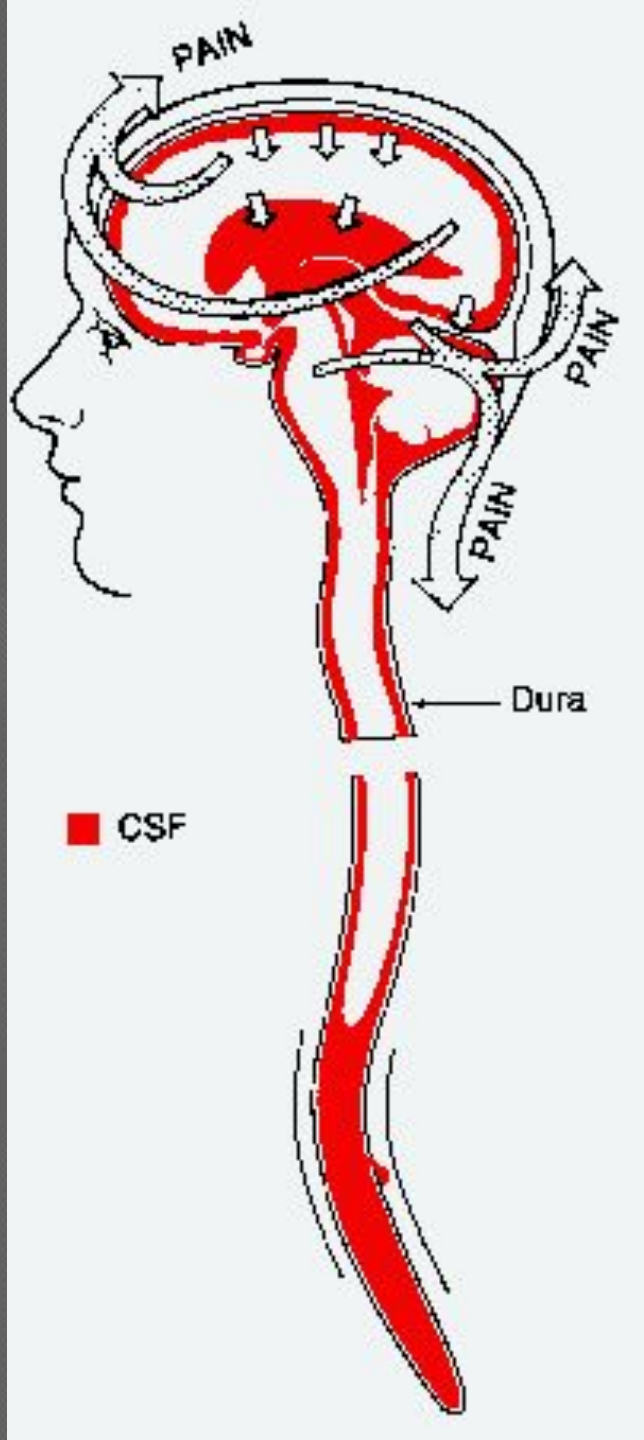

Оперативное лечение

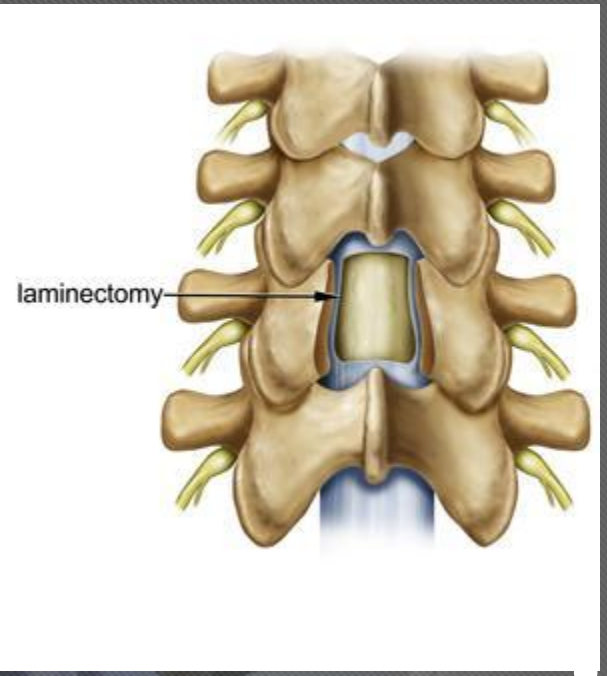

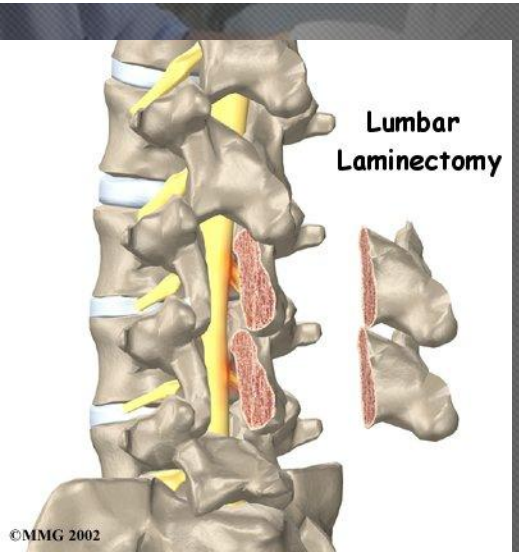

- Ушивание отверстий в оболочках
- Обычно при спонтанной ликворной гипотензии (синдром Шальтенбранда)
- Да и то – если не помогут эпидуральные пломбы на разных уровнях
- Очень редко – после спиналки

Оперативное лечение через 2 года после спинальной анестезии

(статья 2013 года)

Brief Report

Cephalalgia
An International Journal of Headache

International Headache Society

Successful treatment of post-dural-puncture headache with surgical dura repair two years after spinal anesthesia

Cephalalgia
33(15) 1269–1271
© International Headache Society 2013
Reprints and permissions:
sagepub.co.uk/journalsPermissions.nav
DOI: 10.1177/0333102413490348
cep.sagepub.com
SAGE

Christos D Pouskoulas[1,*], Ethan Taub[2,*] and Wilhelm Ruppen[1]

4-й вопрос:

Дефинитивное (решающее) **лечение – <u>эпидурально</u>**

(пломбировка аутокровью)

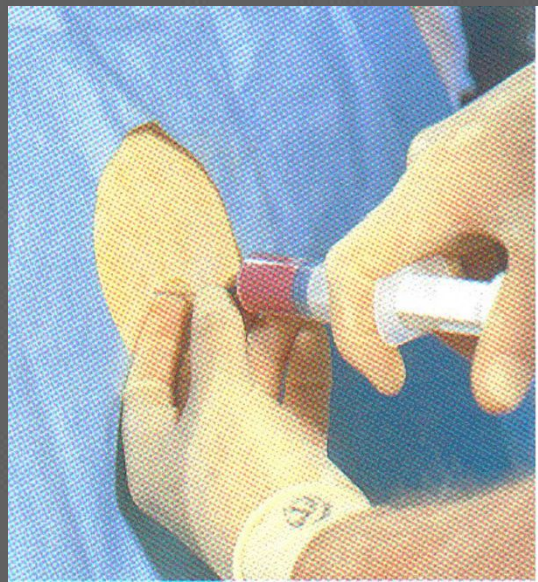

Эпидуральная пломба: история

- **1960** – Гормли (*Gormley*) тонкой иглой прокалывал *dura mater*, вводил в подпаутинное пространство 0,9% *NaCl* (что мгновенно прекращало боль), подтягивал на себя иглу до исчезновения аспирации ликвора, то есть до **эпидурального** пространства, куда вводил **2 мл аутокрови** для образования «**латки**», которая закрывала отверстие в *dura mater*.

Эпидуральная пломба: объем

- Сейчас – обычно **20 мл**
- Китаянкам – вдвое меньше
- Детям – 0,2-0,3 мл/кг м.т.
- Подросткам – 0,2 мл/кг м.т.

Эпидуральная пломба: когда

- **<u>После 1-2 суток</u>**
- Сперва – консервативно
- Раньше 1 суток – бывают **неудачи**
- Раньше 2 суток – чаще **требуется повторная пломбировка**

Эпидуральная пломба: эффективность

После **20 мл** аутокрови:

- **Полное или частичное** устранение боли – 73-93%
- **Полное** устранение боли – 32-75%
- Чем позже – тем эффективнее

Эпидуральная пломба: уровень

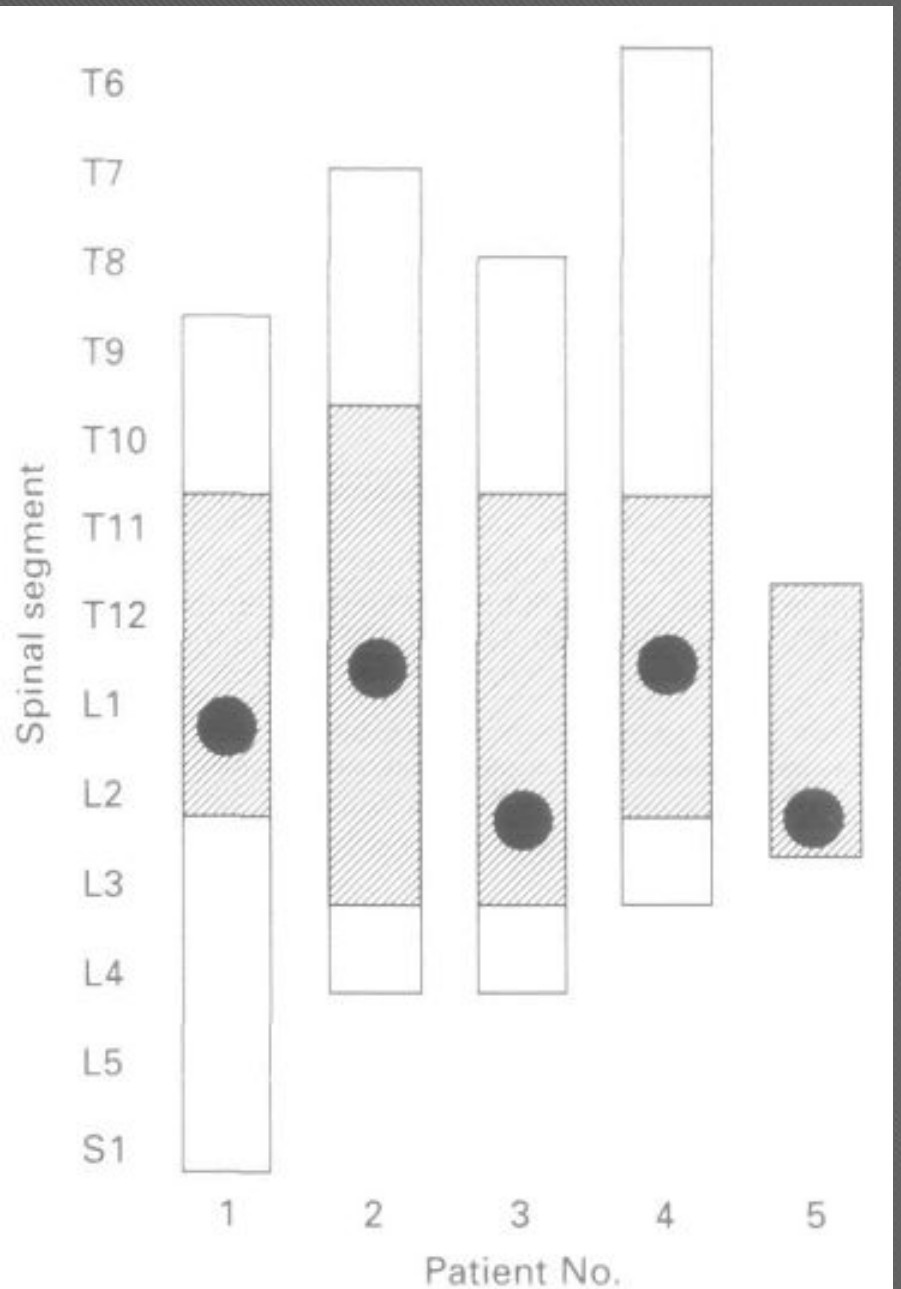

- На **том же** или **на 1 позвонок** ниже
- Ибо кровь больше пойдет **вверх**
- Серые столбики – сплошной сгусток
- Белые столбики – максимальное продвижение крови

Где набирать кровь

- Нельзя из старого в/в катетера: он почти всегда инфицирован
- Всю процедуру выполняют вдвоем
- Вы (сзади от пациентки) строго асептично идентифицируете эпидуральное пространство
- Потом сестра (спереди от пациентки) строго асептично пунктирует вену, набирает 20 мл кров и передает вам

Особенности пункции вены

- **<u>Идеальная асептика</u>** – как при взятии крови на гемокультуру
- В некоторых зарубежных клиниках остатки крови из шприца вводят в стерильную пробирку на бакпосев

Особенности эпидуральной пункции

- Эпидуральный набор – обычный
- Катетер и фильтр не нужны
- Идентификация эпидурального пространства – минимальным объемом физраствора:
- чтобы **не очень разводить кровь**, которая должна образовать сгусток

Что делать, если «трахнул дуру» (игла вошла субарахноидально)

- Извлечь ее и снова ввести на 1 позвонок ниже
- Тогда вводить кровь особенно медленно, чтобы кровь не затекла субарахноидально

Темп введения аутокрови

Медленно:

где-то 1 мл за 3 секунды:

«раз-два-три – кубик»

“в ритме вальса”

Что может ощутить пациентка?

- Заранее попросите сообщать о всех новых ощущениях (не подсказывая, каких именно)
- Изредка после 5-7 мл возможен дискомфорт в пояснице, а при продолжении введения – распирание в пояснице, ягодицах, бедрах или голенях
- При нарастании этого ощущения (обычно после 12-15 мл) – прекратить введение
- Нет дискомфорта – ввести все 20 мл

После извлечения эпидуральної иглы

- Быстро наложить асептическую повязку
- Быстро уложить навзничь (на спину)
- Чтобы введенная кровь оставалась в заднем эпидуральном пространстве, у дырки в дуре
- В палату – на каталке в той же позе
- В кровати – не менее 2 часов той же позе, под колени – валик для уменьшения поясничного лордоза

Инструкция пациентам после пломбировки:

- Продолжать обильное питье
- Сильно не натуживаться
- Меньше кашлять, не поднимать тяжелого
- Все это – в течение 2-3 дней
- Мнительным (и потому – послушным) – 2-3 недели
- Все это – **чтобы пломба не лопнула под напором ликвора**

Инструкция пациентам после пломбировки (продолжение):

- Немедленно сообщить анестезиологу о:
  - гипертермии
  - боли в пояснице или ногах
  - возобновлении головной боли

Чего ожидать и не пугаться?

- Обычно головная боль исчезает сразу
- Иногда – постепенно в течение 1 суток
- До 3-5 дней возможны:
  - слабая боль в пояснице (35%)
  - в менее чем 2% сучаев –
    - слабые парестезии,
    - боли в шее,
    - корешковые боли

Чего бояться?

- Рецидива головной боли
- **<u>Осложнений</u>**

Что делать при рецидиве цефалгии?

- Не очень удивляться [*T.Taivainen et al., 1993*]:
  - ✔ отличный результат – 91%
  - ✔ постоянный отличный – лишь 61%
  - ✔ удовлетворены результатом – 87%
- Обдумать **повторную пломбировку** через 1 день [*S.Banks et al., 2001*], тогда:
  - ✔ облегчение боли – 95%
  - ✔ полное устранение боли – 67%
  - ✔ рецидив – 31%
  - ✔ **повторная пломбировка** – 28%

Нет эффекта – думай о худшем!

S.Ramírez et al., ***<u>2015</u>***. (Іспанія) Эпидуральная аналгезия родов, нечаянная дуральная пункция иглой Туи G18. Через 2 дня – пломбировка без эффекта. На ЯМР – двусторонняя **внутричерепная субдуральная <u>гематома</u>**:

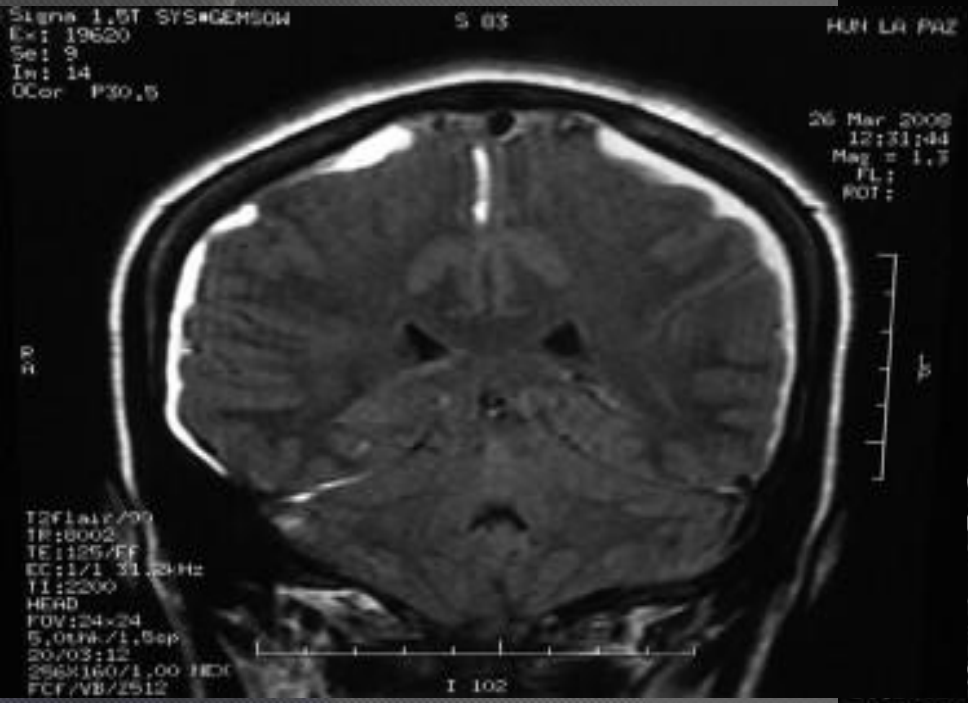

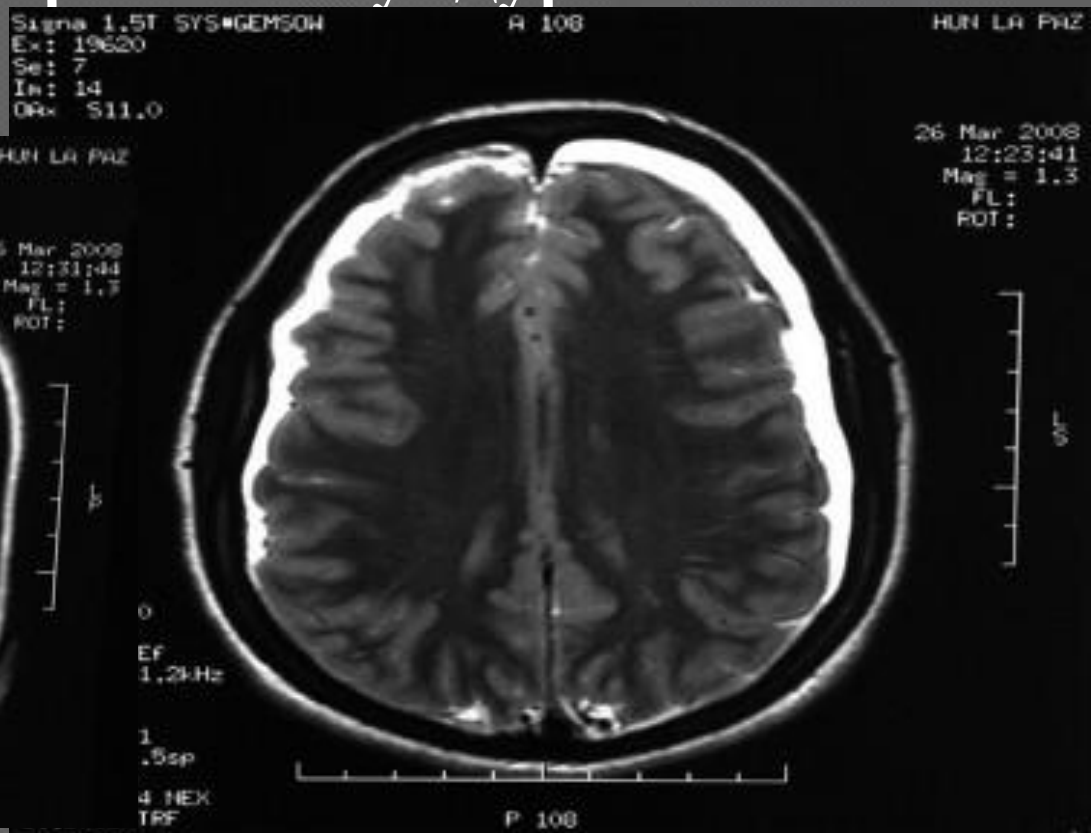

Профилактическая пломбировка?

- **Эффективность не доказана**
- **Боль в спине** – чаще
- Помним о противопоказаниях!
- Возможны **осложнения**

ВОЗМОЖНЫЕ ОСЛОЖНЕНИЯ (слава Богу, бывают очень редко)

эпидуральной пломбировки аутокровью

[Institute for Algorithmic Medicine, Houston, TX, USA]:

- субдуральная гематома
- менингит / **эпидуральный абсцесс**
- корешковые симптомы (от сдавления нервов), которые могут ограничить объем введенной крови

Спинальная субдуральная гематома после эпидуральной пломбировки аутокровью

[S. Devroe et al., 2015]

ПРОТИВОПОКАЗАНИЯ
для эпидуральной пломбировки аутокровью [*Е.М.Шифман, 1999*]:

- septicemia
- заболевания крови
- нарушения гемостаза
- лечение антикоагулянтами (часто бывает после операции)

Общий недостаток эпидуральных методов после спинальной пункции:

- Боль от тонюсенькой иголочки?
- Давайте полечим толстенной иглой!

Так что же делать?

- Консервативное лечение – не очень эффективно
- Эпидуральная пломбировка – довольно рискованно

Когда консервативное лечение?

- Сомнительный диагноз
- Пациентка жалуется, но ее активность не ограничена
- «Если она **вертикально** **сидит** в постели или **ходит**, когда я захожу в палату, – я не готов делать эпидуральную пломбировку!»

Когда эпидуральная пломбировка?

- Ограничена активность, проявления дольше 24 часов
- Пациентка прикована к постели
- Дополнительные жалобы + признаки ликворной гипотензии (косоглазие из-за паралича *nervus abducens*, нарушения слуха, тошнота + рвота)

5-й вопрос:

Старинное лечение – <u>внутривенно</u>

(в/в акватерапия)

в/в акватерапия: история

- **Эпидуральную пломбировку** предложил Джеймс Ґормли в **1960** г. [*J.B.Gormley, 1960*]
- **Акватерапия** применялась в **Европе** до **1960** г. [*J.Chorobski, 1950; W.E.Bell et al., 1960*];
- в **Молдове** применял О.Л.Плугару;
- в **Украине** возродили киевляне [*Р.А.Ткаченко, 2003*].
- А изобрели ее французские хирурги школы Рене Лериша (René Leriche, 1879–1955)

в/в акватерапия: история

Рене Лериш
в 1915 р.

- Во время I мировой они лечили ликворную гипотензию после ЧМТ п/к или в/в физраствором.
- В 1920 р. они выявили мгновенное исчезновение ее симптомов после в/в введения 40 мл дист. Воды.
- “Лечение – в/в инъекции **40-50 мл дистиллированной воды** Результаты были поразительными” [*P.Puech, R.Leriche, et al., 1948*].

в/в акватерапия: механизм

Ликворное давление (мм H_2O) у котов при введении 20 мл H_2O в/в [*L.H.Weed, P.S.McKibben, 1919*]

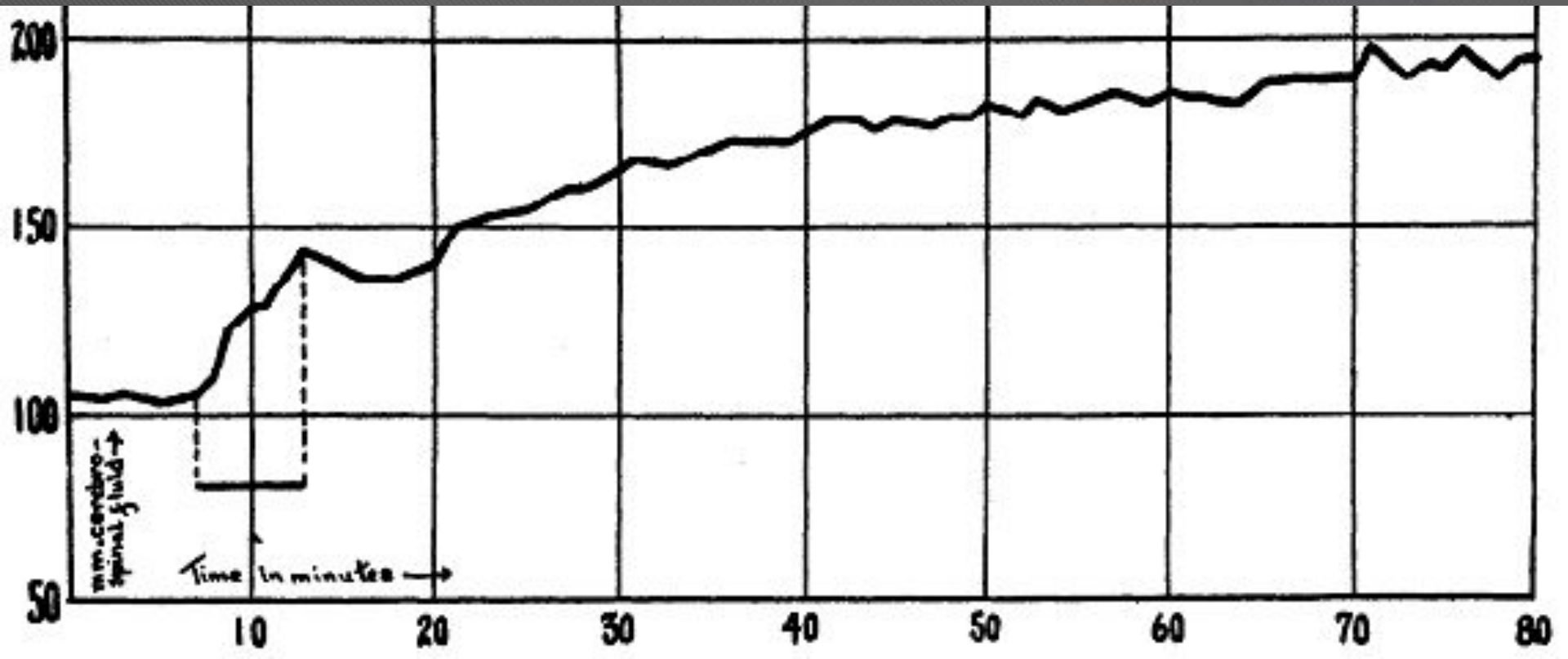

Ликворное давление (мм H_2O) у котов при введении 12 мл 30% NaCl в/в [*L.H.Weed, P.S.McKibben, 1919*]

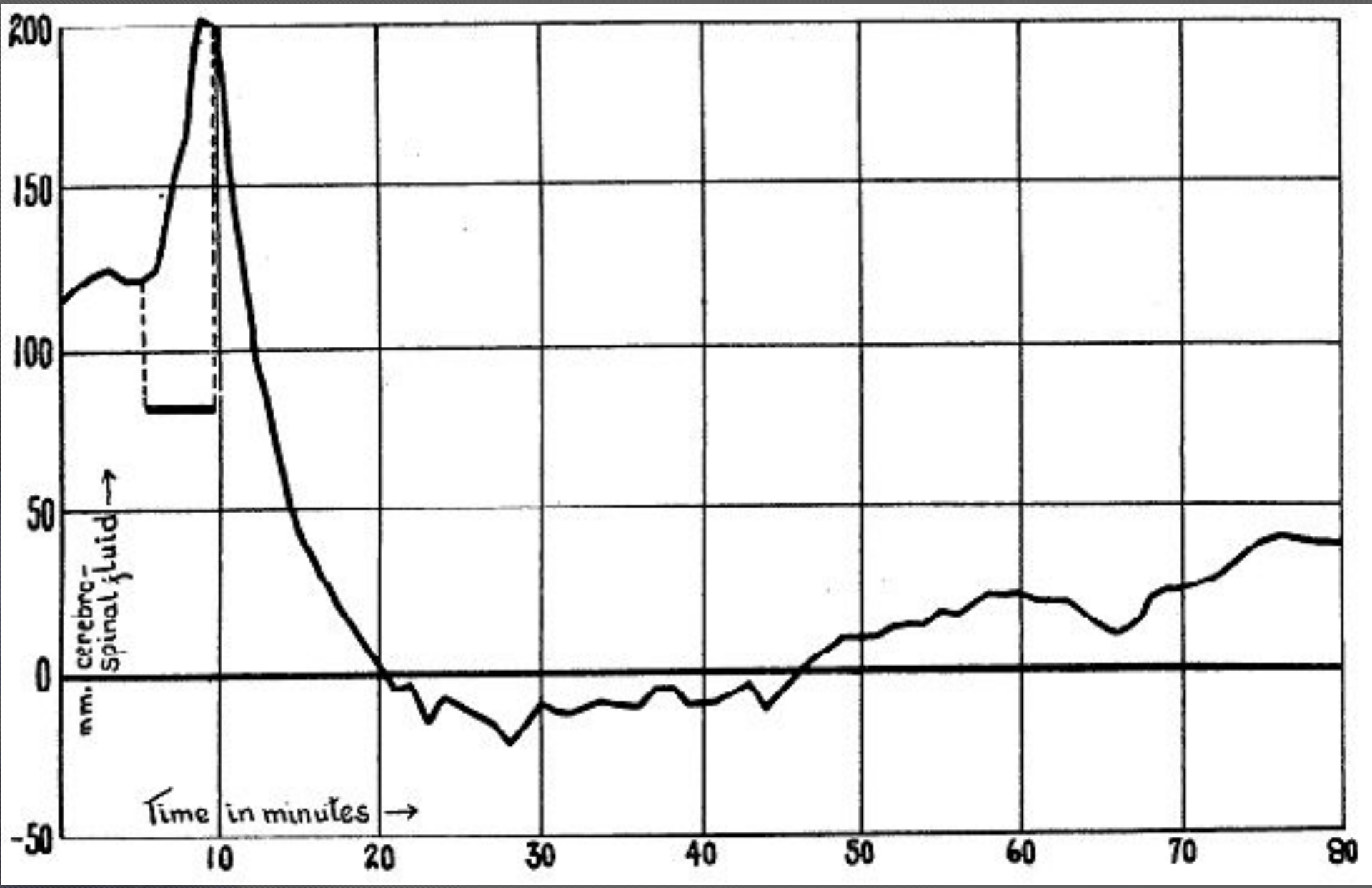

в/в акватерапия: механизм

Те же военврачи США [*L.H.Weed, P.S.McKibben, 1919*] наблюдали мозжечок сквозь трепанационное отверстие:

после введения 12 мл 30% NaCl мозжечок сморщивался,

а после введения 20 мл H_2O мозжечок набухал.

в/в акватерапия: противопоказания

Теоретическое противопоказание: нарушения ликвородинамики.

Ибо мы вызываем набухание головного мозга!

в/в акватерапия: побочные эффекты

При быстром введении:

- тахикардия;
- печет по вене;
- общий дискомфорт.

При медленном введении – никаких проявлений.

Лечение постпункционной головной боли по Ткаченко

[*Ткаченко Р.А.* Лечение постпункционных головных болей после регионарных методов обезболивания // Біль, знеболювання, інтенсивна терапія. – 2003. – № 2 (д). – С.219-221]

- дистиллированная вода для инъекций (0,2–0,25 *мл/кг*)
- медленная капельная инфузия 0,9% *NaCl* (1,2–1,6 *л*)

Наши выводы после 11-летнего применения в/в акватерапии:

- Можно по Ткаченко (20 мл H_2O + инфузия)
- Можно по Леришу (40 мл H_2O без инфузии)
- Безопаснее, чем эпидуральная пломбировка
- Менее эффективна, чем пломбировка
- Наш **подход последних лет**:
  1) **консервативно** (питье + Цитрамон)
  2) **вода для инъекций** (*Aqua pro injection.*) в/в
  3) **эпидуральная пломбировка**

6-й вопрос:

Малоинвазивное лечение – в нос

(блокада крыло-нёбного узла)

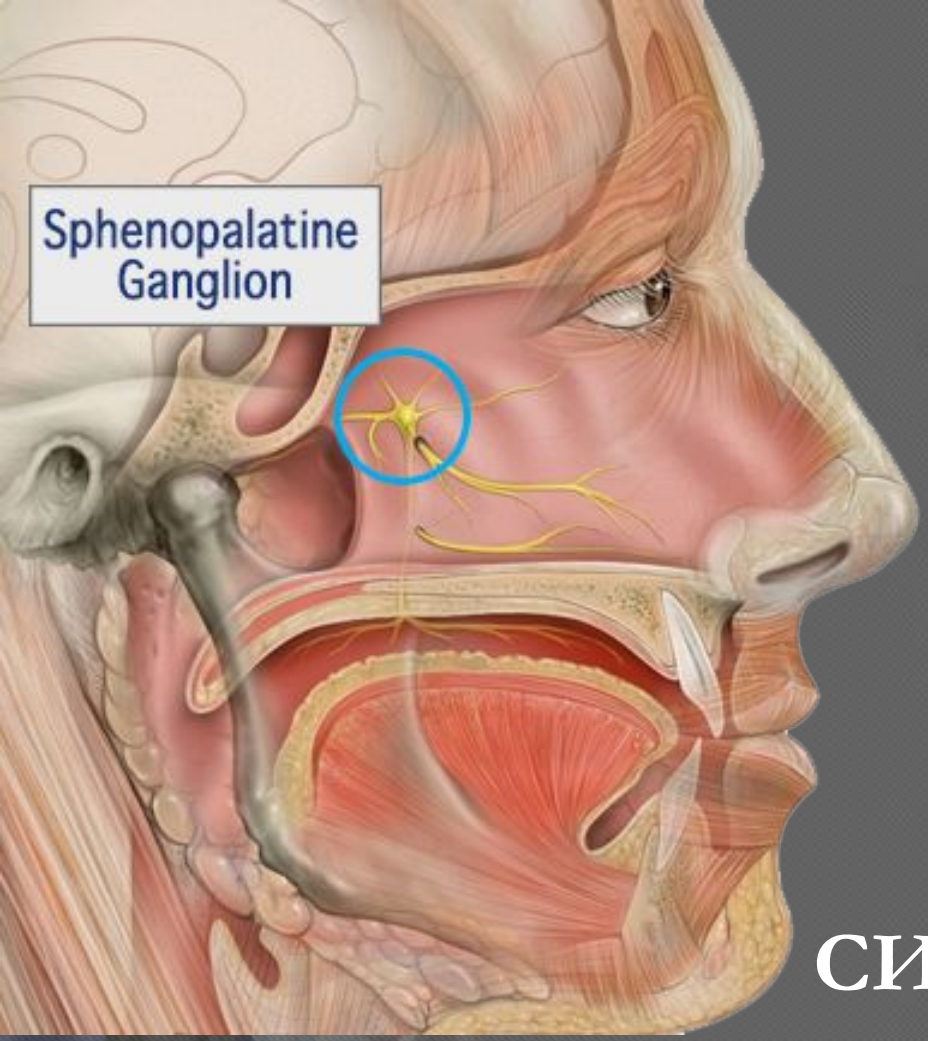

Крыло-нёбный узел

СИНОНИМЫ:

- ганглий Меккеля
- ganglion pterygopalatinum
- ganglion sphenopalatinum

Его блокируют для лечения:

- Кластерной головной боли
- Мигрени
- Невралгии тройничного нерва
- Herpes zoster
- Пароксизмальной гемикрании
- Болей при раке головы или шеи
- Атипичной лицевой боли
- Темпоро-мандибулярных нарушений
- Вазомоторного ринита

Доступы для блокады этого узла

- Инвазивные (иглой):
  - Через кожу
  - Через полость рта
  - Через полость носа
- Малоинвазивный (тампоном)
- Малоинвазивный (спреем)

Малоинвазивная блокада крыло-нёбного узла тампоном с местным анестетиком

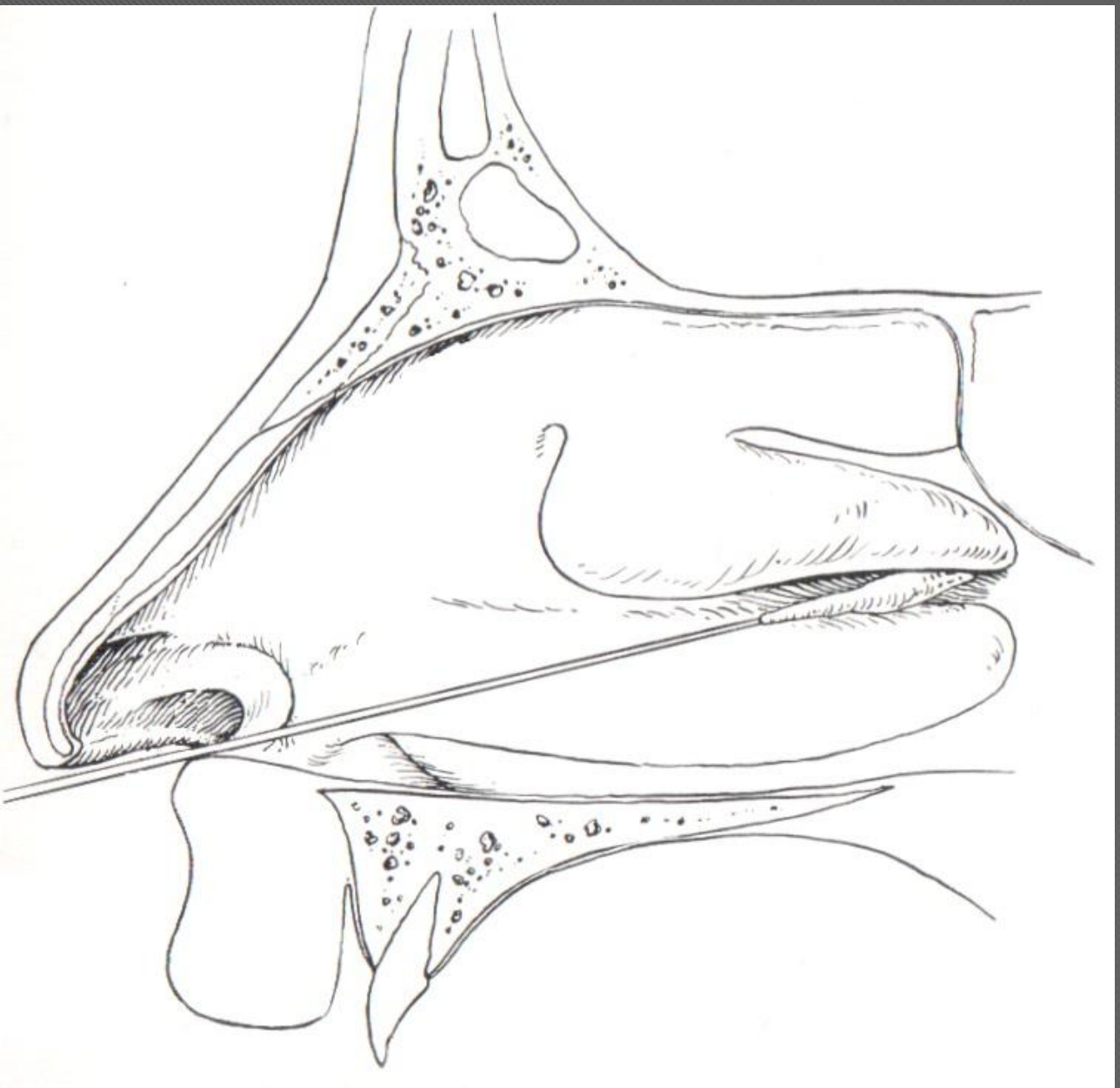

Этот узел – позади средней раковины, покрыт слизистой и соединительной тканью, на глубине **1-2 мм** (обычно), а иногда – глубже, **7-9 мм** [*G.Sluder, 1909*].

P.Patel et al., 2016: **Sphenopalatine ganglion block (SPGB) versus epidural blood patch (EBP) for accidental postdural puncture headache (PDPH) in obstetric patients: a retrospective observation**

- We advocate that you do the block and if doesn't work, to try it a second time, and maybe even third time.
- And if you have a failure at that point then you can move on to the more invasive blood patch.
- There really is no downside to doing the block.

Устройство **Tx360** для блокады Наропином (0,5 мл 0,5%) при мигрени

[*K.D.Candido et al., 2013*]

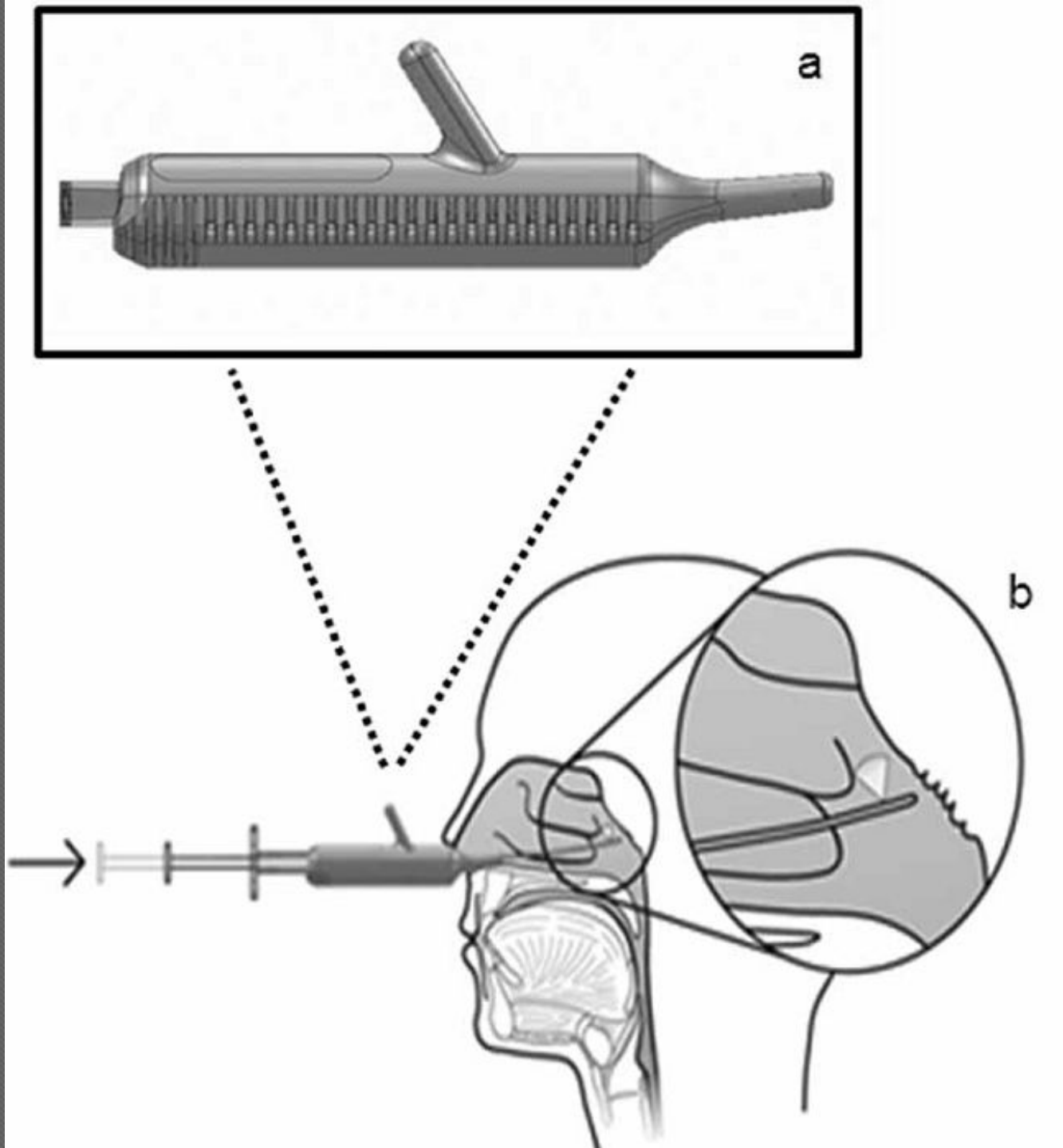

Но можно же и без тампона!

Спрей 10% лидокаина:

Настенко О.М., Назаренко Л.Г., Фесенко В.С. **Застосування блокади крило-піднебінного вузла для лікування післяпункційного головного болю** // Біль, знеболювання і інтенсивна терапія, 2015, №3, с.41-43

Головная боль после спинальной анестезии для тотальной гистеректомии. В/в акватерапия (40 мл) не помогла.

В каждую ноздрю – по 2 впрыскивания 10% лидокаина-спрей. Через 5 мин, приняв вертикальное положение, женщина отметила значительное облегчение головной боли.

После очистительной клизмы женщина продовжала ходить, головная боль была незначительной. На утро головной боли не было, дополнительного лечения не понадобилось.

Низкая эффективность блокады крыло-нёбного узла

- Но в дальнейшем были неудачи
- Иногда этот узел лежит на глубине не 1-2 мм, а 7-9 мм, то есть значительно глубже
- Тогда диффузии лидокаина, набрызганного на слизистую, может не хватить

Предварительные выводы о блокаде крыло-нёбного узла

- Соблазняет простота и дешевизна
- Но значительно ниже надежность, чем при в/в акватерапии
- Планируем вводить на тампоне
- Или другие местные анестетики
- Бупивакаин? Ропивакаин?

Постпункционная головная боль:

II. Профилактика

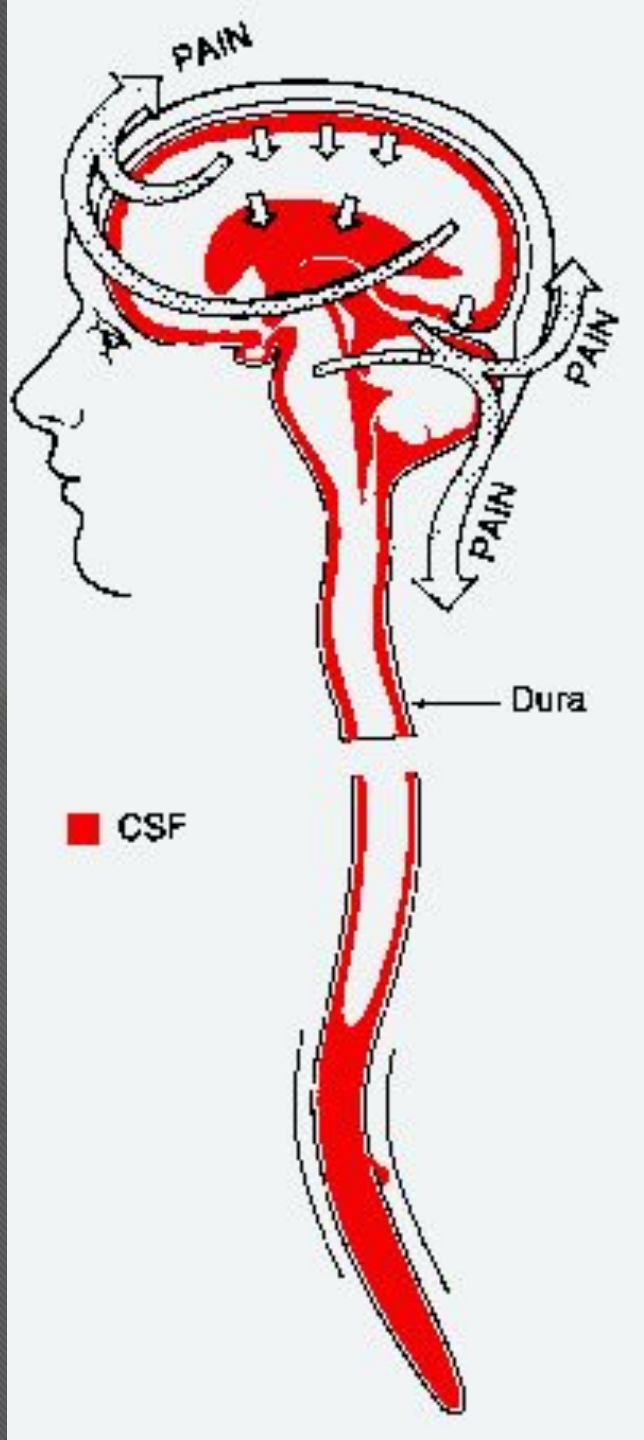

Факторы риска, зависящие от **пациентов**

- **возраст** (после 70 – не бывает)
- **пол** (чаще у женщин, особенно – худеньких)
- **беременность** (чаще)
- головные боли в **анамнезе** (чаще)
- **курение** (реже)

Факторы риска: возраст

– Папа Вильям, – спросил молодой человек, –
Голова твоя ныне бела.
А стоять целый век на своей голове
В этом возрасте разве дела?

– Был я молод, – ответствовал сыну отец, –
Опасался мозги повредить,
Но теперь их не стало, и я наконец
Головою способен ходить.

(Льюис Кэрролл, перевел Терджиман Кырымлы)

Факторы риска: возраст

– Ты уж стар, папа Вильям, – промолвил сынок, –
Голова твоя вся поседела.
А стоишь вверх ногами. Неужто для ног
Не найдется приличнее дела?

– Когда молод я был, – сын услышал в ответ, –
Я боялся стоять вверх ногами,
А теперь вот стою – почему бы и нет,
Ведь в башке и не пахнет мозгами.

(Льюис Кэрролл «Алиса в стране чудес», перевел Юрий Сарсаков)

Факторы риска, зависящие от **иглы**

- **калибр** иглы (Gauge от G18 до G27)
- тип **кончика** иглы (*Quincke*, *pencil-point*)
- **качество** иглы (производитель)

А Балда говорил с укоризною:

«Не гонялся бы ты, поп, за дешевизною!»

Кончики спинальных игл

- *Atraucan*

- *pencil-point*

- *Quincke-point*




IG-4
100μm
82519 20KV X300 38mm

Факторы риска, зависящие от **врача**

1) **количество** пункций (пулемет страшнее ружья)
2) **поза** пациента во время пункции
3) **мандрен** перед и после (три способа извлечения иглы)
4) **ориентация** среза Квинке
5) **доступ** (парамедианный – трудней, но лучше)
6) **ориентация** иглы (срез Квинке – латерально, но если парамедианно – кпереди или вбок?)

При любой проблеме в региональной анестезии ищи причину прежде всего на проксимальном конце иглы!

Alon P. Winnie

1. Почему чаще при повторных пункциях?

- Потому что пулемет – страшнее ружья
- Потому лучше одна дыра от иглы G22, чем пять дырок от иглы G25
- При повторных попытках возможен “крючок” на кончике, рвущий оболочки

Крючок на мандрене от попытки проколоть кость

P.Sharma et al., 2005

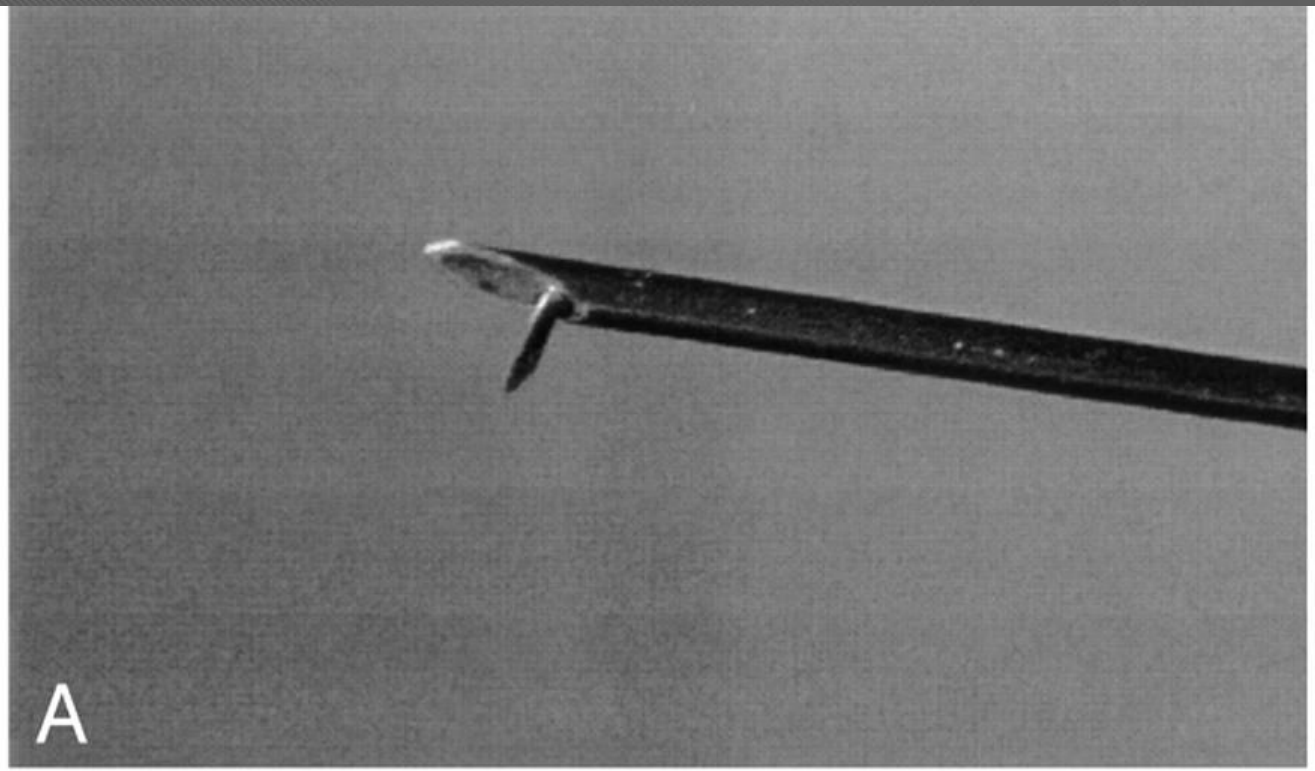

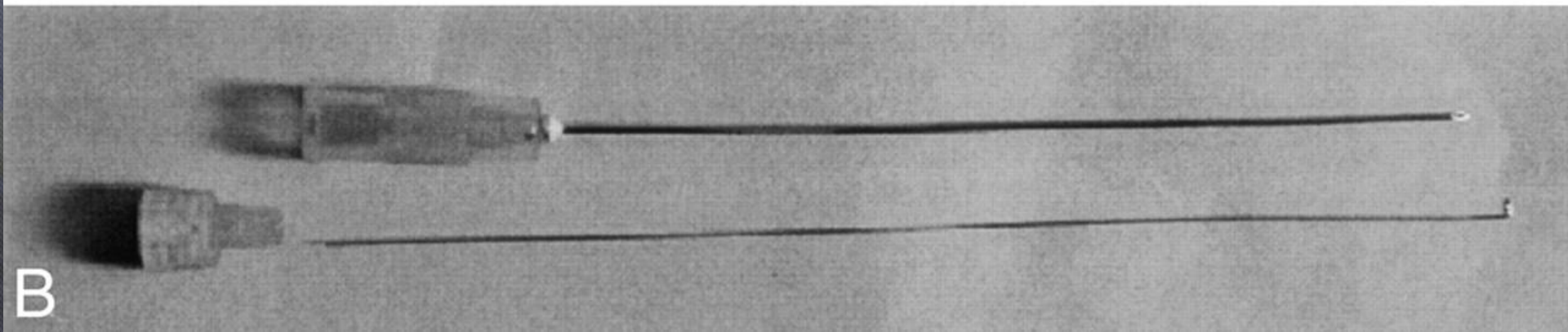

После удара по кости крючок на игле рвет ткани

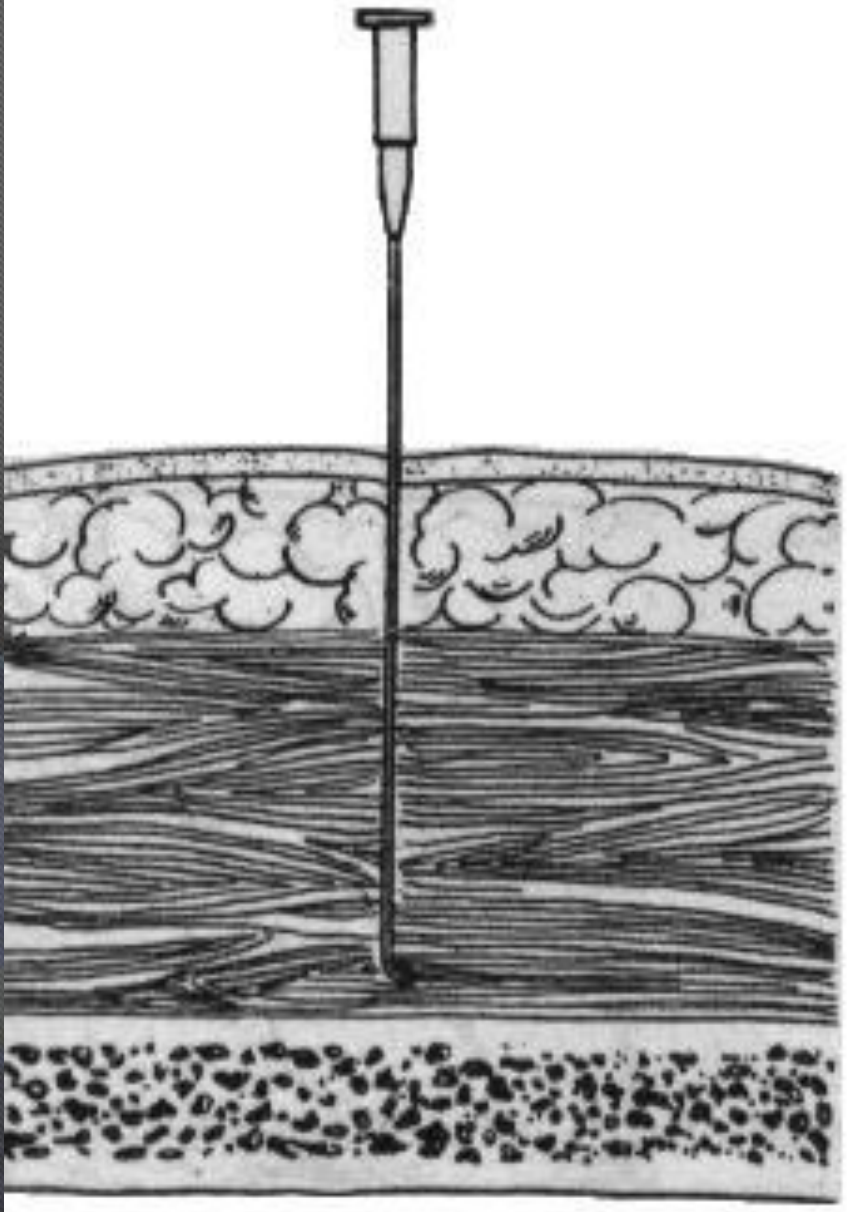

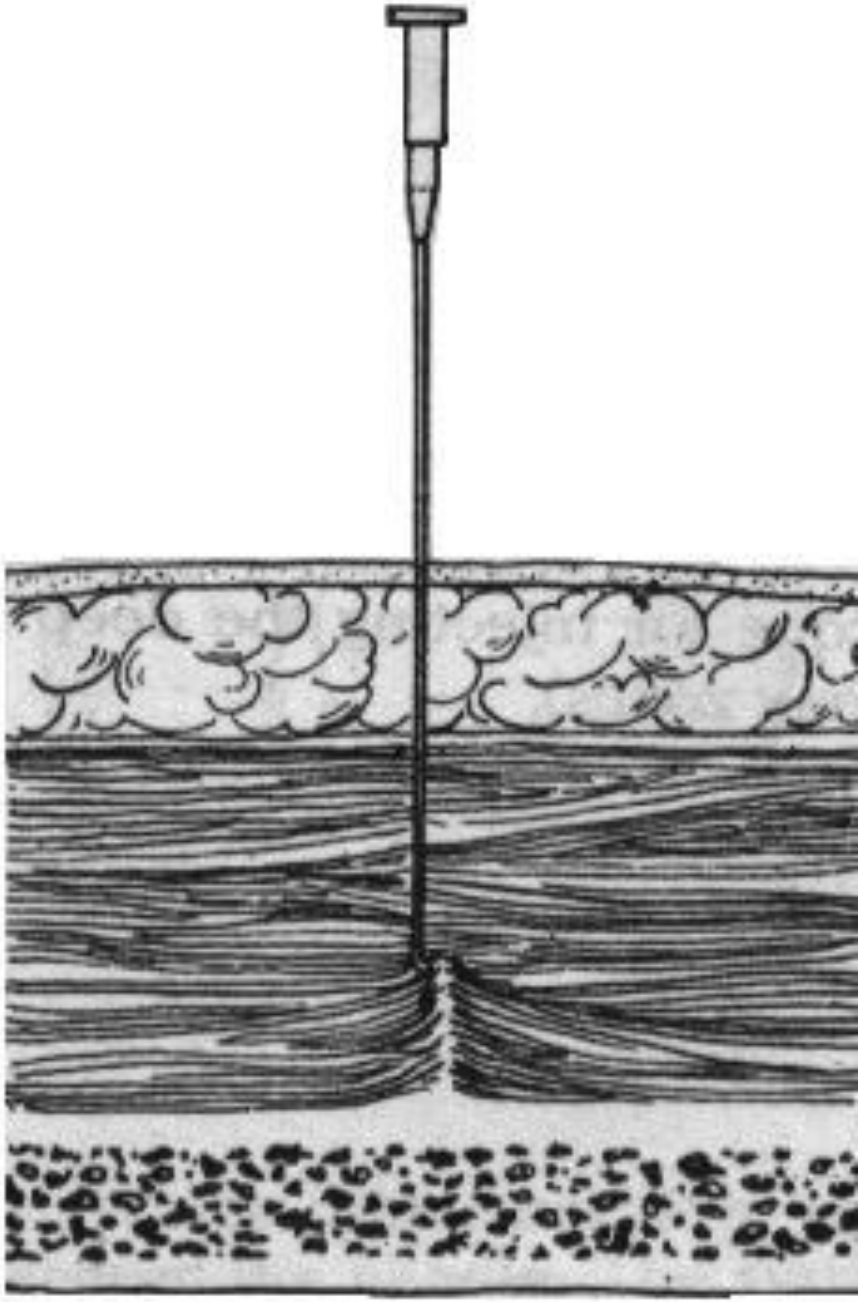

2. Поза пациента во время пункции

Jones R.J. The role of recumbency in the prevention and treatment of postspinal headache // Anesth. Analg. – 1974. – Vol.53, №5. – P.788-796.

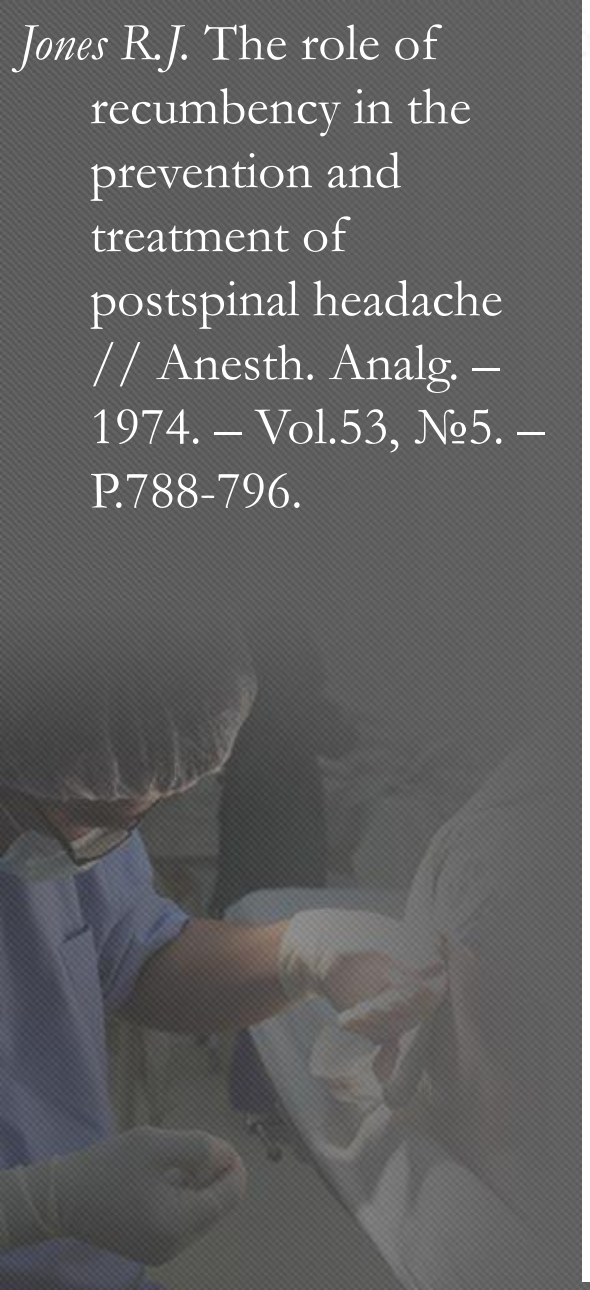

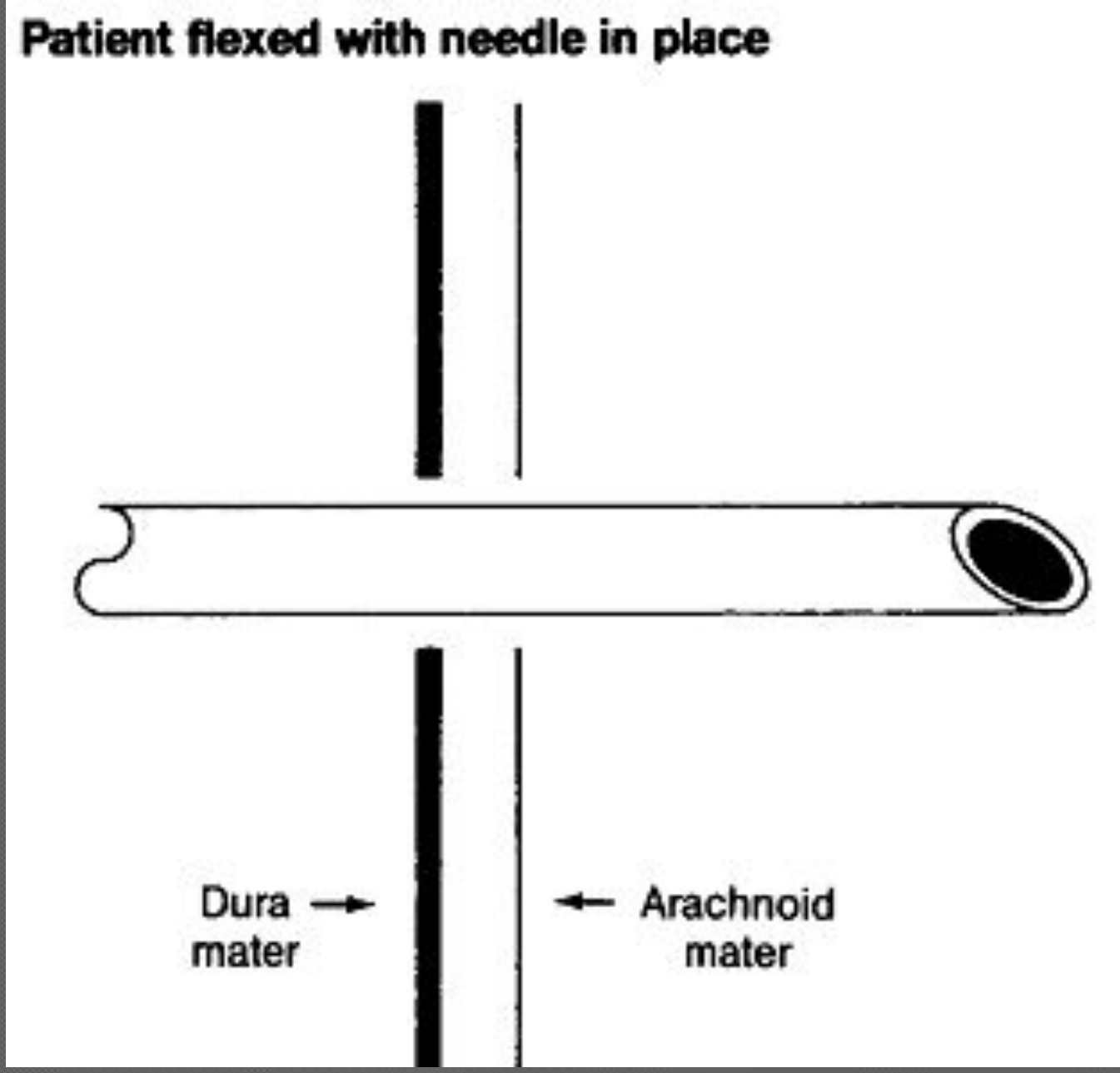

Пациент согнут во время пункции

Jones R.J. The role of recumbency in the prevention and treatment of postspinal headache // Anesth. Analg. – 1974. – Vol.53, №5. – P.788-796.

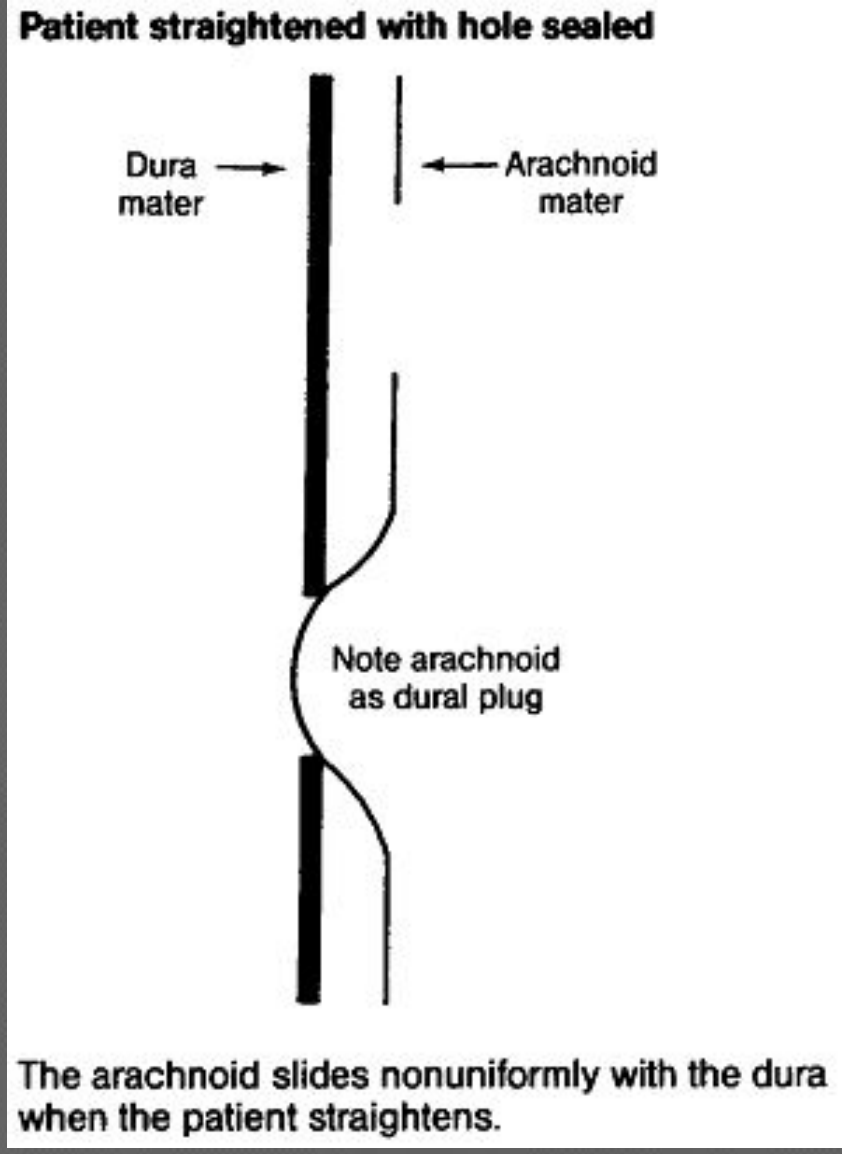

Пациент выпрямлен – отверстие закрыто благодаря сдвигу оболочек

Jones R.J. The role of recumbency in the prevention and treatment of postspinal headache // Anesth. Analg. – 1974. – Vol.53, №5. – P.788-796.

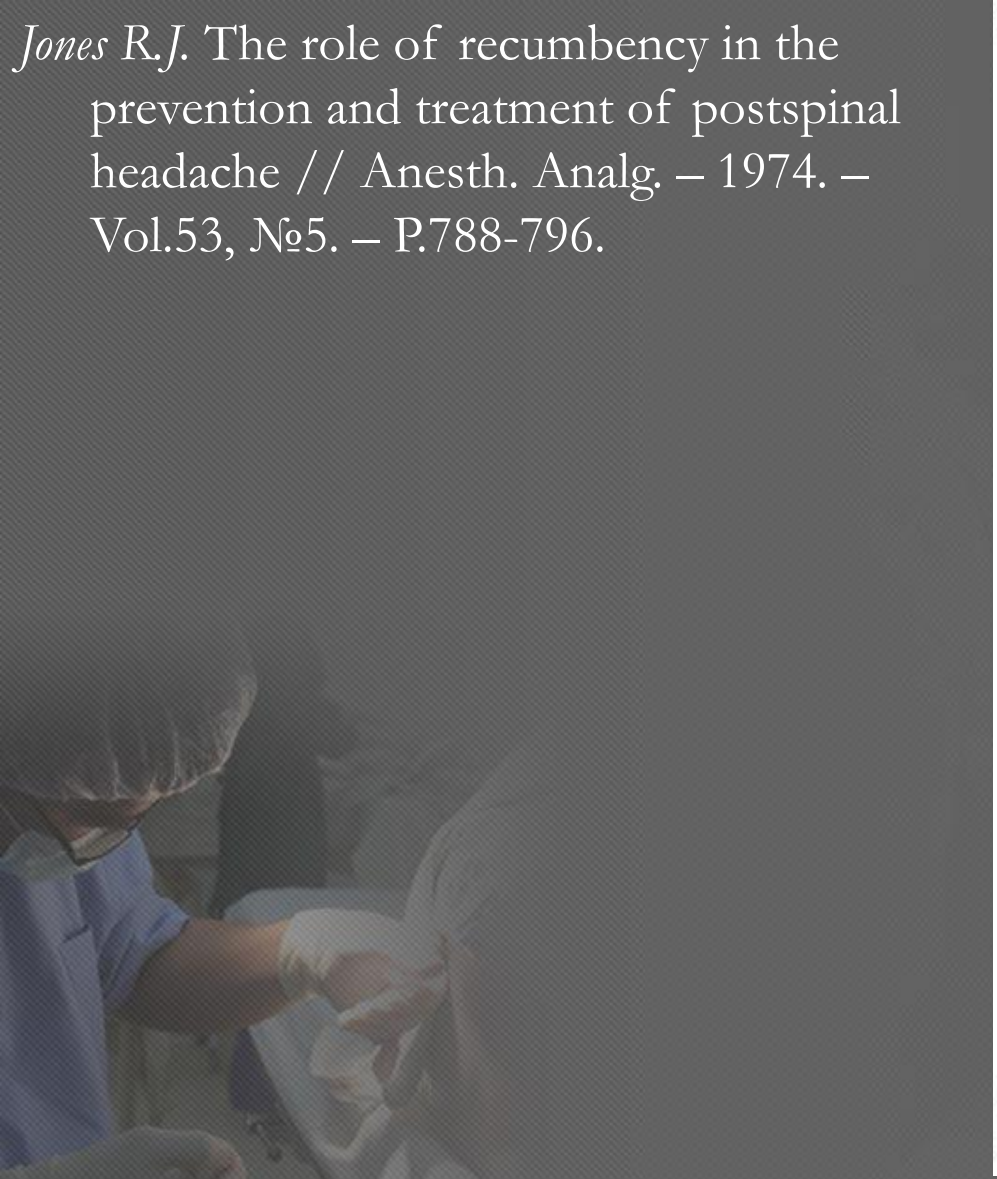

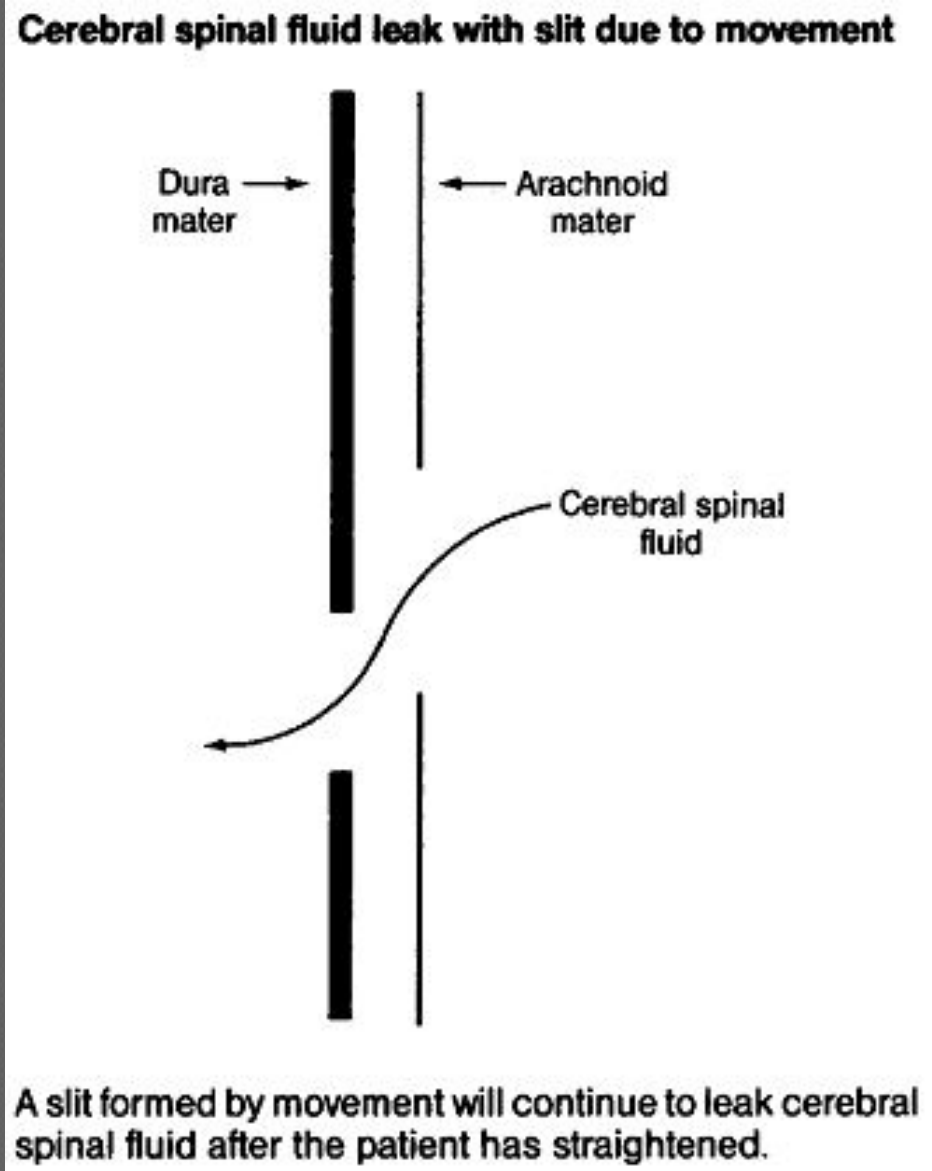

Отверстие остается, если пациент не был согнут или двигался во время пункции

3. Как извлекать иглу: значение мандрена

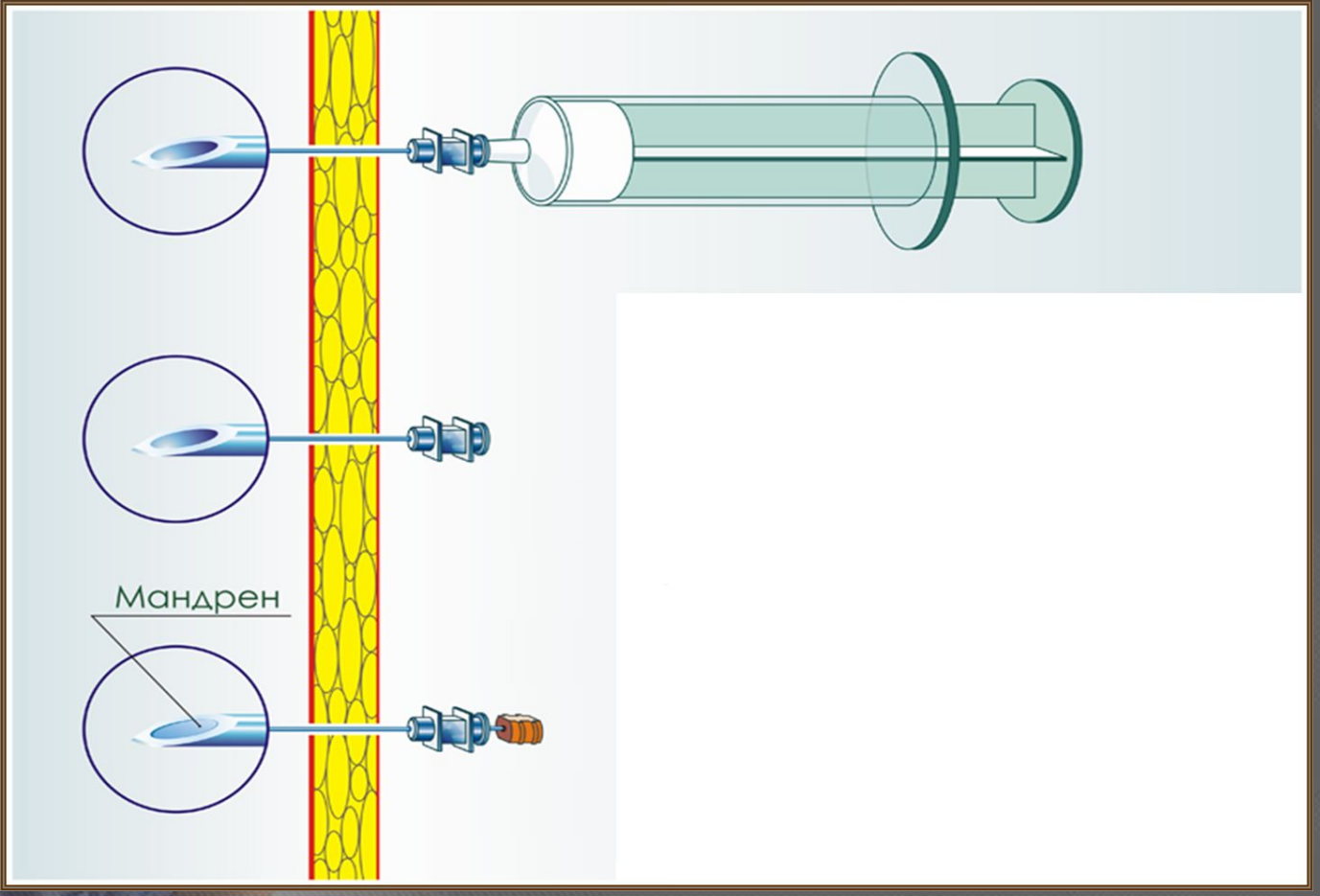

ИЗВЛЕЧЕНИЕ ИГЛЫ [*Е.М.ШИФМАН, 2006*]:

Вместе со шприцем

После отъединения шприца

После вставления мандрена

Исследование неврологов из Мюнхена при 600 диагностических пункциях

[*Strupp et al., 1998*]

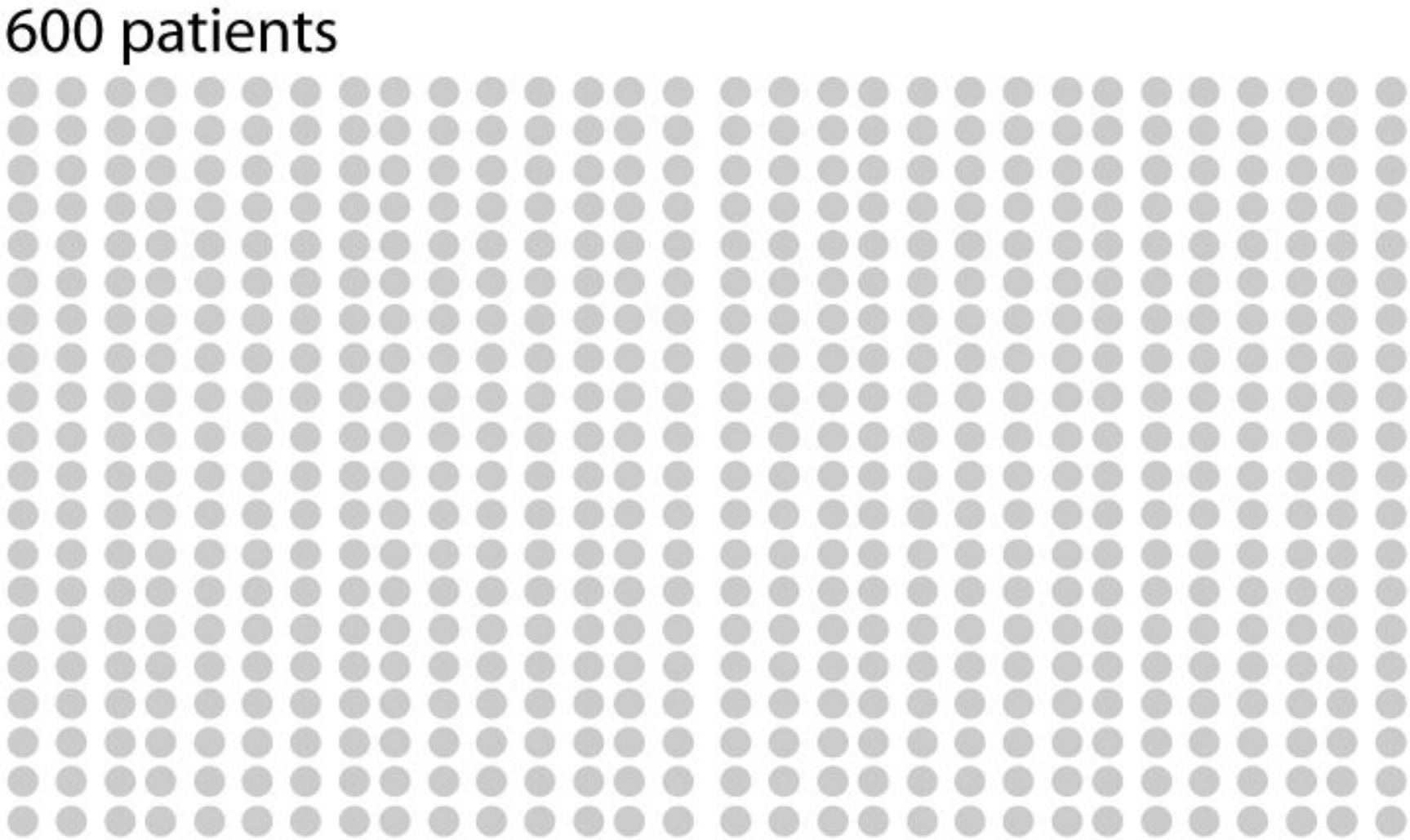

У всех использовали “атравматичные" иглы Sprotte (калибр G21)

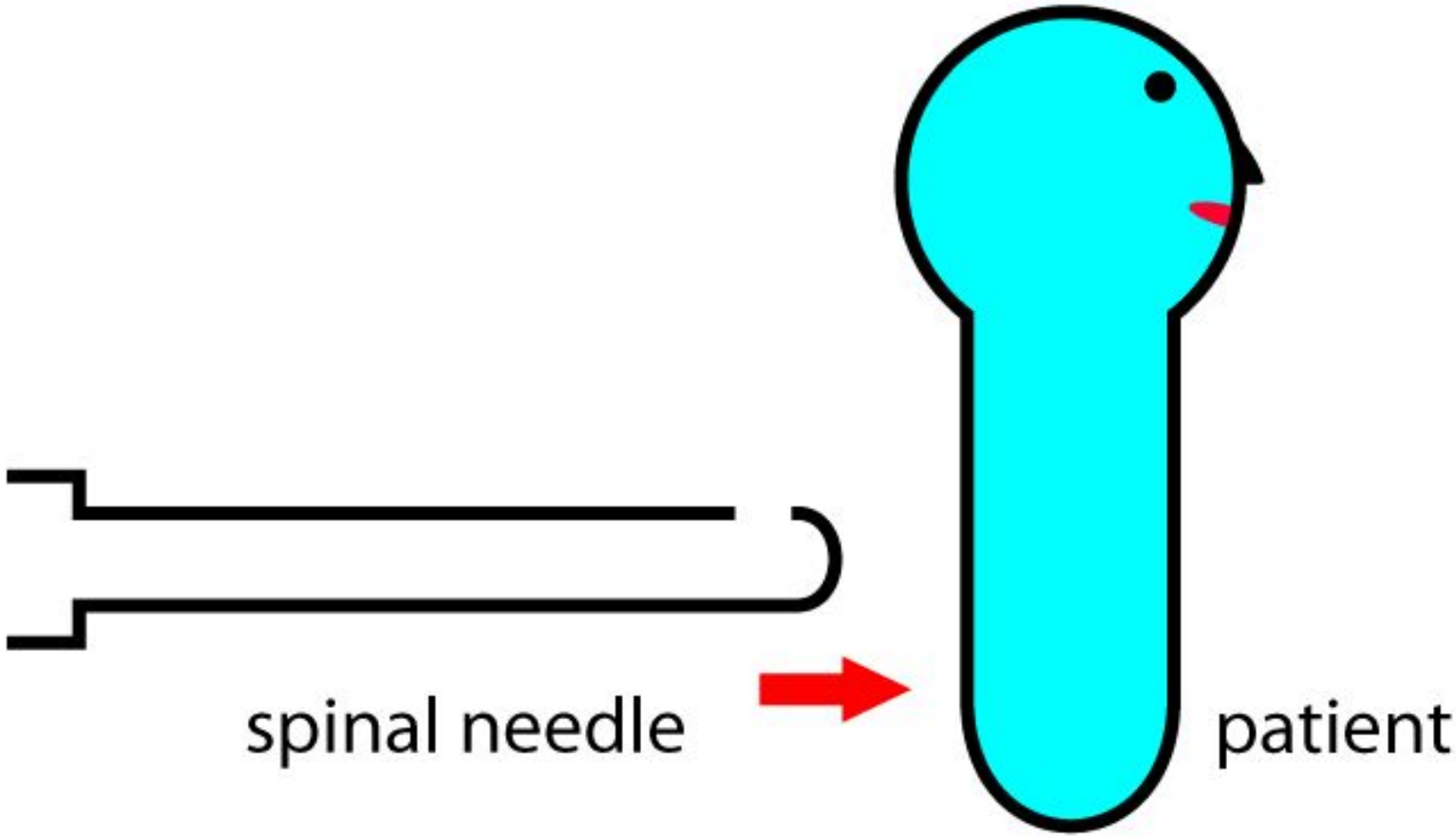

У всех набирали ликвор для анализов

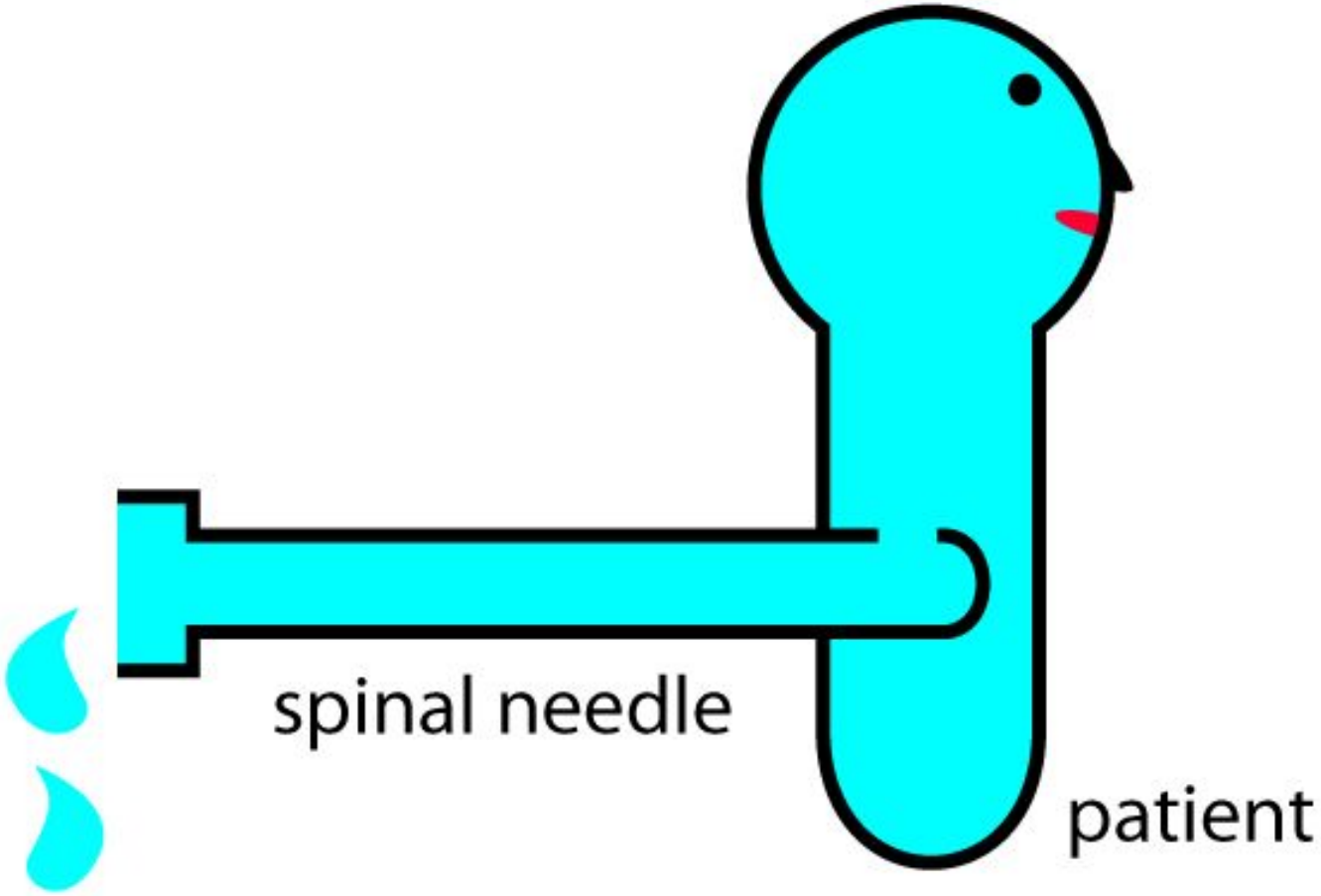

Но 300 пациентов стилет (мандрен) возвращали в иглу перед извлечением, а еще у 300 – не возвращали

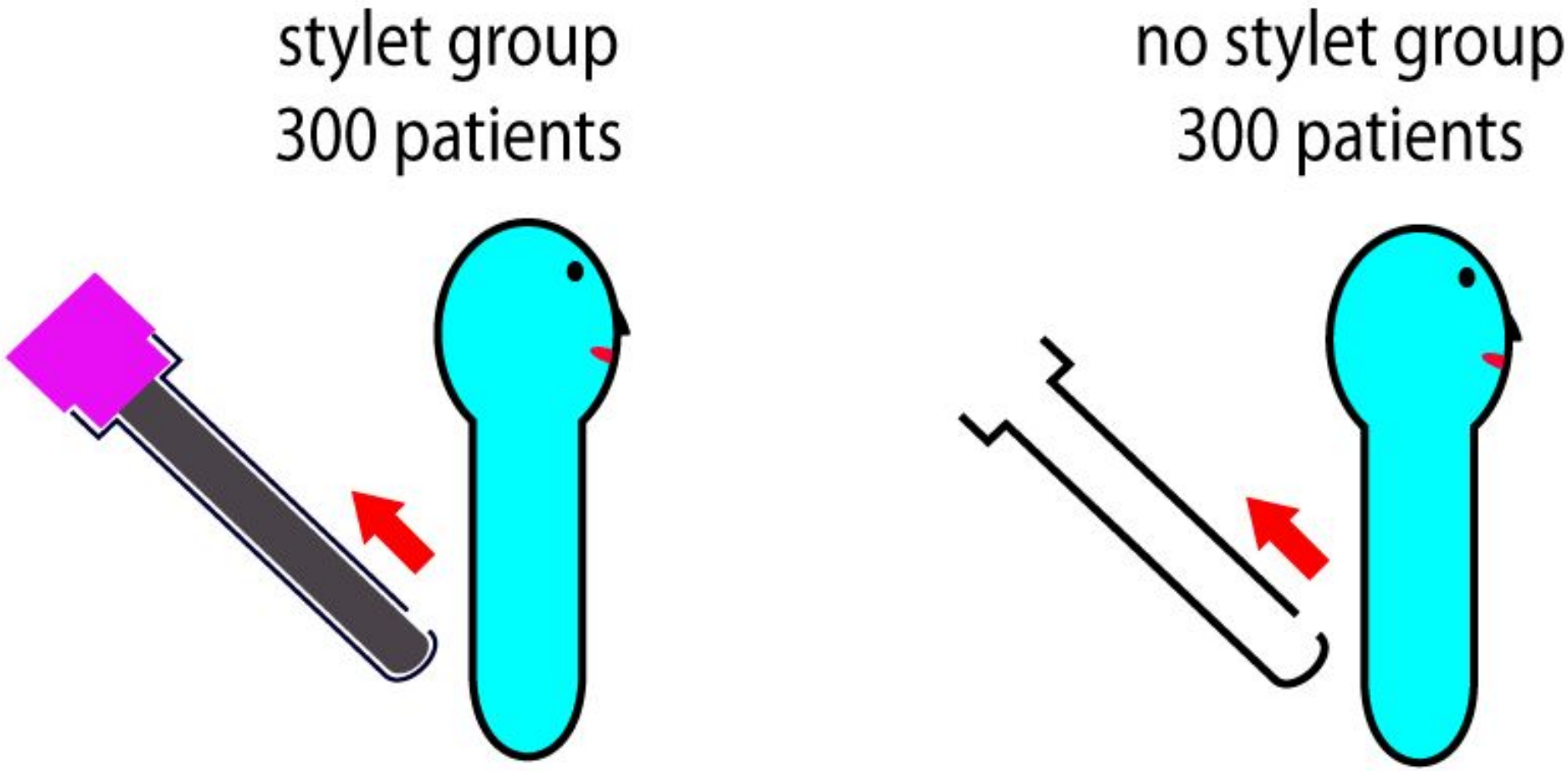

Головных болей было много, из-за **толщины игл (G21)**. Но какая разница между группами!

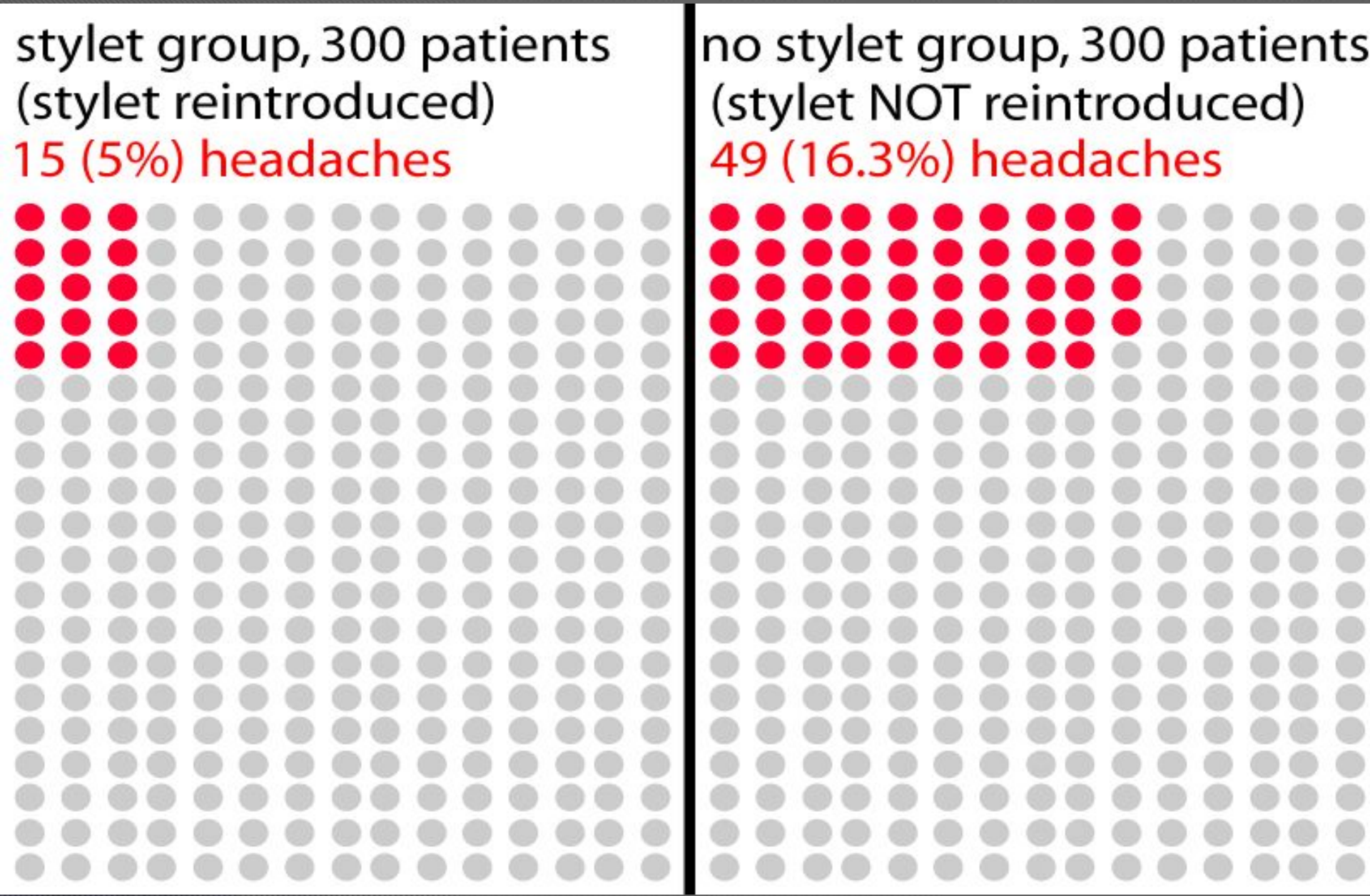

Гипотеза для объяснения таких результатов. Подпаутинное пространство имеет трабекулы, которые фотографировали изнутри.

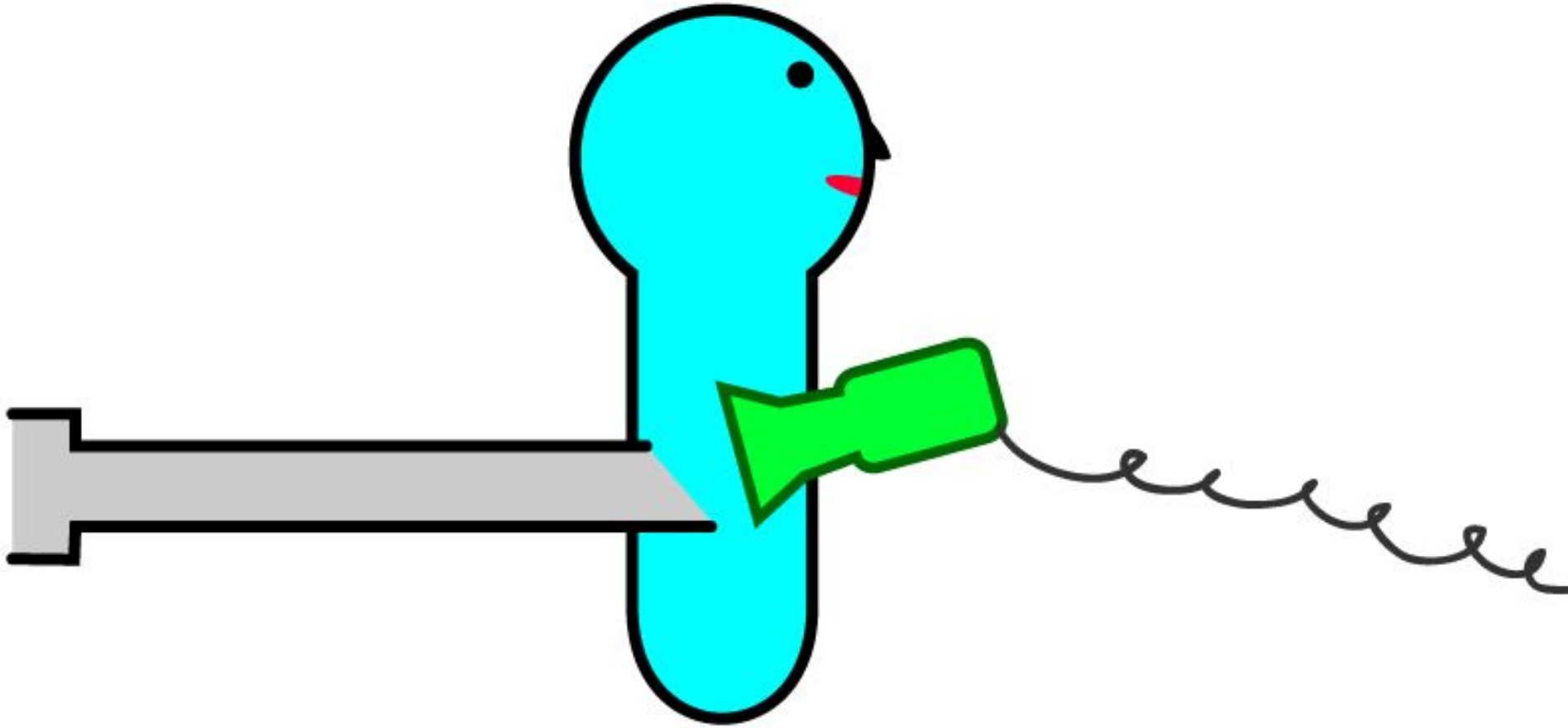

Синяя стрелка – просвет иглы, фиолетовые стрелки – трабекула

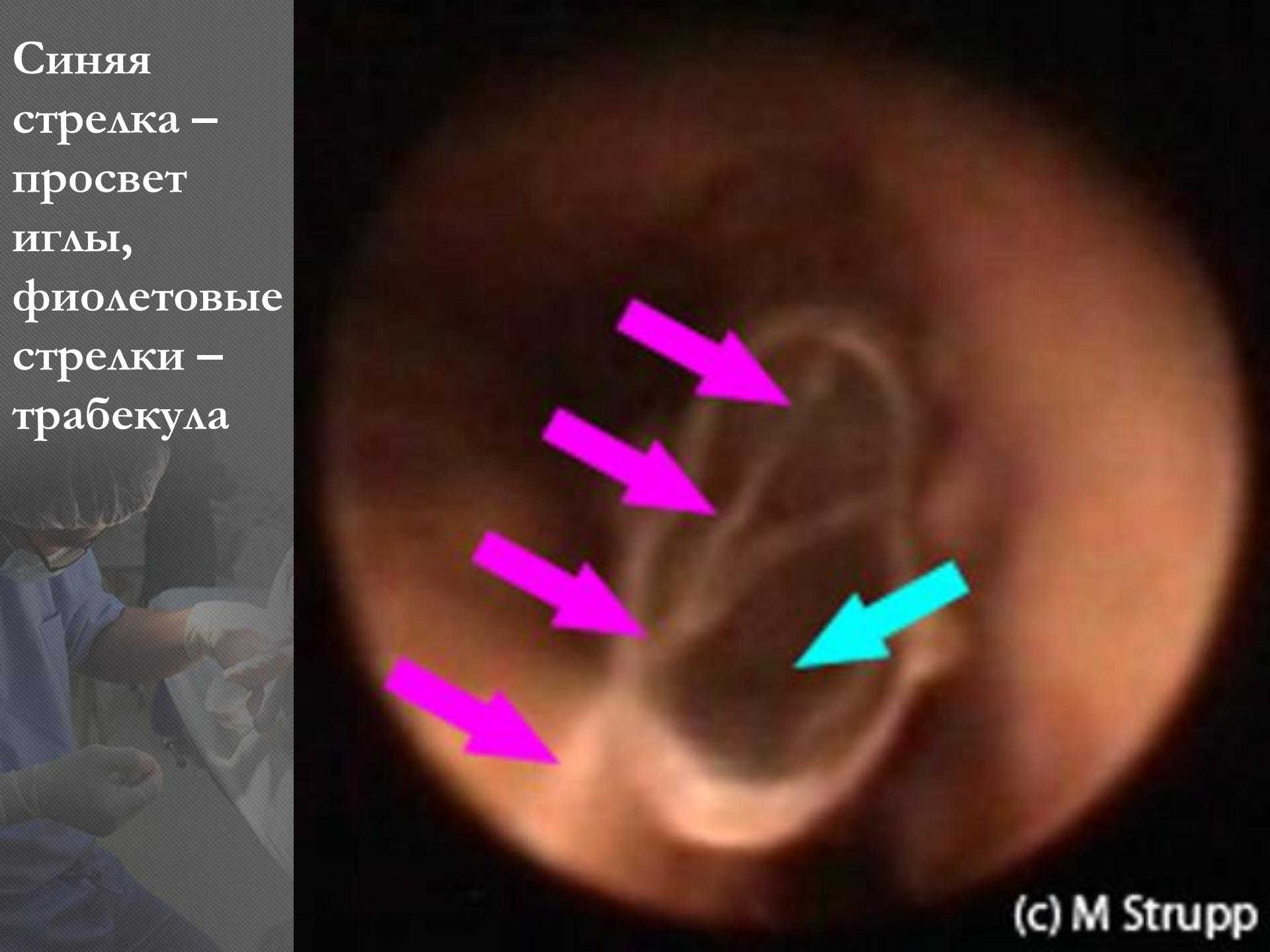

Изобразим эти трабекулы фиолетовыми линиями



Гипотеза: при диагностической пункции ликвор, вытекая, может потянуть за собой трабекулу

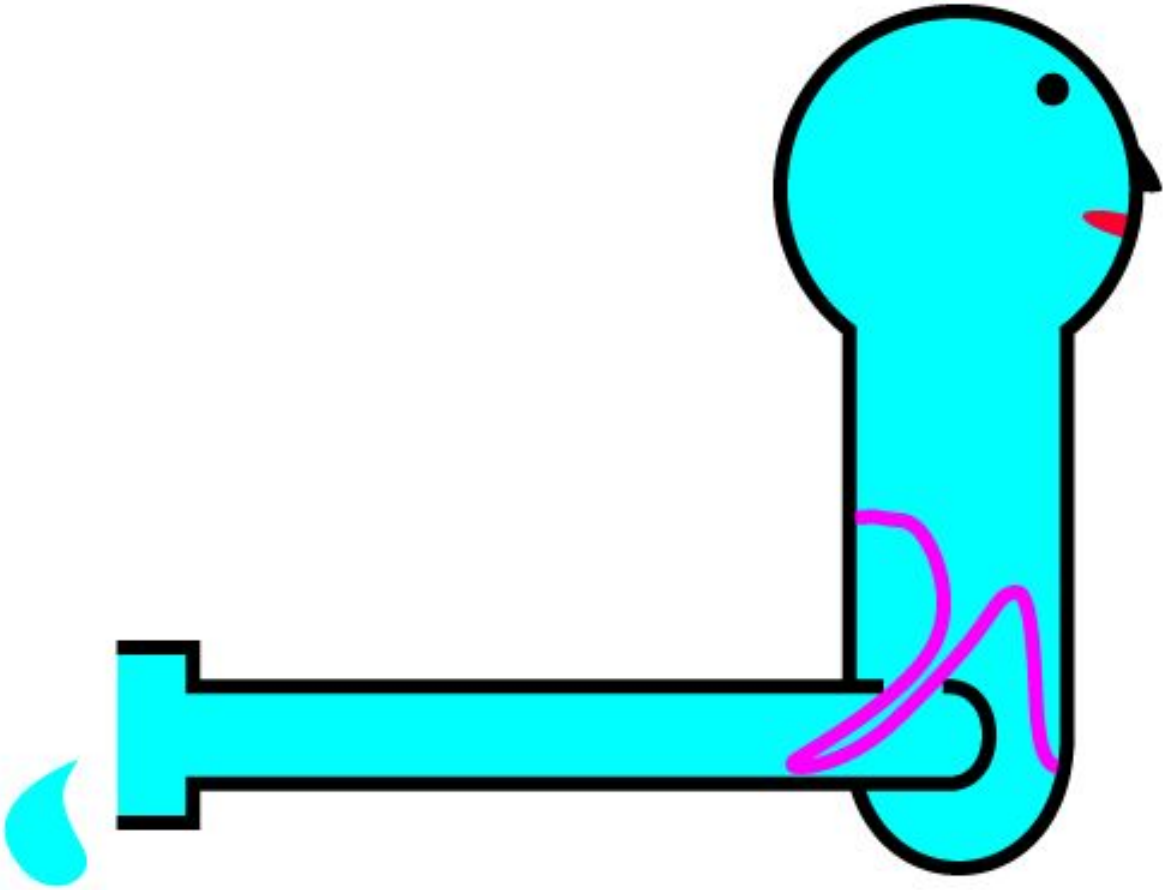

После извлечения иглы трабекула может остаться в дуральном отверстии

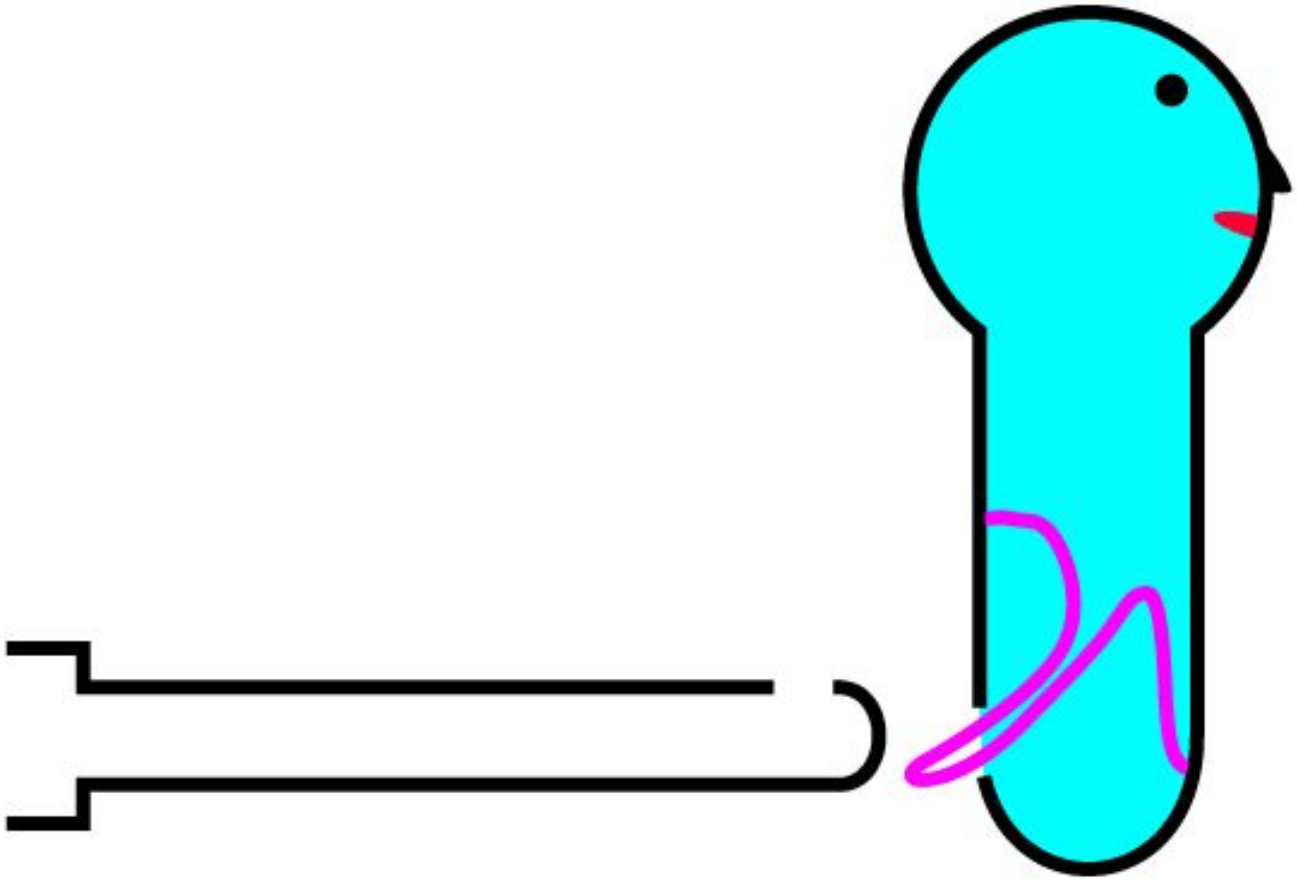

Она действует как “фитилек” для вытекания ликвора, которое вызовет цефалгию



Если же стилет при повторном введении “затолкнет” ликвор назад…

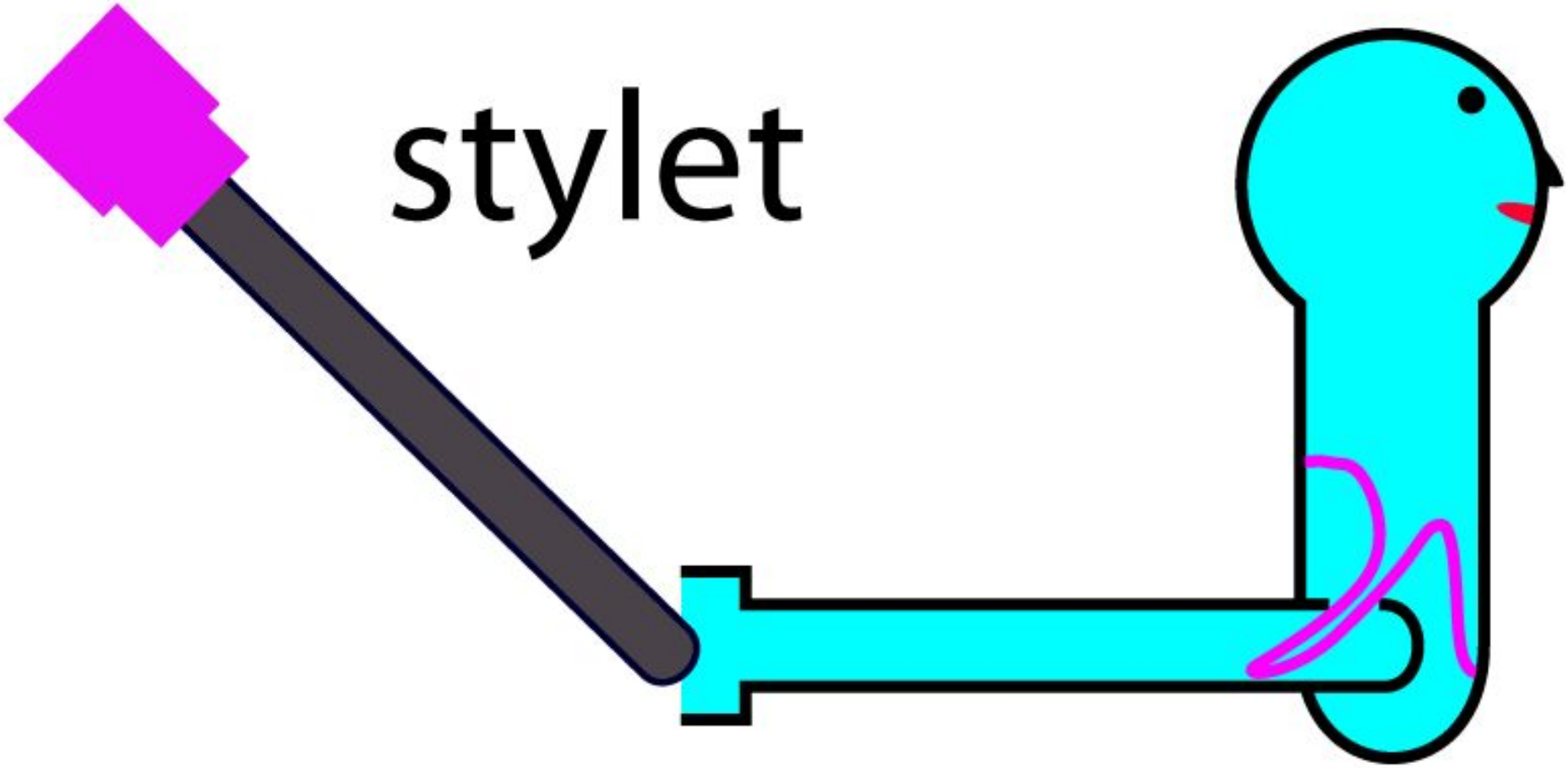

… ни одна трабекула не останется в просвете иглы

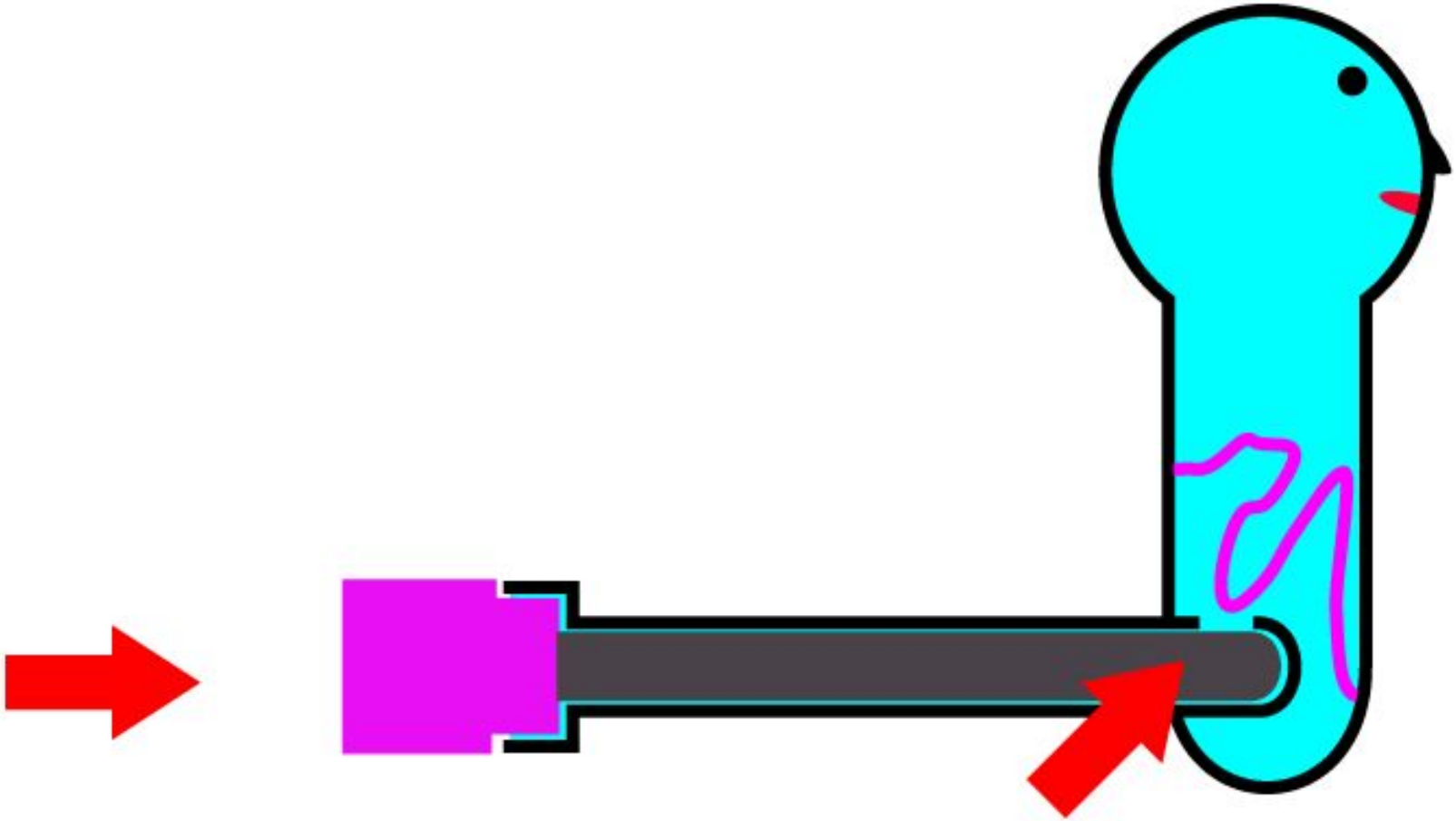

Нет “фитиля” – нет цефалгии: пациент улыбается



При диагностической пункции, ликвор по игле течет наружу. Но при спинальной анестезии, анестетик (показан зеленым) течет вовнутрь!

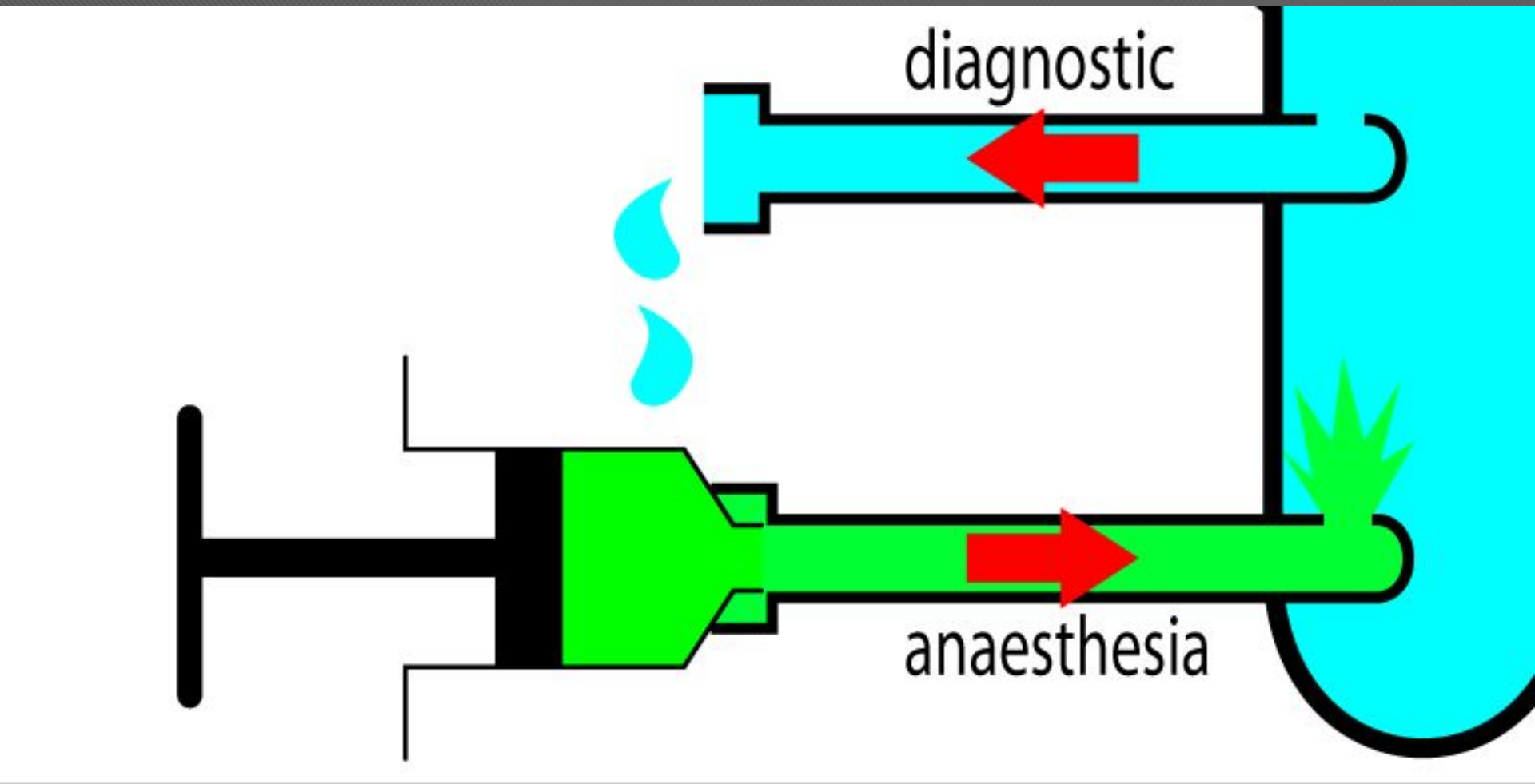

То есть анестетик должен оттолкнуть любую трабекулу?

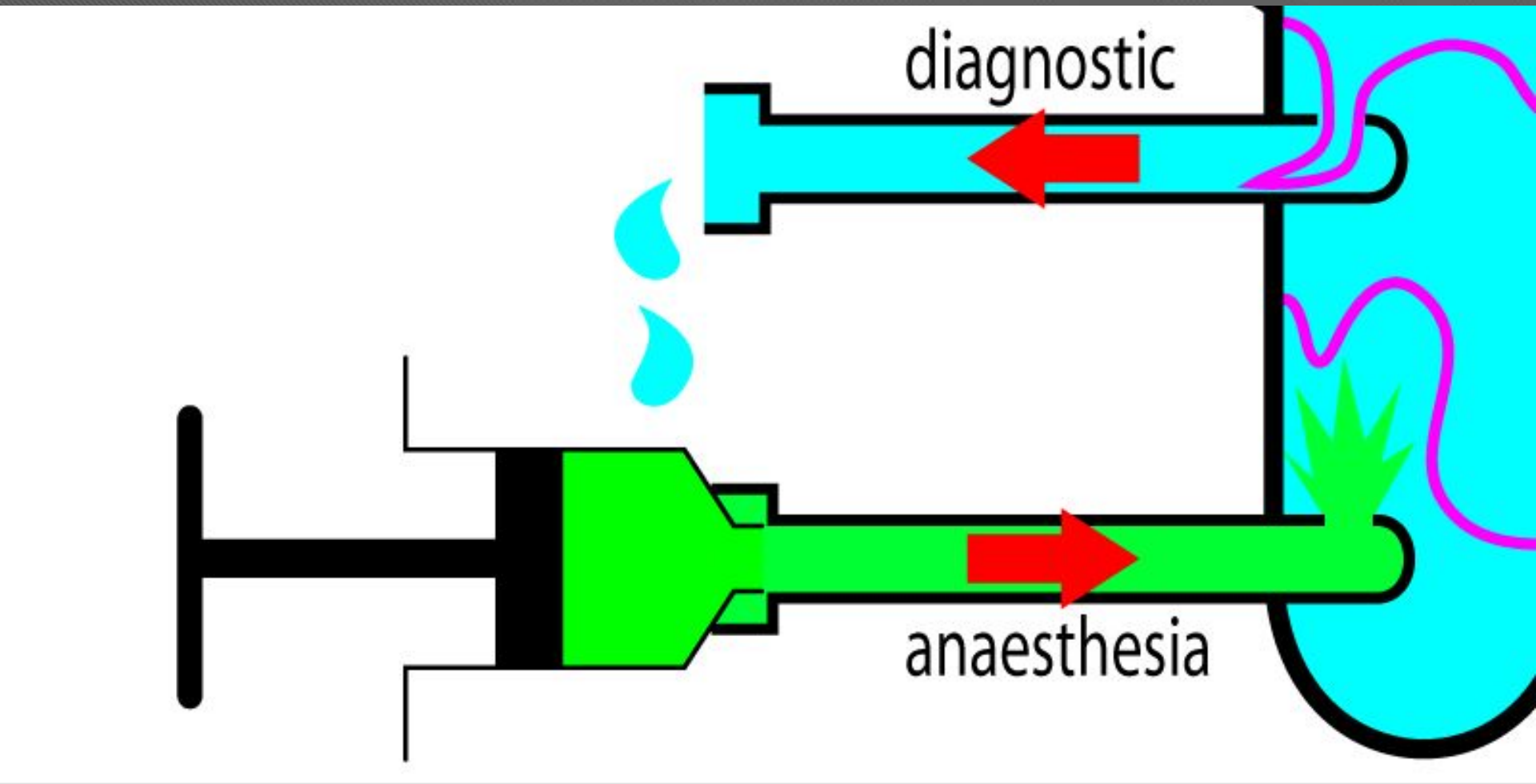

Анестетик – зеленый, ликвор – красный

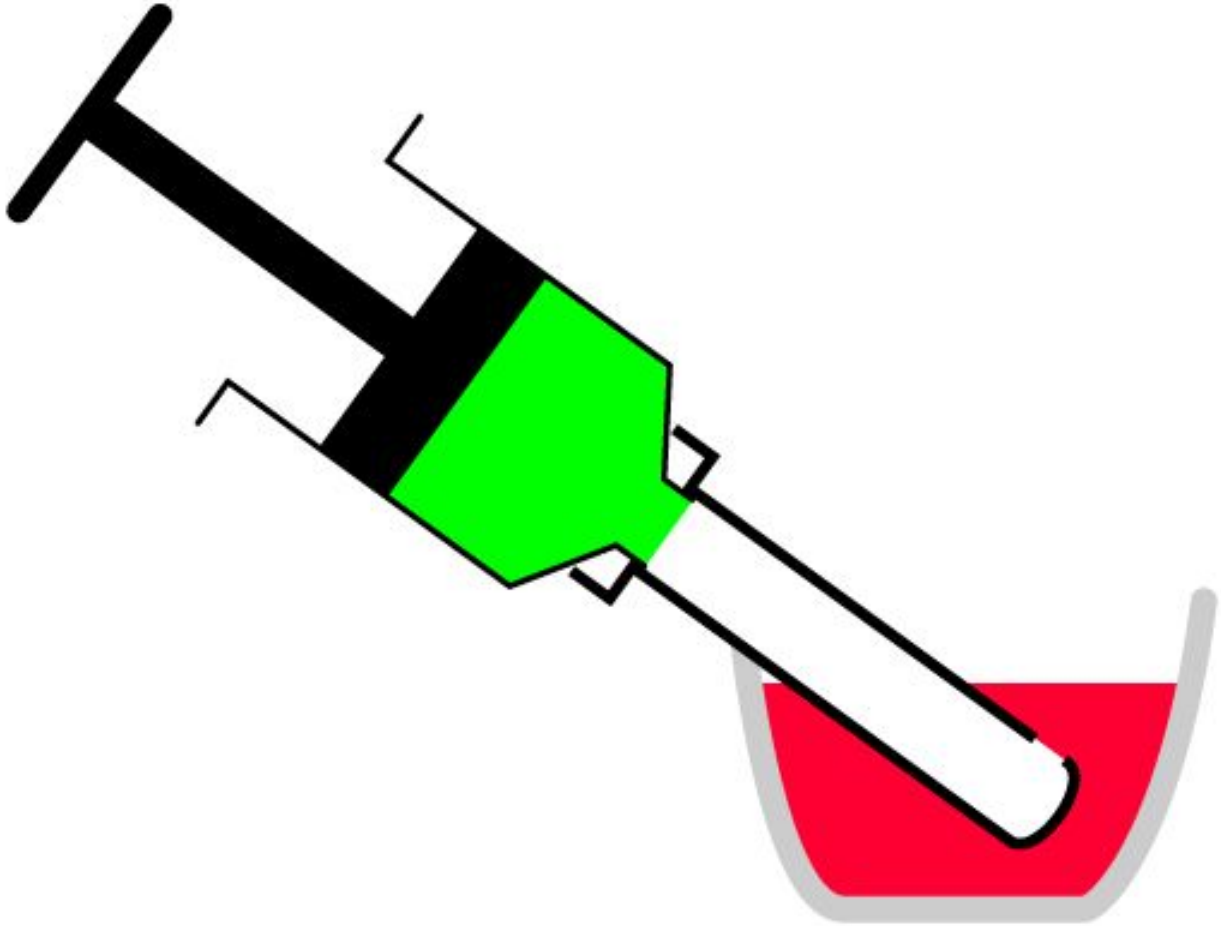

Красная стрелка – сила давления большого пальца

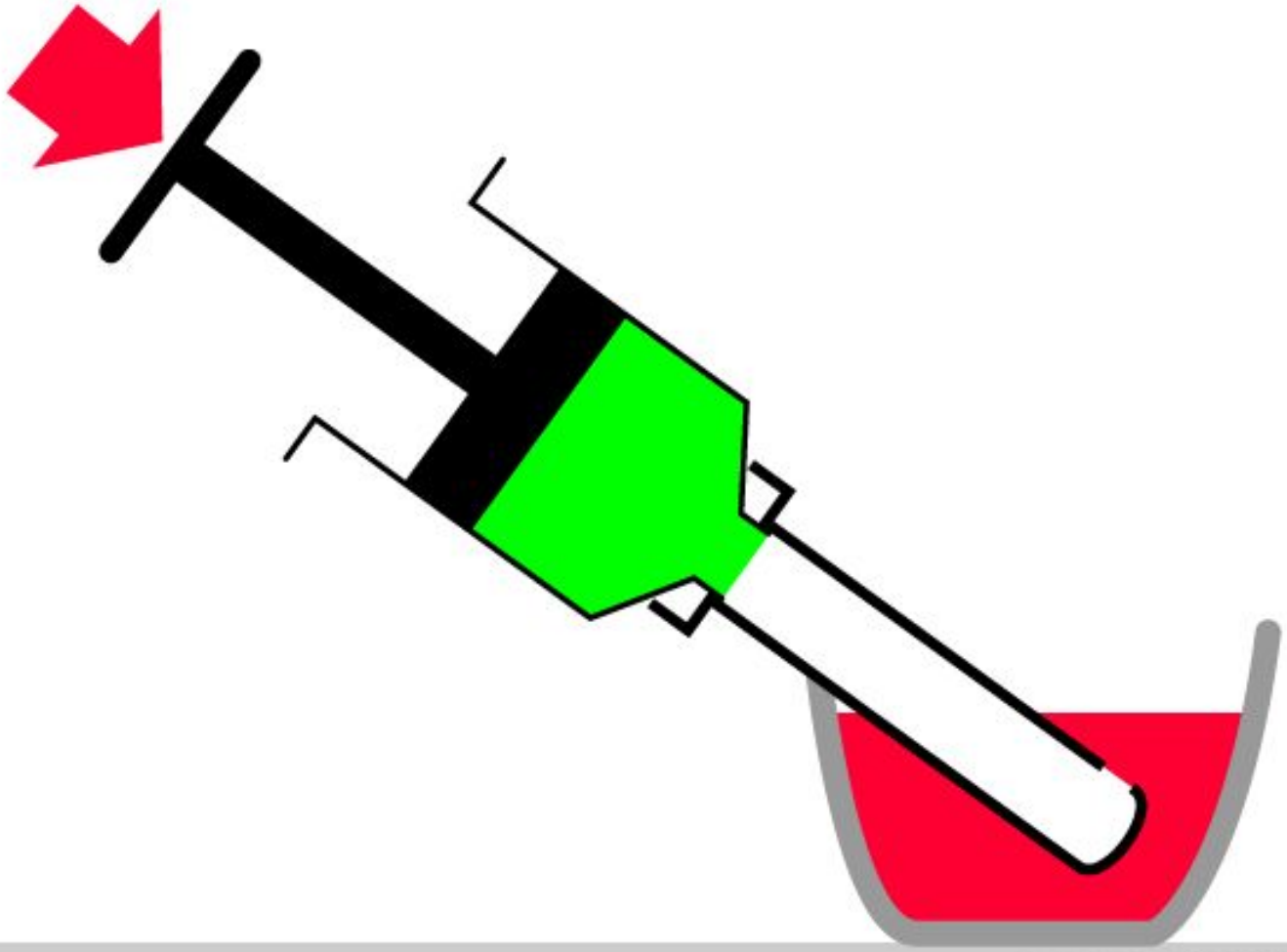

www.duralpuncture.com

Начинается инъекция под давлением большого пальца

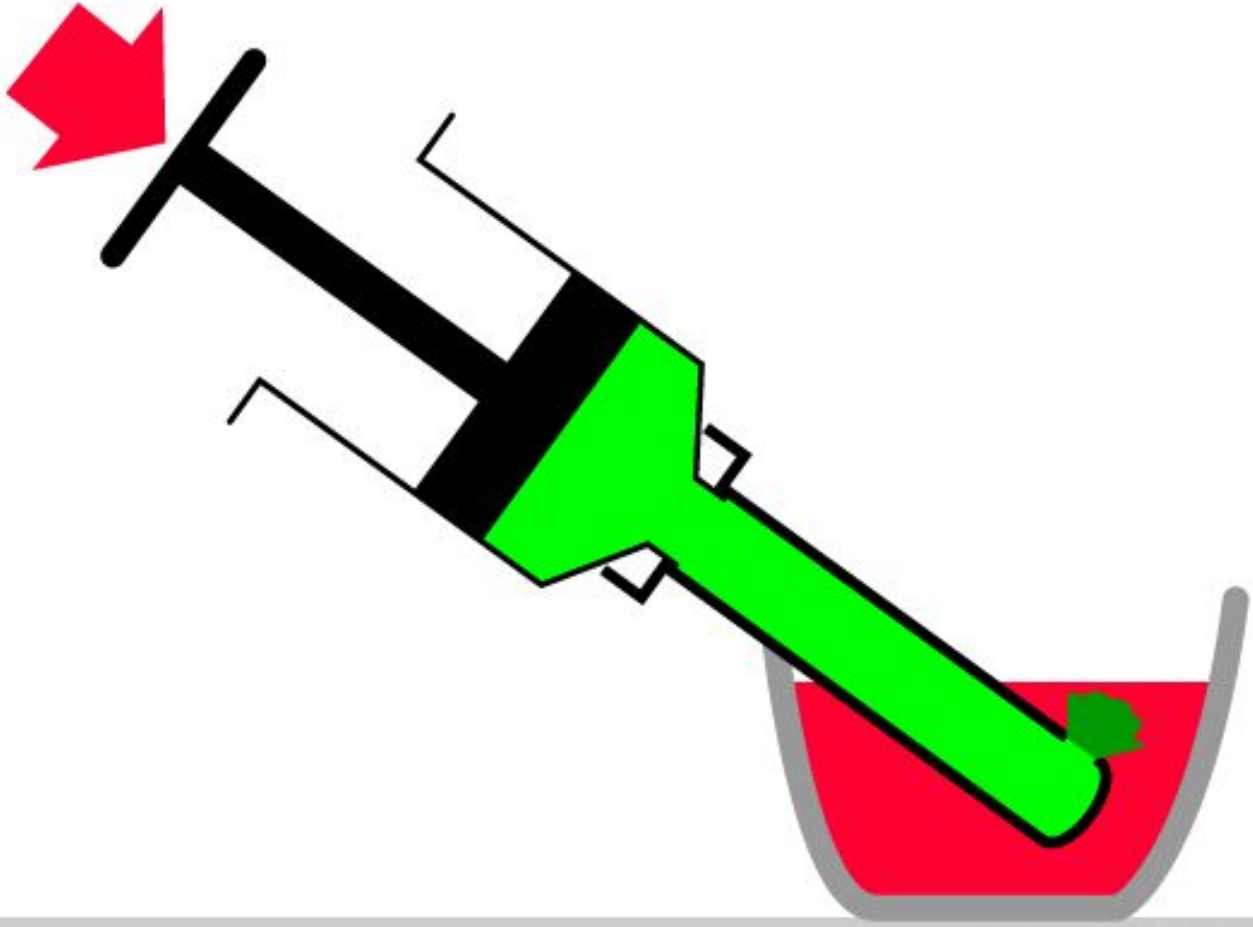

Поршень подходит к концу цилиндра…

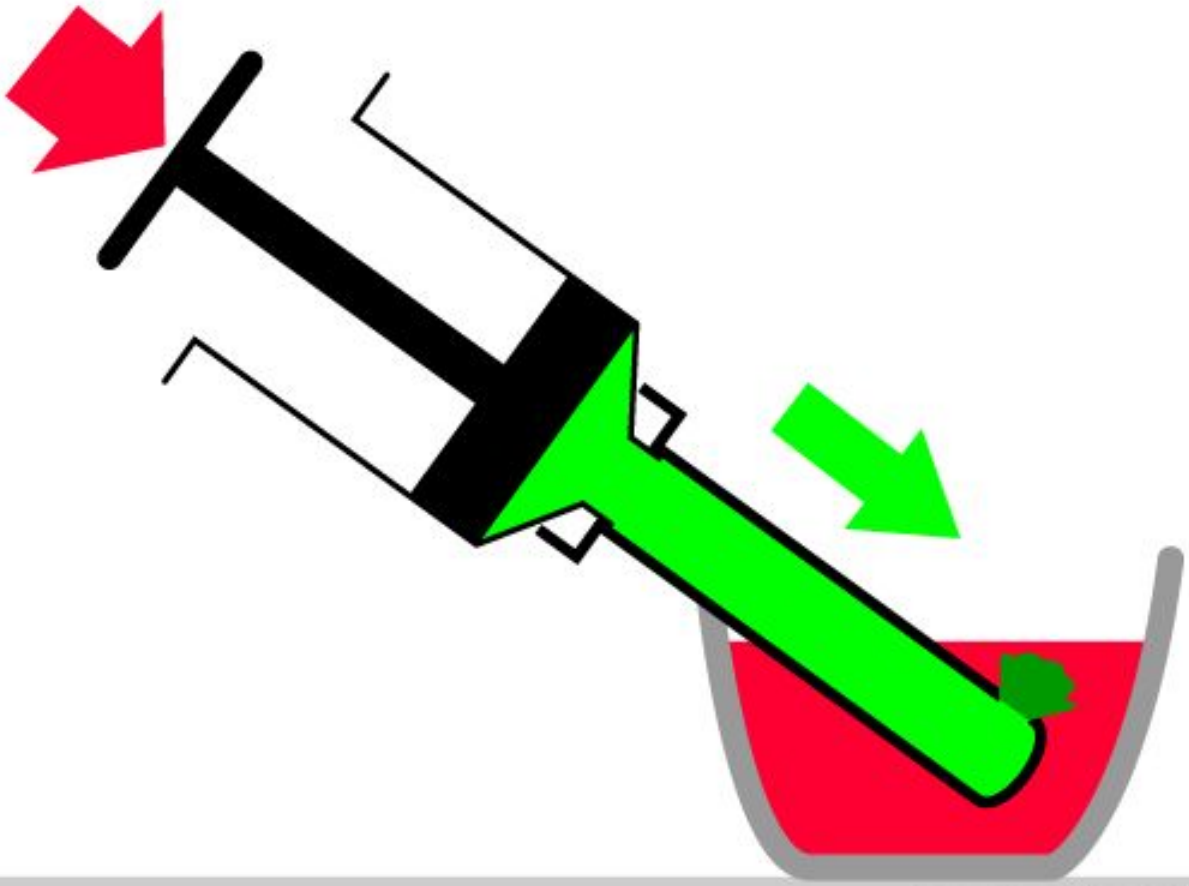

Дойдя до конца цилиндра, поршень деформируется (фиолетовое кольцо) из-за нажима большого пальца (красная стрелка)

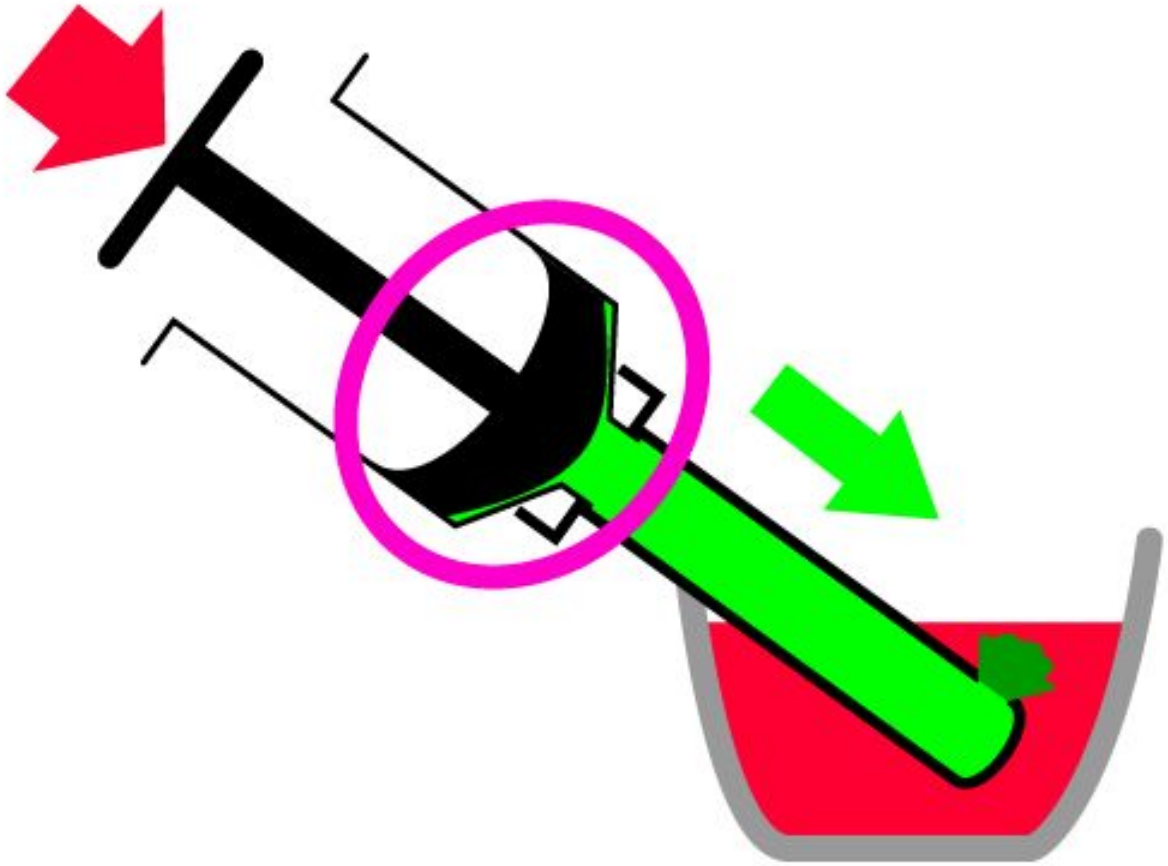

К концу инъекции палец не жмет, поршень выпрямляется, вызывая обратный ток (reverse flow) ликвора в иглу

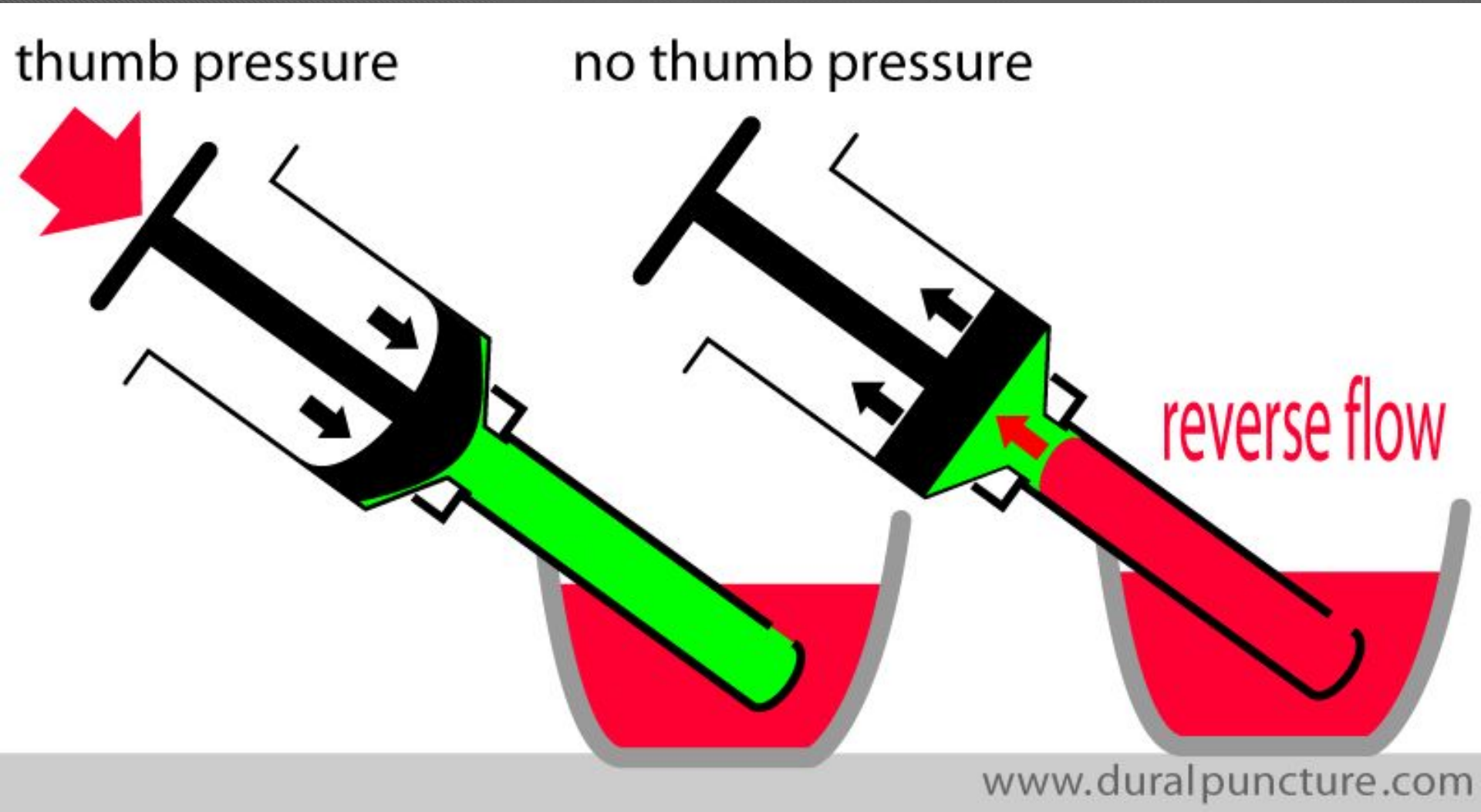

Но турецкие анестезиологи при 630 спинальных анестезиях иглами **Квинке G25** («оранжевые») не выявили разницы в частоте цефалгии при извлечении иглы с предварительным возвращением в нее мандрена и без его возвращения [*N.S.Sinikoglu et al., 2013*].

Они объясняют отличие своих результатов от данных мюнхенских неврологов меньшим диаметром своих игл и «заталкиваниеям» трабекул в подпаутинное пространство вводимым в него анестетиком [N.S.Sinikoglu et al., 2013].

А по-моему, менее эластичные поршни дешевых шприцев могут не вызывать обратного тока ликвора в иглу.

Описан 1 случай пересечения корешка при возвращении стилета

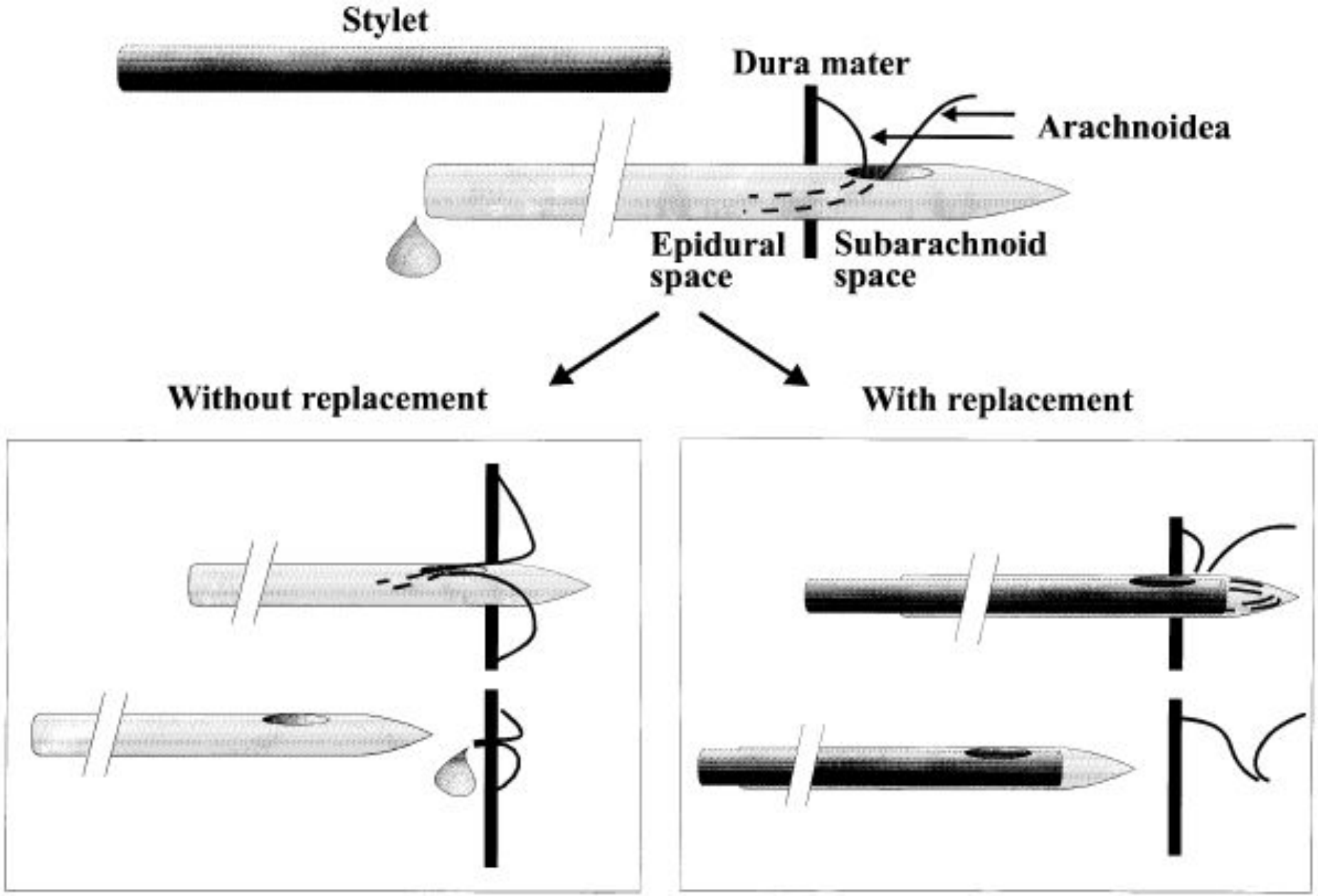

Е.М.Шифман:

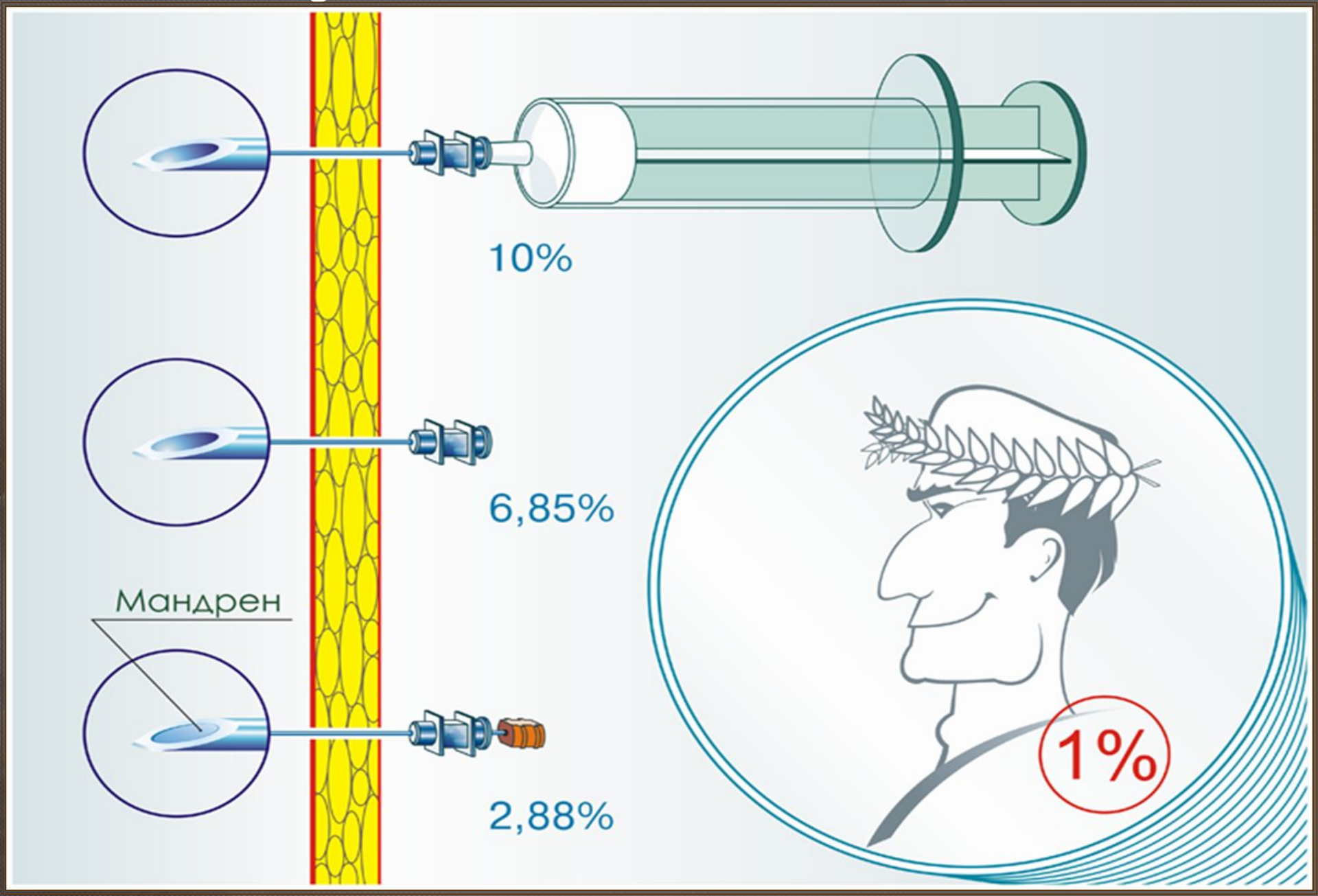

Много?

Это ж в акушерстве!

4.

Ориентация среза иглы

Quincke-point

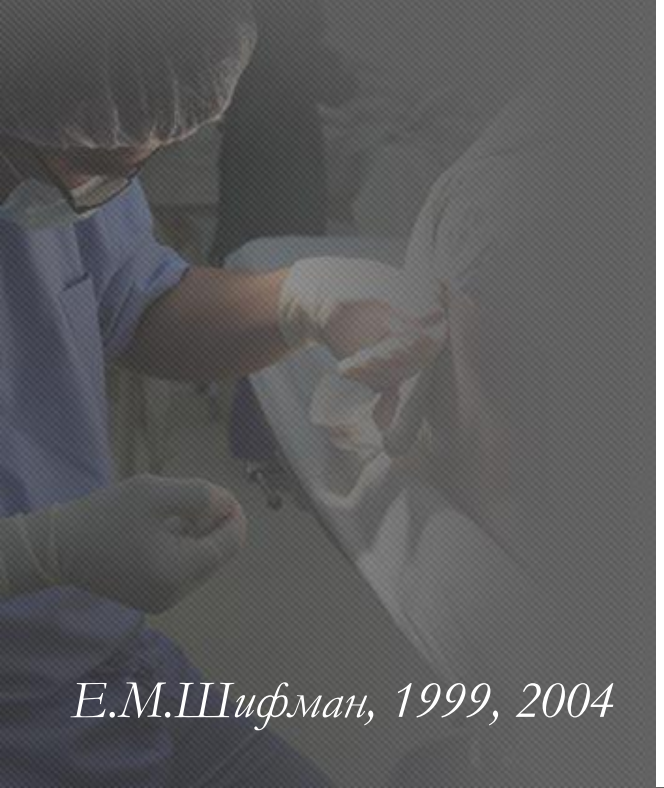

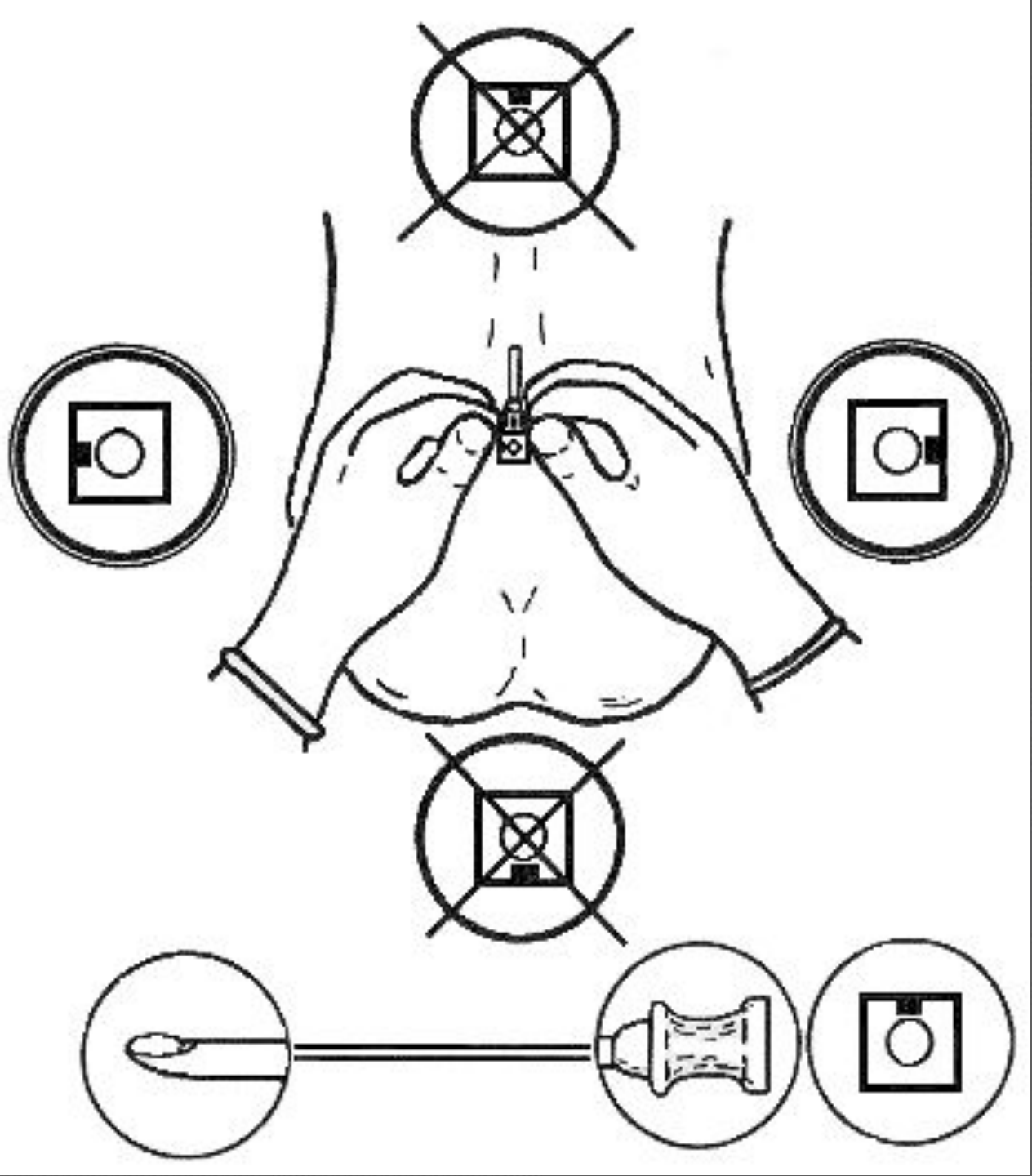

Е.М.Шифман, 1999, 2004

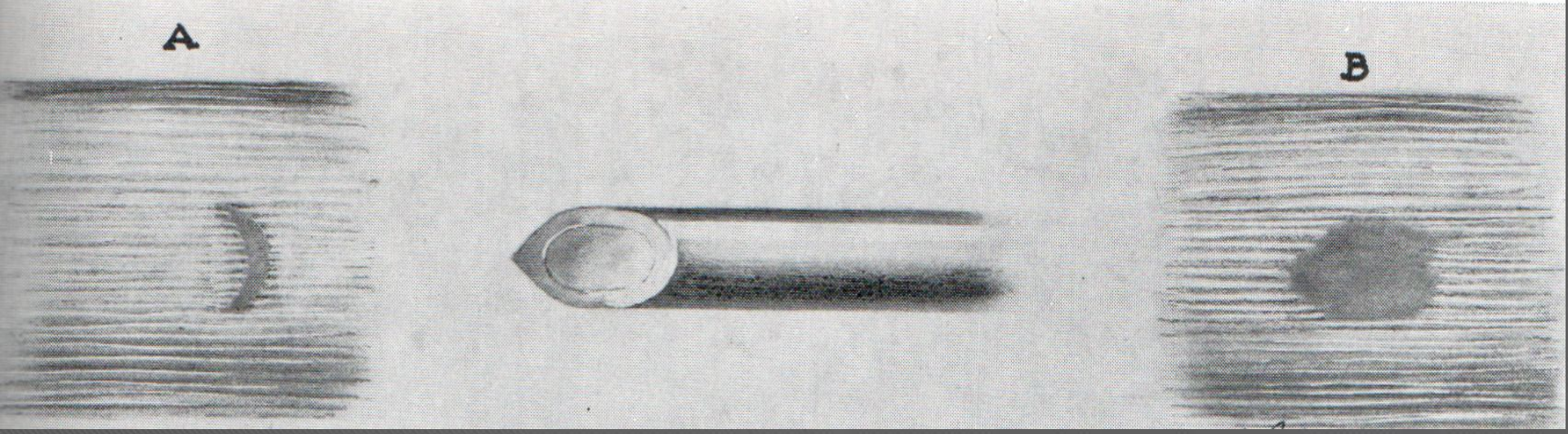

Объяснение Дэниэлом Муром БОЛЬШЕЙ головной боли при неправильной ориентации иглы – срезом перпендикулярно к продольным волокнам ***dura mater*** [*D.C.Moore, 1978*]



Объяснение Дэниэлом Муром МЕНЬШЕЙ головной боли при правильной ориентации иглы – срезом параллельно продольным волокнам ***dura mater*** [*D.C.Moore, 1978*]

5.
ПАРАМЕДИАННЫЙ (ОКОЛОСРЕДИННЫЙ)
ДОСТУП

Доступы:

А – срединный (медианный, межостистый)

В – околосрединный (парамедианный, околоостистый, латеральный)

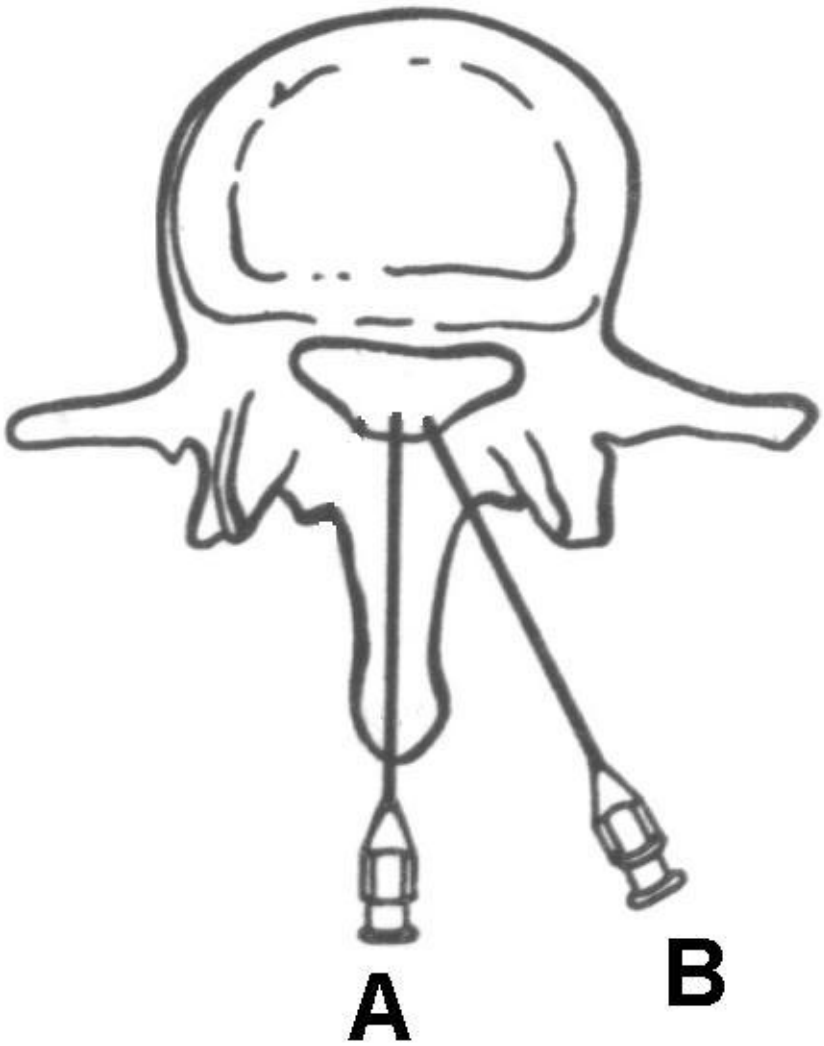

На низких уровнях мы предпочитаем колоть сбоку, чтобы

1) не затупливать без надобности конец иглы о чрезвычайно крепкий *lig.supraspinale*, а глубже не вести ее сквозь всю толщу *lig.interspinale*,
2) чтобы избежать повреждения *filum terminale* с его сосудами, так как обычно он идет строго по средней линии и легко может стать на пути иглы.

С.С.Юдин, 1925

Еще преимущества парамедианного:

- Можно без сгибания спины
- Можно при деформациях позвоночника
- Выше успешность
- Меньше повторных попыток
- Меньше парестезий
- Реже головная боль

Недостатки парамедианного:

- Выше травматичность для вен
- Глубже вводится игла
- Новичку труднее ориентироваться
- Новичку легче травмировать корешок
- Не желателен выше L2
- Описан один случай ретроперитонеальной гематомы

6. Но тогда куда срез?

B.I.Hatfalvi, 1995

Postulated mechanisms for postdural puncture headache and review of laboratory models. Clinical experience // Reg. Anesth. – 1995. – Vol.20. №4. – P.329-336.

B.I.Hatfalvi, 1995:

“**В 1954 я делал свою первую спиналку**. После нескольких неудачных попыток срединным доступом, инструктор предложил латеральный доступ как **метод для “сложных" ситуаций.**

Это было так легко, что с тех пор **я использую лишь латеральный доступ иглой Квинке 20-го калибра.**”

B.I.Hatfalvi умер в 2008 в 93-летнем возрасте

За 20 лет (1954–1973) он и его резиденты выполнили 4465 спинальных анестезий иглами Квинке G20 без единого случая головной боли, хотя всем пациентам разрешали ходить и не рекомендовали водной нагрузки.

Клапаны на модели

(A) (B) (C)

Неправильная ориентация среза

Правильная ориентация среза

Но лучше посмотреть видеоклип

Исполнитель – *Bela Hatfalvi*

Дзякую за ўвагу