

Каналы нижней конечности и хирургические доступы к ним

Обзор

Хирургические доступы к запирательному каналу

При запирательной грыже

- (Нижне) срединная лапаротомия
- Бедренный доступ
- Предбрюшинный разрез по Четлу-Генри

Диагноз установлен

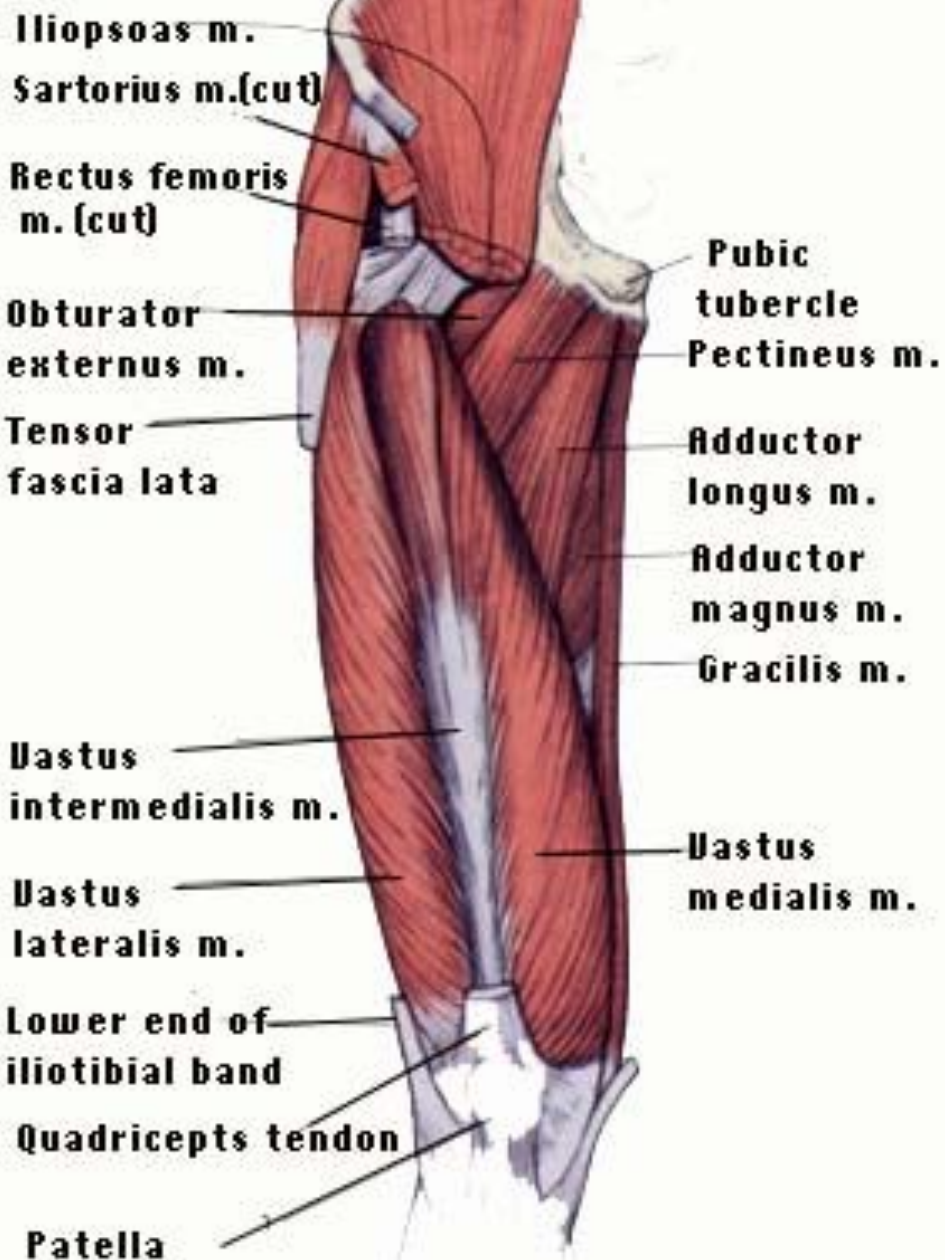
- Дренирование по Буяльскому-МакУотеру – дренирование околопузырной клетчатки через запирательное отверстие

Бедренный доступ

Разрез вертикальный, длиной 10-12 см от паховой связки между лонным бугорком и бедренной веной. Рассекают кожу, подкожную клетчатку и широкую фасцию бедра, обнажают внутренний край гребешковой мышцы. В промежутке между гребешковой и длинной приводящей мышцами находят грыжевой мешок. При выделении грыжевого мешка необходимо обнажить запирательную артерию, держа её в поле зрения. После удаления грыжевого мешка путём сшивания ножек наружной запирательной мышцы ликвидируется запирательный канал. Для пластики можно воспользоваться мышечным лоскутом из гребешковой мышцы. Если грыжа ущемлена, необходимо дополнительно произвести лапаротомный разрез.

По Жебровскому В.В.
«Хирургия грыж живота и эвентраций»

Deeper View

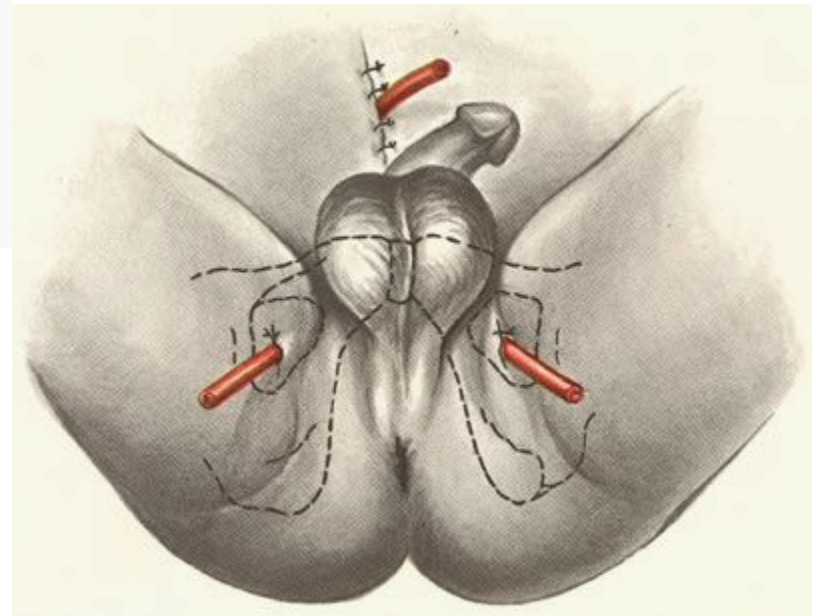
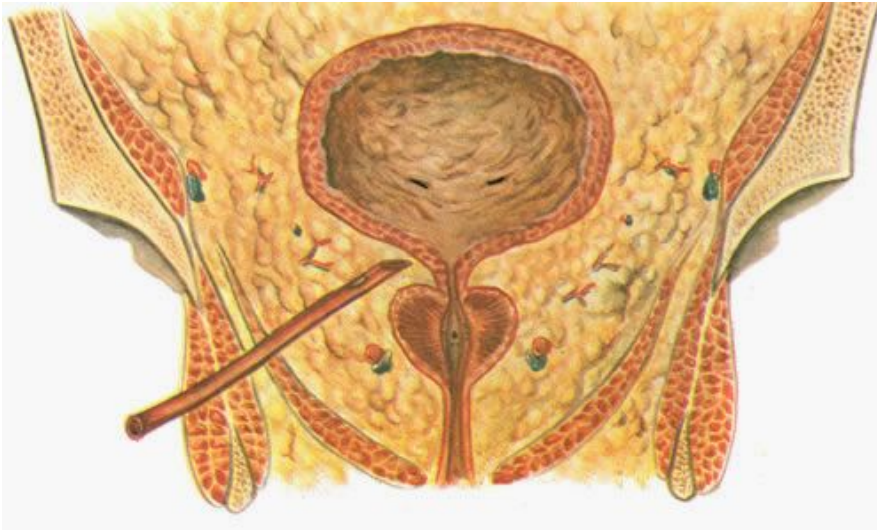


Предбрюшинный разрез по Четлу-Генри

Поперечно над лоном рассекают кожу, подкожную клетчатку и передний листок апоневроза влагалищ прямых мышц живота. Тупо раздвигают предбрюшинную клетчатку позадилоного пространства с отведением париетального листка брюшины кверху. В области внутреннего запирающего отверстия выделяют грыжевой мешок, после обработки которого 2–3-мя узловыми швами, сшивают края ножек внутренней запирающей мышцы.

По Жебровскому В.В.
«Хирургия грыж живота и эвентраций»

Дренирование по Буяльскому-МакУотеру



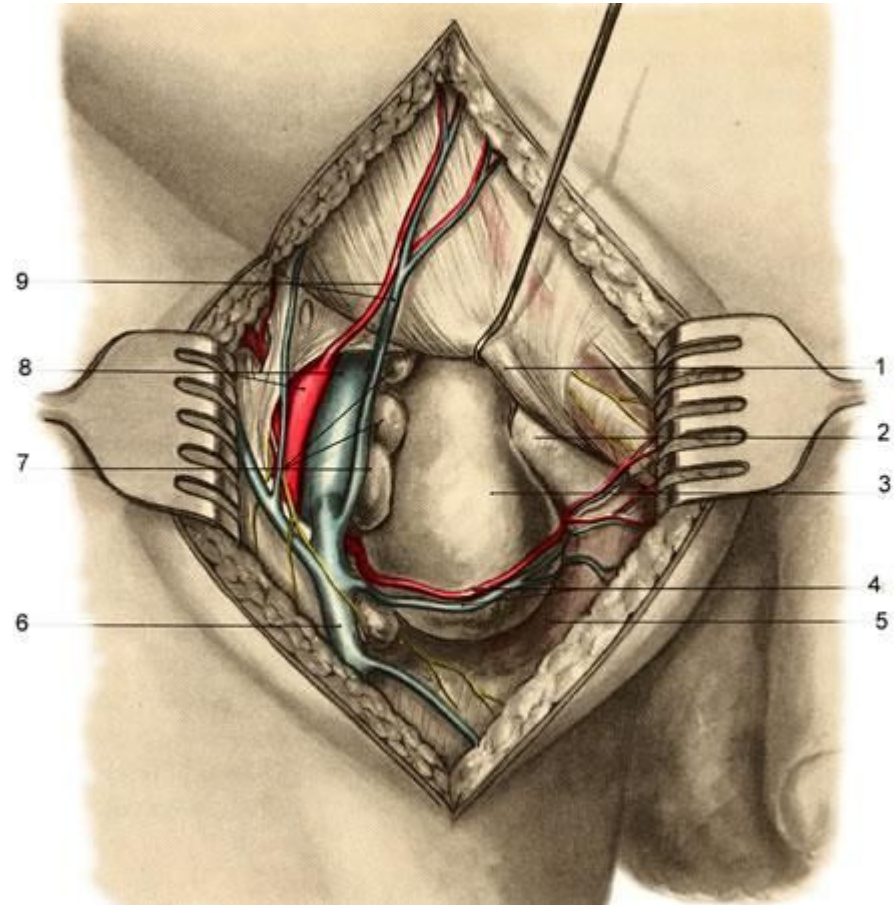
Canalis Femoralis

Границы: передняя -
поверхностный листок широкой
фасции между паховой связкой и
верхним рогом подкожной щели,
латеральная - медиальная
полуокружность бедренной вены,
задняя – глубокий листок широкой
фасции.

Отверстия: глубокое
проецируется на внутреннюю
треть паховой связки.

Поверхностное или подкожная
щель, *hiatus saphenus*, - на 1—2 см
книзу от этой части паховой
связки.

Содержимое: -



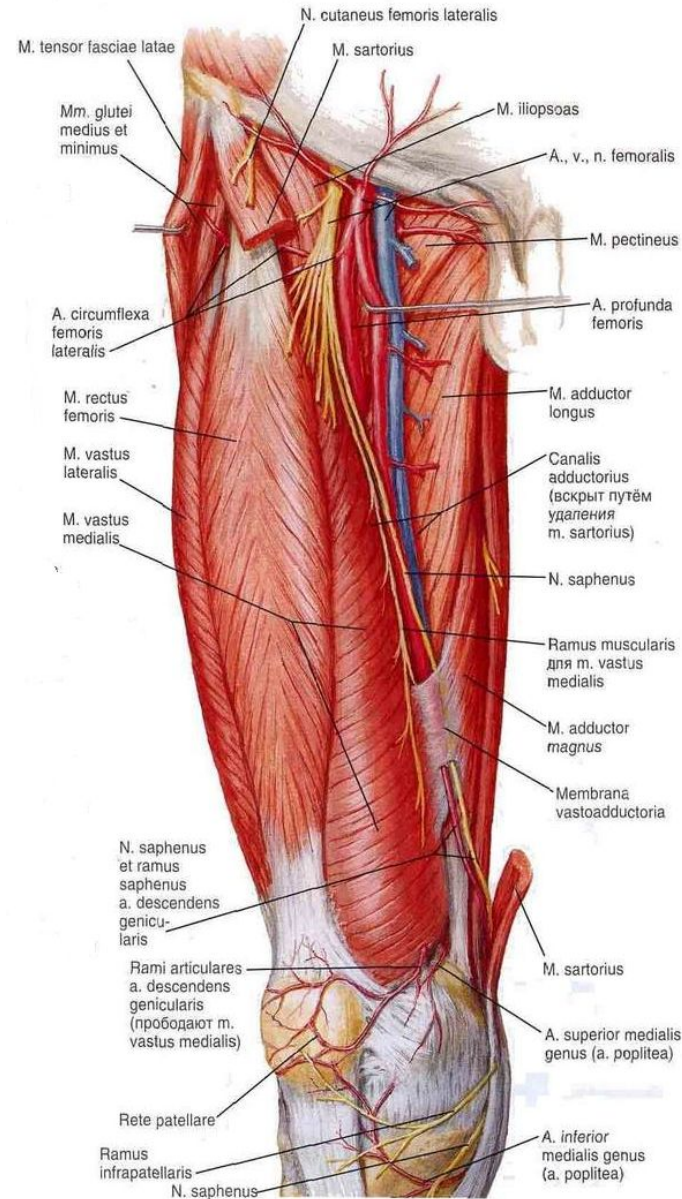
Доступ к бедренному каналу

- Операция Фабрициуса – в прямой проекции
- Операция Нихуса – через предбрюшинную клетчатку

Canalis Adductorius

Границы: медиальная стенка - adductor magnus, латеральная стенка — m. vastus medialis, передняя стенка - septum intermusculare vastoadductoria

Отверстия: верхнее (бедренные сосуды и n. saphenus), нижнее (в подколенную ямку идут подколенные сосуды и нерв), переднее (на переднюю поверхность бедра выходят a. et v. descendens genus и n. saphenus).



Canalis Musculofibularis Superior

Границы: Внутренняя – малоберцовая кость, наружная – m. fibularis longus

Отверстия: Верхнее: между головками m. fibularis longus,

Содержимое: n. fibularis communis

1 — фасция голени; 2 — передняя большеберцовая вена;

3 — большеберцовая артерия и глубокий малоберцовый нерв;

4 — передняя большеберцовая мышца; 5 — длинный разгибатель большого пальца стопы;

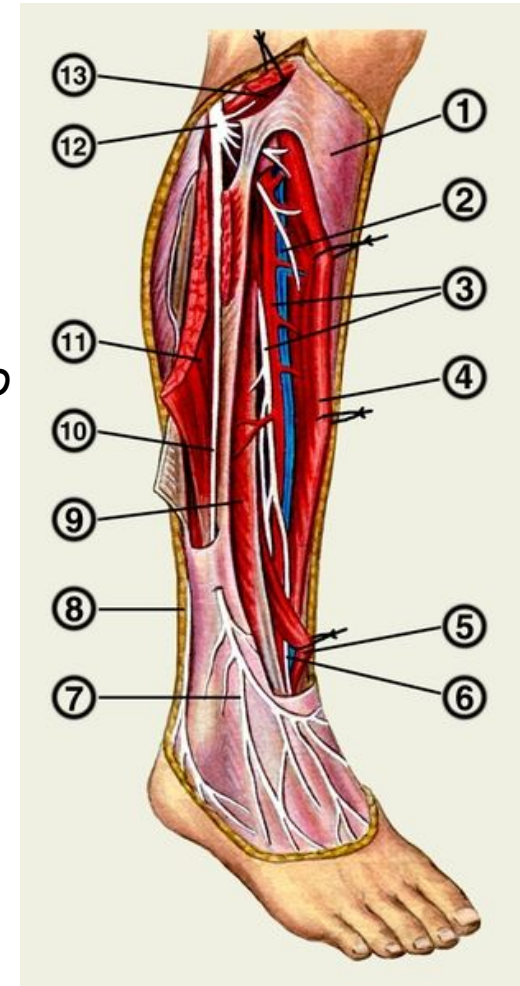
6 — сосудисто-нервный пучок в нижнем отделе голени; 7 — кожные ветви

поверхностного малоберцового нерва; 8 — икроножный

нерв; 9 — длинный разгибатель пальцев; 10 —

поверхностный малоберцовый нерв; 11 — короткая малоберцовая мышца; **12 — общий малоберцовый нерв;**

13 — длинная малоберцовая мышца.



Доступ к общему малоберцовому нерву в *canalis musculofibularis sup.*

Положение больного на здоровом боку, нога слегка согнута в коленном суставе. Разрез кожи длиной 8—10 см начинают от нижней части легко пальпируемого сухожилия двуглавой мышцы бедра и продолжают его книзу, на боковую поверхность голени, огибая головку малоберцовой кости сзади. Позади и ниже головки осторожно рассекают фасцию и находят нерв непосредственно над ней на шейке малоберцовой кости, дистальнее — место деления нерва на глубокую и поверхностную ветви.

По И. Н. Шевелеву

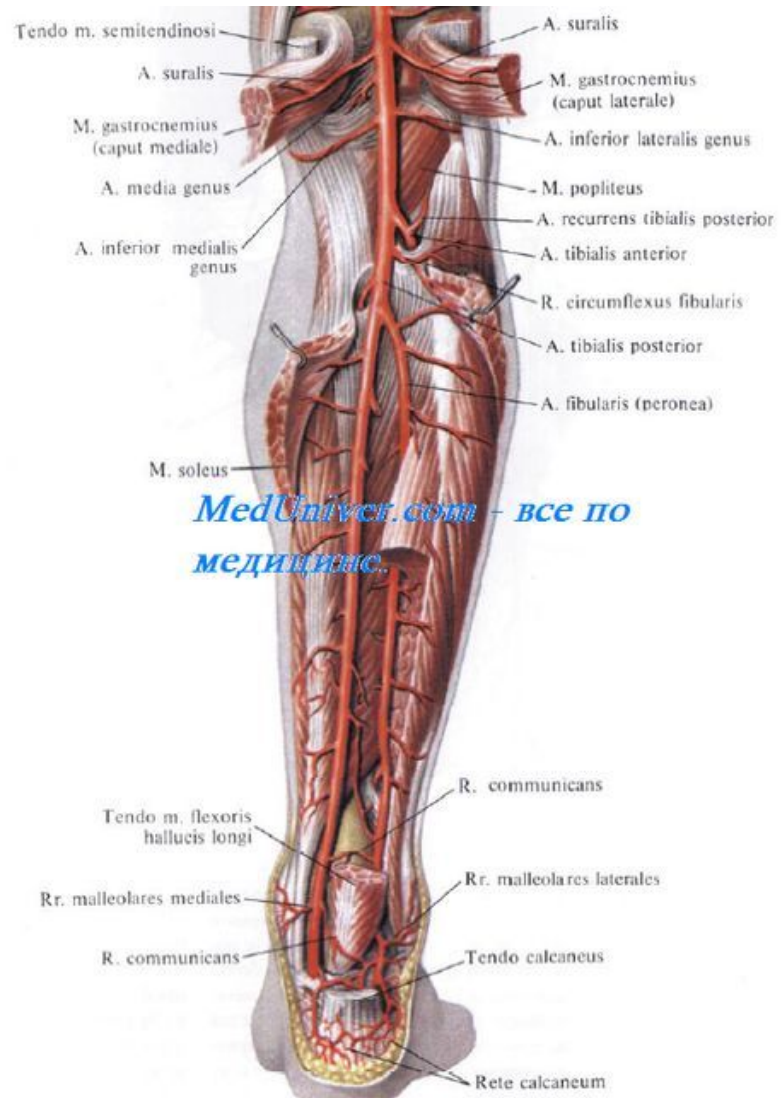
«Оперативные доступы к сплетениям и нервам конечностей»

Canalis Cruropopliteus

Границы: передняя поверхность камбаловидной мышцы и глубокие мышцы голени

Отверстия: верхнее входное открывается в подколенную ямку, верхнее выходное - между шейкой малоберцовой кости снаружи, m. popliteus сверху и начальным отделом m. tibialis posterior изнутри и снизу, нижнее – на нижневнутренней поверхности камбаловидной мышцы, тотчас на ахилловым сухожилием

Содержимое: Задний большеберцовый СНП



Обнажение большеберцового нерва в верхней трети голени

- Положение больного на животе, колено слегка согнуто. Срединный разрез кожи по задней поверхности го-, лени, переходящий на область подколенной ямки. Рассекают фасцию, прикрывающую сосудисто-нервный пучок в подколенной ямке, и приступают к разделению головок икроножной мышцы, начиная от уровня мыщелков бедра. При разрезе фасции оберегают от повреждения крупные сосуды и медиальный кожный нерв голени. В подколенной ямке высвобождают большеберцовый нерв из клетчатки либо от спаек и берут его на держалки. Проникая пальцем между головками икроножной мышцы, разделяют их скальпелем или ножницами, строго придерживаясь срединной линии, достигая середины голени. При растягивании икроножной мышцы крючками хорошо видны ветви большеберцового нерва, проникающие в каждую из головок этой мышцы. Находят сухожильную дугу камбаловидной мышцы, под которую проходит большеберцовый нерв. Рассекают сухожильную дугу и камбаловидную мышцу вдоль ее пучков.

По И. Н. Шевелеву

«Оперативные доступы к сплетениям и нервам конечностей»

Canalis Musculofibularis Inferior

Границы: передняя - m. tibialis posterior, латеральная — fibula, задняя — m. flexor hallucis longus

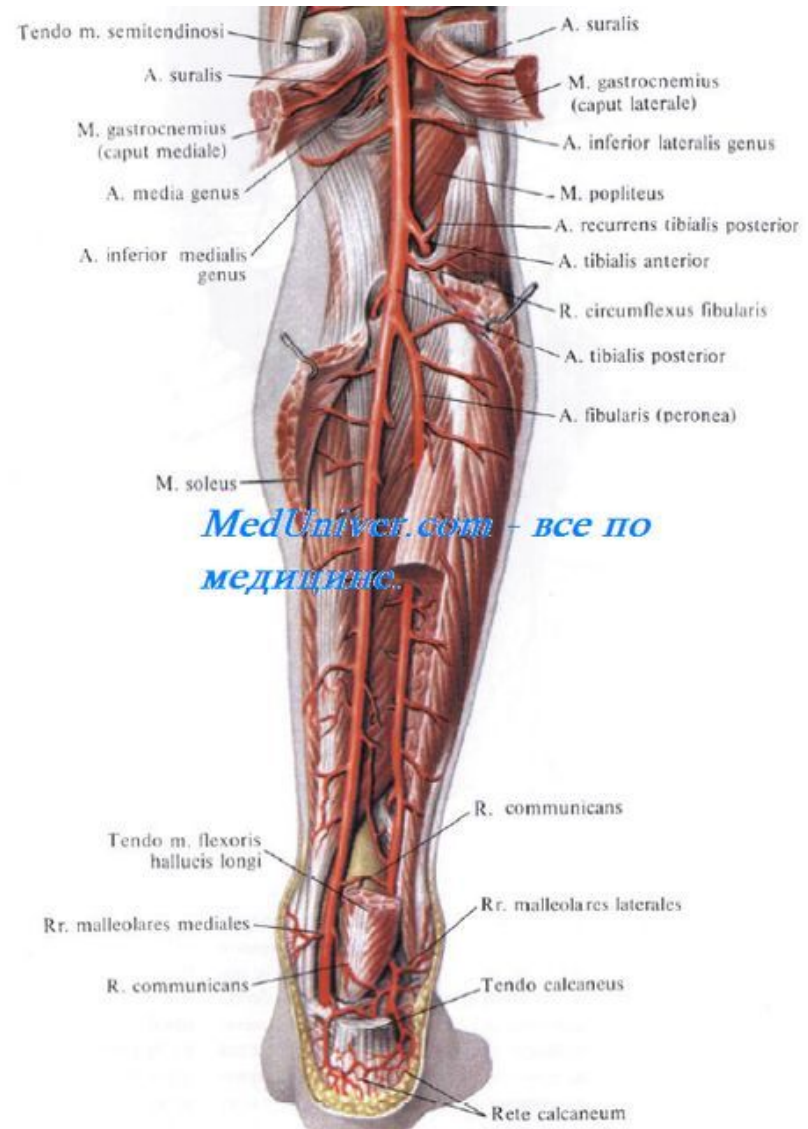
Отверстия: -

Связь клетчаточных пространств:

Клетчатка глубокого фасциального пространства голени связана по ходу сосудов:

1. **внизу** — с медиальным лодыжковым каналом, а через него — с клетчаткой стопы;
2. **вверху, по ходу передней большеберцовой артерии**, — с клетчаткой переднего фасциального ложа голени;
3. **по ходу задней большеберцовой артерии** — с клетчаткой подколенной ямки.

Содержимое: a. fibularis

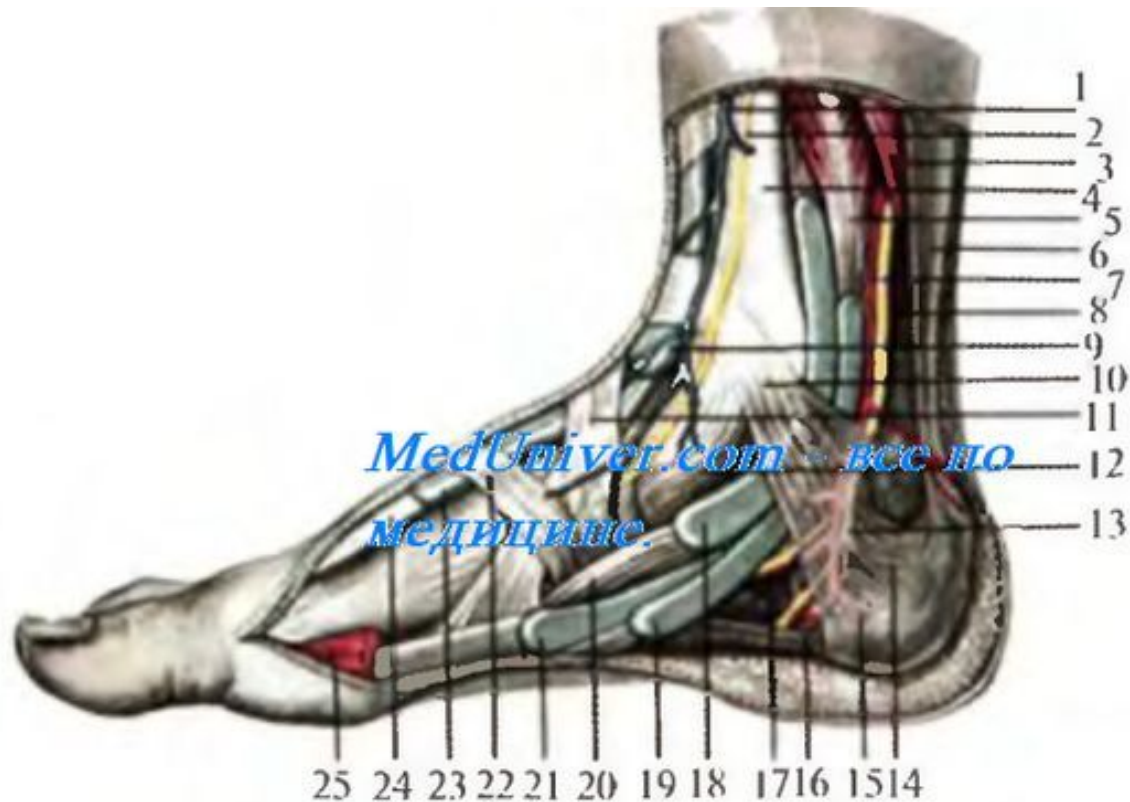


Canalis Malleolaris Medialis

Границы: медиальная -
retinaculum mm. flexorum + собств.
фасция, латеральная -
медиальная лодыжка и пяточная
кость,

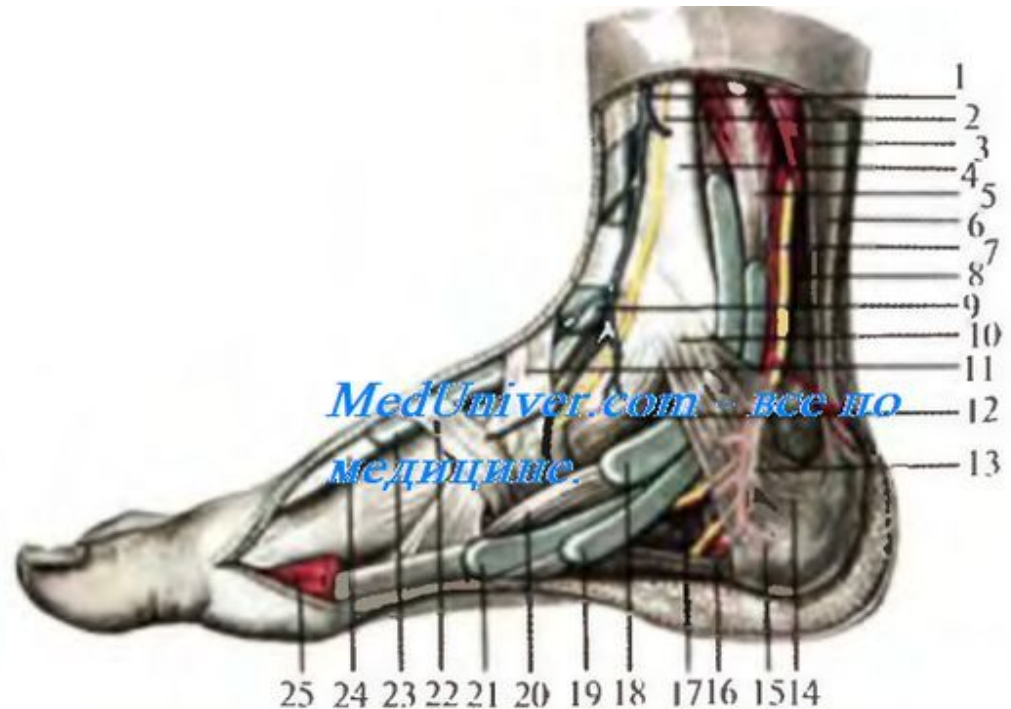
Отверстия: продолжается в
пяточный канал

Содержимое: сухожилия мышц-
сгибателей из глубокого слоя
задней поверхности голени



Canalis Calcaneus

Границы: снаружи пяточная кость, изнутри — мышца, отводящая большой палец, m. abductor hallucis; поделён на ячейки для различных сухожилий фиброзными перегородками
Содержимое: сухожилия мышц-сгибателей из глубокого слоя задней поверхности голени



Canalis Malleolaris Lateralis

Границы: латерально - оба удерживателя сухожилий, медиально - пяточная кость и латеральная лодыжка

Отверстия: выходят на латеральную поверхность стопы и на заднюю поверхность голени

Содержимое: ухожилия длинной и короткой малоберцовых мышц

