

**Рентгенодиагностика
травматических
повреждений костей и
суставов
(III часть)**

Повреждения костей таза

Переломы костей таза

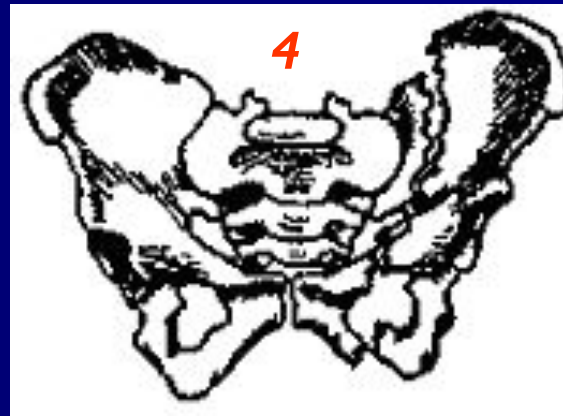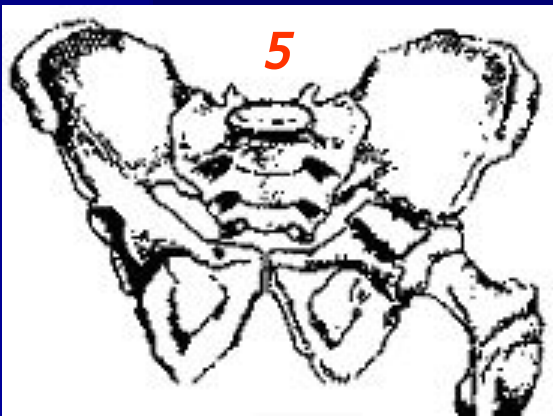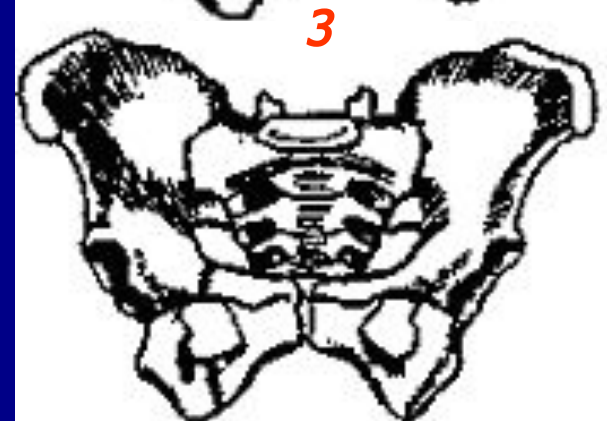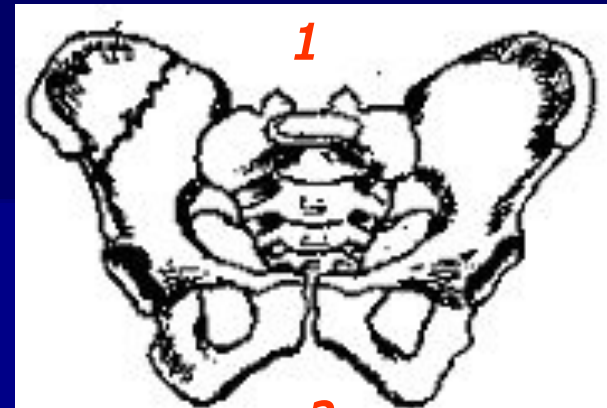1. Изолированные (краевые) переломы костей таза

2. Переломы тазового кольца без нарушения его непрерывности

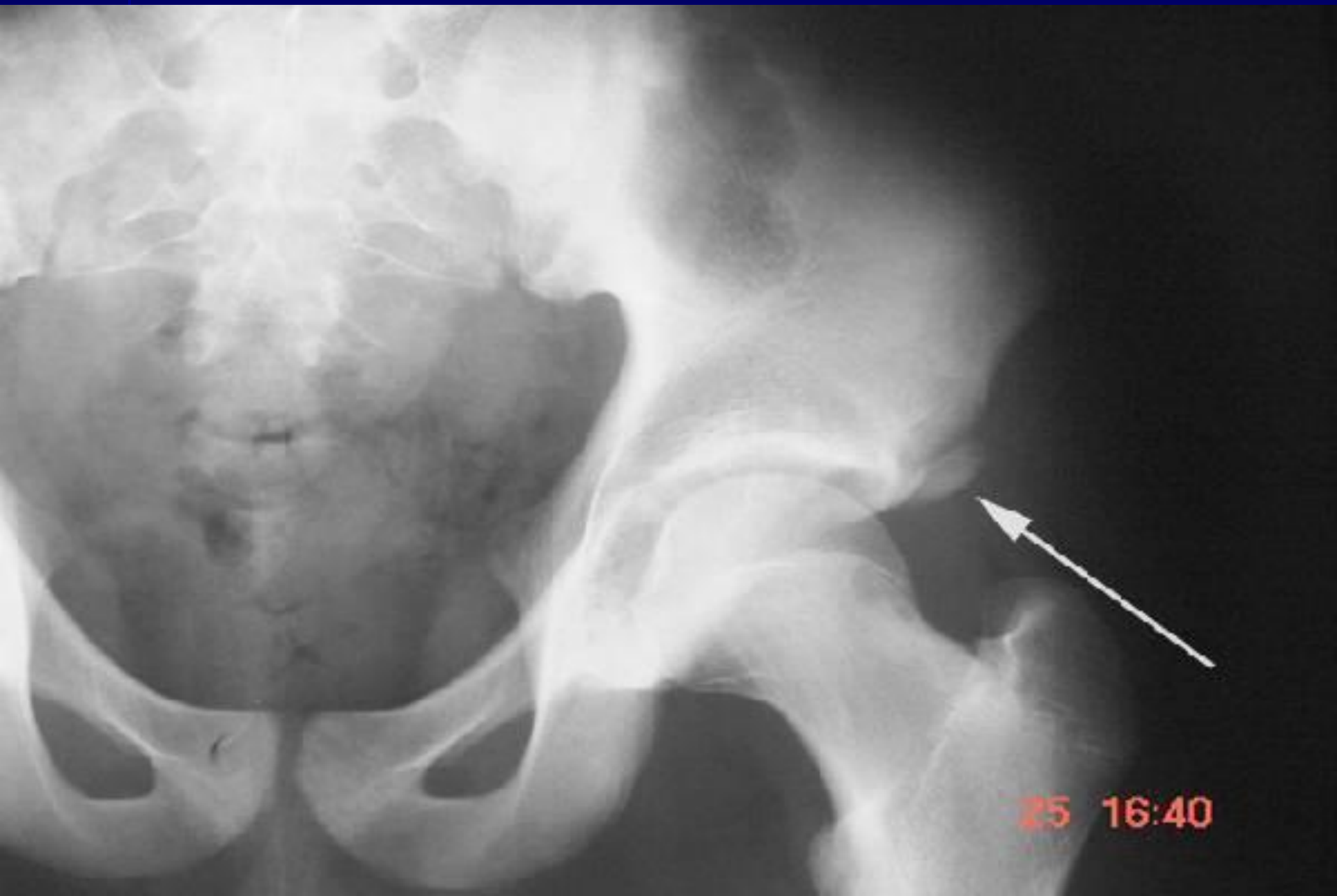3. Переломы тазового кольца с нарушением его непрерывности

4. Двойные вертикальные переломы костей таза

5. Переломы вертлужной впадины

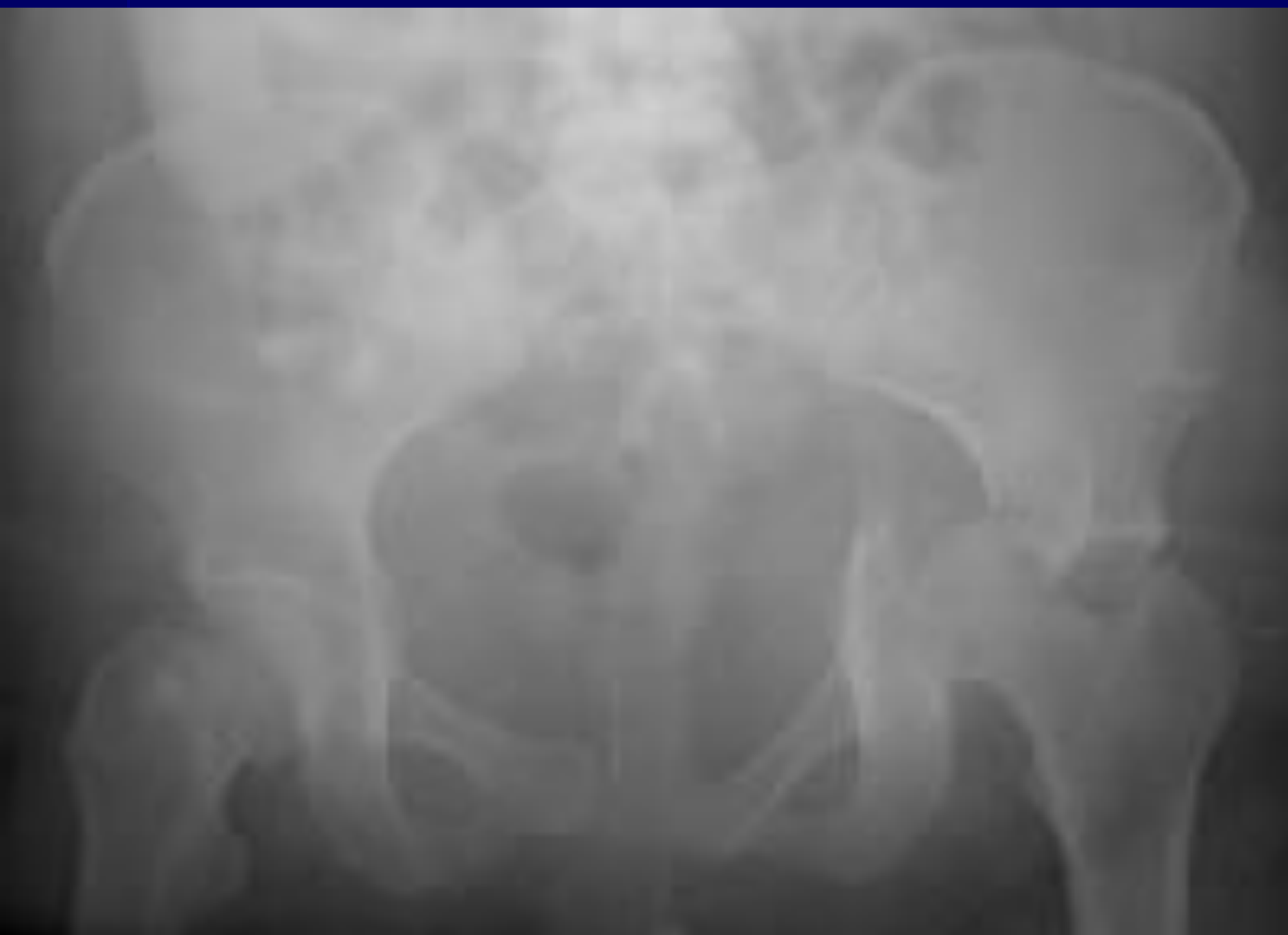

Перелом-отрыв ости подвздошной кости

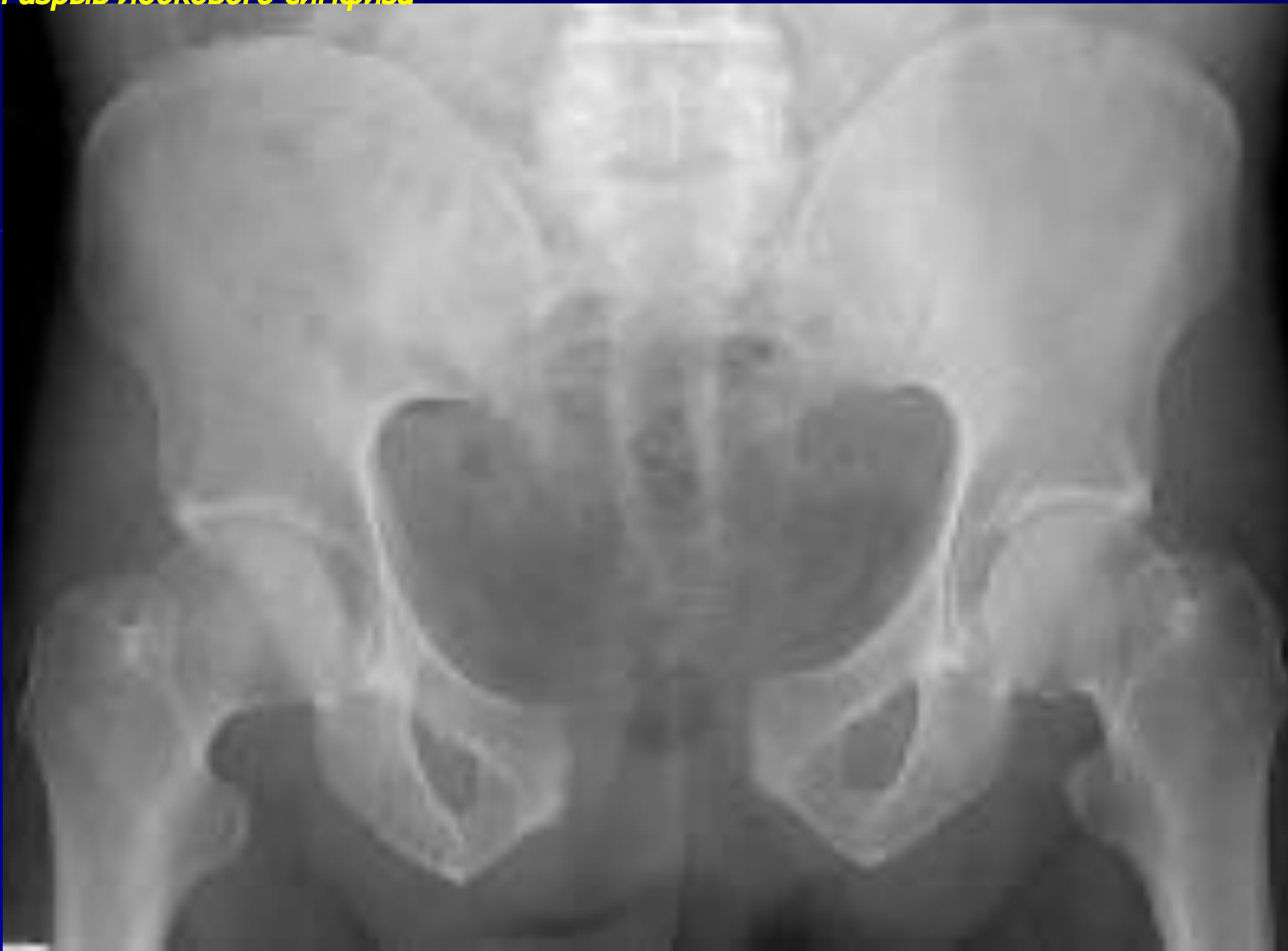

25 16:40

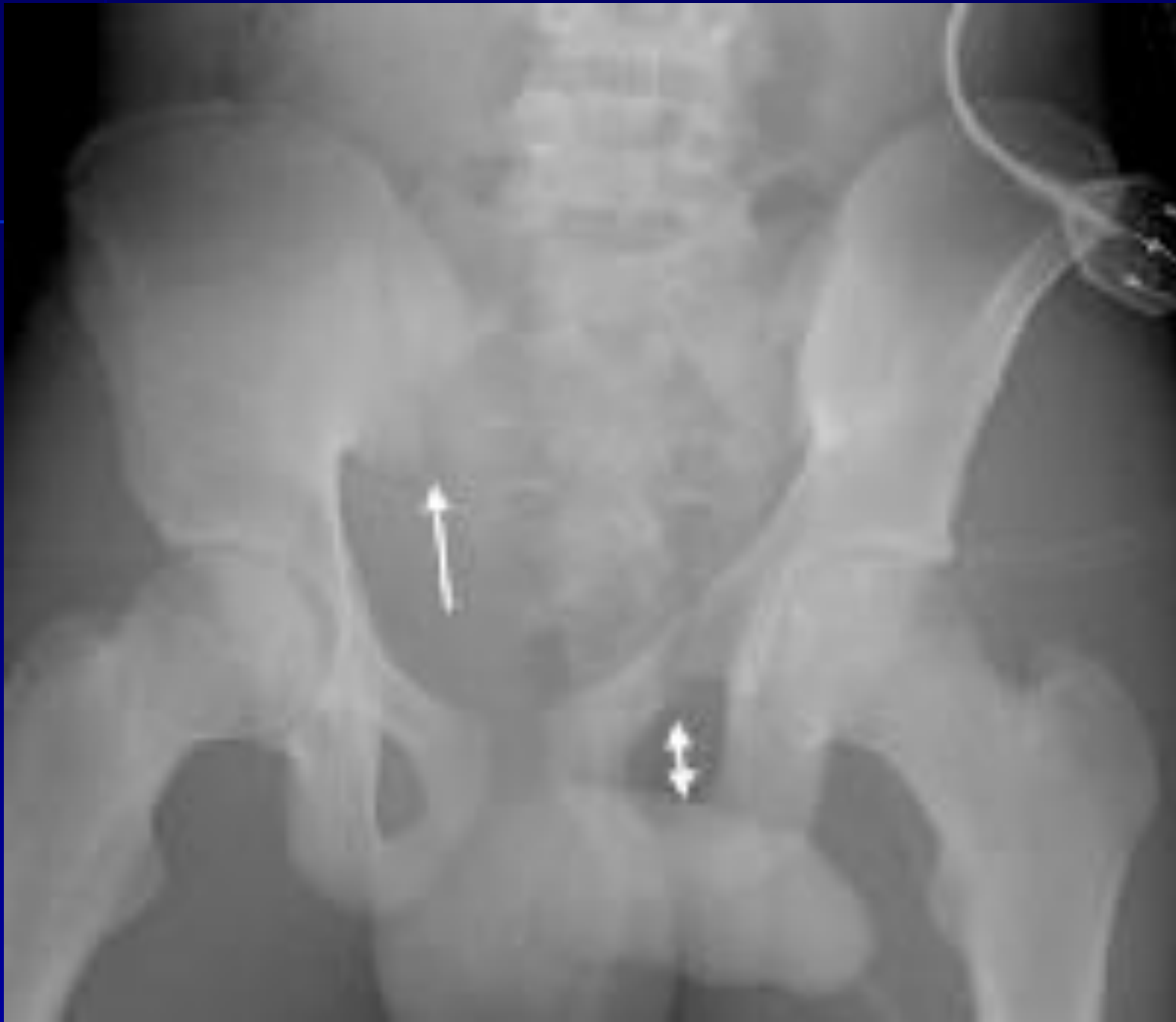Перелом вертлужной впадины – центральный вывих бедра



Разрыв лобкового симфиза



Перелом костей таза с нарушением тазового кольца (Мальгенья)



Повреждения бедренной кости

Переломы проксимального отдела

Внутрисуставные (медиальные)

■ переломы головки бедра

■ переломы шейки бедра:

□ *субкапитальные (медиальные)*

□ *вальгусные и варусные*

□ *трансцервикальные (срединные)*

□ *межвертельные (латеральные)*

Внесуставные (латеральные)

■ чрезвертельные переломы

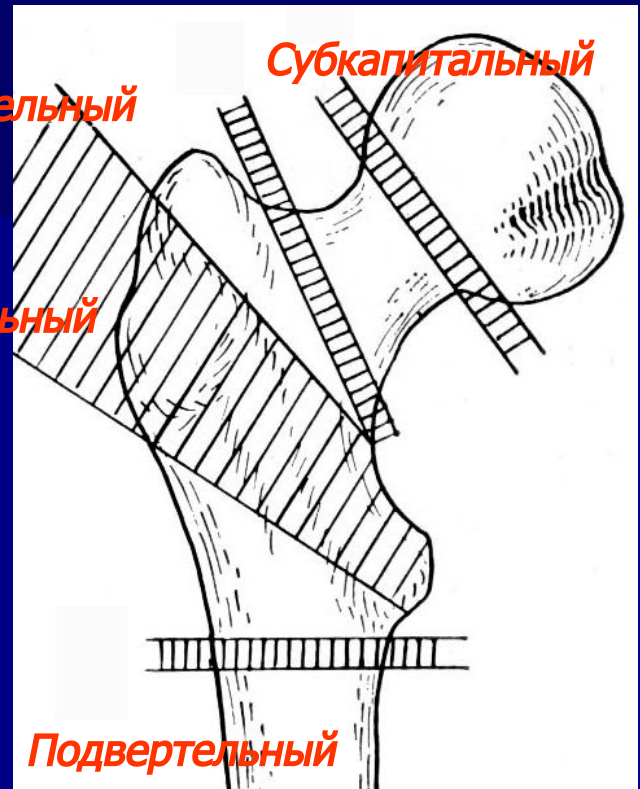
■ подвертельные переломы

■ переломы вертелов

Межвертельный

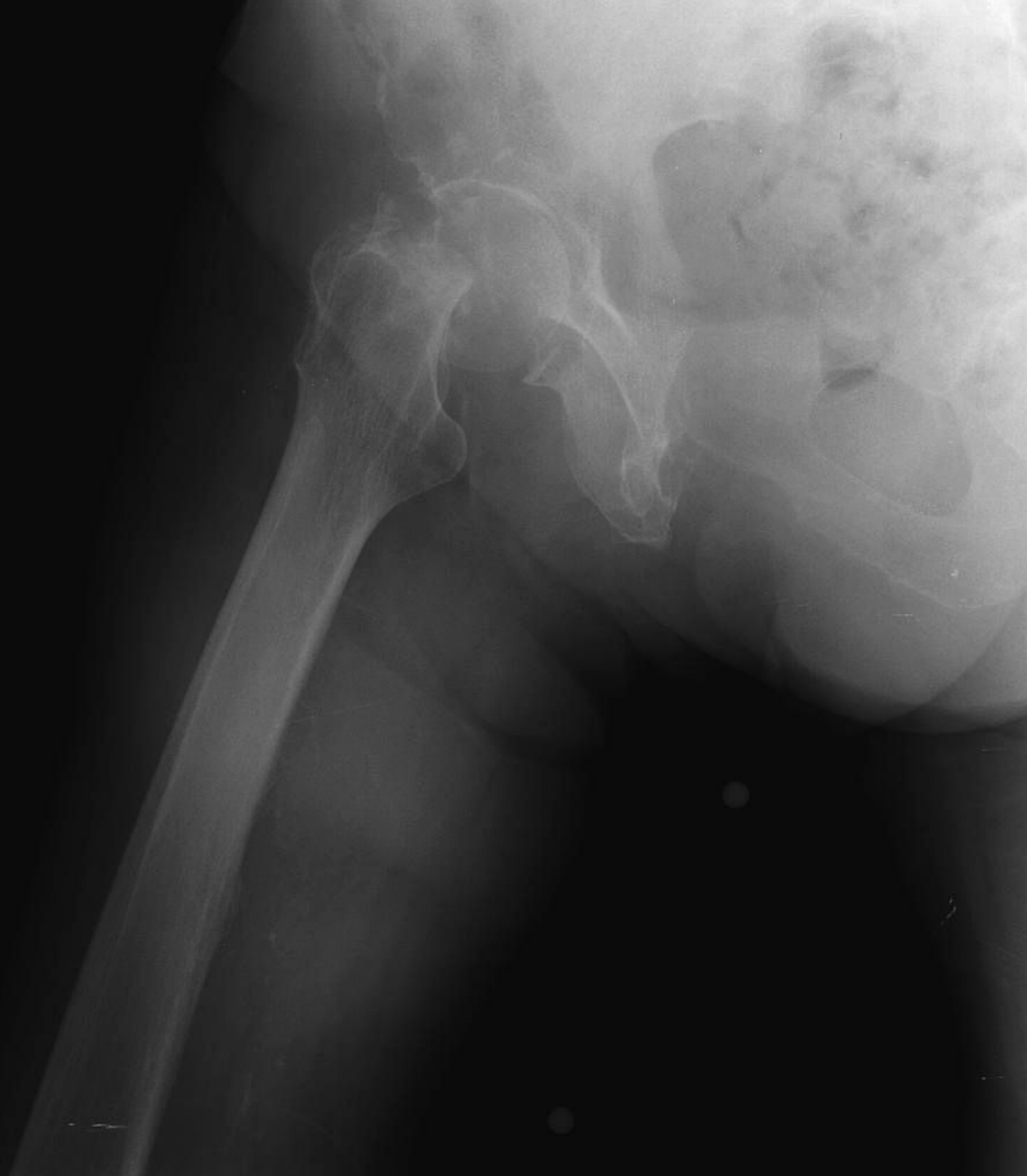Субкапитальный

Чрезвертельный

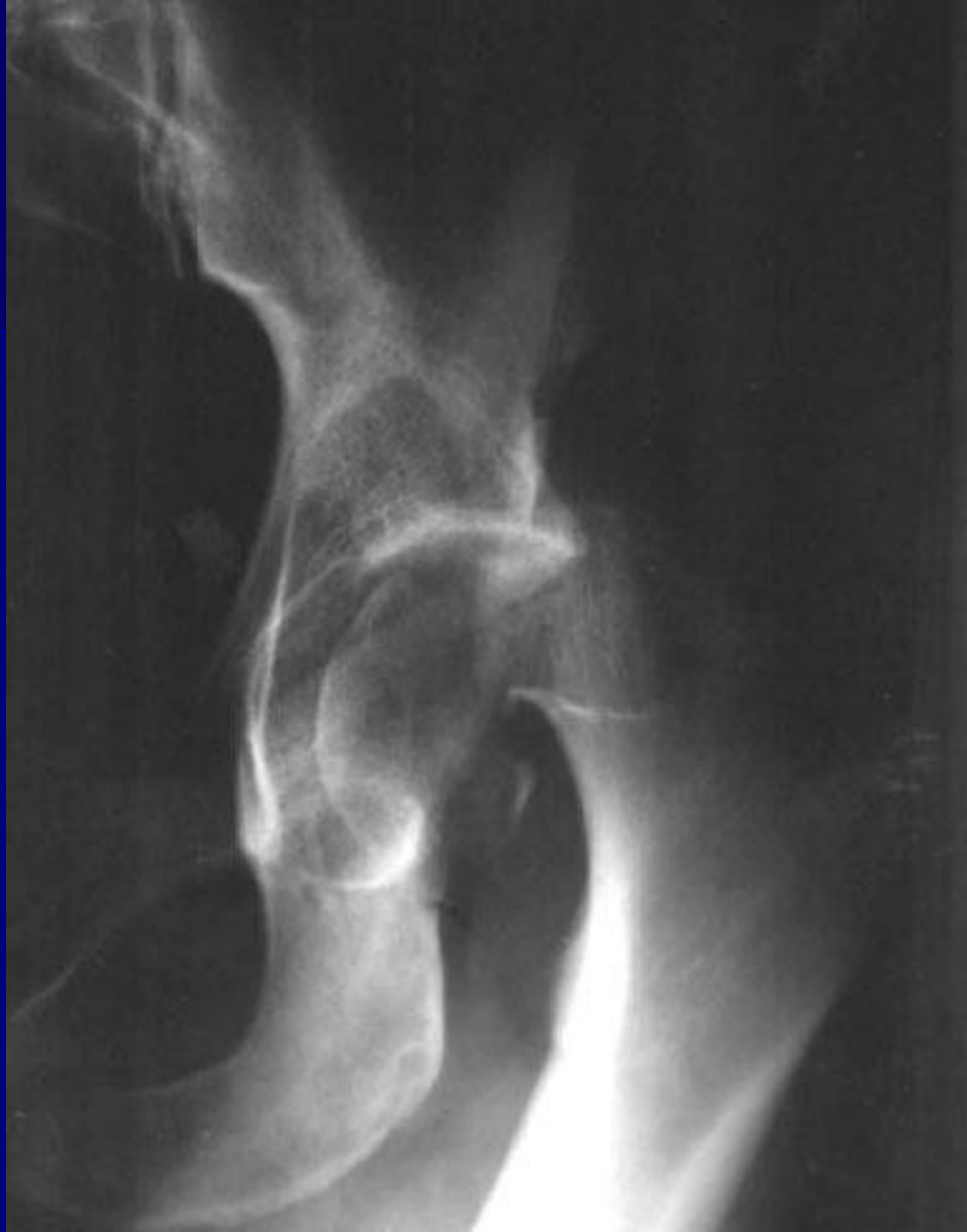

Подвертельный

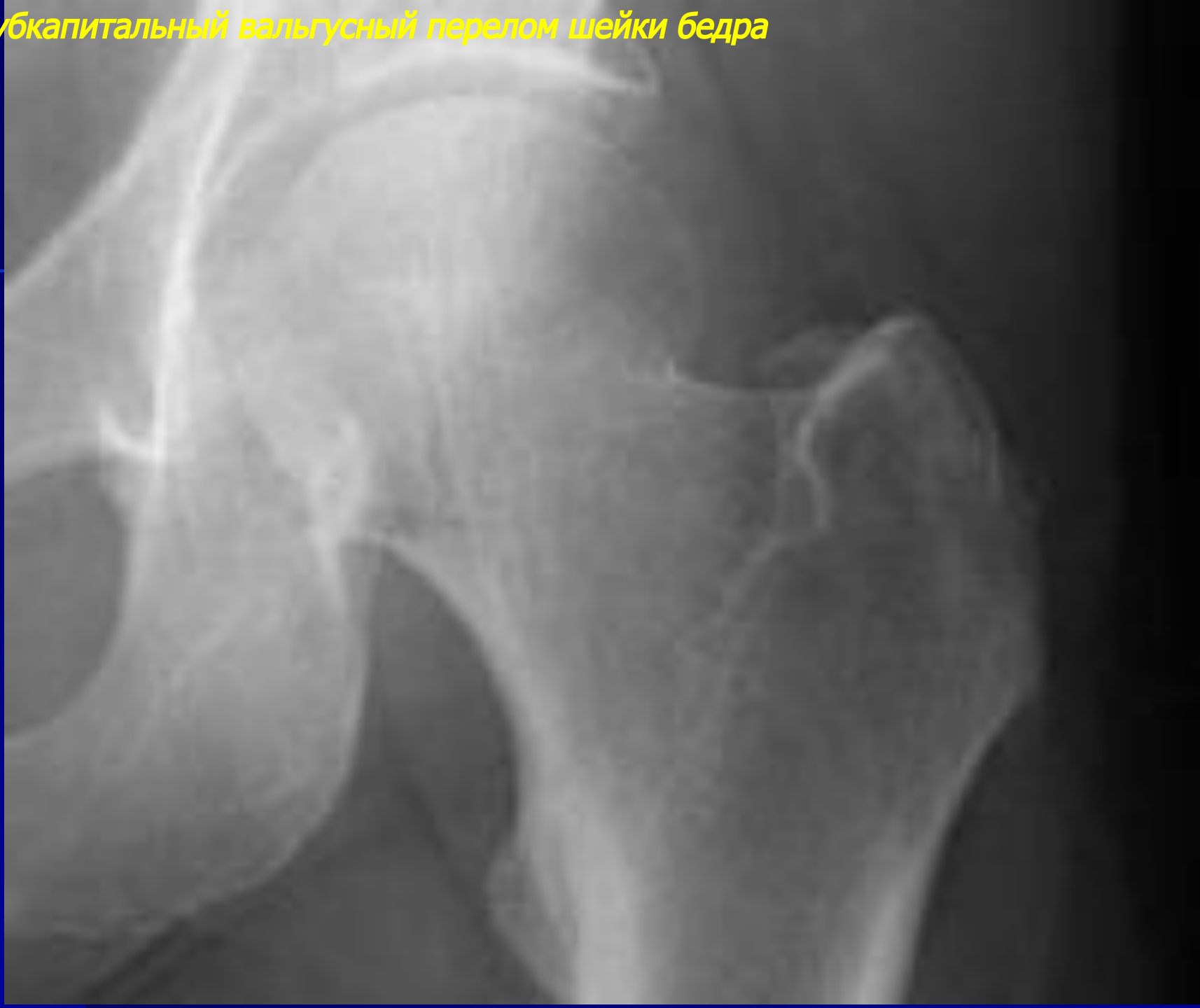**Субкапитальный
варусный перелом
шейки бедра**



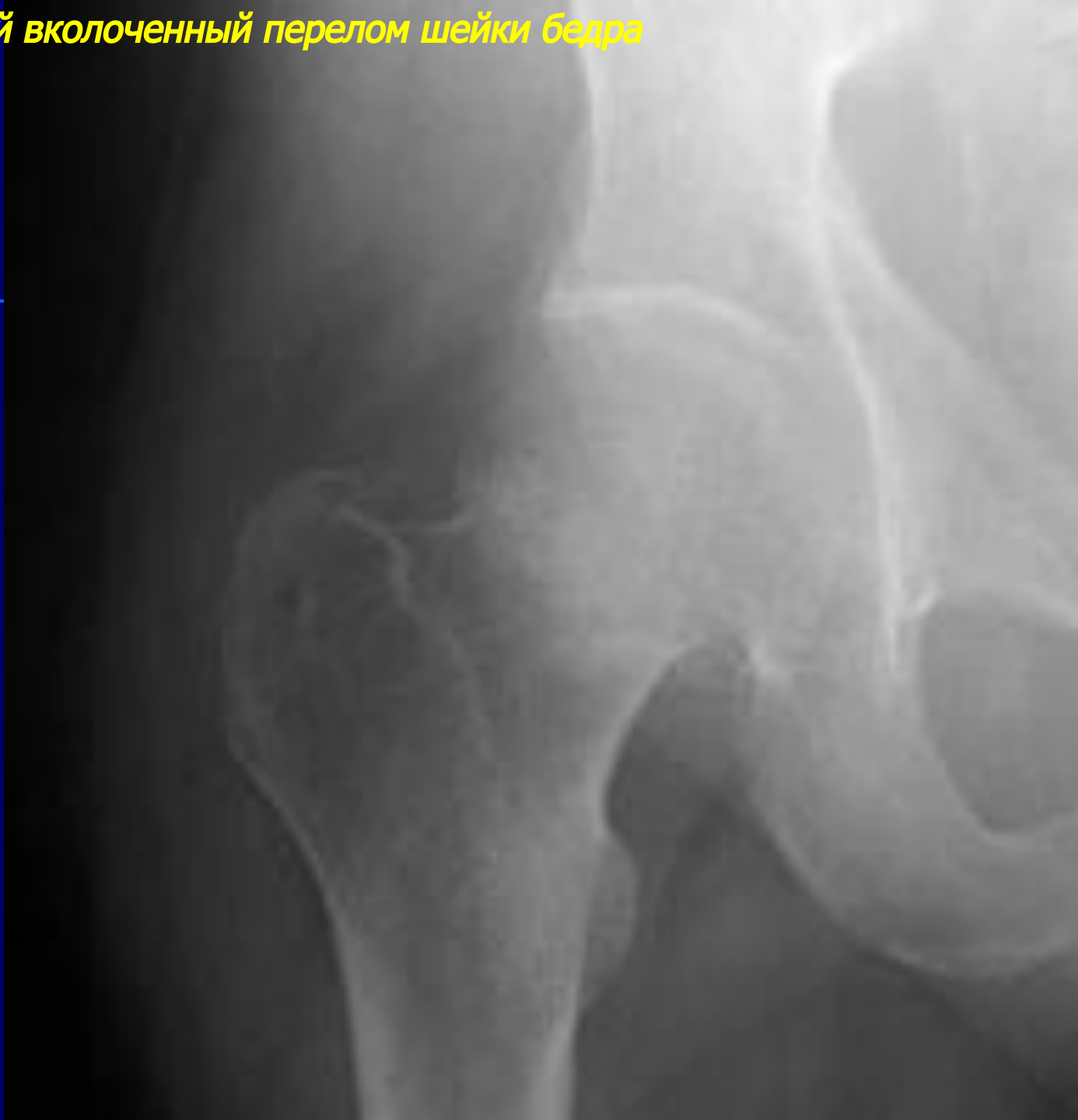**Субкапитальный варусный
перелом шейки бедра**



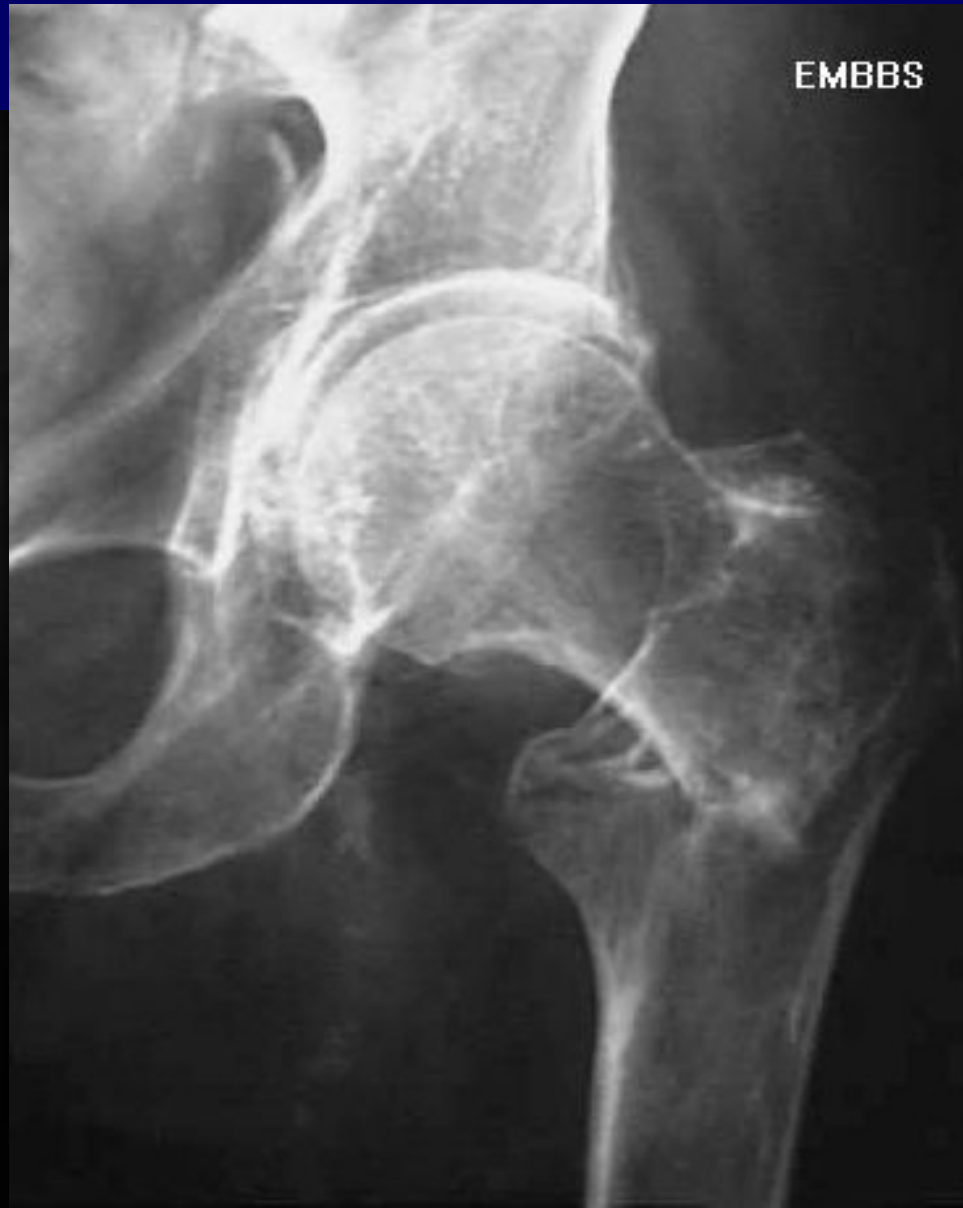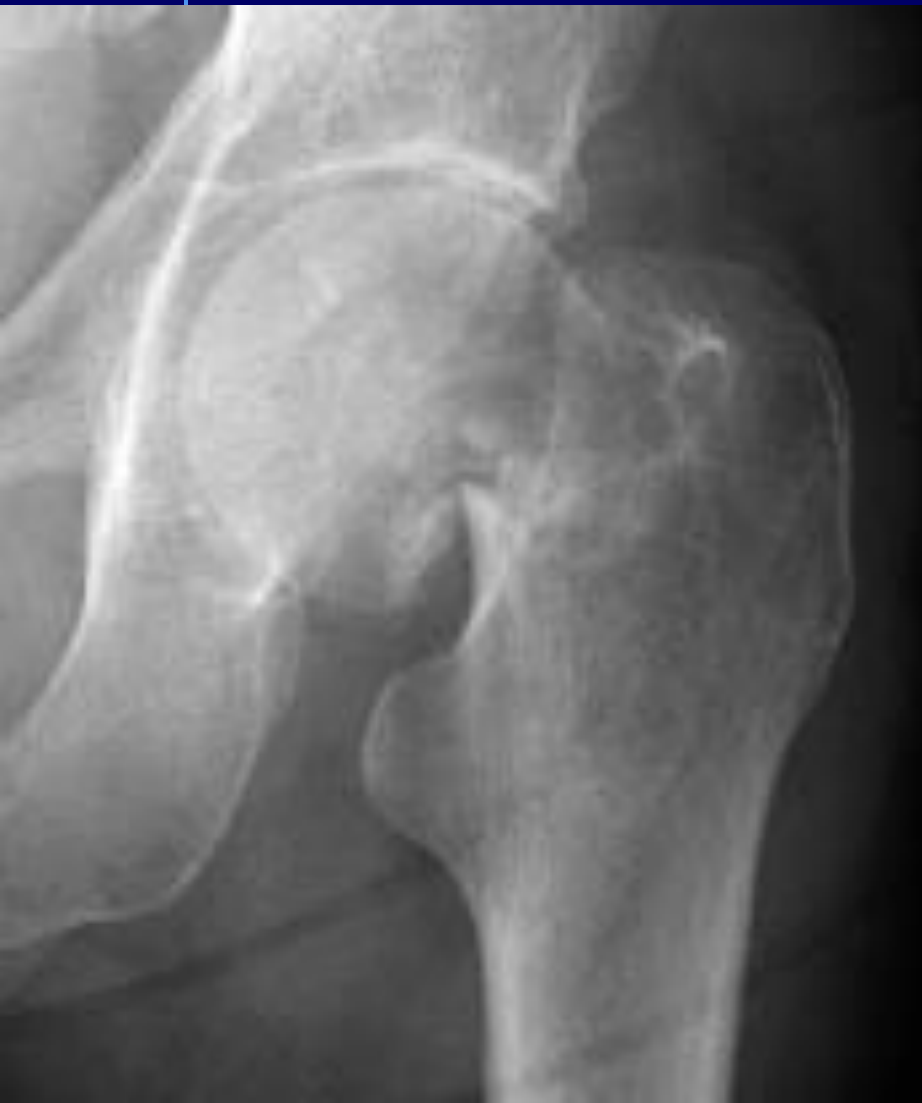Субкапитальный вальгусный перелом шейки бедра



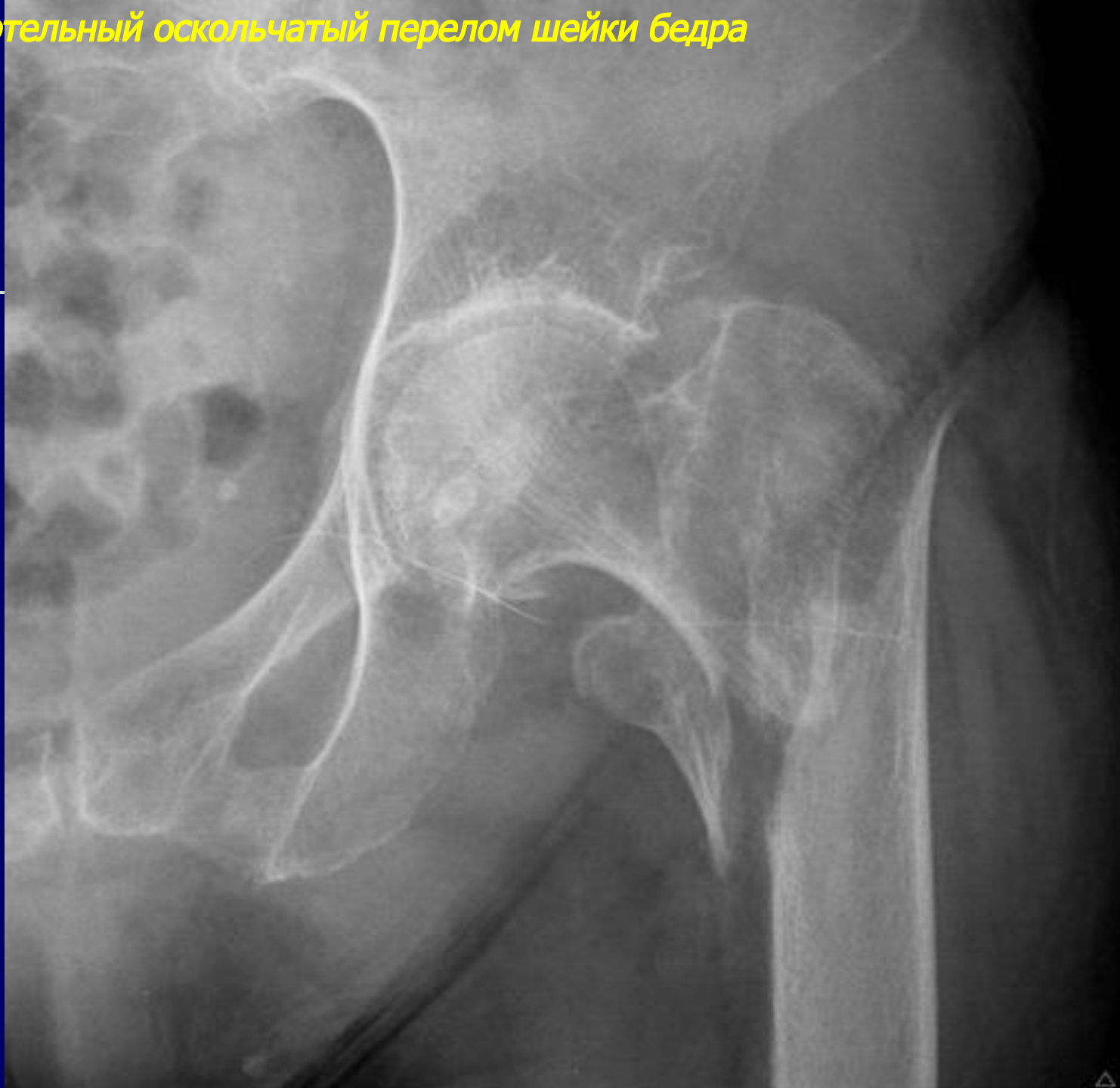
Срединный вколоченный перелом шейки бедра



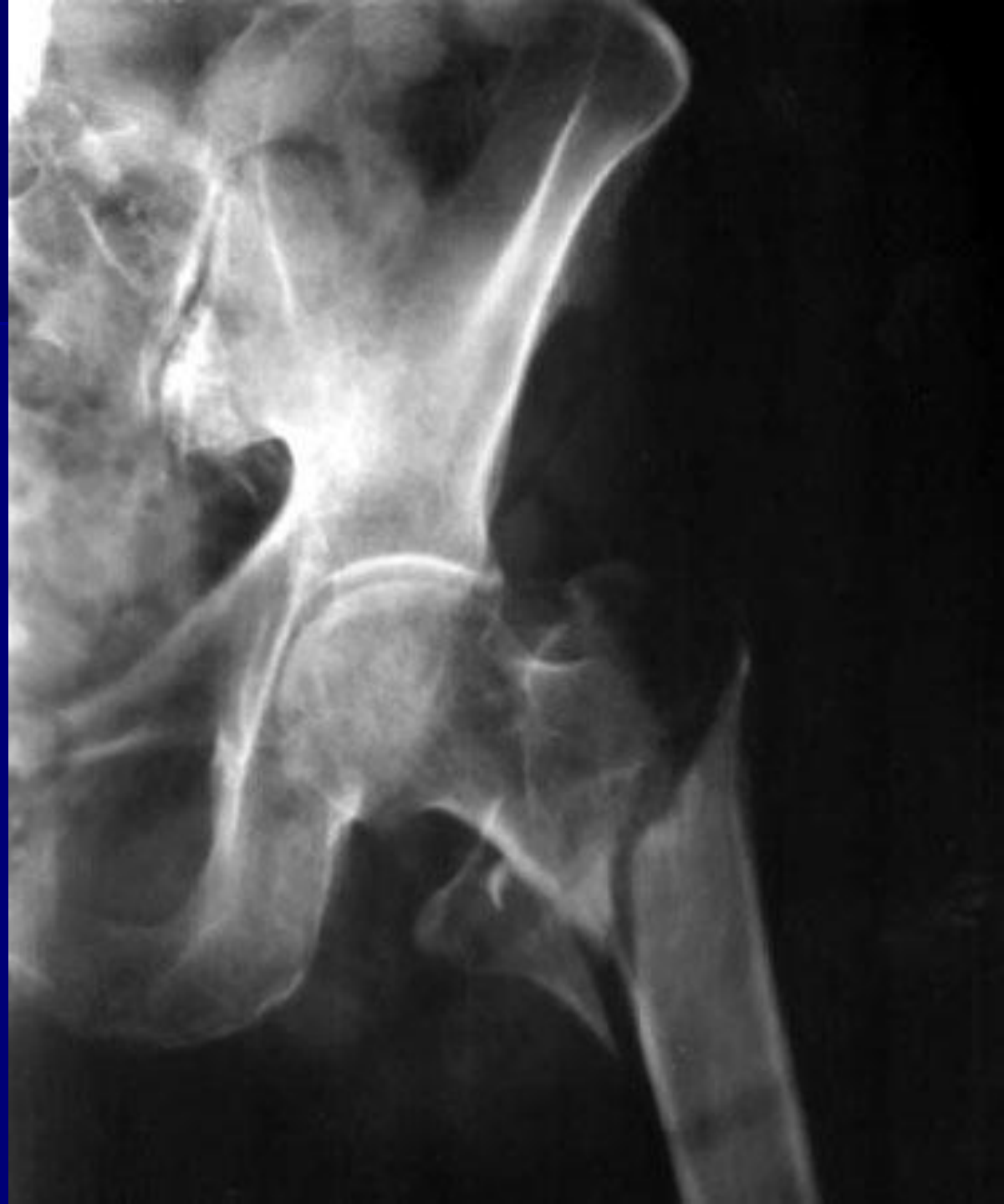Межвертельный перелом шейки бедра



Чрезвертельный оскольчатый перелом шейки бедра



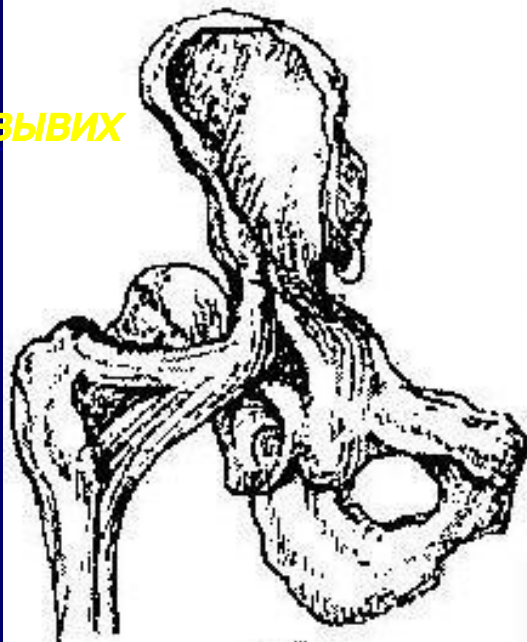
**Чрезвертельный оскольчатый
перелом шейки бедра**



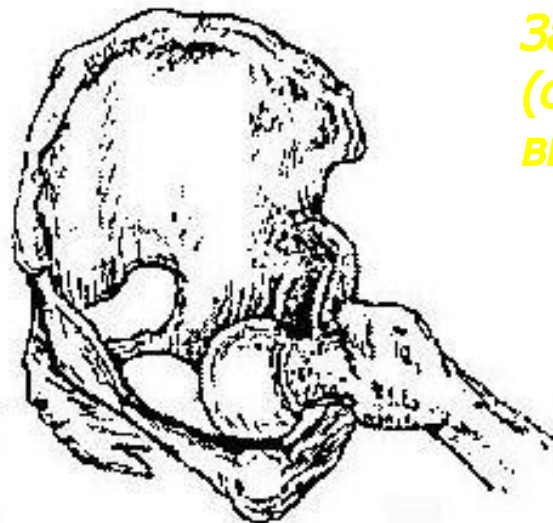
Повреждения бедренной кости

Вывихи головки бедра

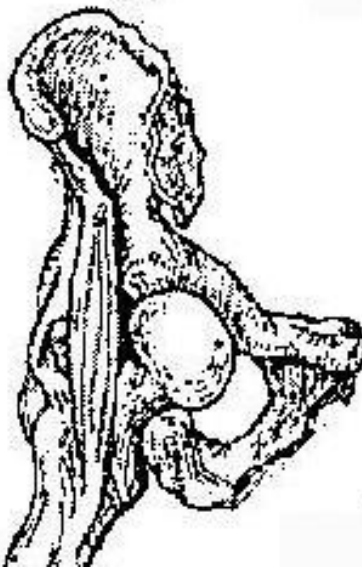
**Задневерхний
(подвздошный) вывих**



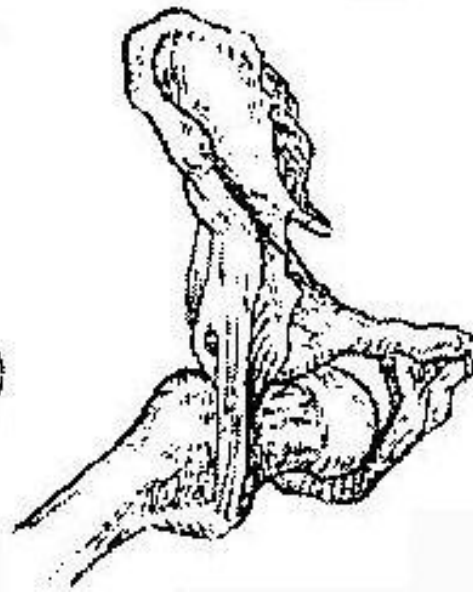
**Задненижний
(седалищный)
вывих**



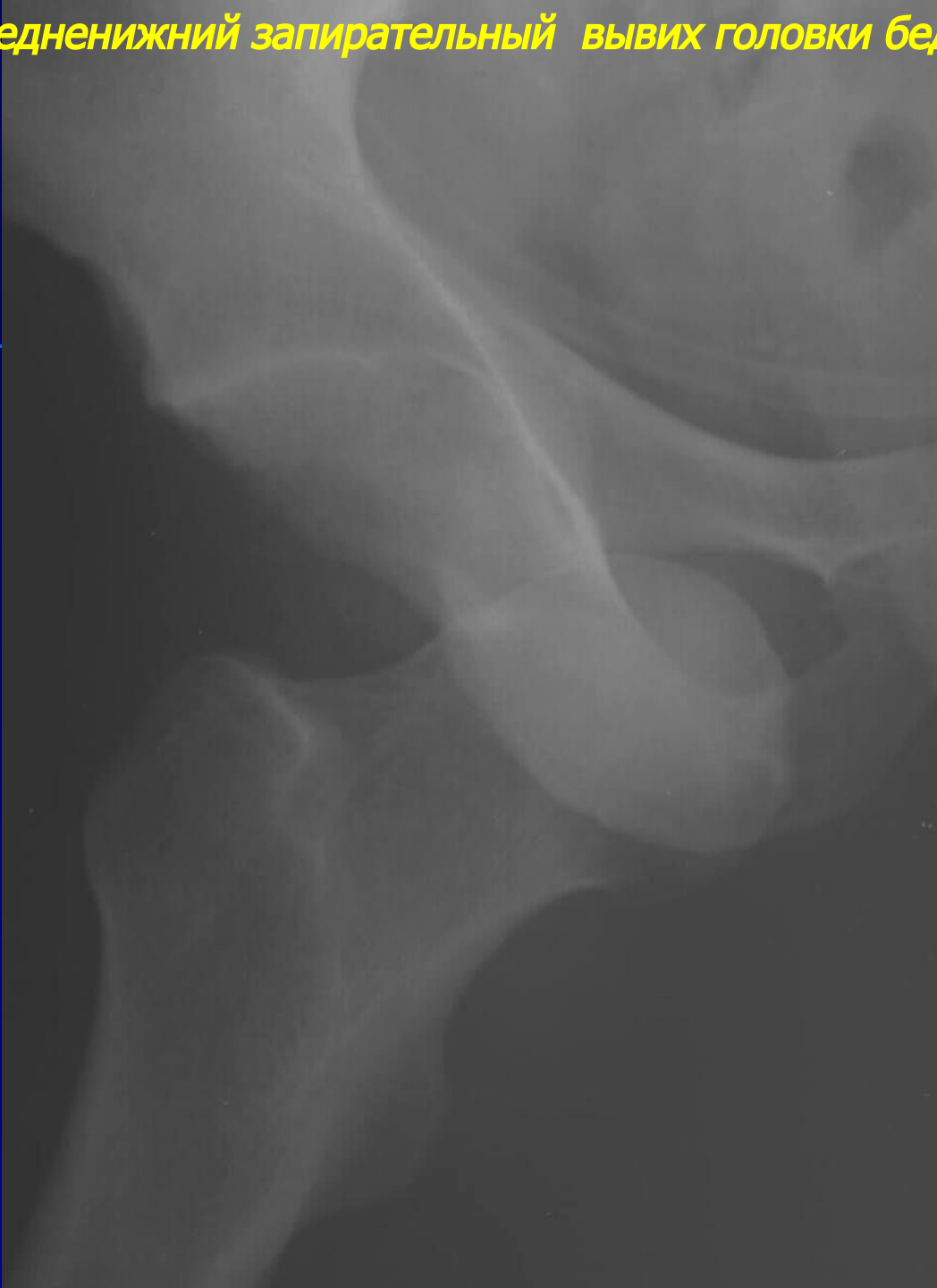**Передневерхний
(лонный) вывих**



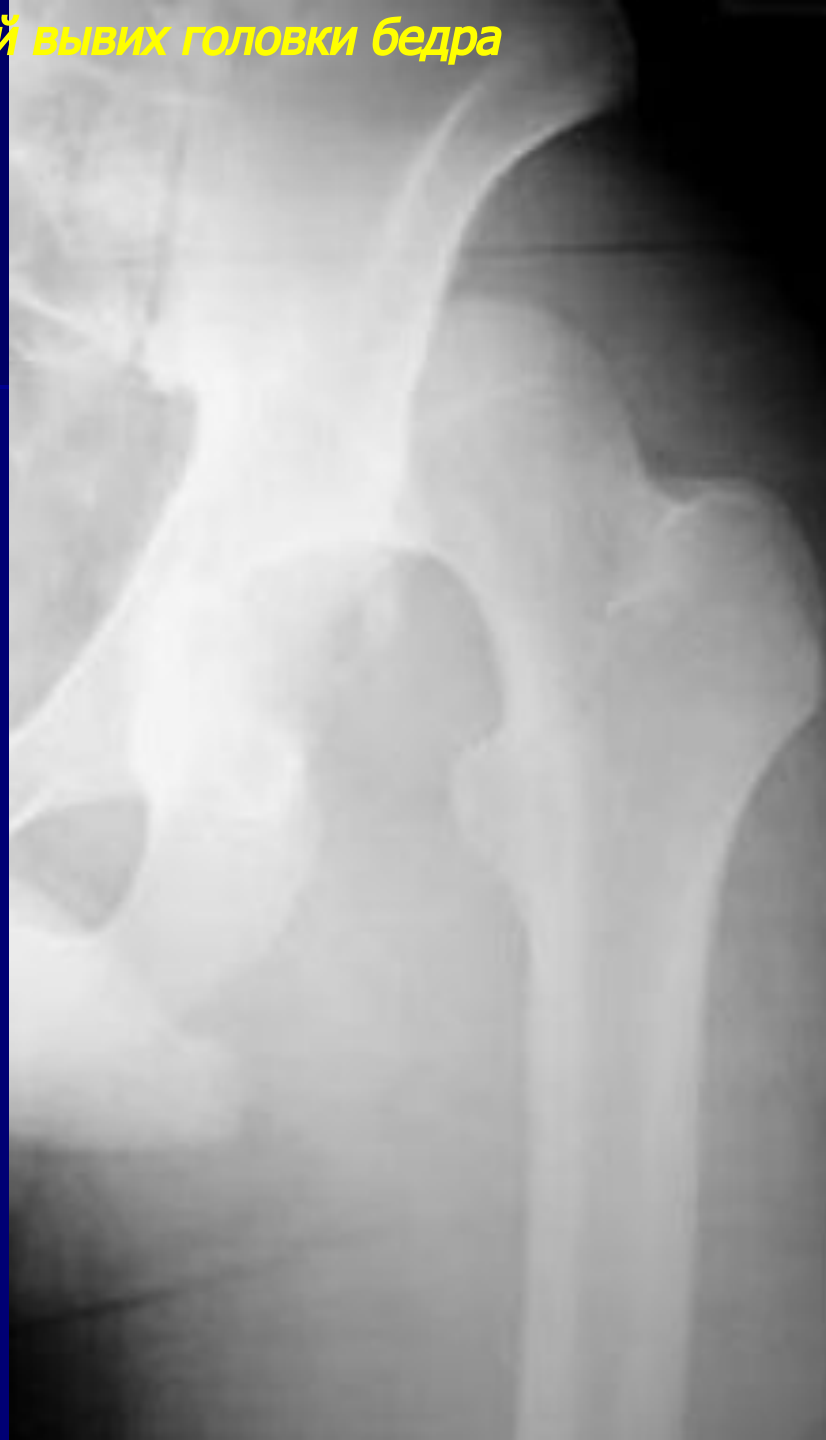**Передненижний
(запирательный)
вывих**



Передненижний запирабельный вывих головки бедра

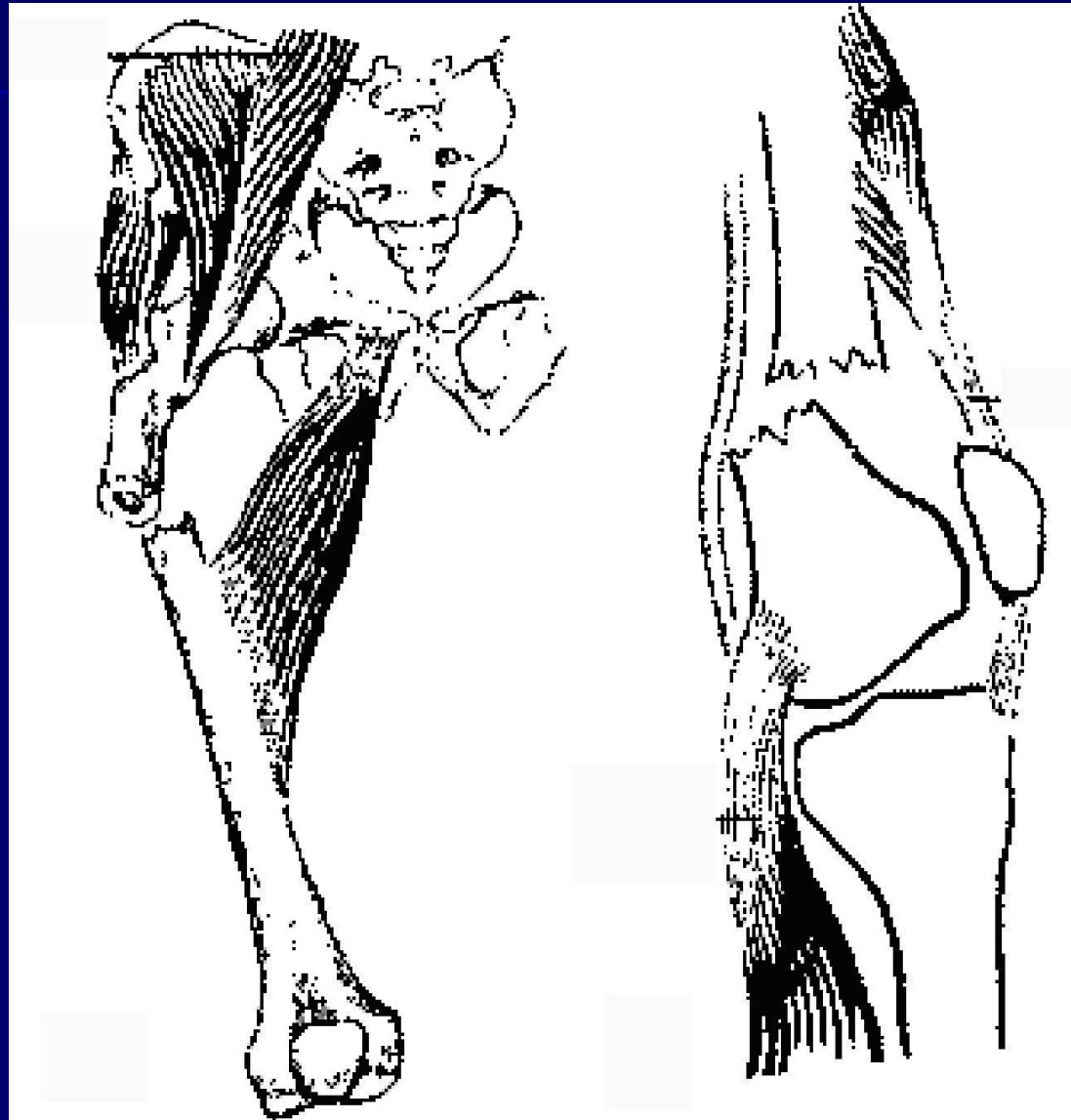


Задневерхний подвздошный вывих головки бедра



Повреждения бедренной кости

- Переломы диафиза

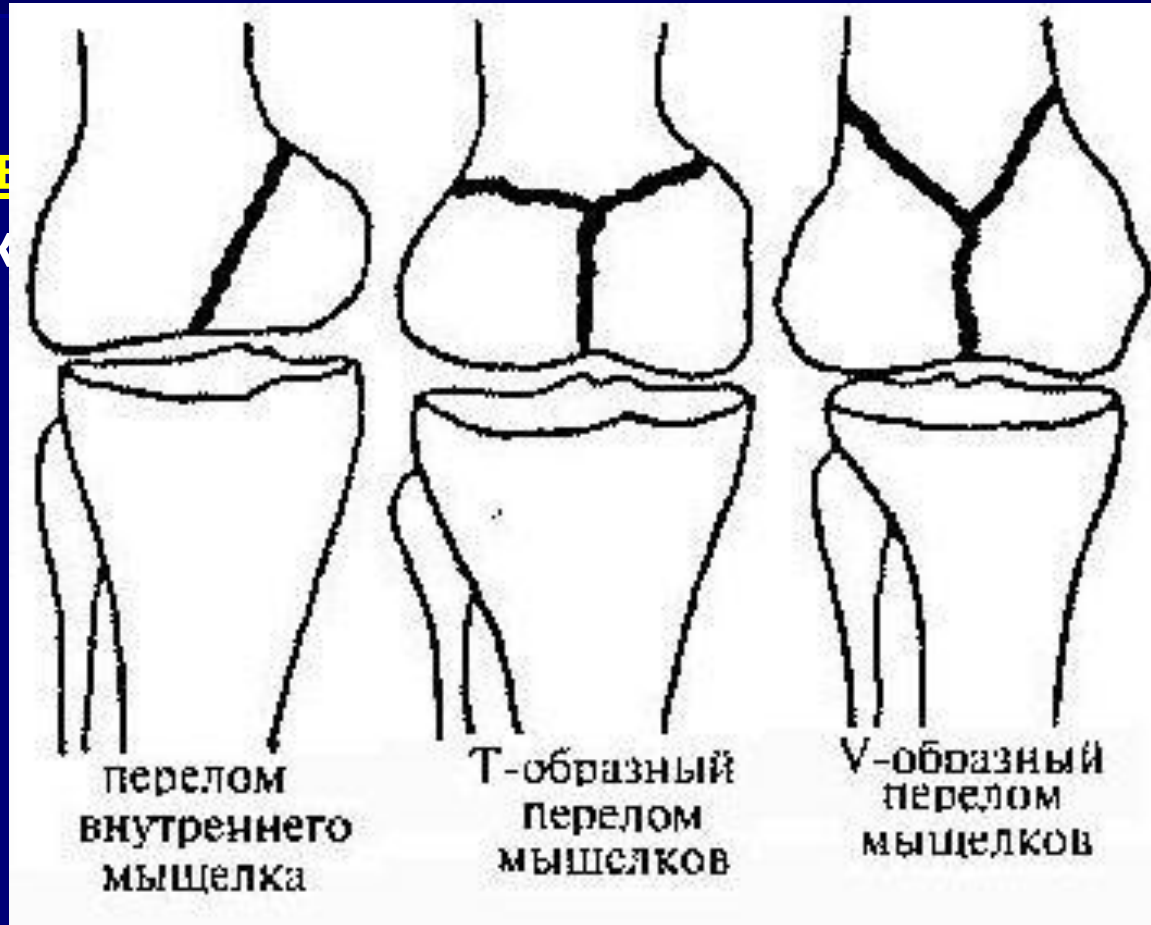


Повреждения бедренной кости

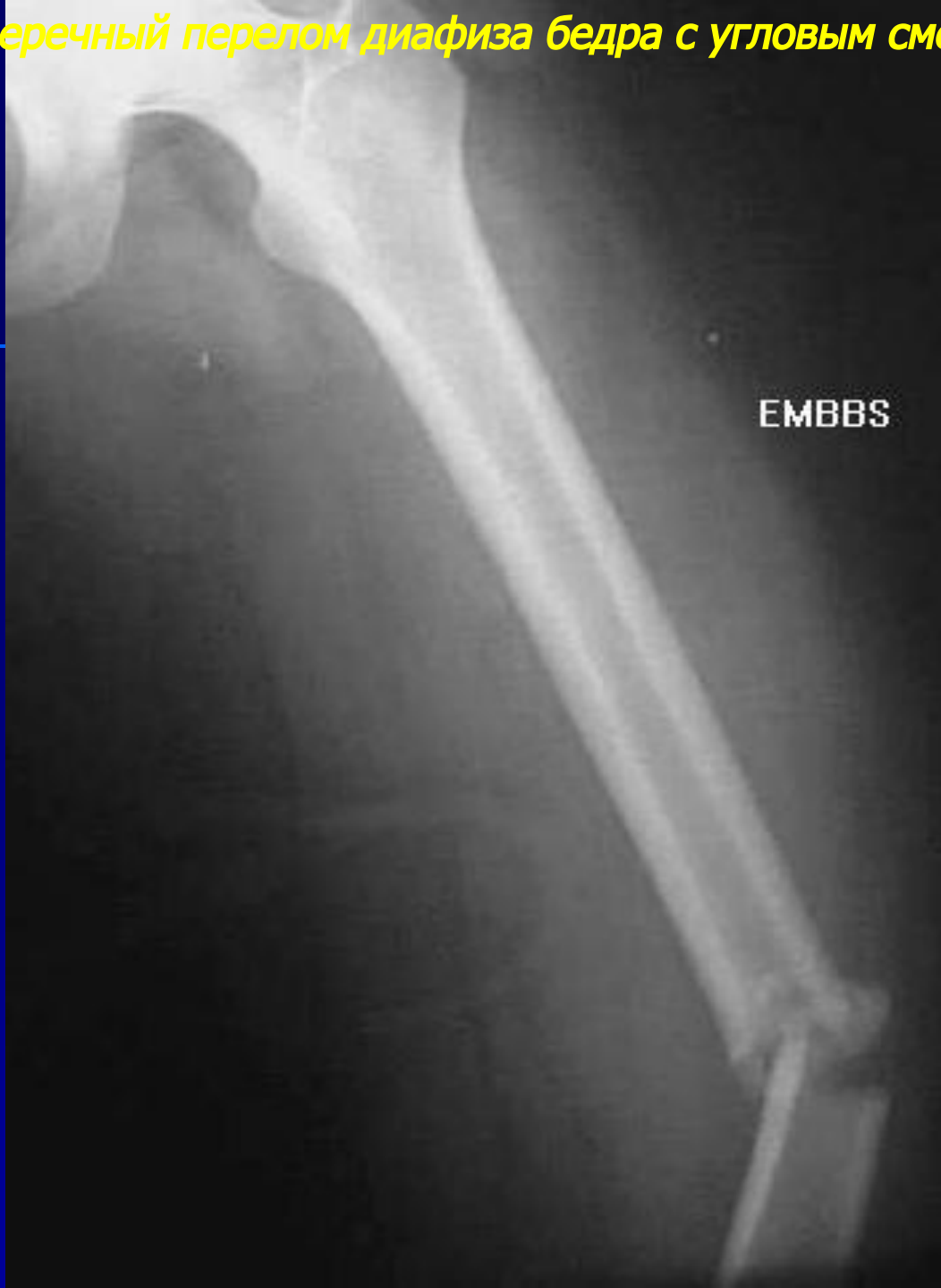Переломы дистального

отдела надколенниковые переломы

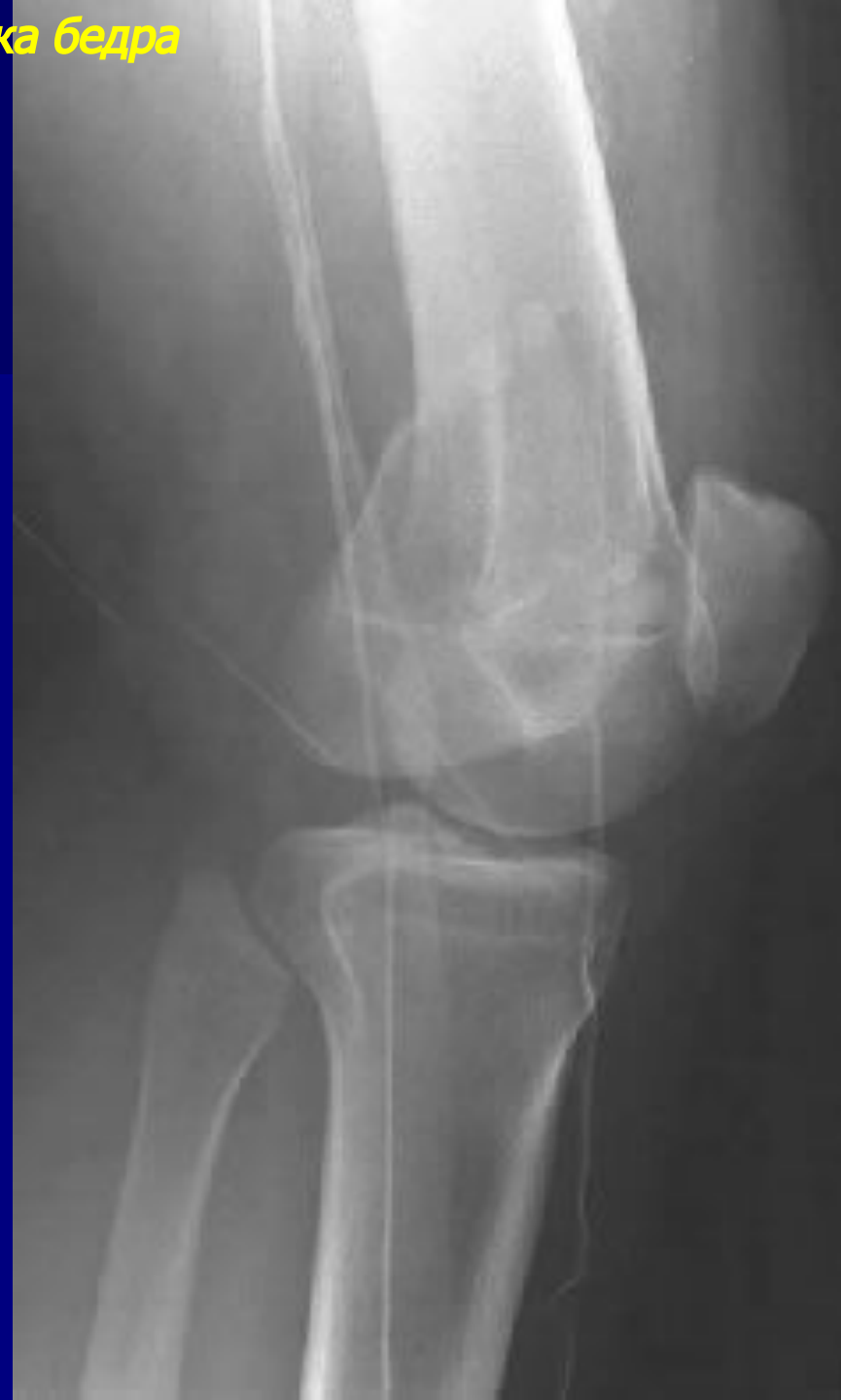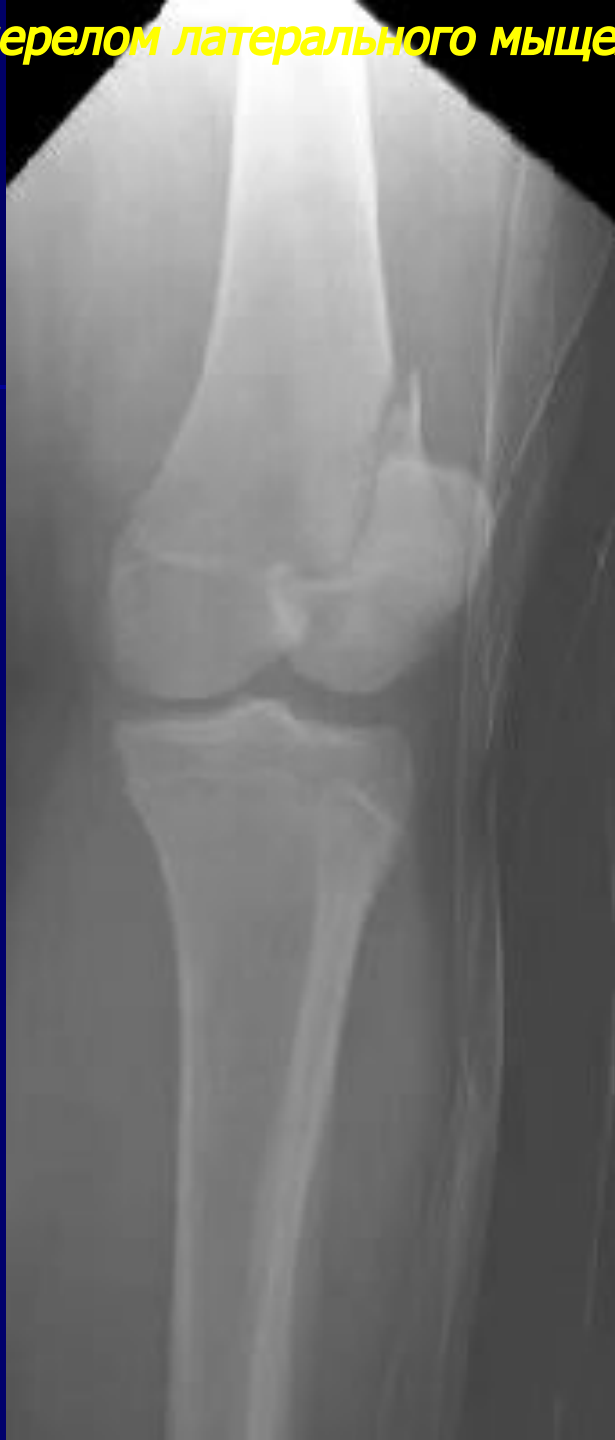- Эпифизеолизы
- Переломы мыщелков
внутреннего мыщелка
наружного мыщелка
- V-образные
- T-образные
- Переломы
надколенника



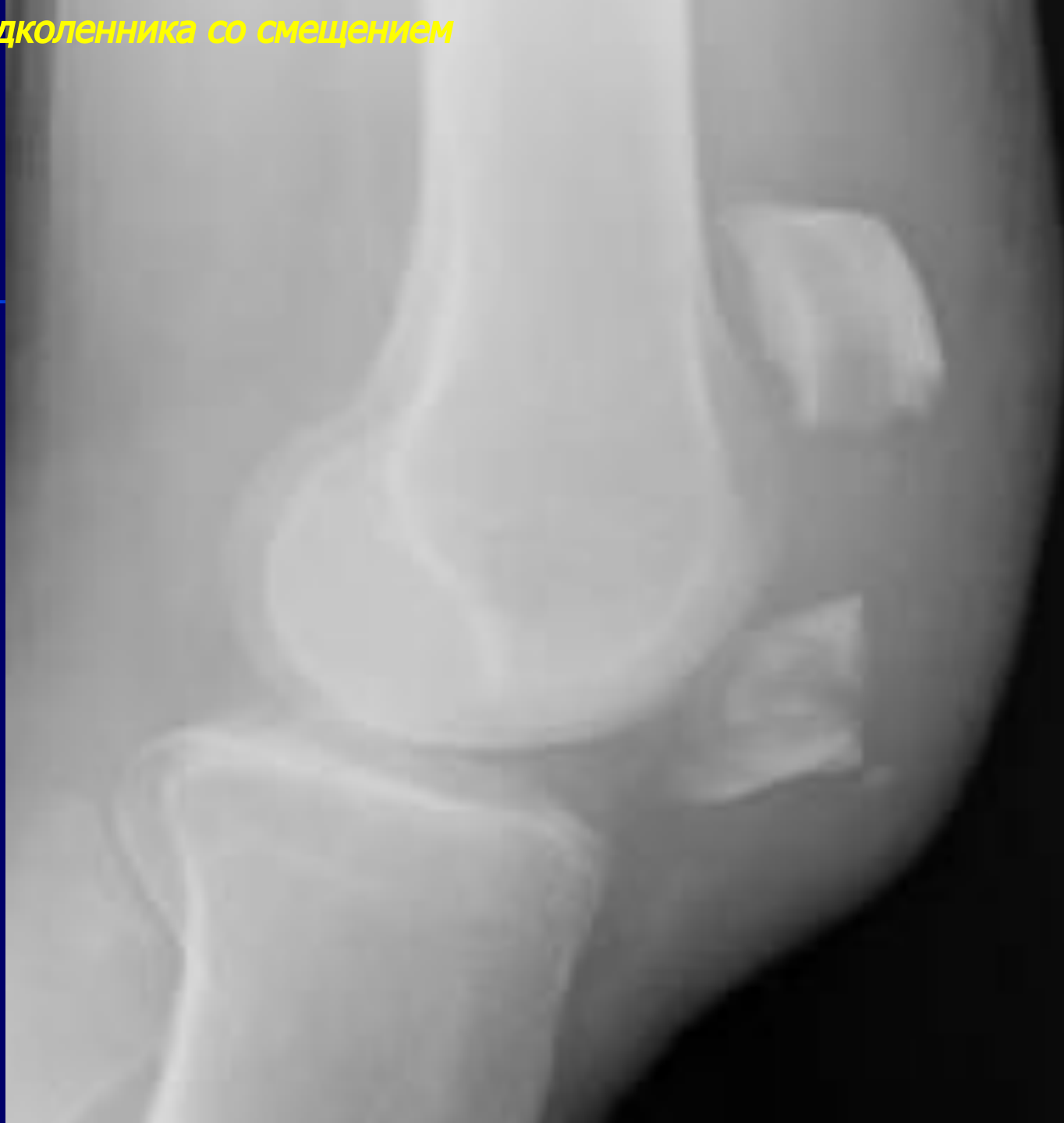Поперечный перелом диафиза бедра с угловым смещением



Вертикальный перелом латерального мыщелка бедра

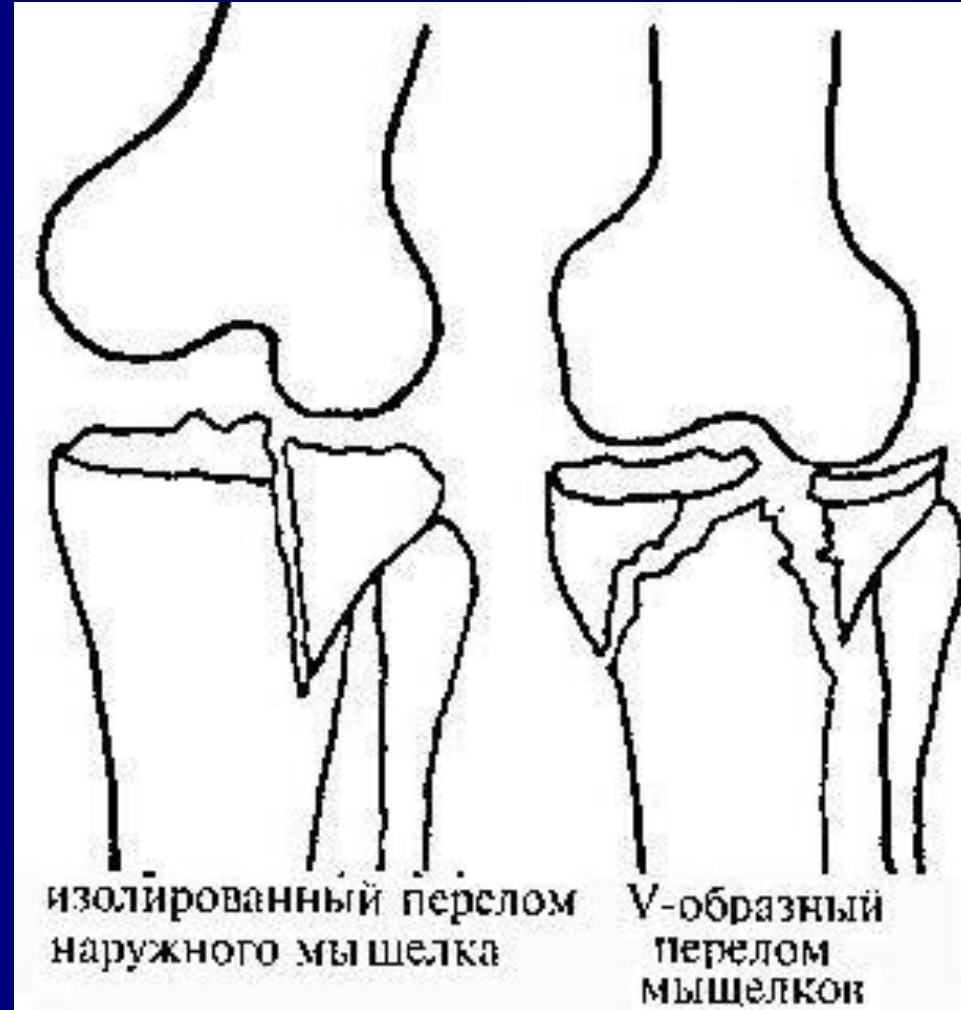


Перелом надколенника со смещением



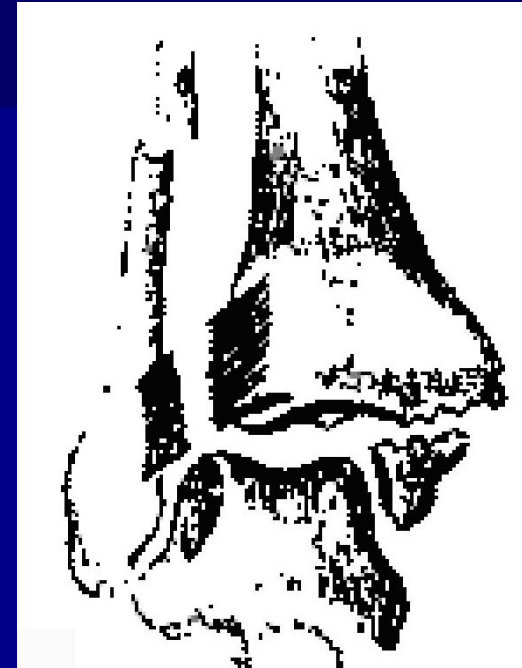Повреждения костей голени

- Переломы проксимальных отделов
- Переломы обоих мыщелков большеберцовой кости
- Т-образные
- V-образные
- Изолированные переломы мыщелков
- внутреннего мыщелка
- наружного мыщелка
- Переломы головки и шейки малоберцовой кости
- Переломы диафизов
- Переломы диафизов обеих костей
- Изолированные переломы диафизов



Повреждения костей голени

- Переломы дистальных отделов
- Надлодыжечные переломы
- перелом метафиза большеберцовой кости и малоберцовой кости (перелом Мальгенья)
- Чрезлодыжечные переломы
- Пронационные переломы
- перелом внутренней лодыжки
- + поперечный перелом малоберцовой кости (перелом Дюпюитрена)
- + перелом задней части эпифиза большеберцовой кости (перелом третьей лодыжки)



Пронационный перелом обеих лодыжек с разрывом межберцовых связок

Повреждения костей голени

Переломы дистальных отделов

Чрезлодыжечные переломы

Супинационные переломы

перелом наружной лодыжки

+ перелом внутренней лодыжки


+ перелом третьей лодыжки

Ротационные переломы

винтообразный перелом наружной лодыжки

+ отрывной перелом внутренней лодыжки

+ перелом третьей



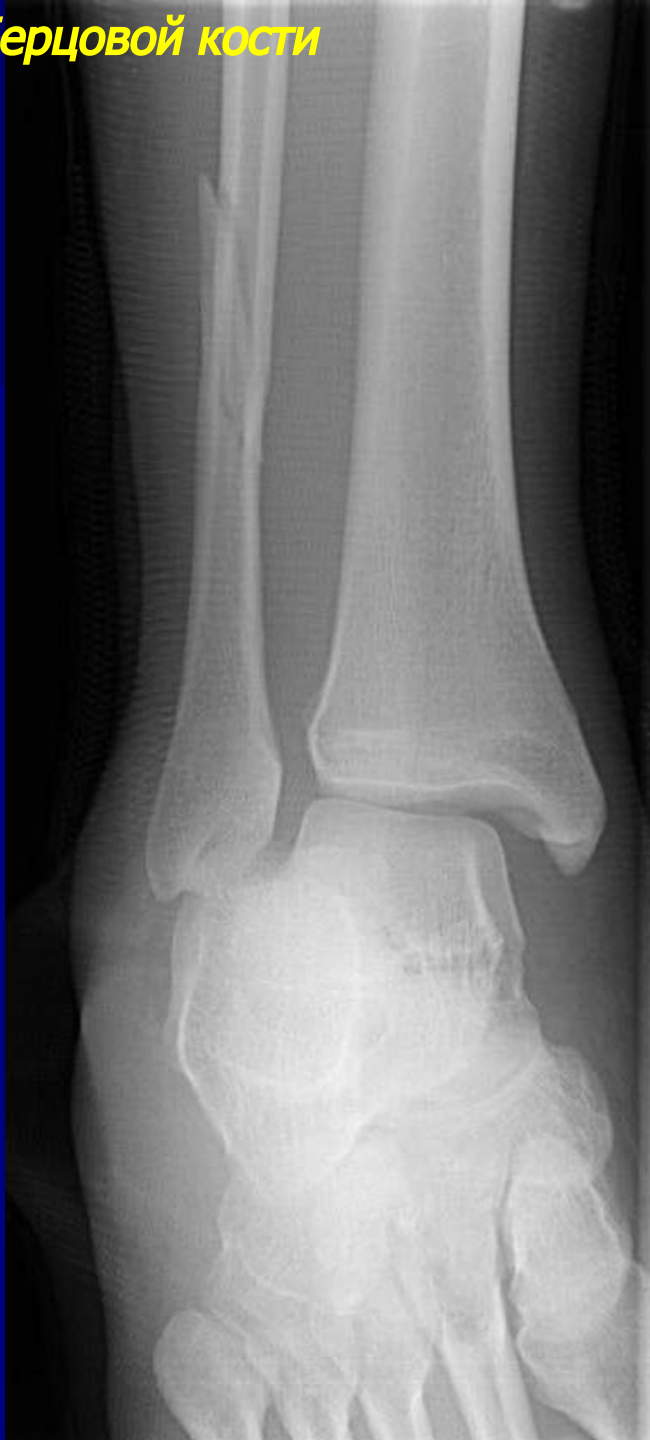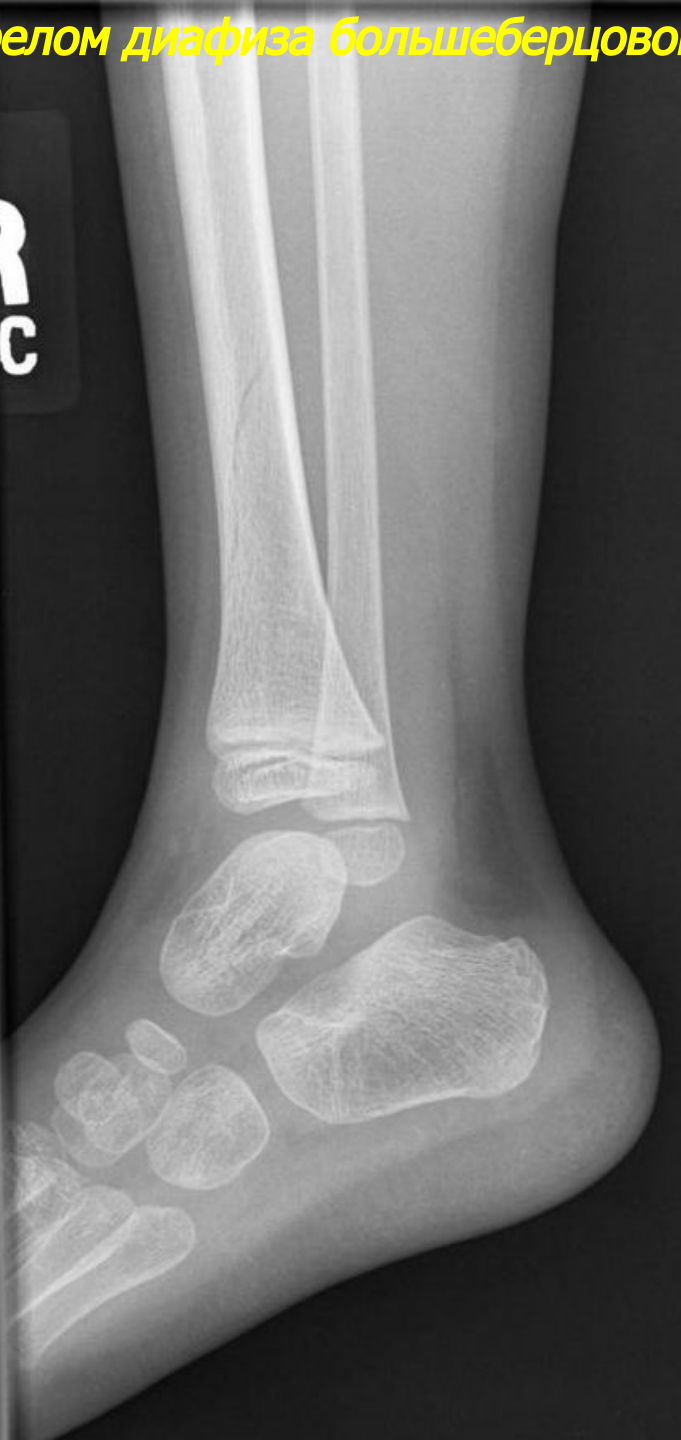Супинационный перелом лодыжек



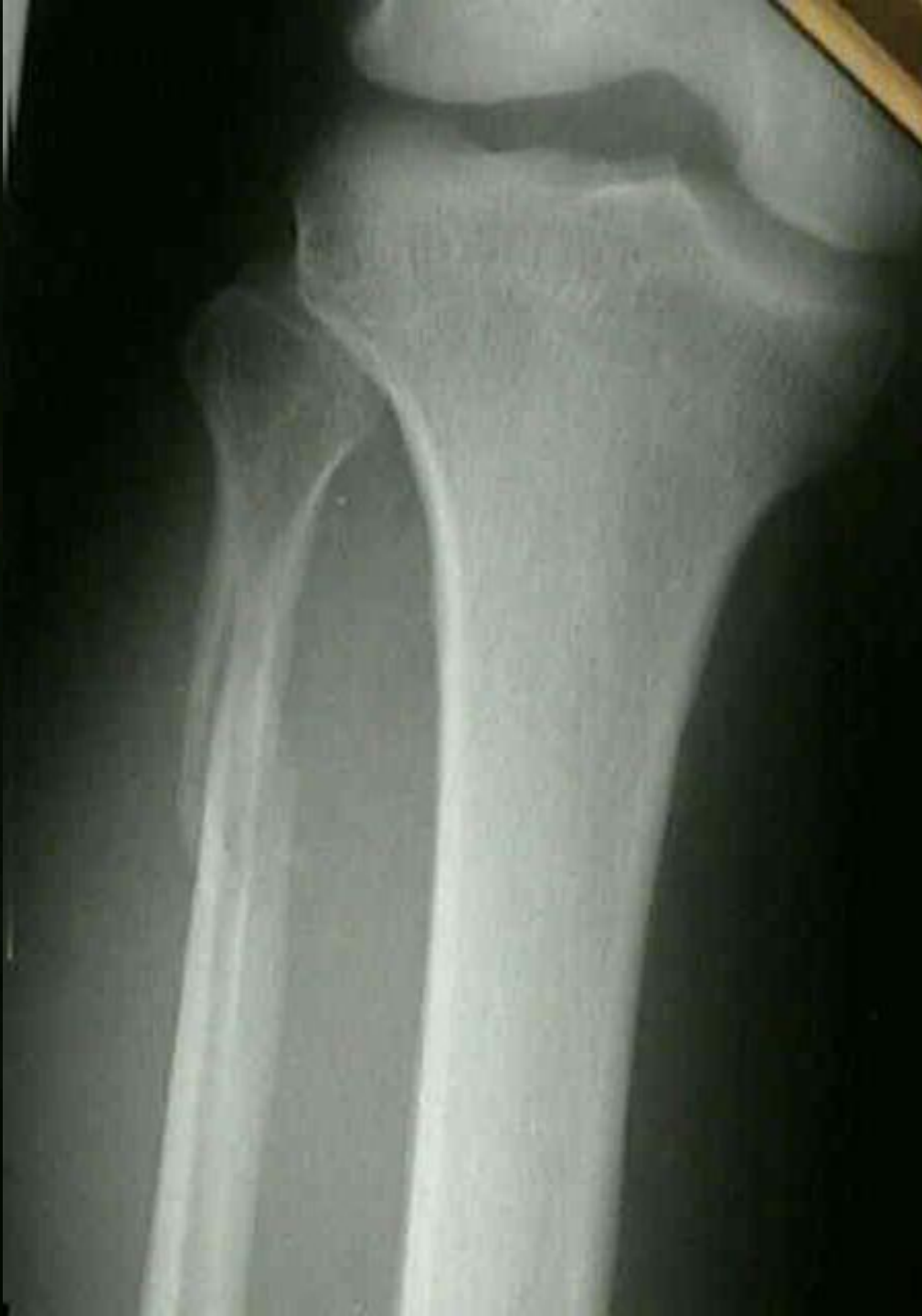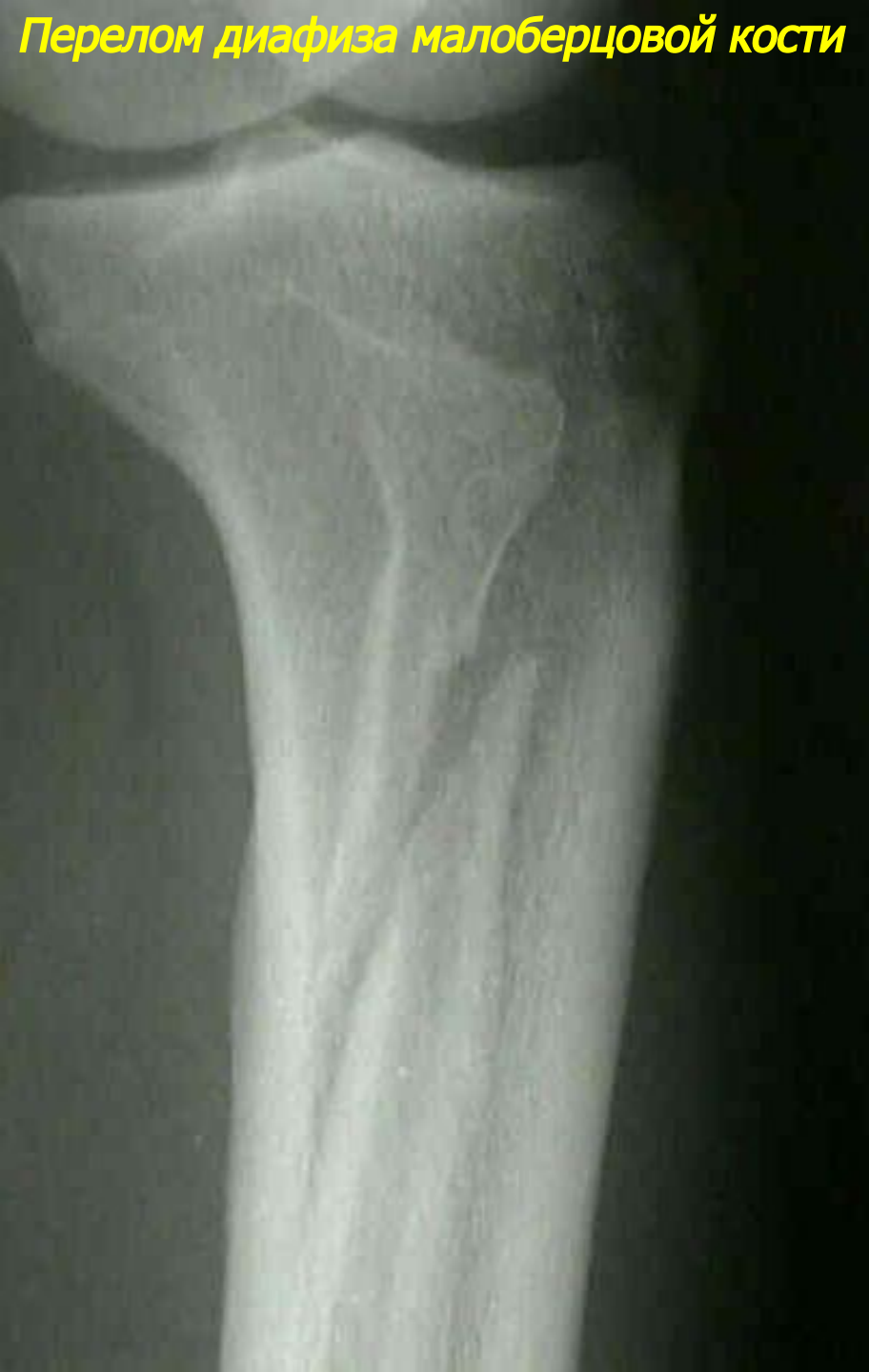Ротационный перелом наружной лодыжки

Перелом диафиза большеберцовой кости и малоберцовой кости

R
BC



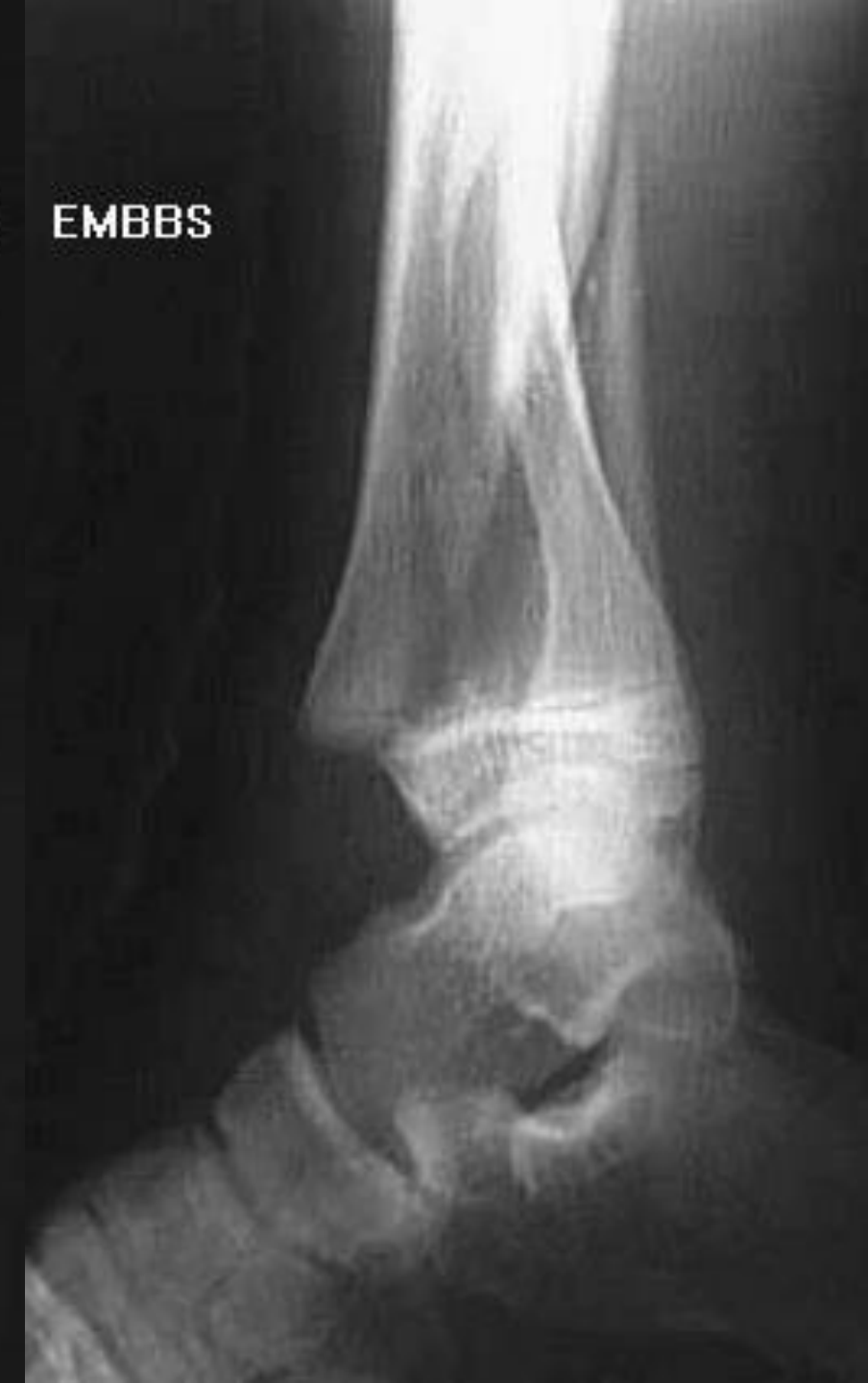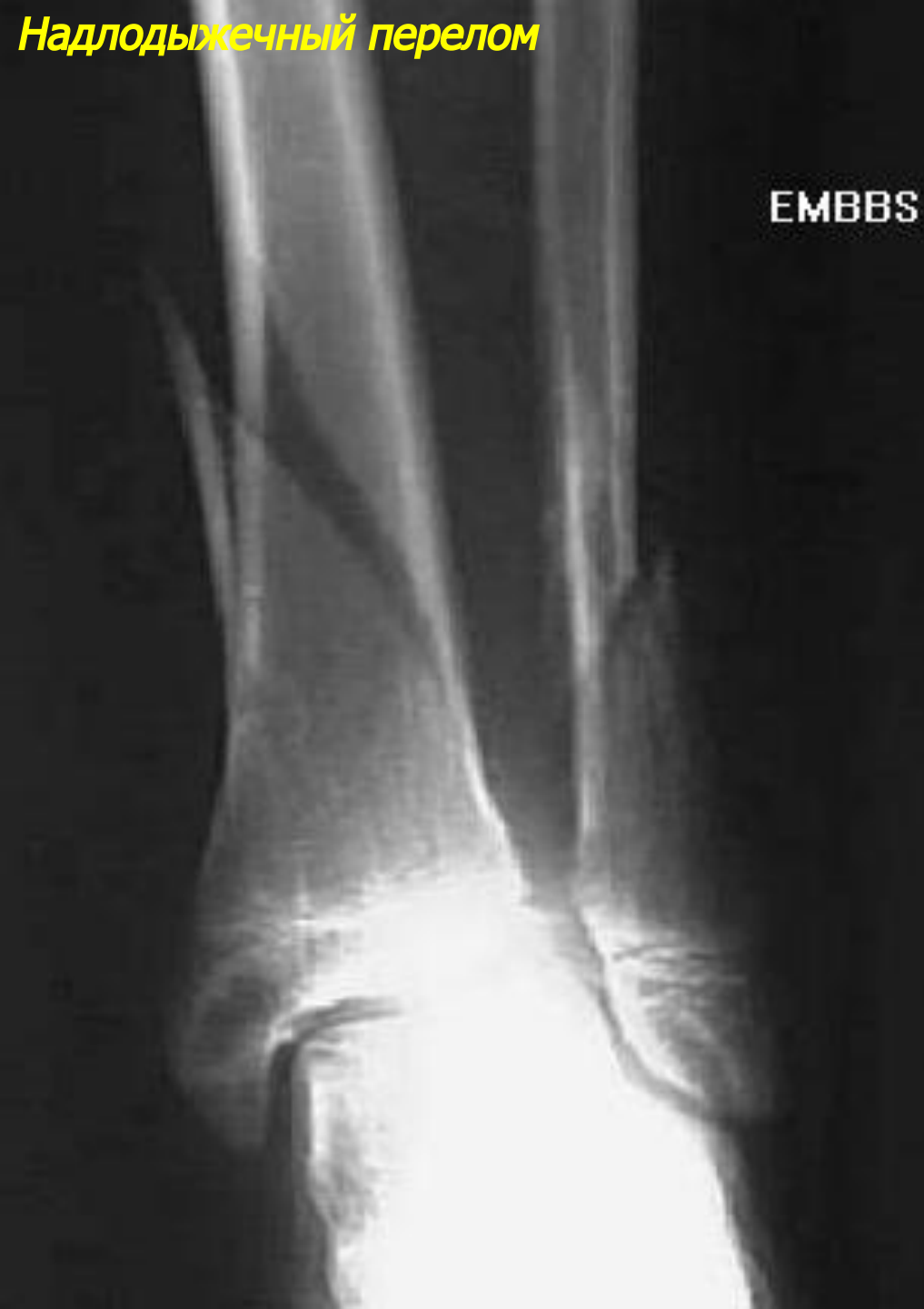Перелом диафиза малоберцовой кости



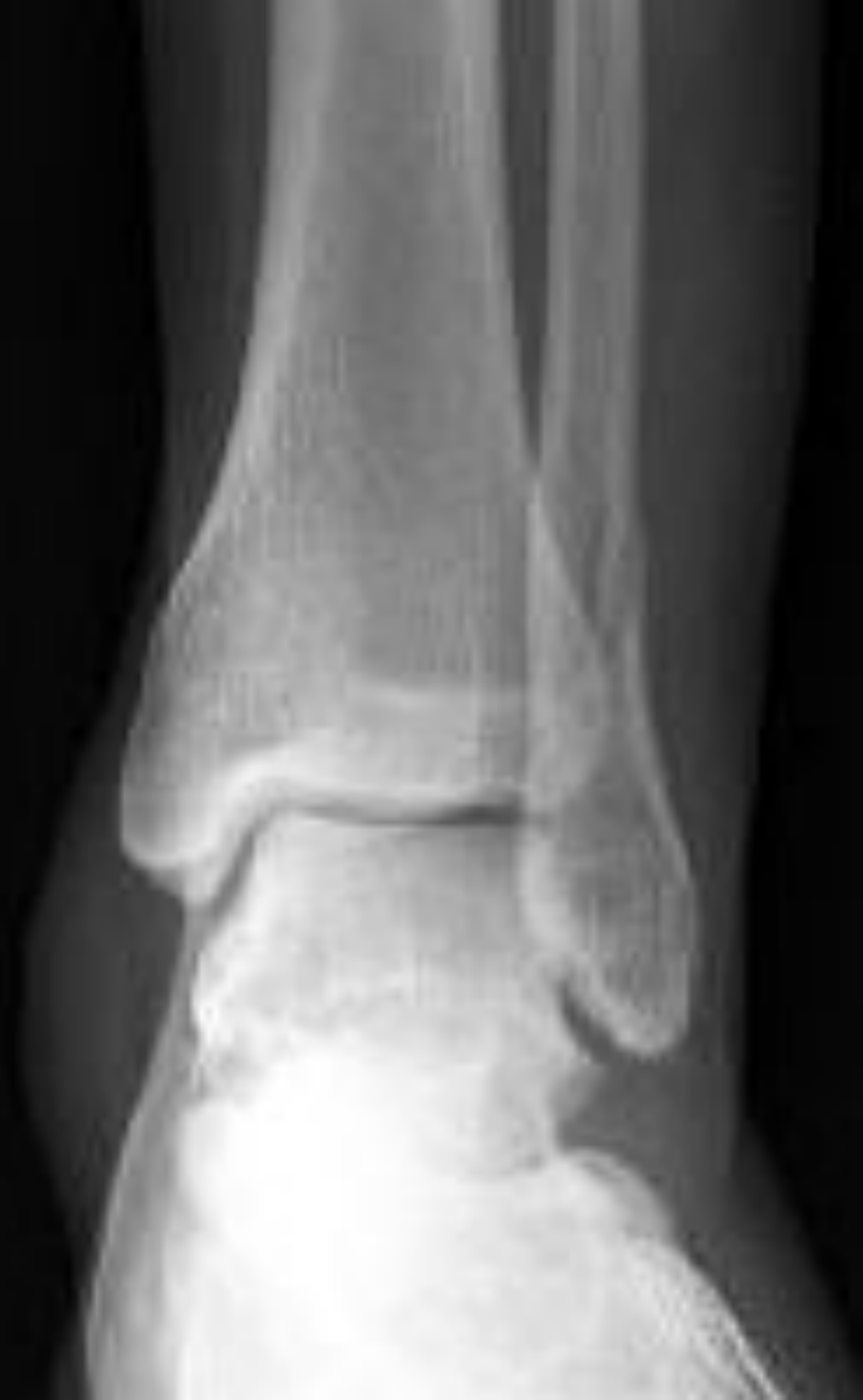Надлодыжечный перелом

EMBBS

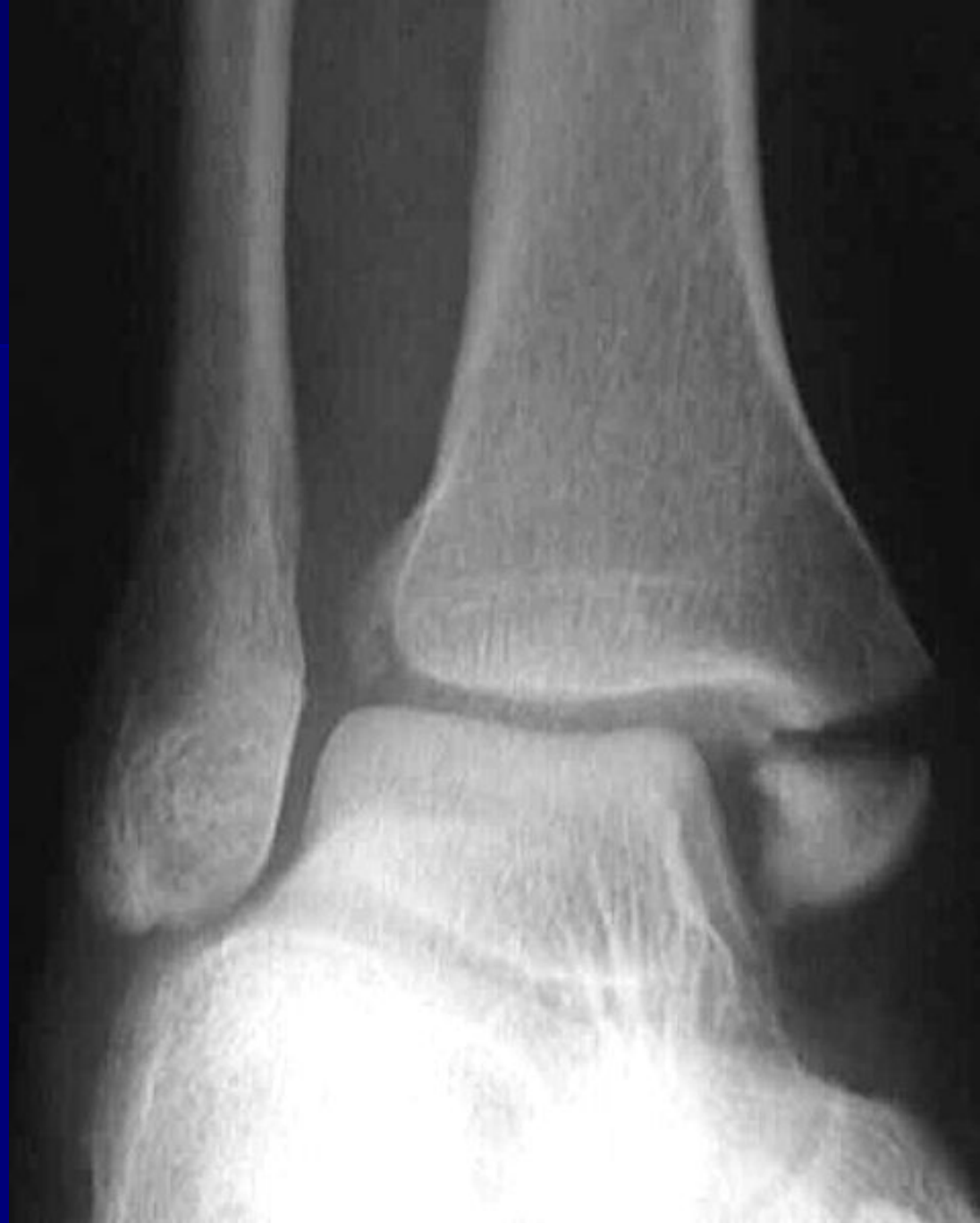EMBBS



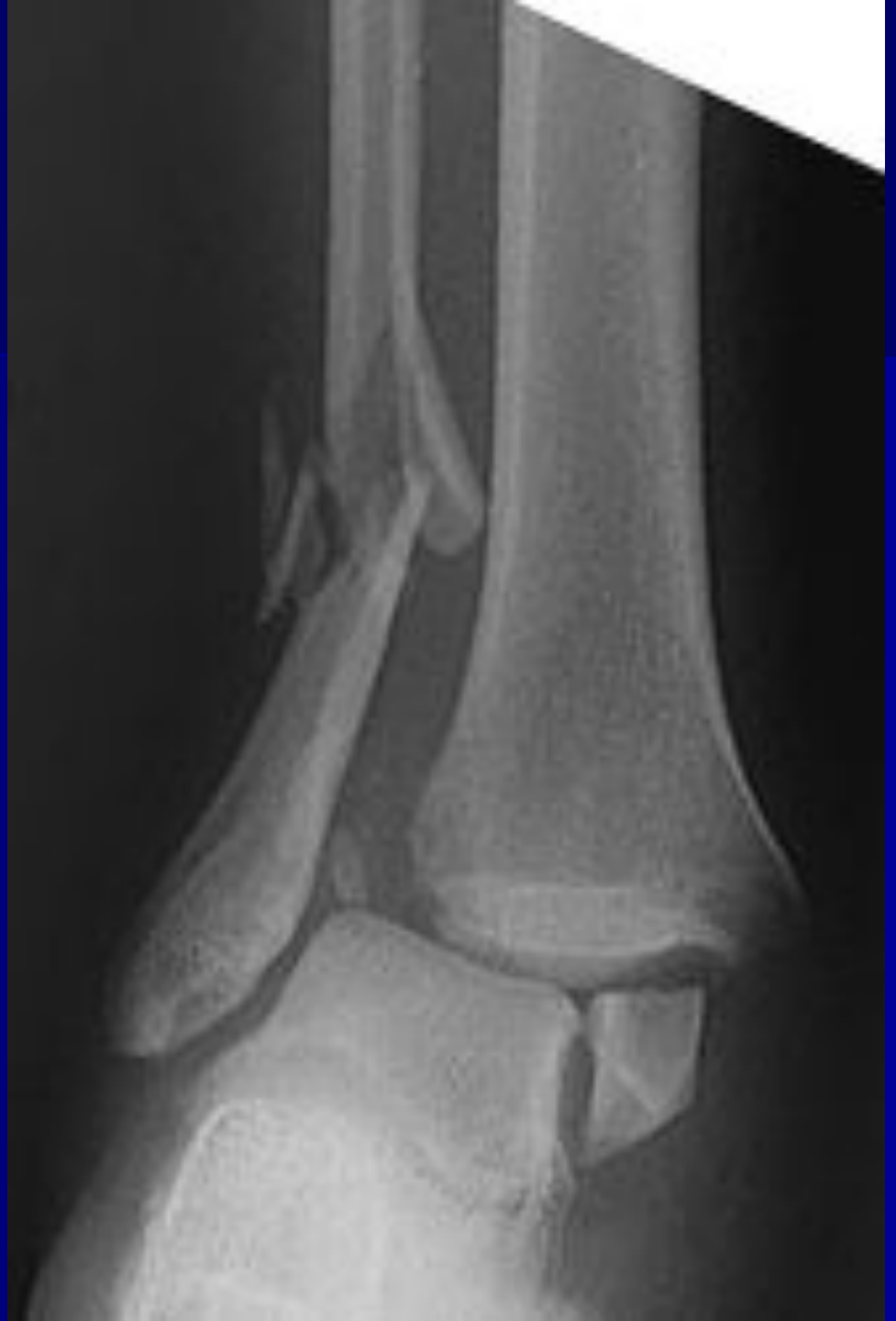Ротационный перелом наружной лодыжки



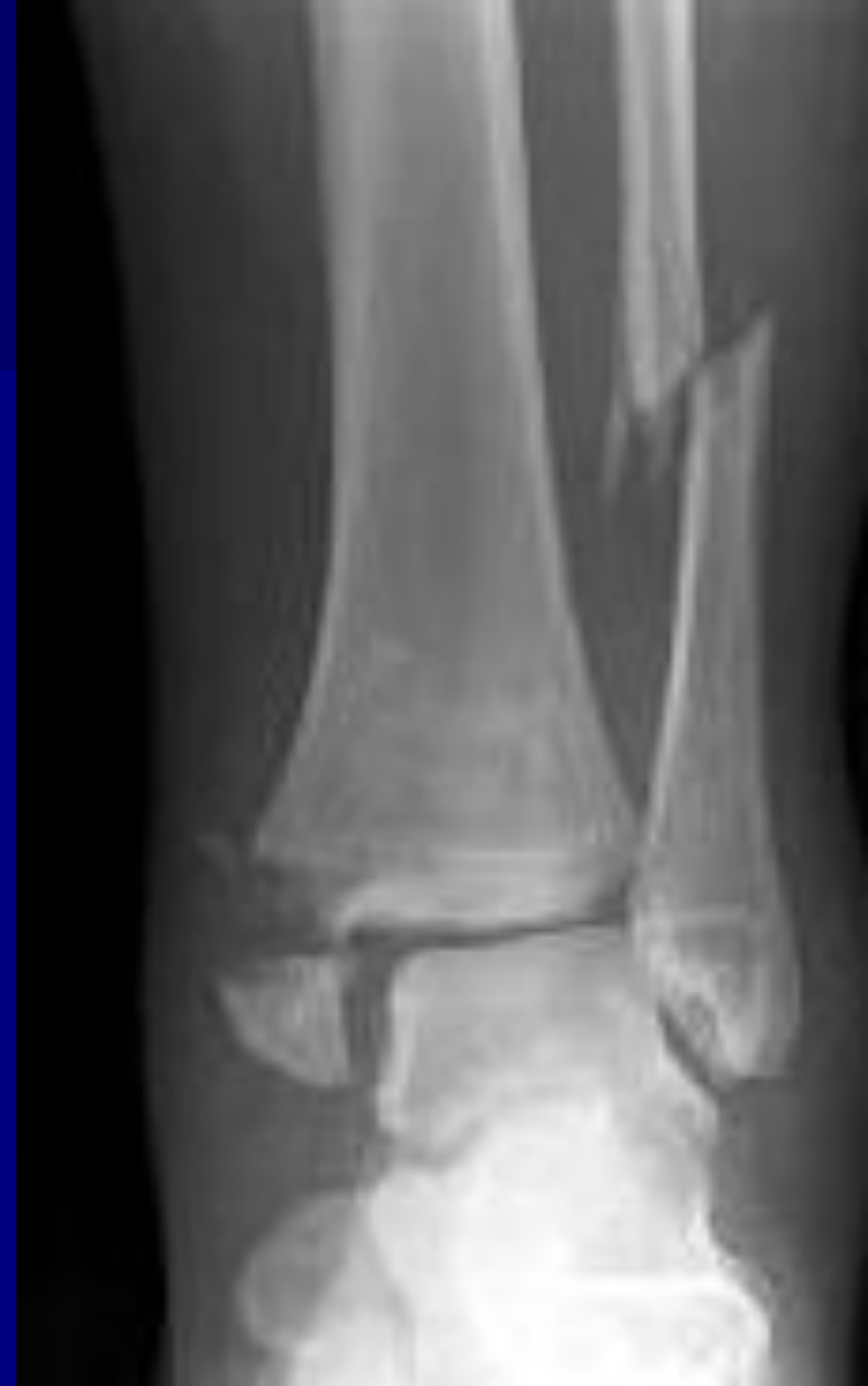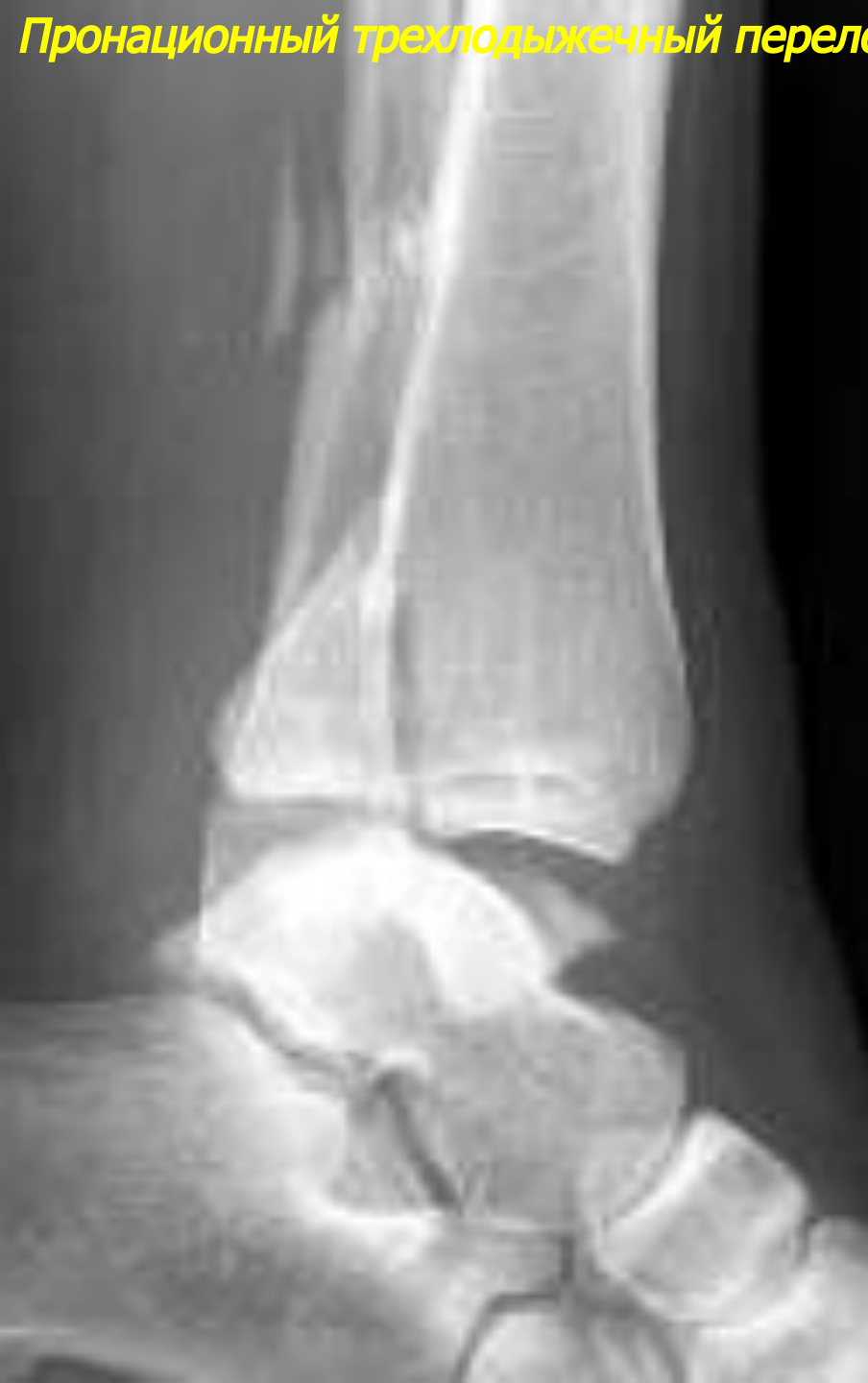**Пронационный перелом
внутренней лодыжки**



**Пронационный перелом
обеих лодыжек
(Дюпюитрена)**



Пронационный трехлодыжечный перелом



Повреждения костей стопы

Переломы предплюсневых костей

- переломы пяточной кости

- переломы таранной кости (шейки, тела и отломы заднего отростка (перелом Шеферда)

Переломы плюсневых костей

- переломы диафиза, основания и головки


Переломы фаланг пальцев

- переломы проксимальной фаланги большого пальца

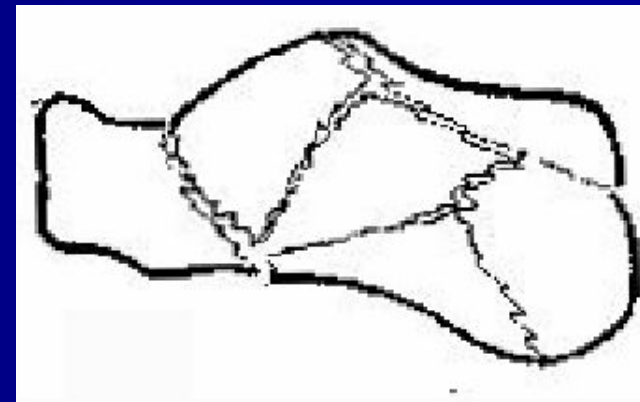
- *отрывной внутрисуставной перелом подошвенно-латеральной части основания*

- *внесуставной диафизарный перелом*

Переломы пяточной кости



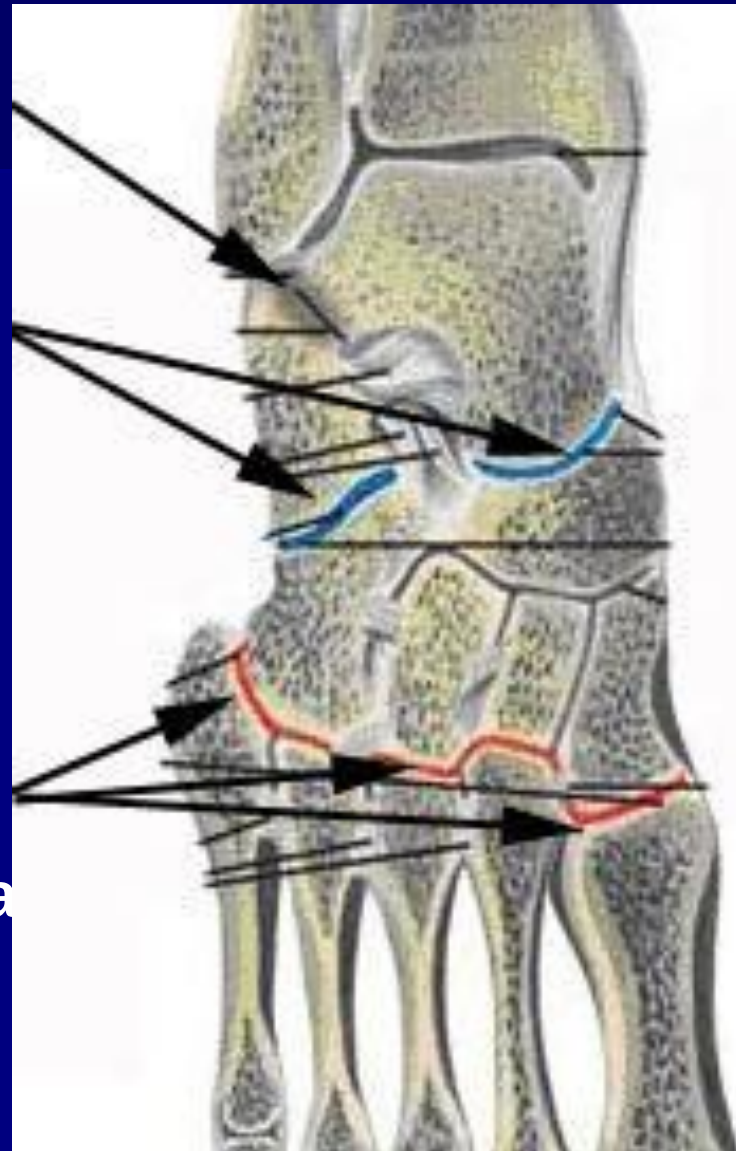
горизонтальный внутрисуставной перелом с подвывихом в подтаранном суставе



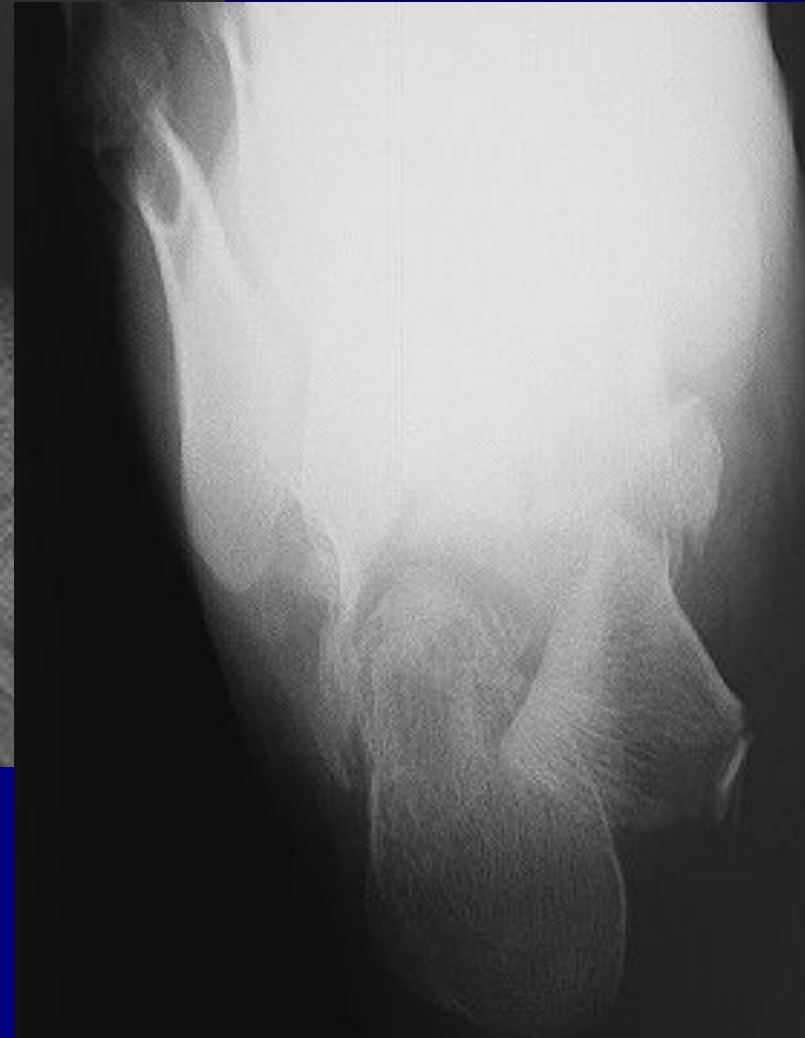
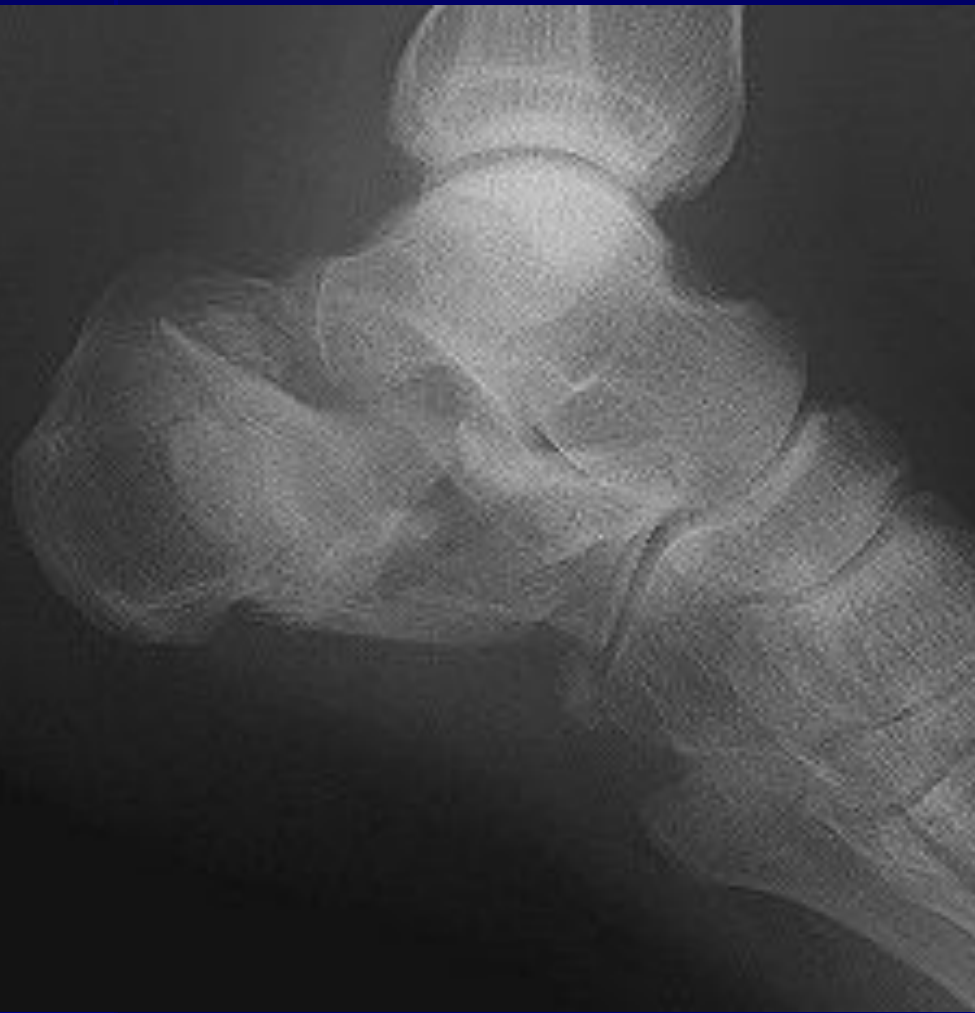раздробленный внутрисуставной перелом

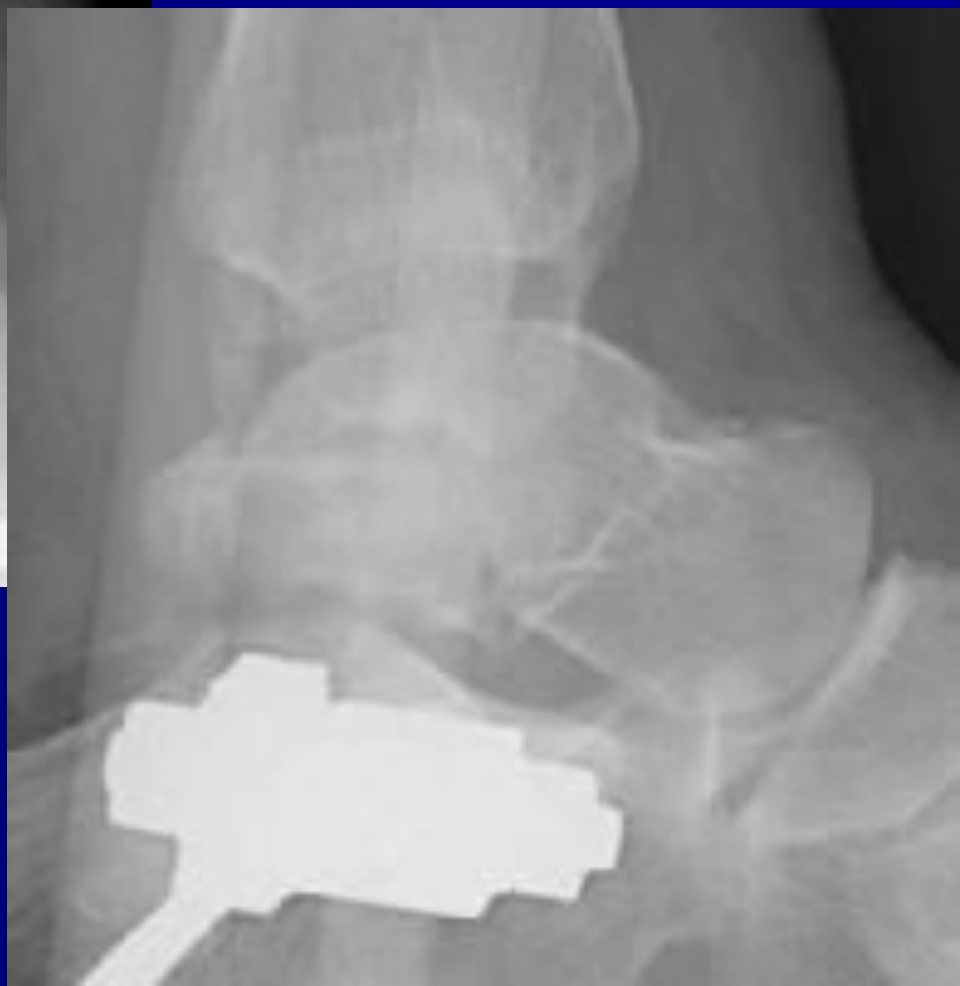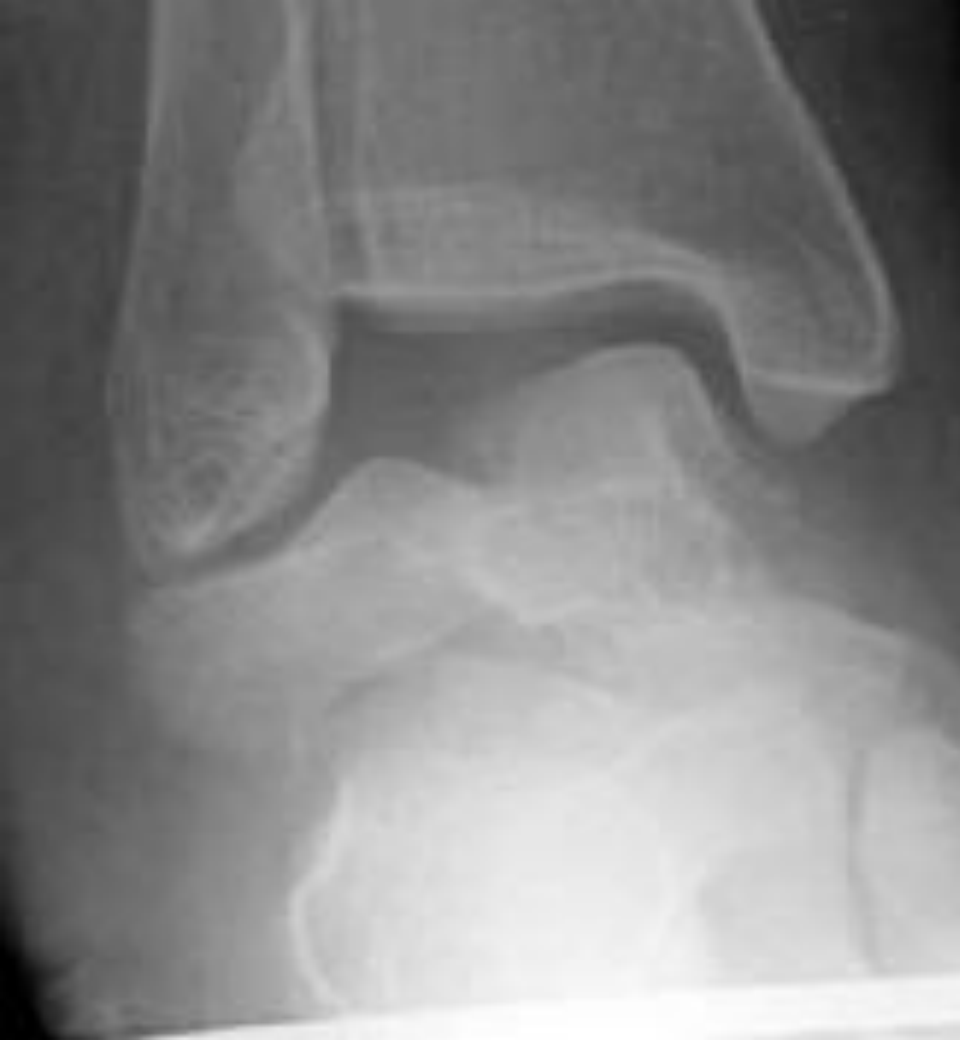Повреждения костей стопы

- Вывихи суставов стопы
- вывихи в подтаранном суставе
- вывихи в суставе Шопара (таранно-ладьевидный и пяточно-кубовидный суставы)
- вывихи в суставе Лисфранка (предплюсне-плюсневые суставы)



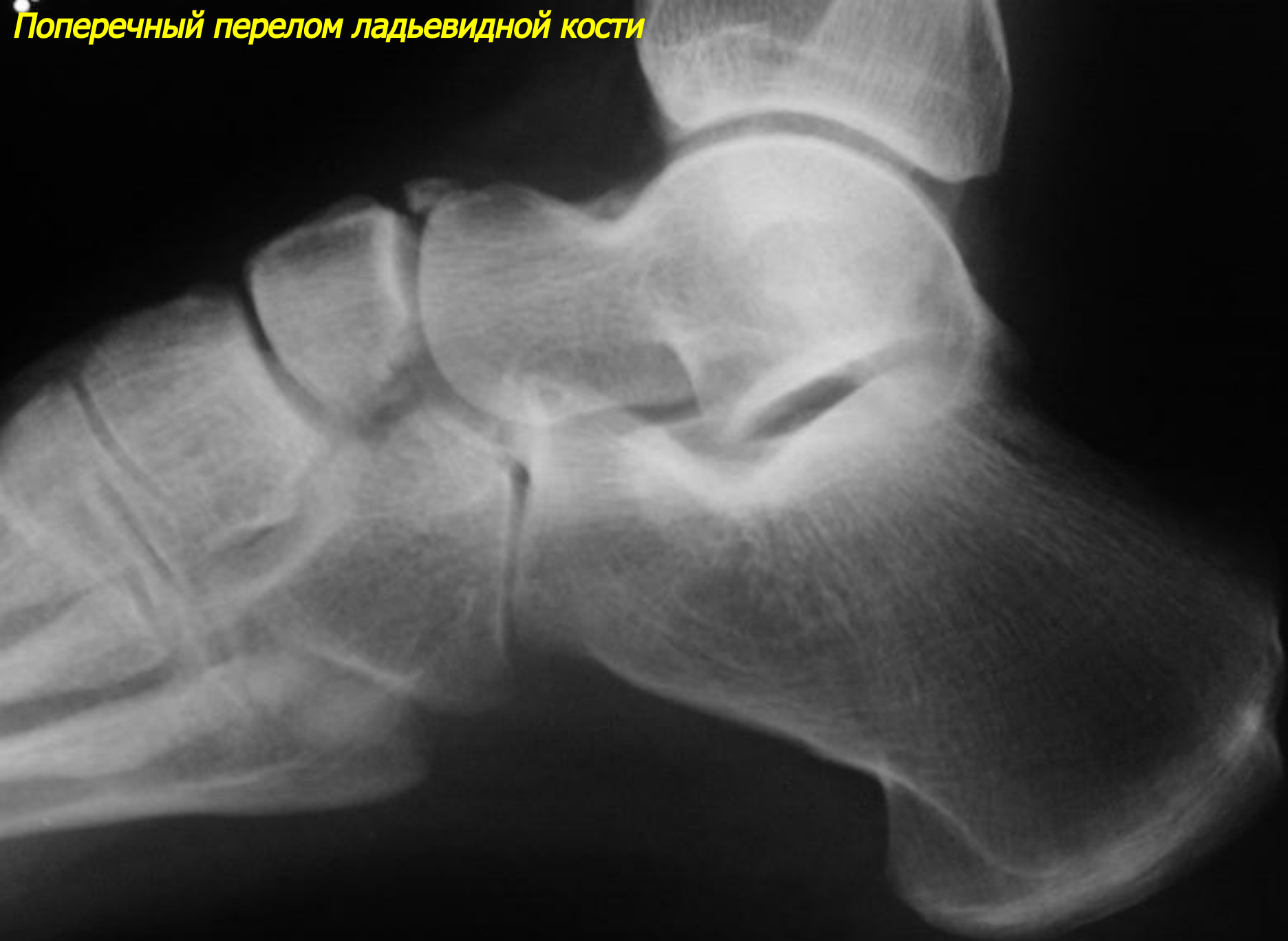Раздробленный внутрисуставной перелом пяточной кости



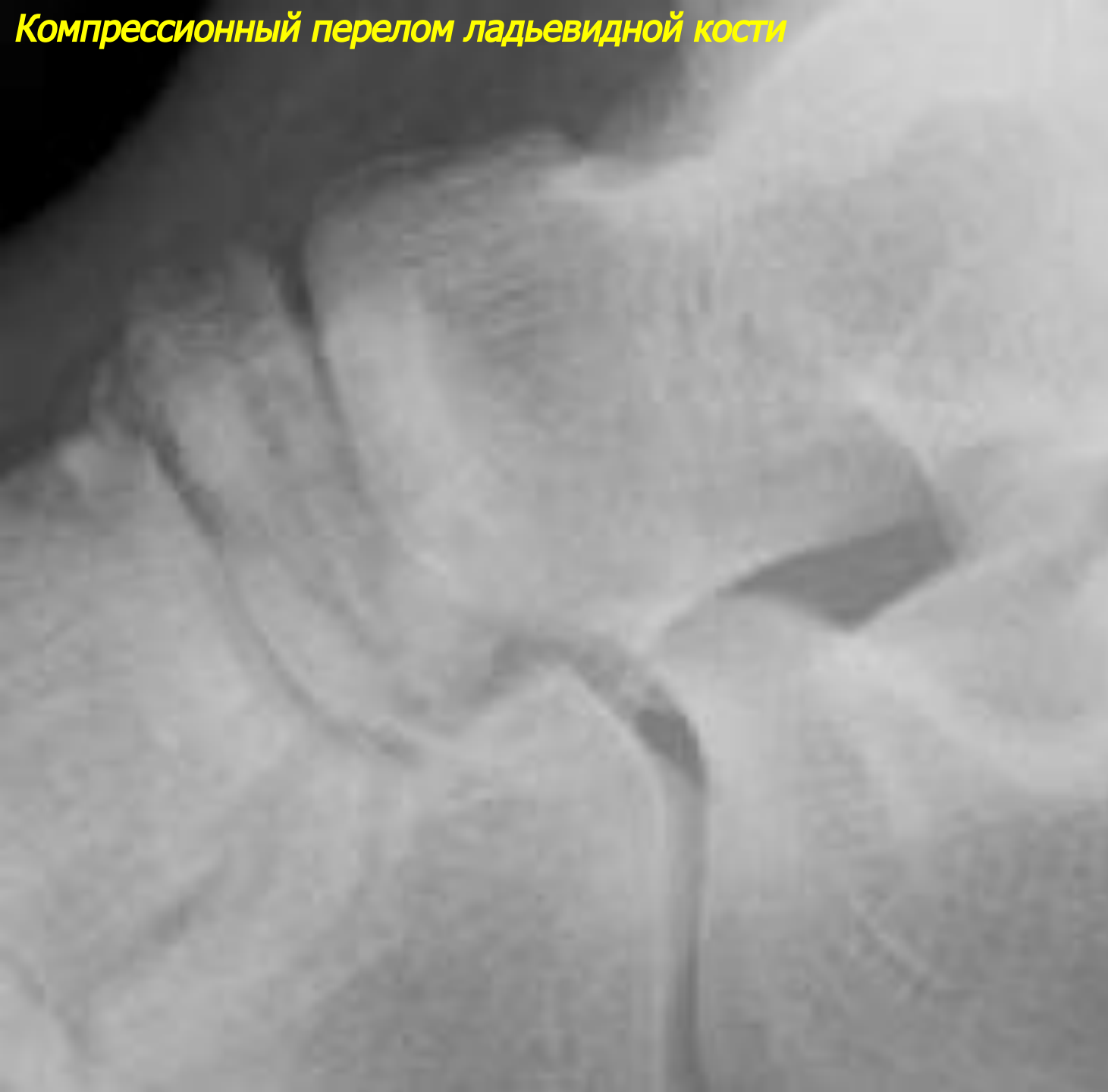


Компрессионный перелом таранной кости

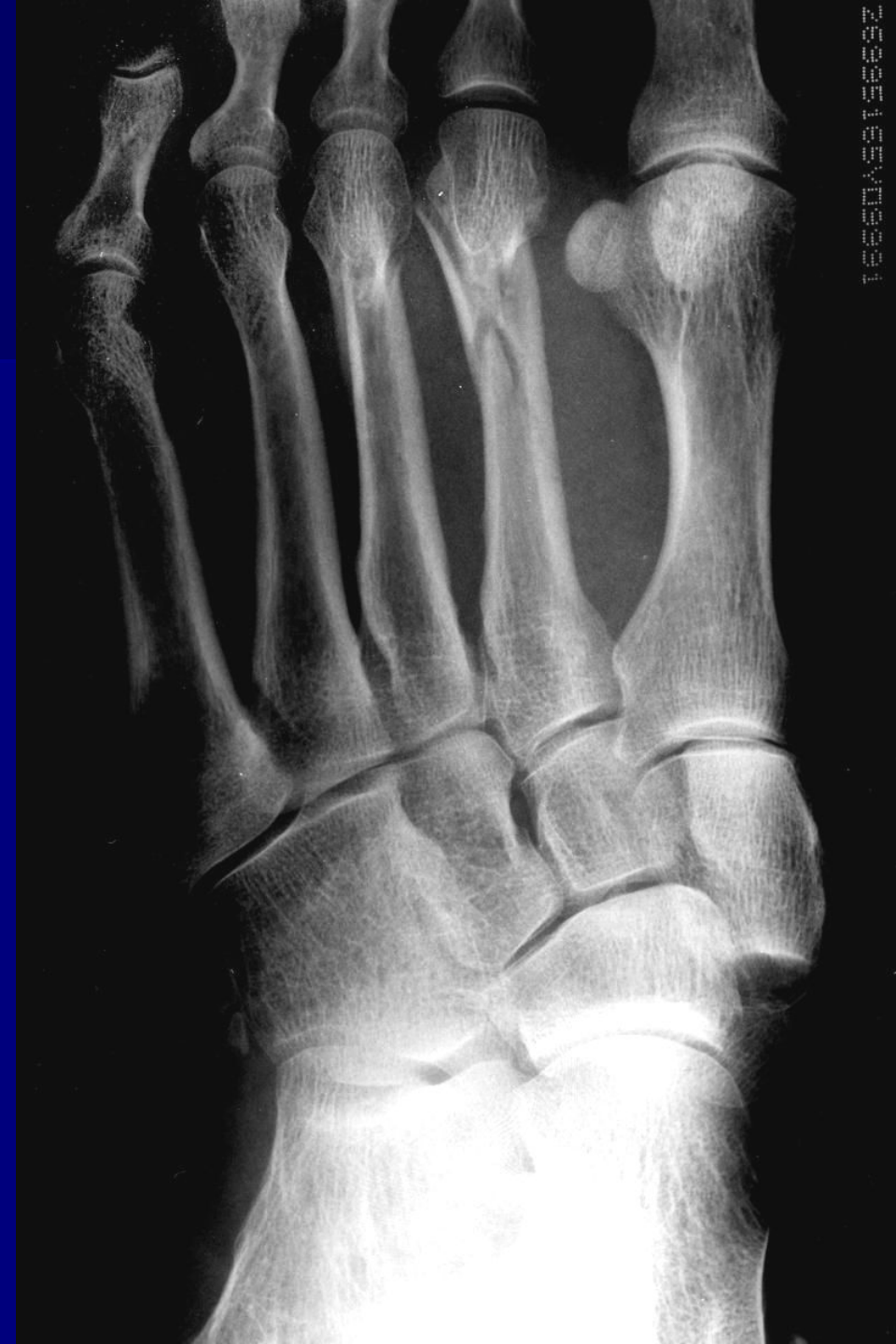Поперечный перелом ладьевидной кости



Компрессионный перелом ладьевидной кости



**Перелом диафиза 2 и 3 плюсневых
костей**



2025166X000001