

Необходимо различать понятия «деформация зубных рядов» и «зубочелюстная аномалия».

Аномалия - это отклонение от структуры (формы) и функции, присущей данному биологическому виду (органу), возникшее вследствие нарушения развития организма при формировании зубочелюстной системы.

Деформациями следует называть только те нарушения формы зубных рядов, окклюзии, положения отдельных зубов, которые возникли вследствие патологии, но уже после того, как зубочелюстная система сформировалась. В отличие от аномалий деформации **не обусловлены генетически**.

Этиология деформаций зубных рядов

Деформации возникают как осложнения различных патологических процессов в зубочелюстной системе. Чаще всего они развиваются при:

- разрушении зубов кариесом,
- дефектах зубных рядов,
- повышенной стираемости,
- функциональной перегрузке пародонта,
- травме,
- новообразованиях челюстей.

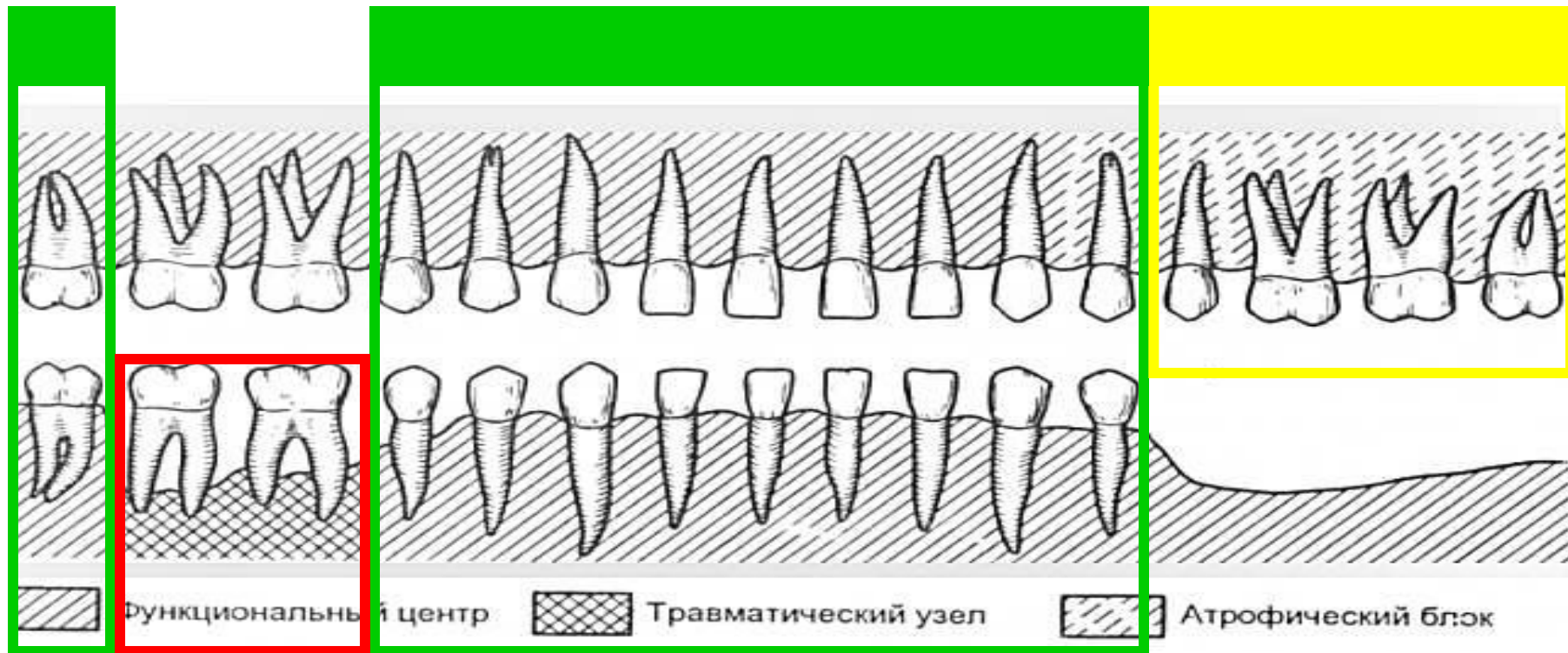
В основе деформации лежит изменение положения зубов и их альвеолярной части.

Патогенез

- Ақаудың пайда болуы, тек тіс қатарының морфологиялық бірлестінің өзгерісімен ғана шектелмей, оның толық қайта құрылуына алып келеді. Дефекттің қасында дамып, кейін бүкіл тіс қатарына таралады. Тіс қатарының деформациясы, тістердің қайта құрылуына басты себеп бір тістің ақауға қарай қисаюы, антоганисі жоқ тістің вертикальді, және тіл жаққа қисаюы, ось бағытында айналуы және т.б.



СИЛОВАЯ ДИССОЦИАЦИЯ



Функциональный центр

Травматический узел

Атрофический блок

ДЕФОРМАЦИЯ ЗУБНЫХ РЯДОВ

ФАКТОРЫ, ВЛИЯЮЩИЕ НА КЛИНИЧЕСКИЕ
ПРОЯВЛЕНИЯ ДЕФОРМАЦИЙ ЗУБНЫХ РЯДОВ

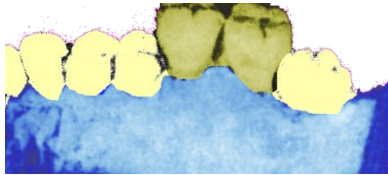
- возраст пациента
- число утраченных зубов
- давность удаления или скорость истирания
конструкционного материала.
- вид прикуса
- наличие сопутствующей патологии
(пародонтит)

Классификация деформаций окклюзионной поверхности зубных рядов

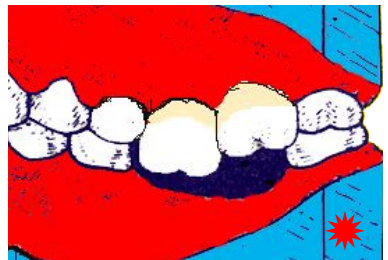Е.И.Гаврилов выделил 5 групп деформации зубных рядов:

- I - деформации, возникшие при вертикальном перемещении зубов;
- II - деформации, возникшие при мезиальном или дистальном смещении зубов;
- III - деформации, возникшие при наклоне зубов в небную (язычную) или щечную сторону;
- IV - деформации, возникшие при повороте зубов вокруг продольной оси;
- V - деформации, возникшие при комбинированном перемещении зубов.

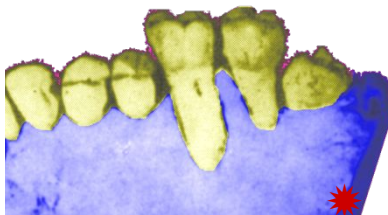
Деформации зубных рядов



- Дентоальвеолярное удлинение без обнажения корня

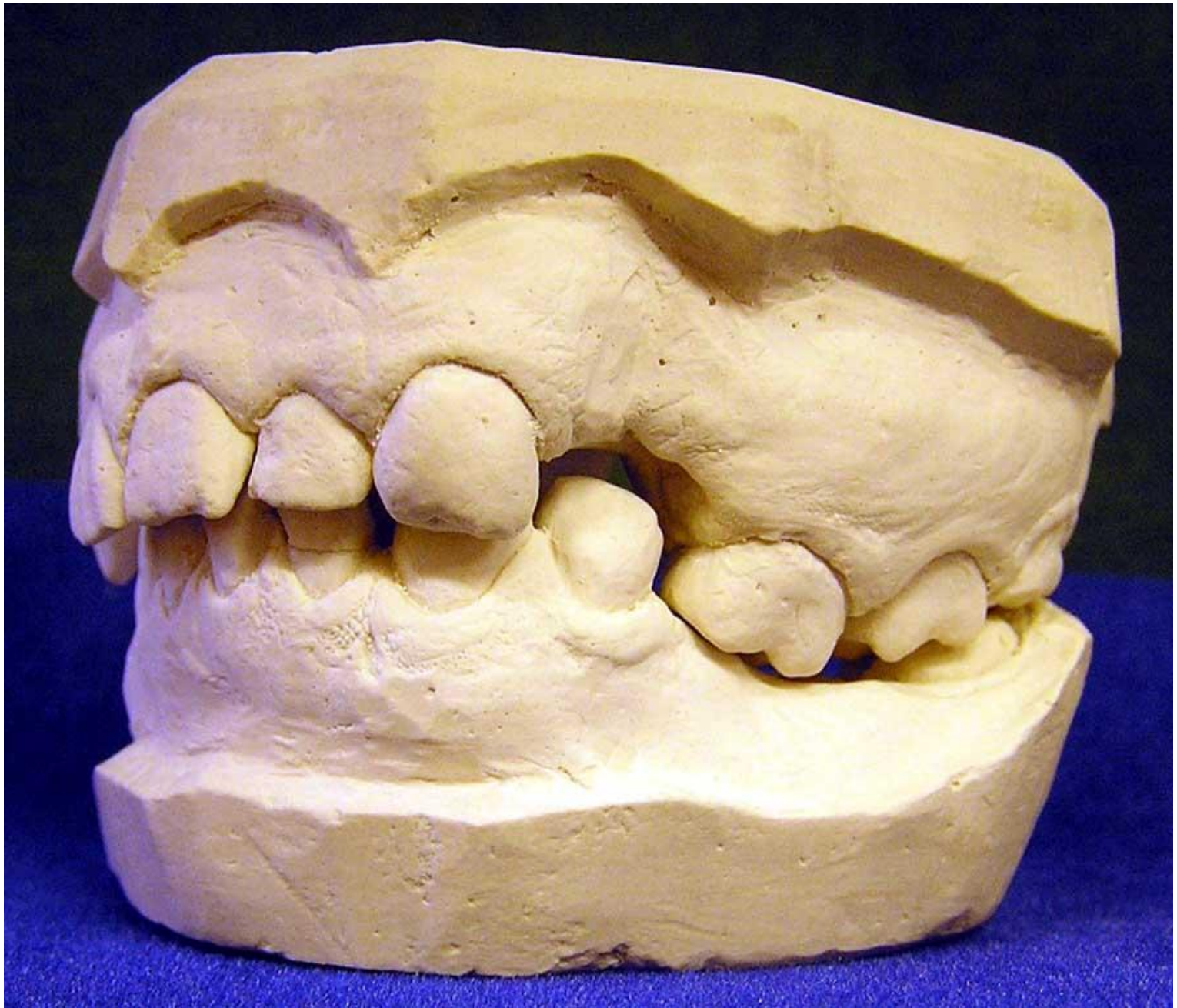

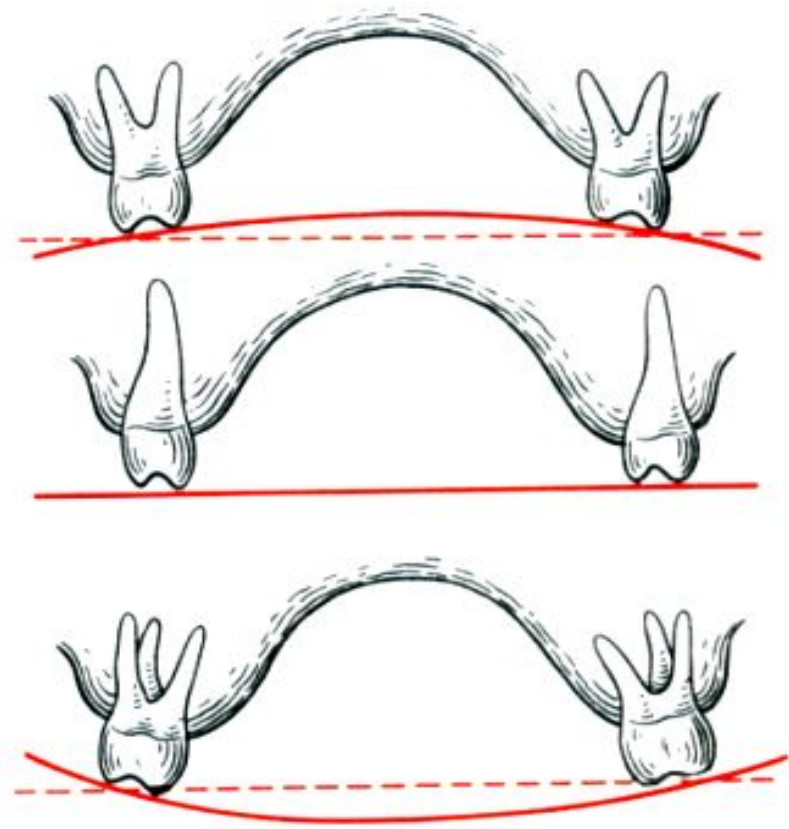
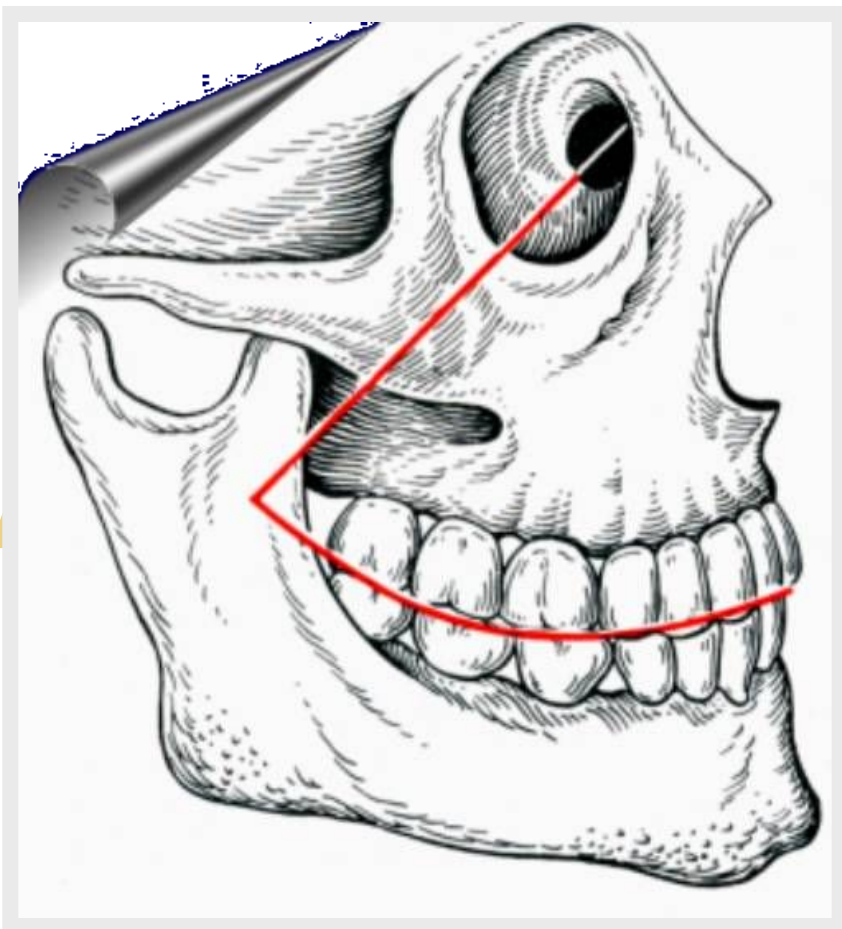
- Дентоальвеолярное удлинение с обнажением корня
До $\frac{1}{4}$ длины



Более $\frac{3}{4}$ длины

(В.А.Пономарева, 1951)





Кривая Шпее

Кривая Уилсона

ДЕФОРМАЦИЯ ЗУБНЫХ РЯДОВ

В зависимости от патологии и дефектов зубных рядов перемещение зубов и альвеолярного отростка могут происходить в разных направлениях:

- Вертикальное зубоальвеолярное удлинение верхних зубов (одостороннее или двухстороннее).
- Вертикальное зубоальвеолярное удлинение нижних зубов (одостороннее или двухстороннее).
- Взаимное вертикальное зубоальвеолярное удлинение на обеих челюстях (одностороннее или двухстороннее).
- Зубные ряды с сагитальным (медиальным или дистальным) смещением зубов в/ч или н/ч (односторонним или двухсторонним)
- Зубные ряды с язычным, щечным или небным смещением зубов.
- Зубные ряды, деформация которых возникла за счет комбинированного смещения зубов.

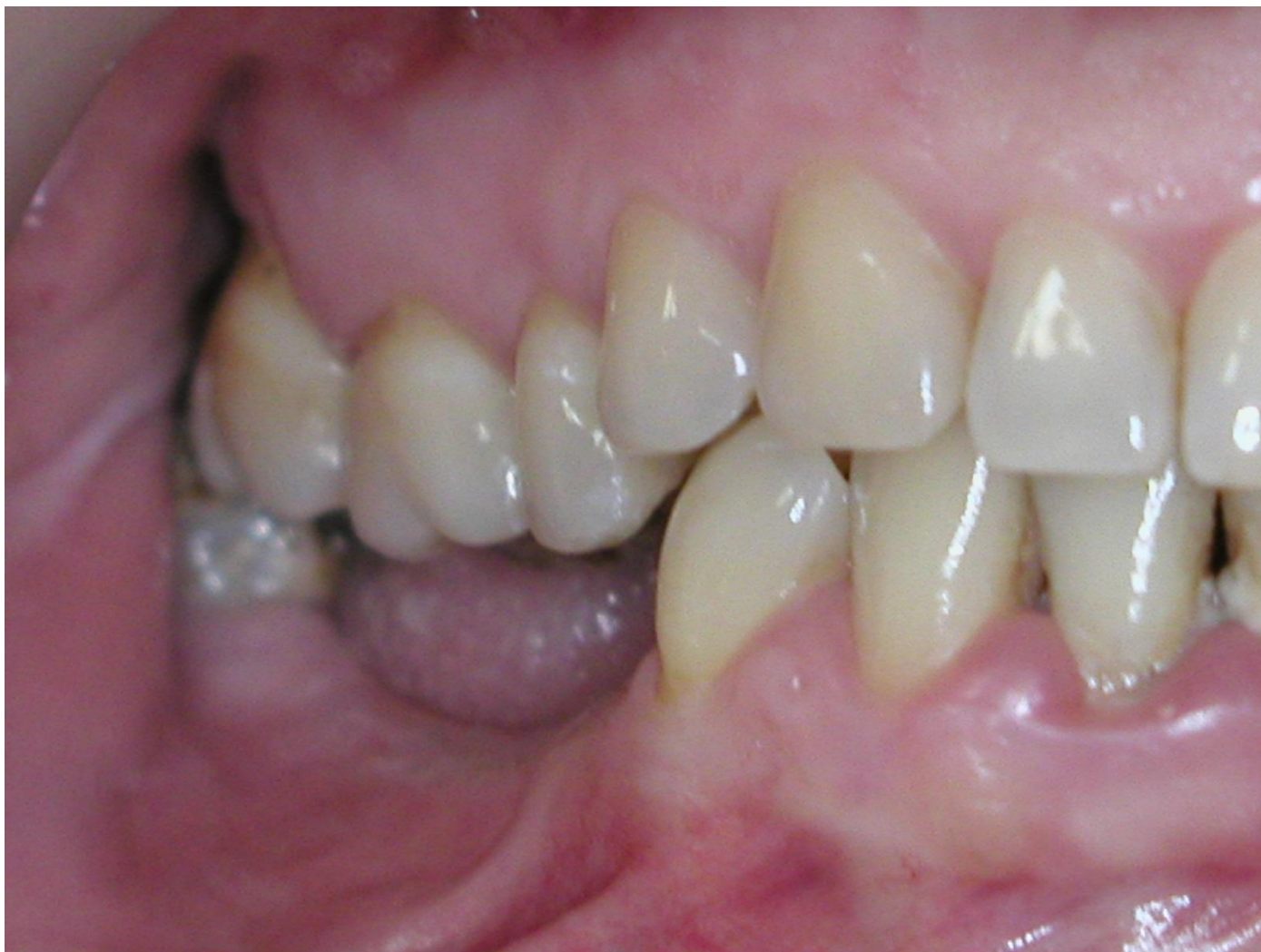ПЕРВАЯ ГРУППА ДЕФОРМАЦИЙ ЗУБНЫХ РЯДОВ

Деформации
возникшие при
вертикальном
перемещении
верхних зубов

- Одностороннее
- Двустороннее

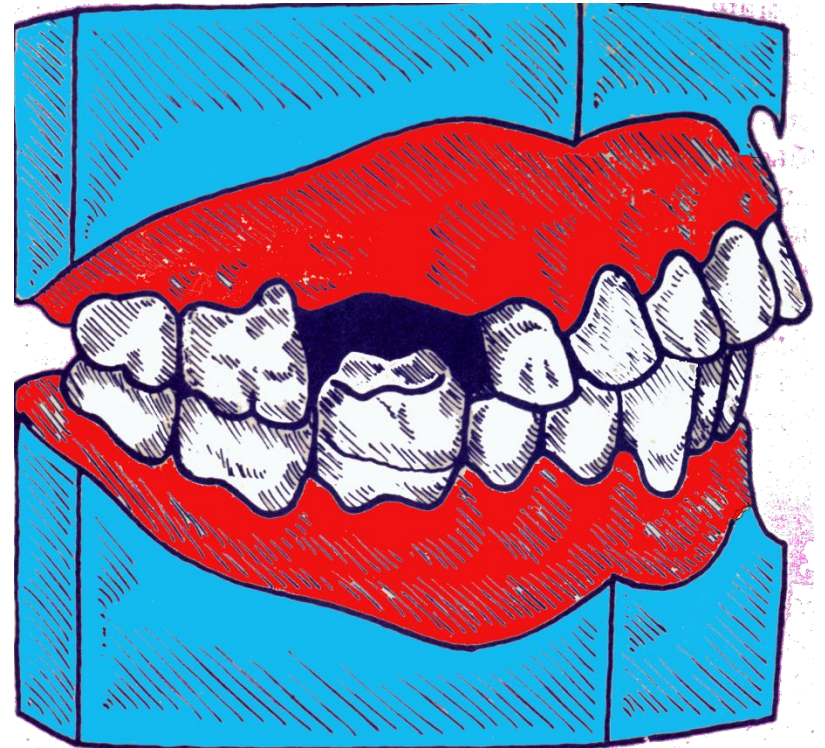

ДЕФОРМАЦИЯ ЗУБНЫХ РЯДОВ



1Я ГРУППА ДЕФОРМАЦИЙ ЗУБНЫХ РЯДОВ

- Деформации,
возникшие при
Б) вертикальном
перемещении
нижних зубов
- Одностороннее
 - Двустороннее




1Я ГРУППА ДЕФОРМАЦИЙ ЗУБНЫХ РЯДОВ

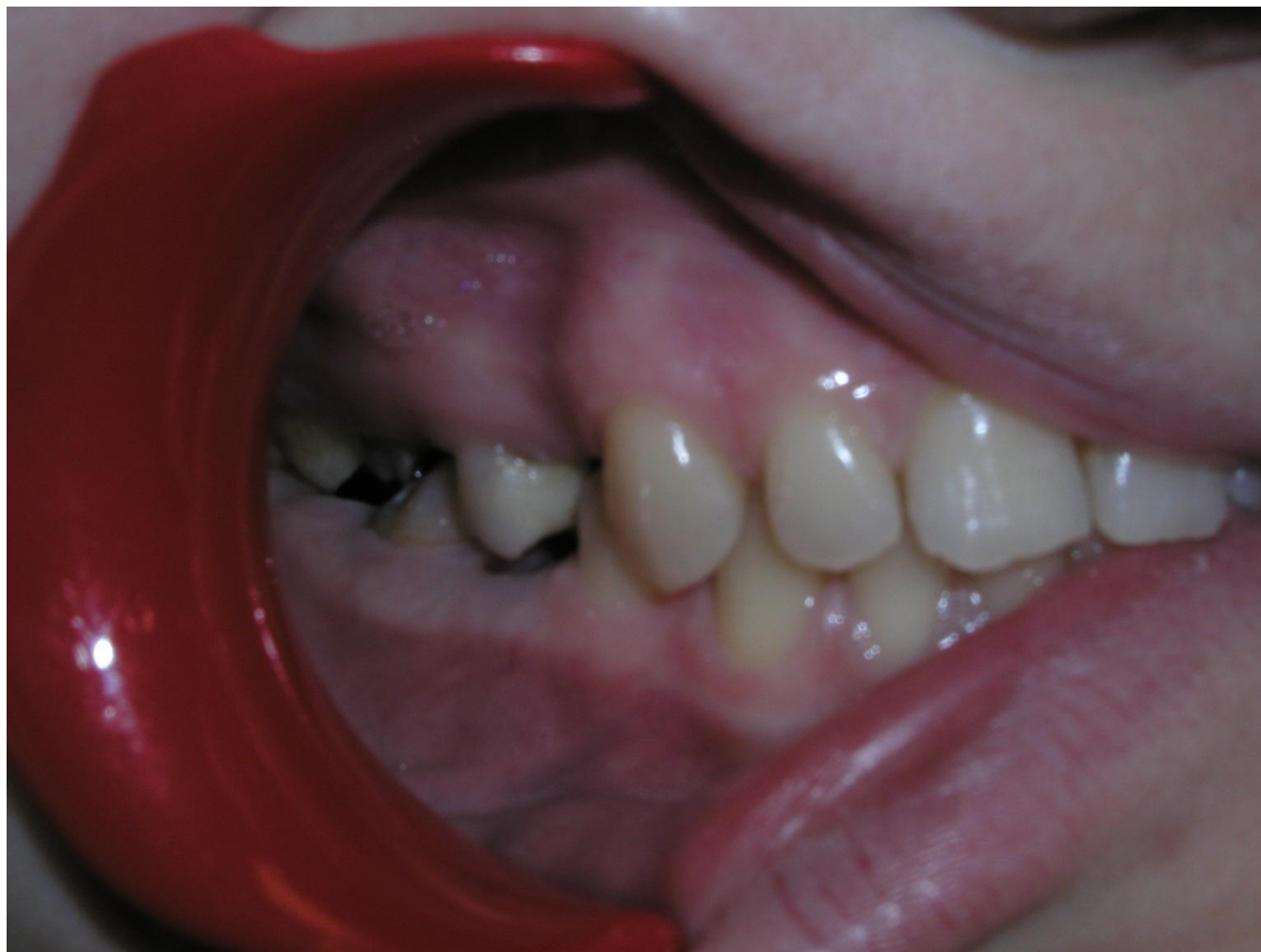Деформации,
возникшие при

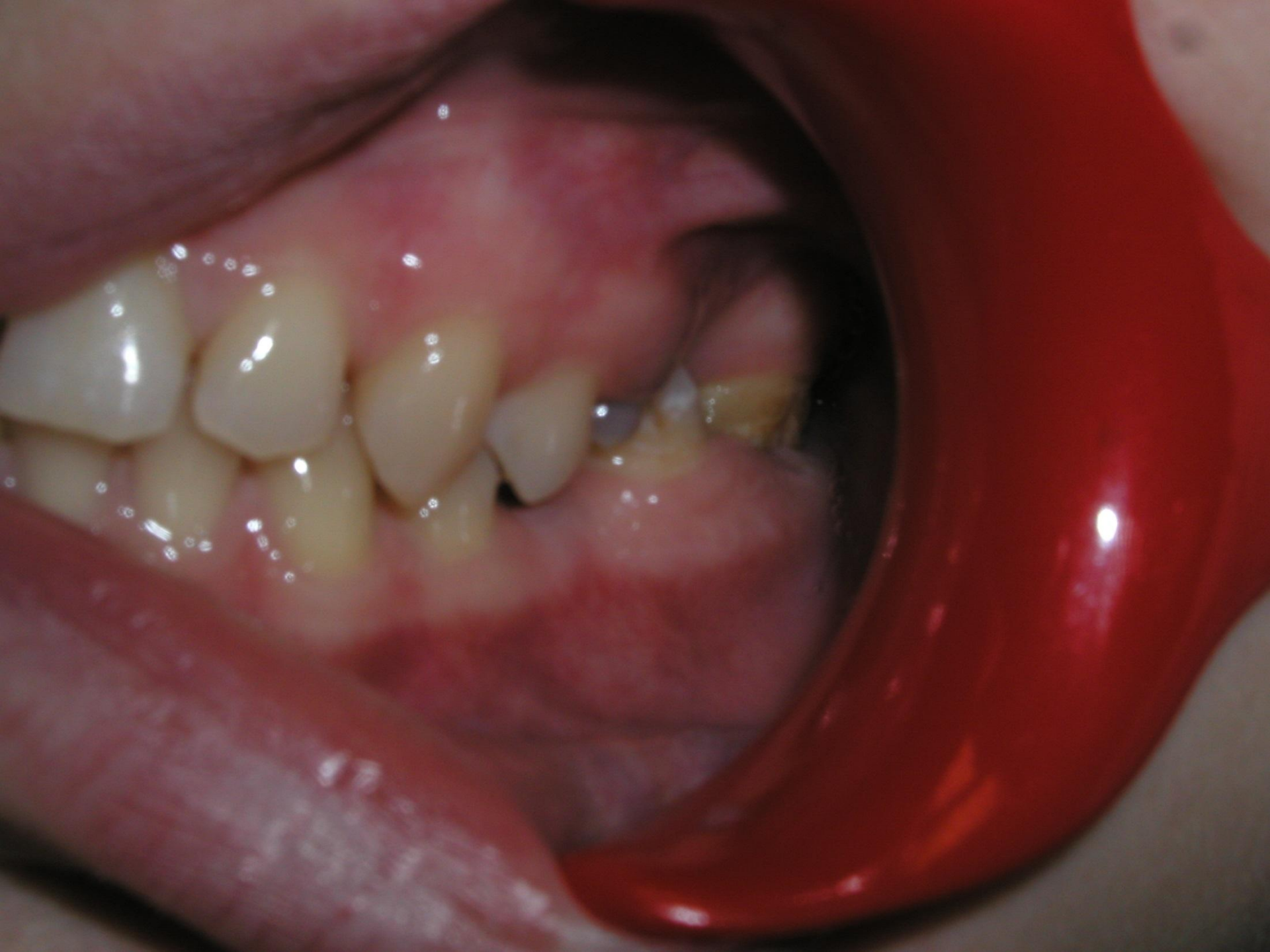В) взаимном
вертикальном
перемещении
верхних и нижних
зубов

- Одностороннее -
Двустороннее




ДЕФОРМАЦИЯ ЗУБНЫХ РЯДОВ





ЧЕТВЕРТАЯ ГРУППА ДЕФОРМАЦИЙ ЗУБНЫХ РЯДОВ


А) деформации,
возникшие при
повороте зубов
вокруг
продольной оси;



2 ГРУППА ДЕФОРМАЦИЙ ЗУБНЫХ РЯДОВ

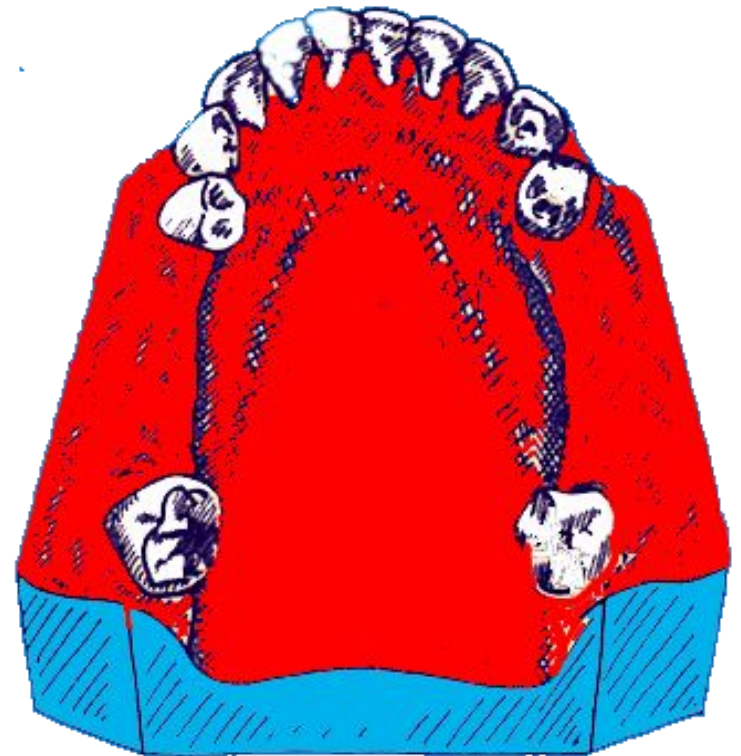
горизонтальные
деформации

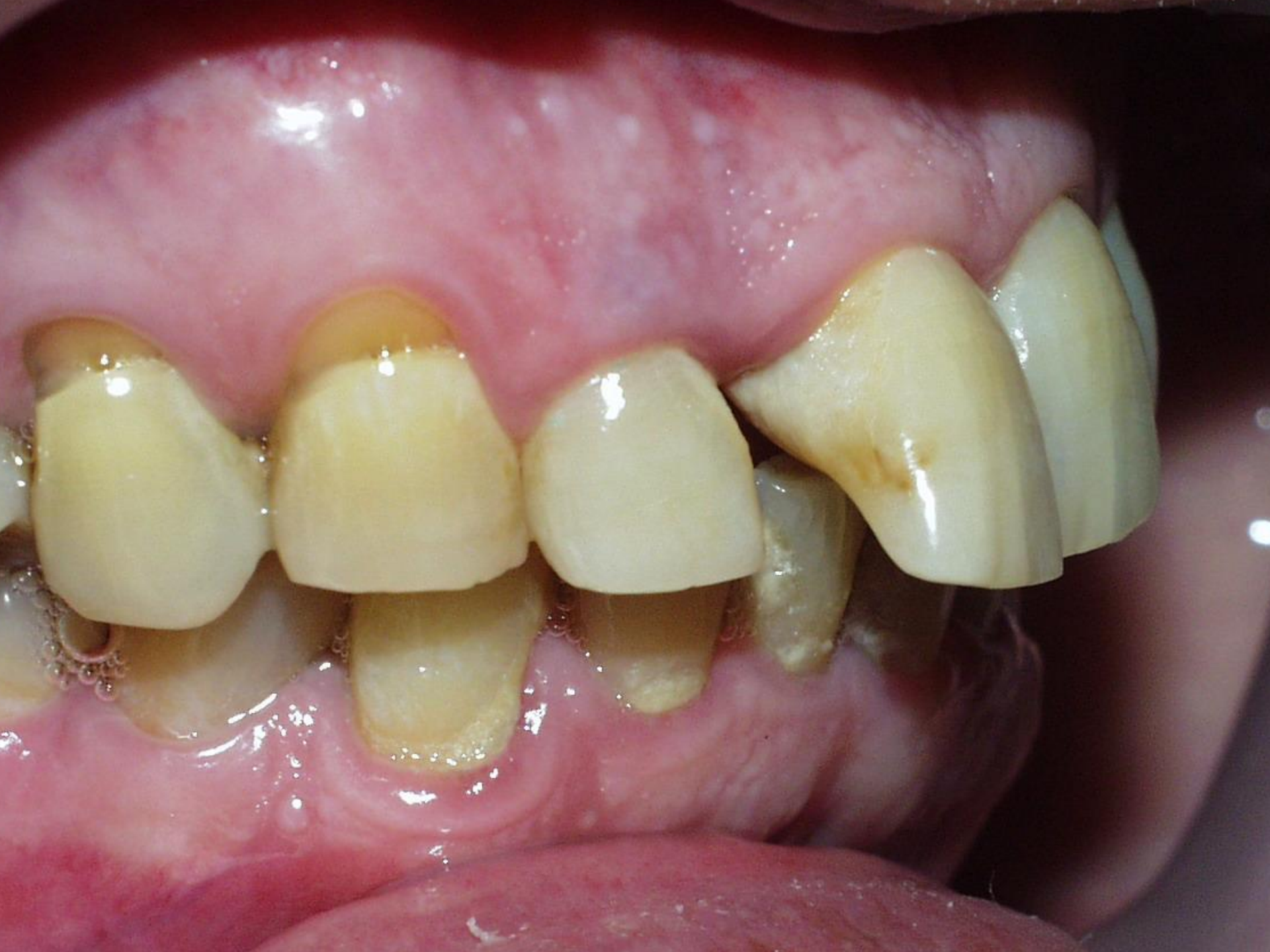Б) сагиттальное
смещение зубов
(мезиальное и
дистальное)



3 ГРУППА ДЕФОРМАЦИЙ ЗУБНЫХ РЯДОВ

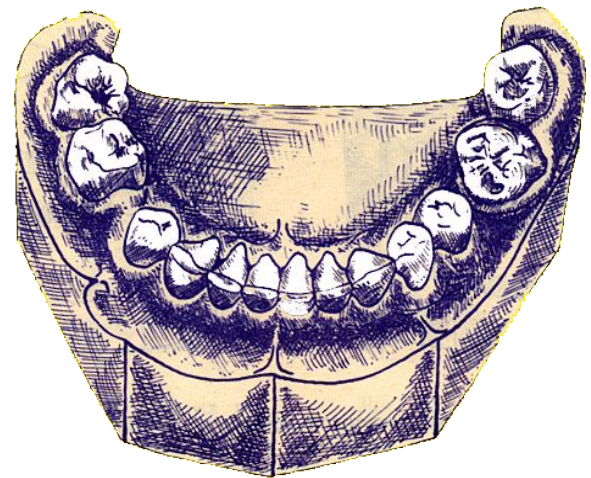
горизонтальные
деформации,
возникшие при
наклоне зубов в
небную (язычную)
или
щечную сторону





5 ГРУППА ДЕФОРМАЦИЙ ЗУБНЫХ РЯДОВ

Деформации,
возникшие при
комбинированном
перемещении
зубов



При обследовании больных с деформациями окклюзионной поверхности зубных рядов необходим анализ состояния зубов и зубных рядов, лицевого скелета и его гнатической части, жевательных мышц и височно-нижнечелюстных суставов.

Кроме клинического обследования больного используются **специальные методы** для уточнения формы патологии и ее патогенеза. К ним относят:

- 1) изучение диагностических моделей челюстей;
- 2) рентгенологическое исследование зубов и височно-нижнечелюстных суставов;
- 3) телерентгенографию (рентгеноцефалометрический анализ) лицевого скелета;
- 4) миотонометрию;
- 5) электромиографию жевательных мышц.

Клинический осмотр

Начинают с изучения внешнего вида пациентов.

У всех больных следует исследовать височно-нижнечелюстные суставы.

При осмотре пациента определяют высоту нижнего отдела лица, профиль лица, угол нижней челюсти, характер смыкания губ, изучают движение нижней челюсти при открытии рта.

Исследование полости рта начинают с осмотра слизистой оболочки. После этого изучают соотношение зубных рядов.

Смыкание зубных рядов определяют не только в центральной окклюзии, но также в передней и боковых. При этом выявляют преждевременные окклюзионные контакты и бугорки, мешающие главному перемещению нижней челюсти.

Клинический осмотр

С помощью анатомо-функционального метода находят величину свободного межокклюзионного пространства (расстояние между зубными рядами в положении относительного функционального покоя жевательных мышц).

Необходимо определить межальвеолярную высоту.

Определяется степень зубоальвеолярного удлинения, наклонов зубов в дефекты зубных рядов или в других направлениях.

Рентгенологическое исследование зубов и височно-нижнечелюстных суставов

Проводится строго по показаниям.

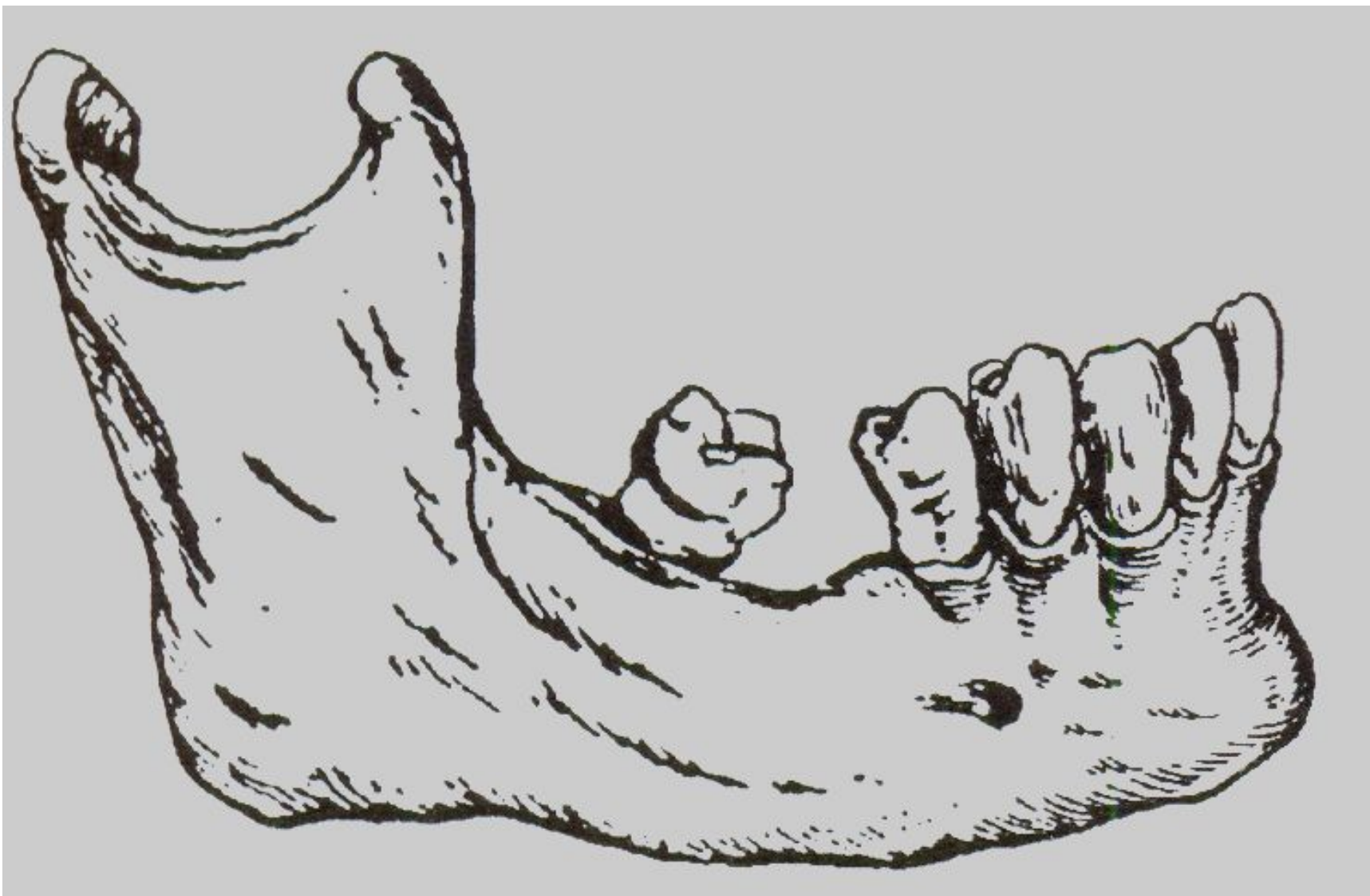
В частности, рентгенологическое исследование височно-нижнечелюстных суставов у больных с деформациями окклюзионной поверхности зубных рядов проводят:

- 1) когда имеются жалобы больного на боли в суставе;
- 2) при целенаправленном обнаружении патологии суставов;
- 3) для диагностики смещения нижней челюсти.

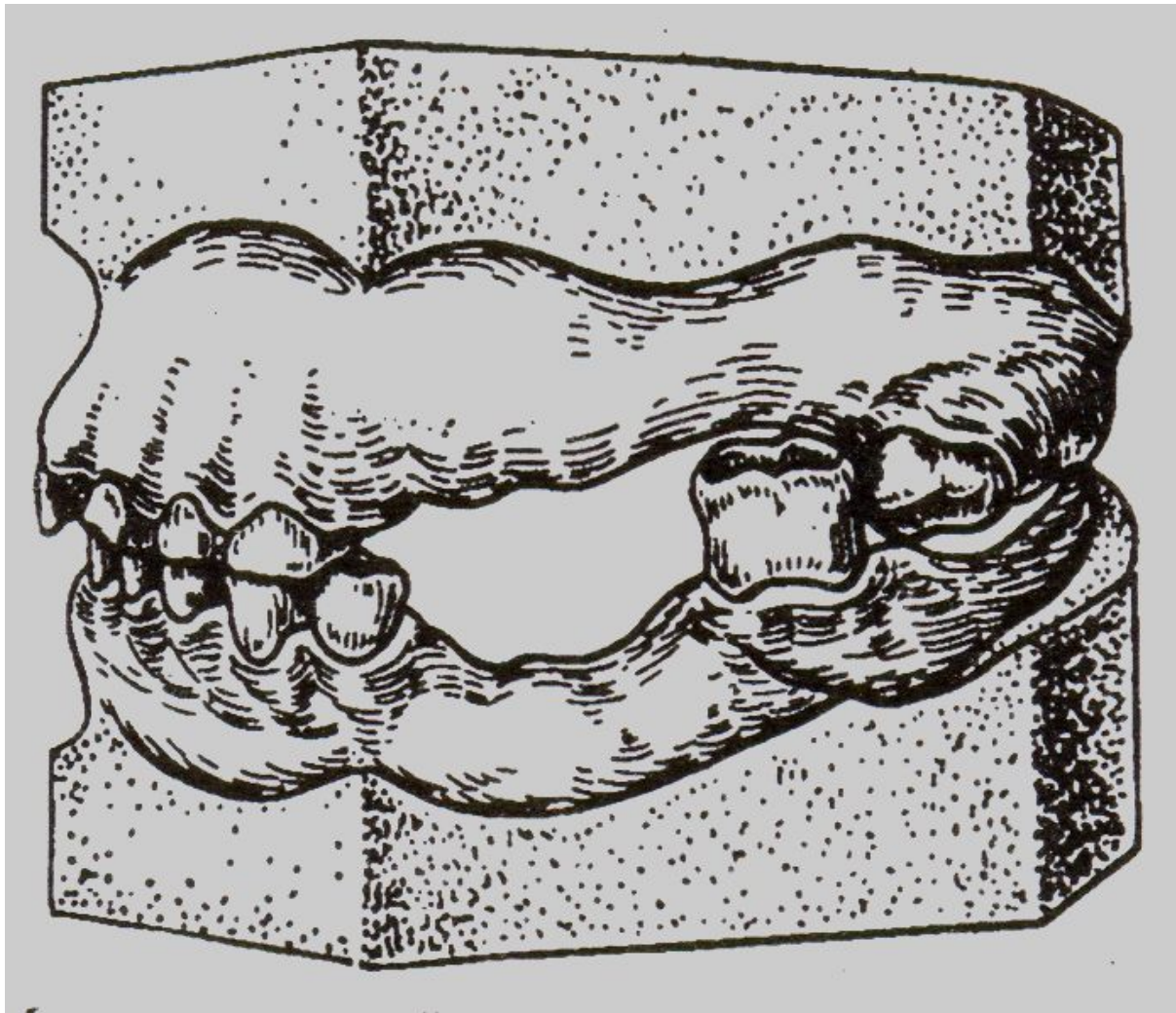
Рентгеноцефалометрический анализ лицевого скелета

Данный метод позволяет определить степень сошлифовывания переместившихся зубов, планировать депульпирование их.

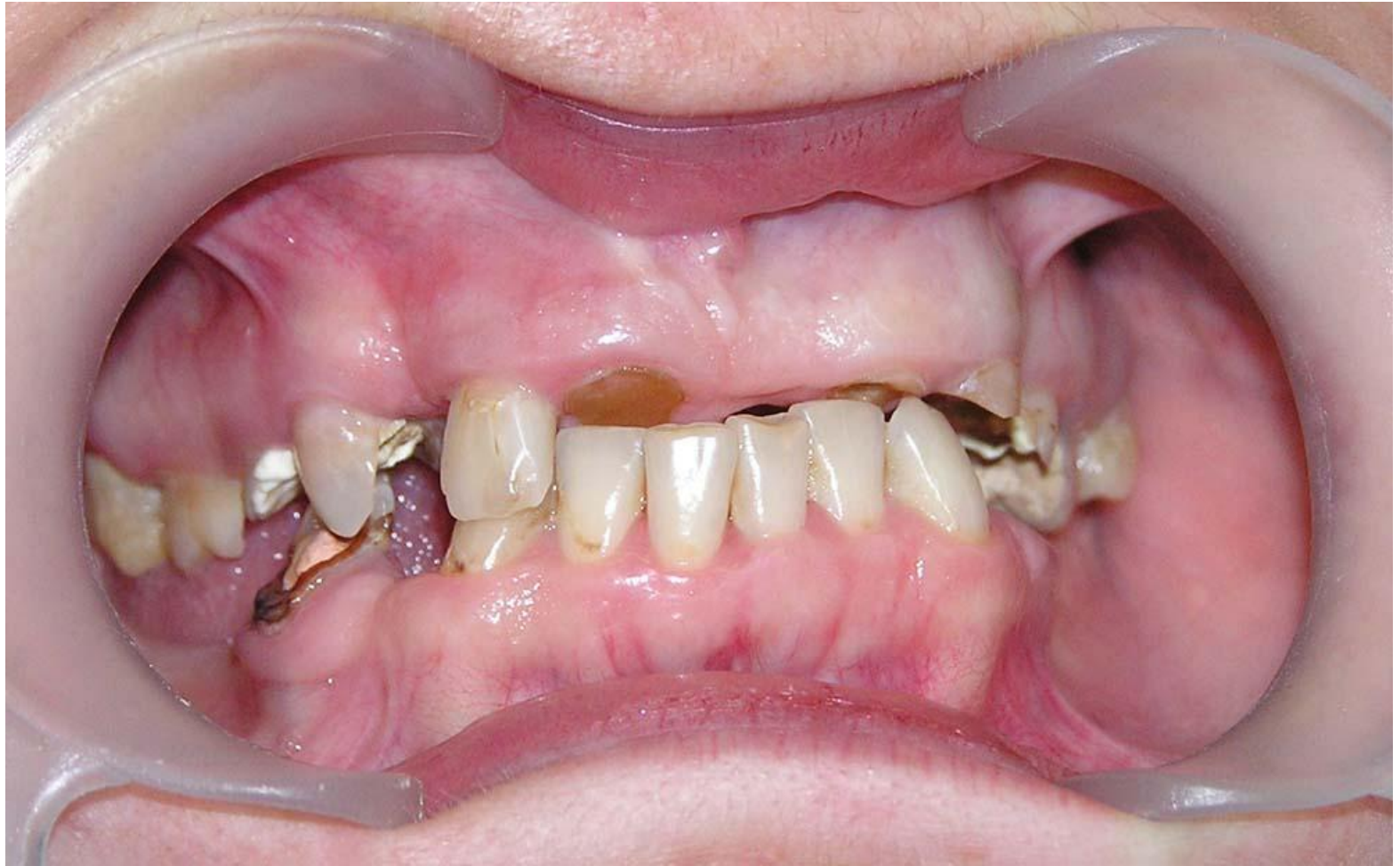На телерентгенограмме можно моделировать должное индивидуальное положение окклюзионной плоскости.

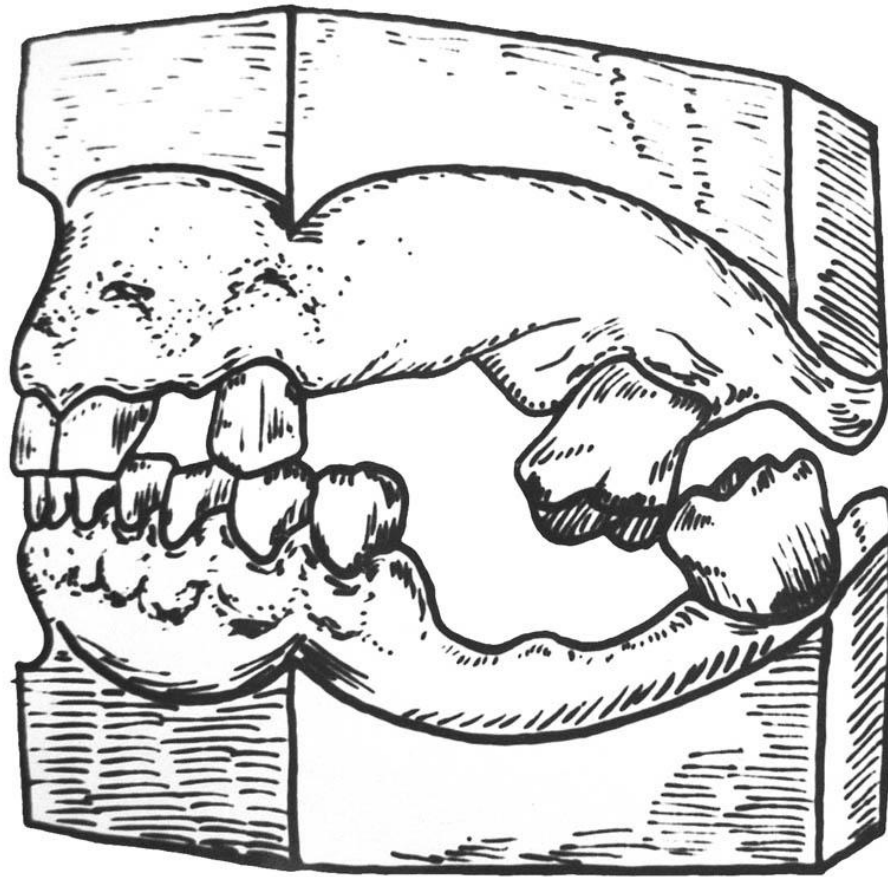


Мезиальный наклон 7 зуба в просвет
дефекта зубного ряда

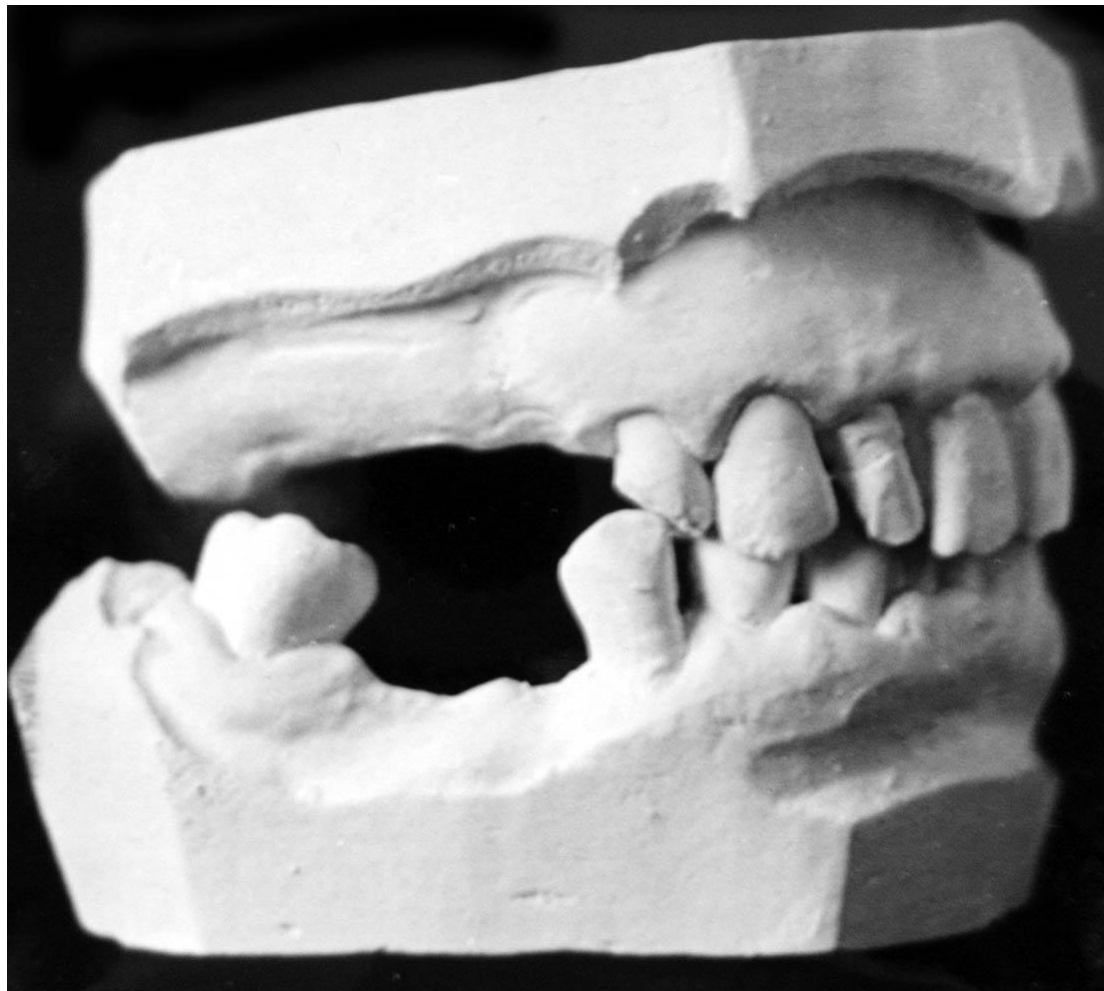

Модели челюстей со взаимным перемещением
моляров при повышенной стираемости
передней группы зубов

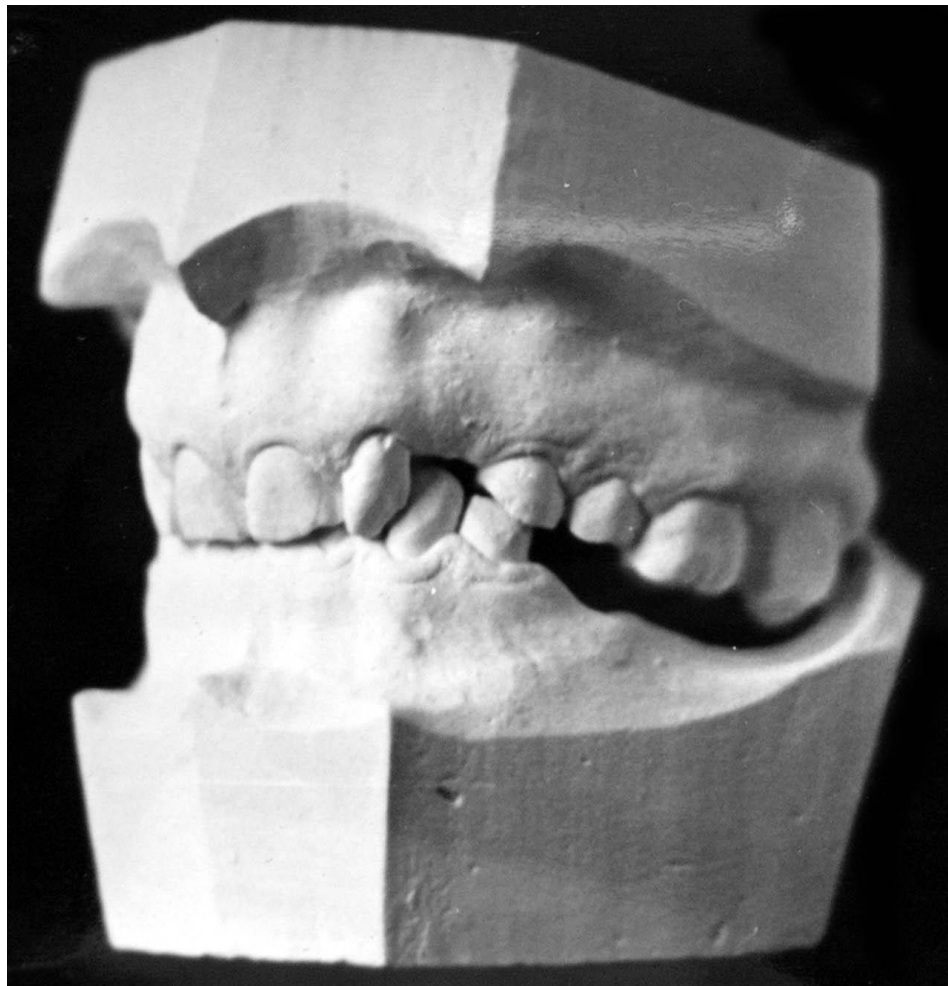




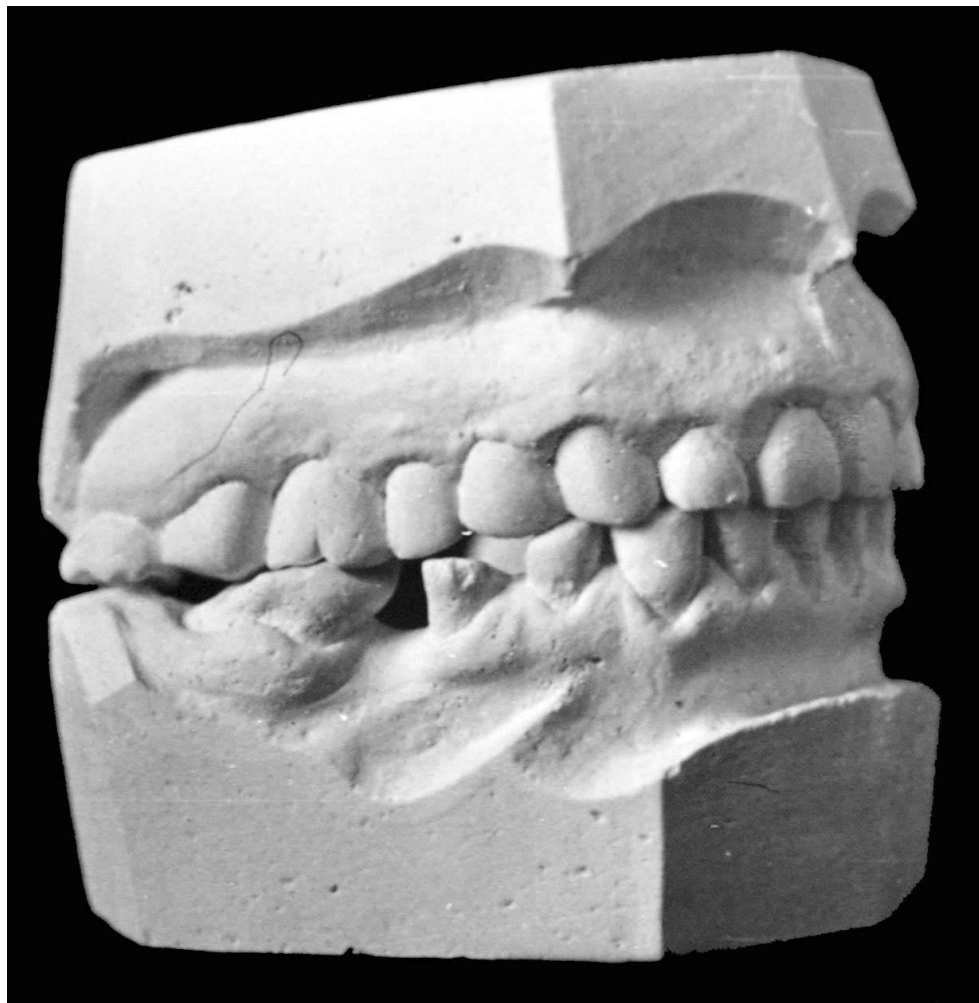
**Блокада движений нижней челюсти
взаимно вертикально
переместившимися молярами**



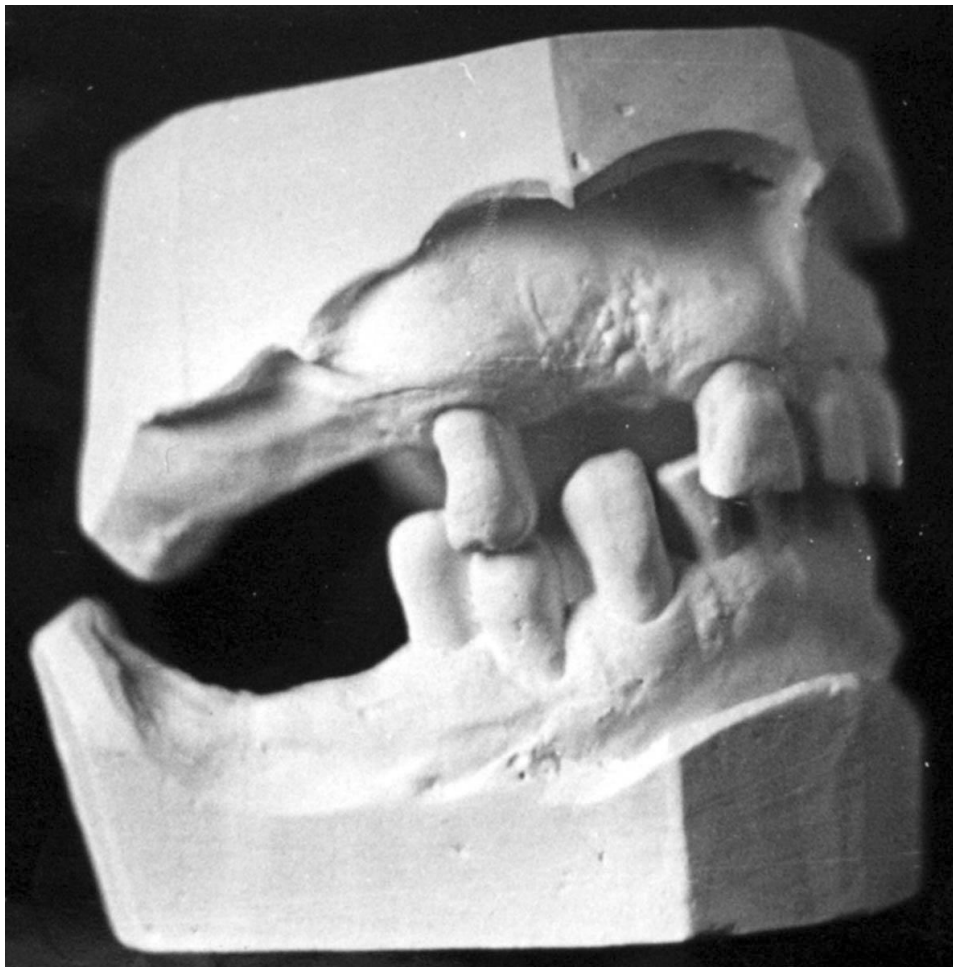**Наклон премоляра
в дистальную сторону**



Деформация верхнего зубного ряда



**Компенсированная функциональная
перегрузка вторично перемещенного моляра
нижней челюсти**



Погружение премоляра в лунку

ДЕФОРМАЦИЯ ЗУБНЫХ РЯДОВ

Лечебные цели при деформациях в результате частичной вторичной адентии заключаются в решении следующих задач:

- Нормализации окклюзионных отклонений
- Устранение блокирования движений нижней челюсти
- Устранение функциональной перегрузки пародонта зубов
- Создание условий для изготовления рациональной конструкции

Методы исправления деформаций окклюзионной поверхности зубных рядов

Исправление деформаций окклюзионной поверхности зубных рядов является специальной подготовкой полости рта, предшествующей ее протезированию.

Способы исправления деформаций зубных рядов:

1. Ортопедические:

- а) сошлифовывание зубов;
- б) перемещение нижней челюсти;
- в) аппаратурный (ортодонтический).

2. Хирургический.

3. Комбинированный или аппаратурно-хирургический.

1. Выравнивание окклюзионной поверхности путем укорочения зубов проводится после его планирования на диагностических моделях челюстей и рентгенограммах, в том числе телерентгенограммах.

В зависимости от степени вмешательства после сошлифовывания зубов проводят полирование поверхности, импрегнацию соединений кальция и фтора в нее, покрытие укороченных зубов коронками.

Если при проведении окклюзионной плоскости на диагностических моделях челюстей или телерентгенограммах, она пересекает полость переместившегося зуба, перед сошлифовыванием его депульпируют.

2. Перемещение нижней челюсти

осуществляется тогда, когда клинически и рентгенологически определяется дистальный ее сдвиг или имеются анатомо-топографические условия для этого (широкая щель в переднем отделе височно-нижнечелюстных суставов, уменьшение межальвеолярной высоты).

Привычная, устойчивая задняя (дистальная) окклюзия, развивающаяся годами, делает сложной, а порой невозможной одномоментную реадaptацию жевательного аппарата при одномоментном восстановлении истинного центрального положения нижней челюсти.

Основная опасность при перемещении заключается в формировании, так называемых «разболтанных» суставов, порождающих две привычных окклюзии: **центральную и заднюю**.

Кроме того, у жевательных мышц при перемещении нижней челюсти меняются расстояния между местами прикрепления.

Чаще всего мышцы растягиваются вследствие увеличения межальвеолярной высоты.

На это они реагируют повышением тонуса (миотатический рефлекс), который к 4-5 дню превышает в 2-2,5 раза исходный тонус функционального покоя этих мышц (И.С. Рубинов, 1964).

Примерно через неделю после этого начинается снижение тонуса и на 19-21 день происходит его нормализация. По истечении 4-6 недель реадаптация жевательных мышц завершается, однако продолжается реадаптация височно-нижнечелюстных суставов (в среднем 4-7 месяцев). По мнению большинства исследователей, нормализованная межальвеолярная высота не должна превышать высоты функционального покоя.

Для удержания нижней челюсти в истинном центральном положении чаще всего используют **съёмные пластиночные протезы** с выраженными бугорками искусственных зубов. За счет этих бугорков блокируется сагиттальное перемещение нижней челюсти и предупреждается возможный рецидив дистального сдвига. В ряде случаев протез снабжается дополнительной накусочной площадкой или применяются каппы.

3. Аппаратурный (ортодонтический) метод.

Используются накусочные протезы, одновременно являющиеся ортодонтическими аппаратами функционального действия. Они могут быть съемными с системой опорно-удерживающих кламмеров и несъемными.

Искусственные зубы в протезе с заведомым увеличением межальвеолярной высоты, так что в контакте с ними находятся лишь сместившиеся зубы. Остальные зубы разобщены на 1-1,5 мм. Примерно через 2 недели разобщенные зубы вступают в контакт с антагонистами.

Это происходит в результате перестройки альвеолярной части в области переместившихся зубов вследствие функциональной перегрузки на их пародонт. В основе лежат явления атрофии, сопровождающиеся истончением костных балок губчатого вещества и их перегруппировкой. Альвеолярная часть при этом укорачивается, и вместе с ней перемещаются зубы.

В процессе лечения проводится серия дезокклюзий путем **наслоения быстротвердеющей пластмассы** на жевательную поверхность накусочного протеза.

Так поступают до тех пор, пока перестройка альвеолярной части не приведет к частичному исправлению окклюзионных взаимоотношений зубных рядов, и не появится возможность рационального протезирования.

Наряду с терапевтическим аппараты-протезы оказывают **побочное действие**, которое заключается в атрофии беззубого альвеолярного гребня, внедрении опорных зубов, боковых сдвигах нижней челюсти.

Профилактикой этим явлениям служат увеличение числа опорных зубов, четкие отпечатки жевательной поверхности переместившихся зубов на искусственных зубах-антагонистах, введение наклонных плоскостей.

Время пользования ортодонтическими аппаратами составляет 3-12 месяцев. Метод показан при вертикальном перемещении зубов у лиц, не старше 40 лет.

Хирургический метод исправления деформаций

Удаление зубов как метод исправления деформации применяют при значительном нарушении окклюзионной поверхности, высокой подвижности зубов, хронических околоверхушечных процессах, не подлежащих лечению.

При выраженной гипертрофии альвеолярной части применяют не только удаление зубов, но и резекцию альвеолярной кости и бугорка верхней челюсти.

Уровень резекции определяется расположением верхнечелюстной пазухи, поэтому перед операцией необходимо получить боковые рентгеновские снимки.

Хирургический метод исправления деформаций

Предложена горизонтальная остеотомия верхней челюсти по Шухарду:
над верхушками корней переместившихся зубов создают тоннель и за счет полученного пространства поднимают причинные зубы с альвеолярным гребнем, тем самым уменьшая или ликвидируя деформацию.

Комбинированный (аппаратурно-хирургический) метод исправления деформаций

При данном методе воздействию аппарата предшествует хирургическое вмешательство, называемое **кортикотомией** или **компактостеотомией**. Она заключается в рассечении компактной пластинки челюстной кости в области деформации.

Известно два способа кортикотомии: линейная (Е.И.Гаврилов) и решетчатая (А.Т.Титова).

После спадения отека и других воспалительных послеоперационных явлений накладывается накусочный аппарат-протез.