ЛЕКЦИЯ

Анатомия и физиология женских половых органов. Женский таз. Тазовое дно.

Женские половые органы принято делить на **наружные** и **внутренние.** Наружные половые органы являются главным образом органами полового чувства, внутренние половые органы выполняют функции, связанные с деторождением.

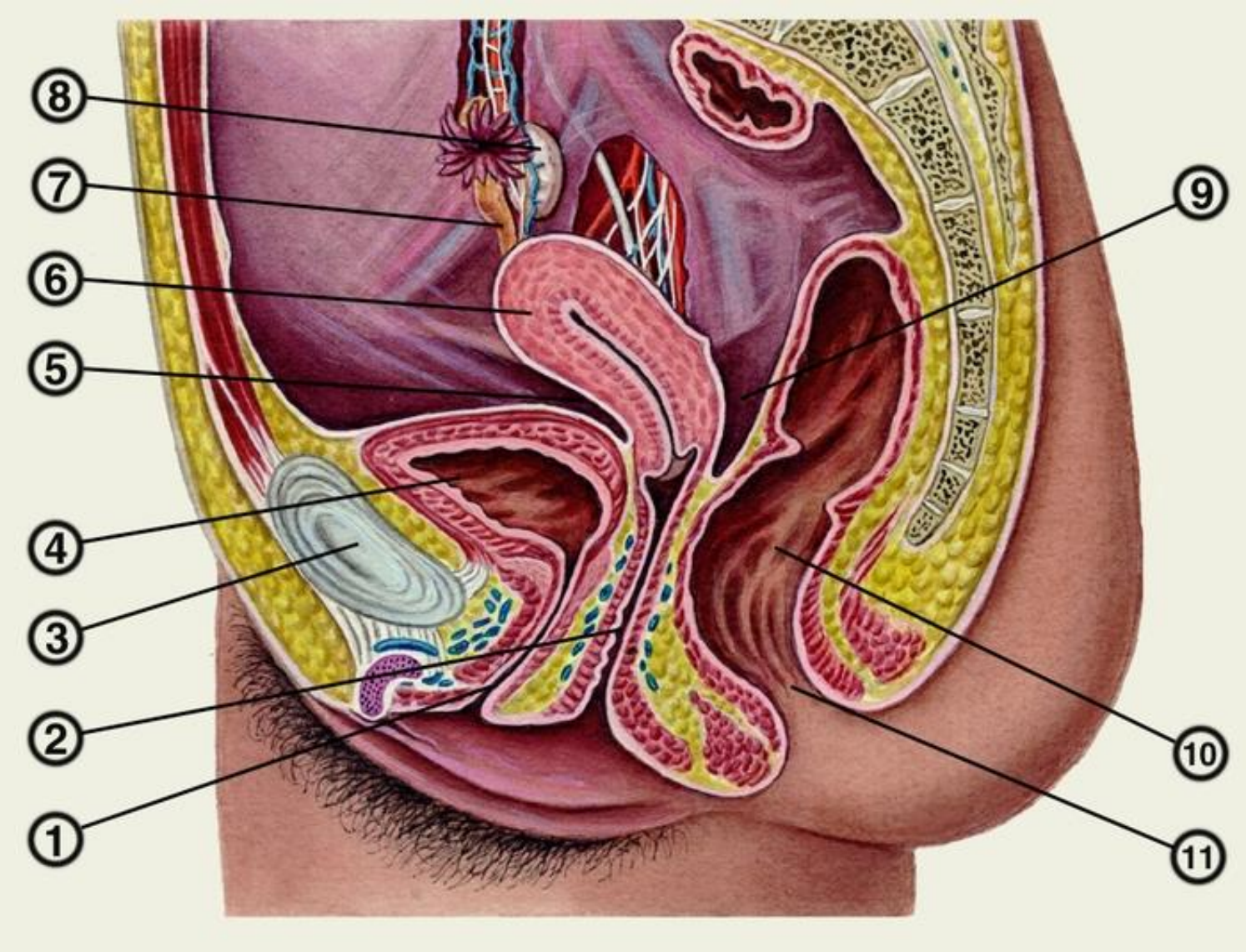

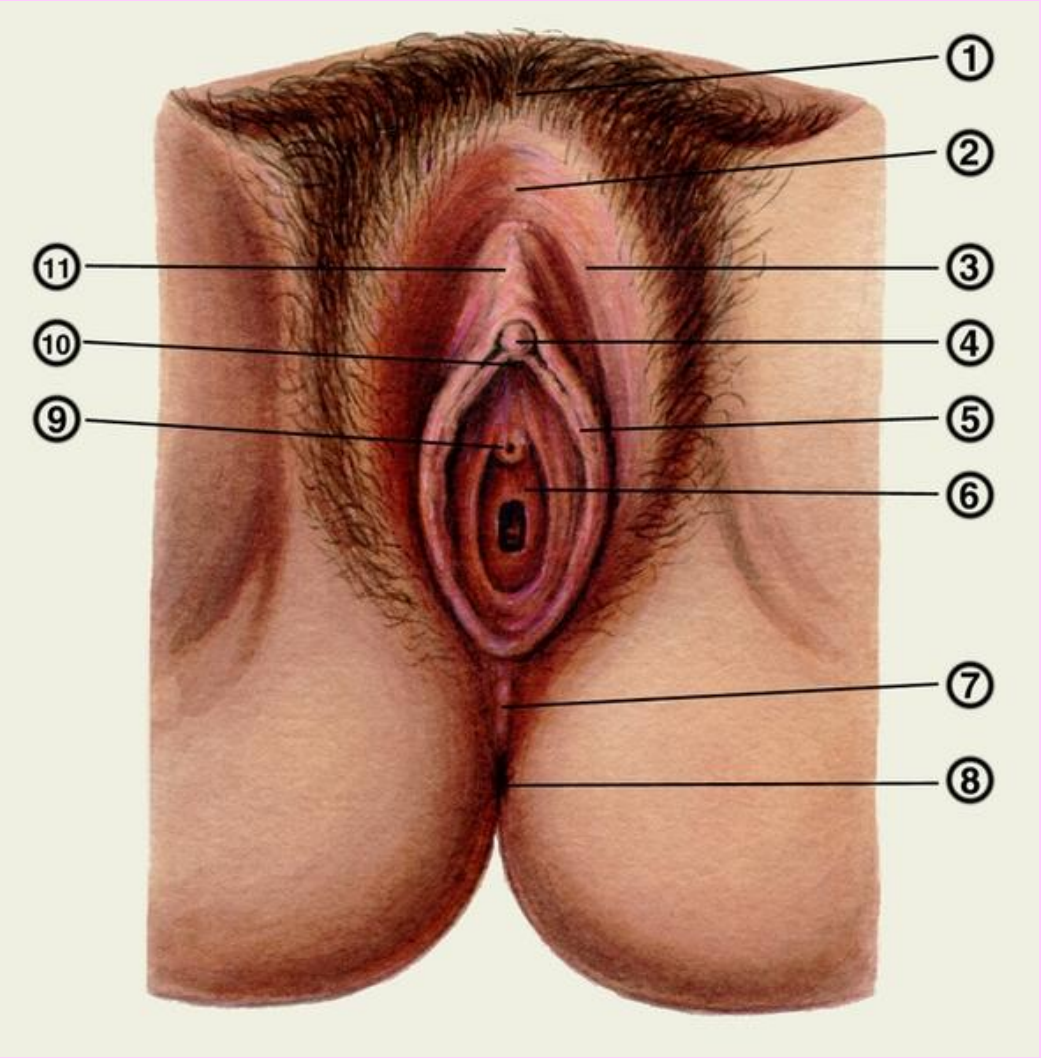

К наружным половым органам относятся: лобок, большие и малые половые губы, клитор, преддверие влагалища и большие железы преддверия (бартолиновы железы). Наружные половые органы отграничены от внутренних девственной плевой.

Лобок (mons pubis, mons Veneris) представляет собой возвышение, находящееся спереди и выше лонного сочленения и отграниченное от живота надлобковой складкой. С боков от лобка расположены паховые складки. В области лобка обильно развит подкожный жировой слой, лобок покрыт волосами. Верхняя граница волосистого покрова у женщин имеет вид горизонтальной линии в отличие от мужчин, у которых верхняя граница распространяется кверху до пупка. По выраженности волосистого покрова на лобке можно судить о функции яичников. Так, например, при гипофункции яичников оволосение скудное. Оволосение по мужскому типу у женщин чаще всего связано с нарушением функции яичников или надпочечников.

Большие половые губы (labia majora) **—две продольные складки кожи, ограничивающие половую щель, сзади соединяющиеся между собой с образованием задней спайки. Кожа в этой области покрыта волосами, обильно развит подкожный жировой слой, в котором заложены сосуды и нервы. В толще задней трети больших половых губ расположены большие железы преддверия (бартолиновы железы). Железы невелики (1,5-2 см), вырабатывают беловатый слизистый секрет, выделяющийся во время полового возбуждения и увлажняющий вход во влагалище. Секрет поступает в выводной проток, открывающийся между малыми половыми губами и девственной плевой. Бартолиновы железы и их протоки могут быть местом скопления инфекции.**

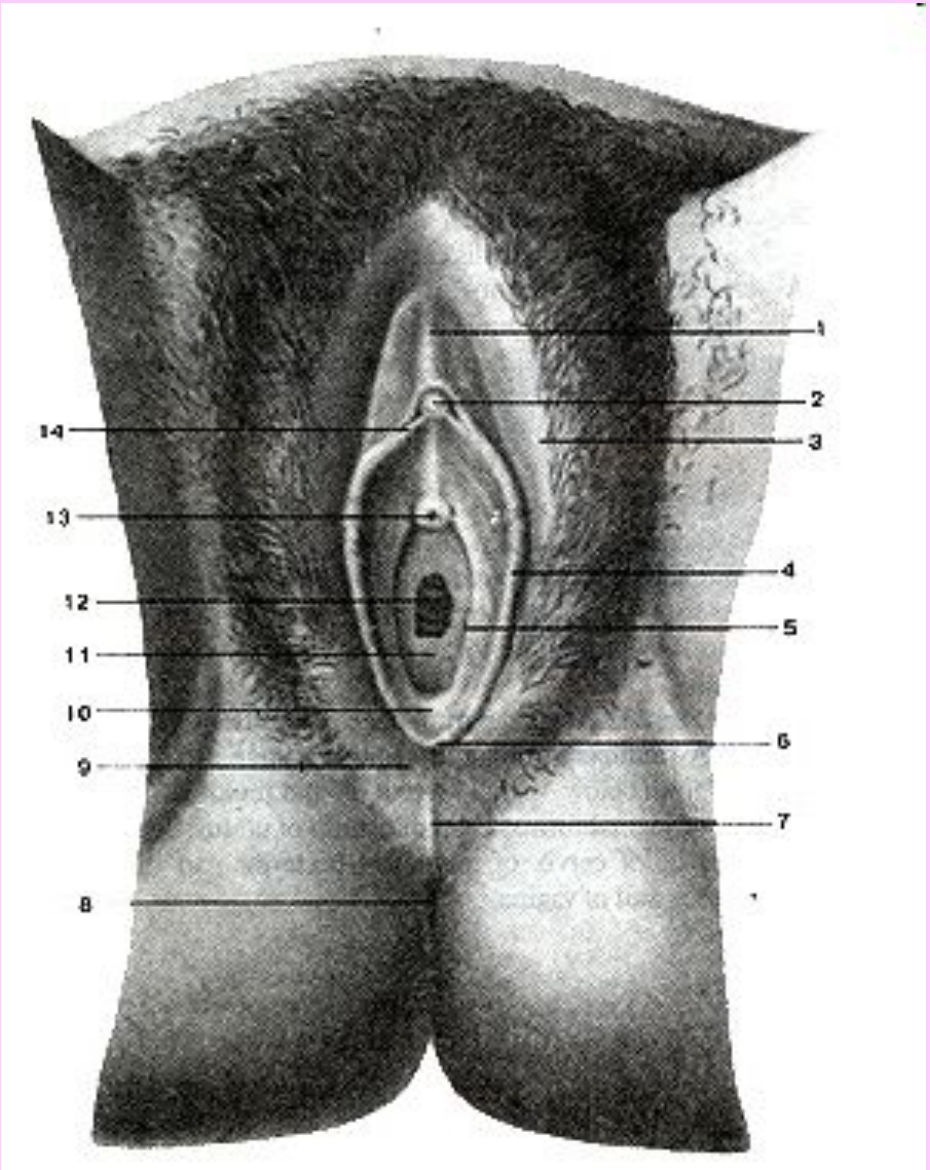

Пространство между задней спайкой и заднепроходным отверстием называется промежностью (perineum). Это мышечно-фасциальная пластинка, сверху покрытая кожей.

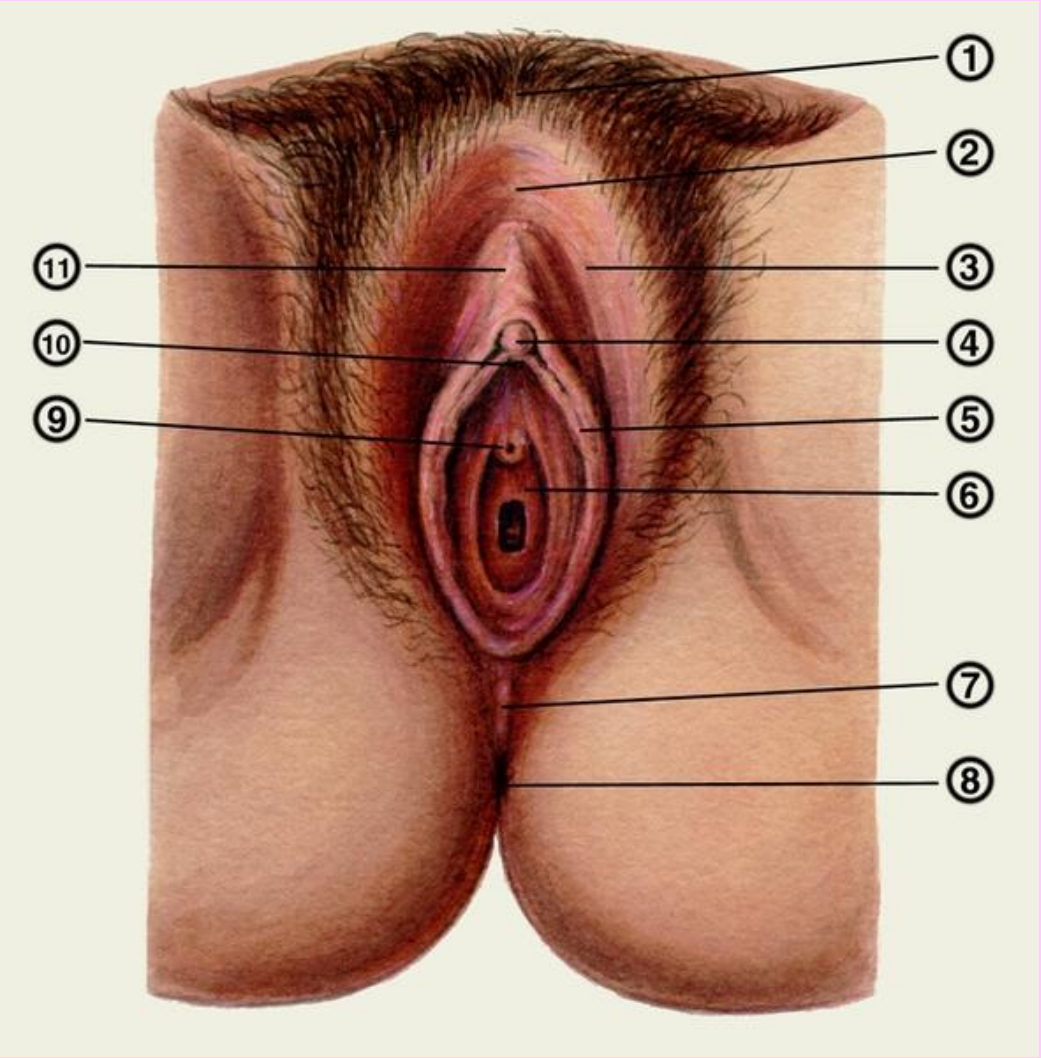

Малые половые губы (labia minora) — это вторая пара продольных кожных складок, расположенных кнутри от больших половых губ и обычно прикрытых ими. Малые половые губы богато снабжены сосудами и нервными окончаниями и являются органами полового чувства.

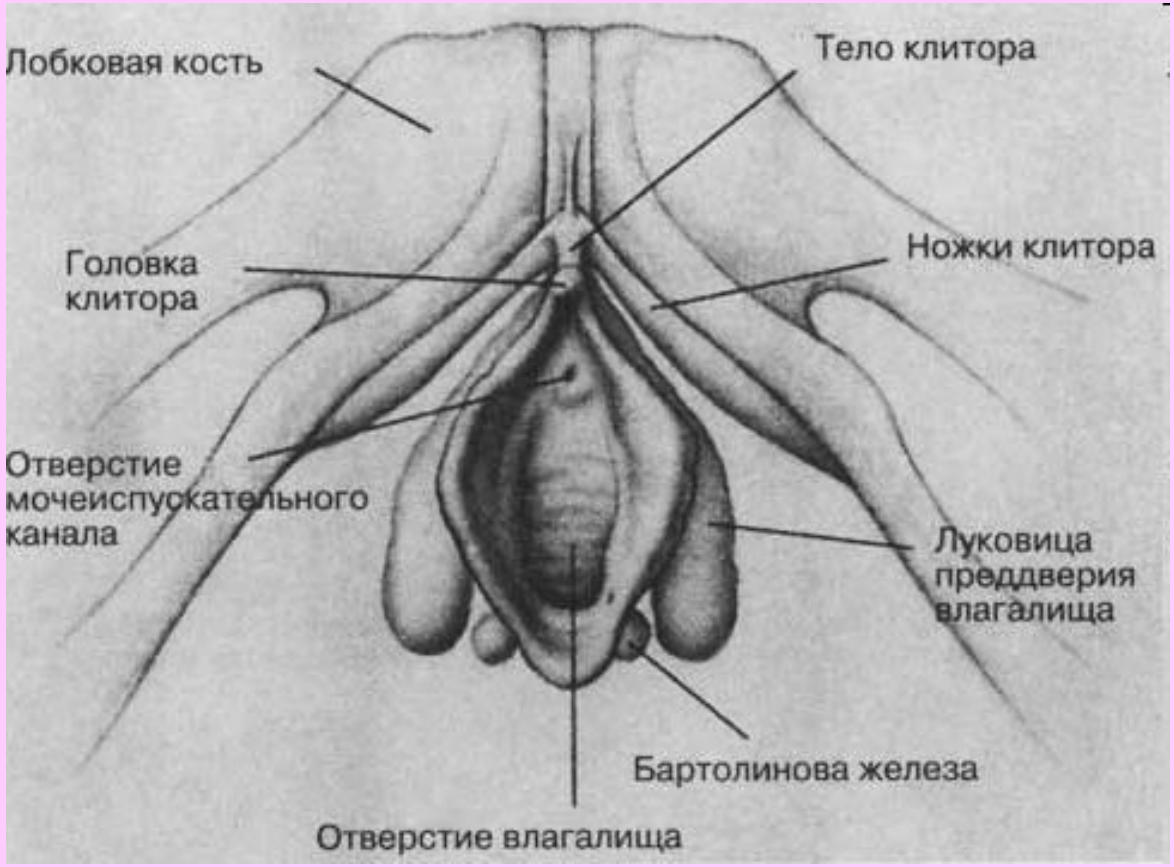

Клитор (clitoris)—это конусовидное образование в переднем углу половой щели, состоит из пещеристых тел, где циркулирует кровь, поступающая из сосудов. В клиторе много нервных окончаний и кровеносных сосудов, он является органом полового чувства.

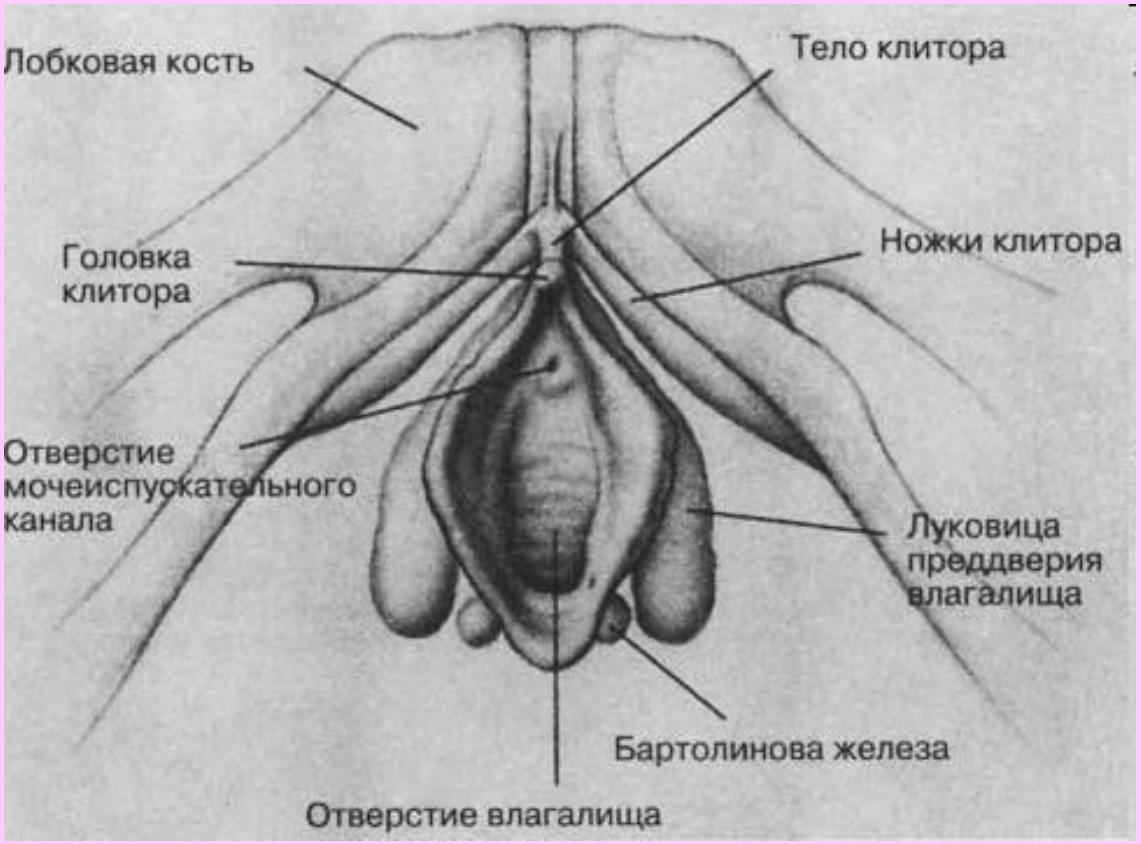

Преддверие влагалища (vestibulum vaginae) — это пространство, ограниченное клитором, задней спайкой, с боков — малыми половыми губами, сверху — девственной плевой.

В преддверие влагалища открываются наружное отверстие мочеиспускательного канала, выводные протоки бартолиновых желез.

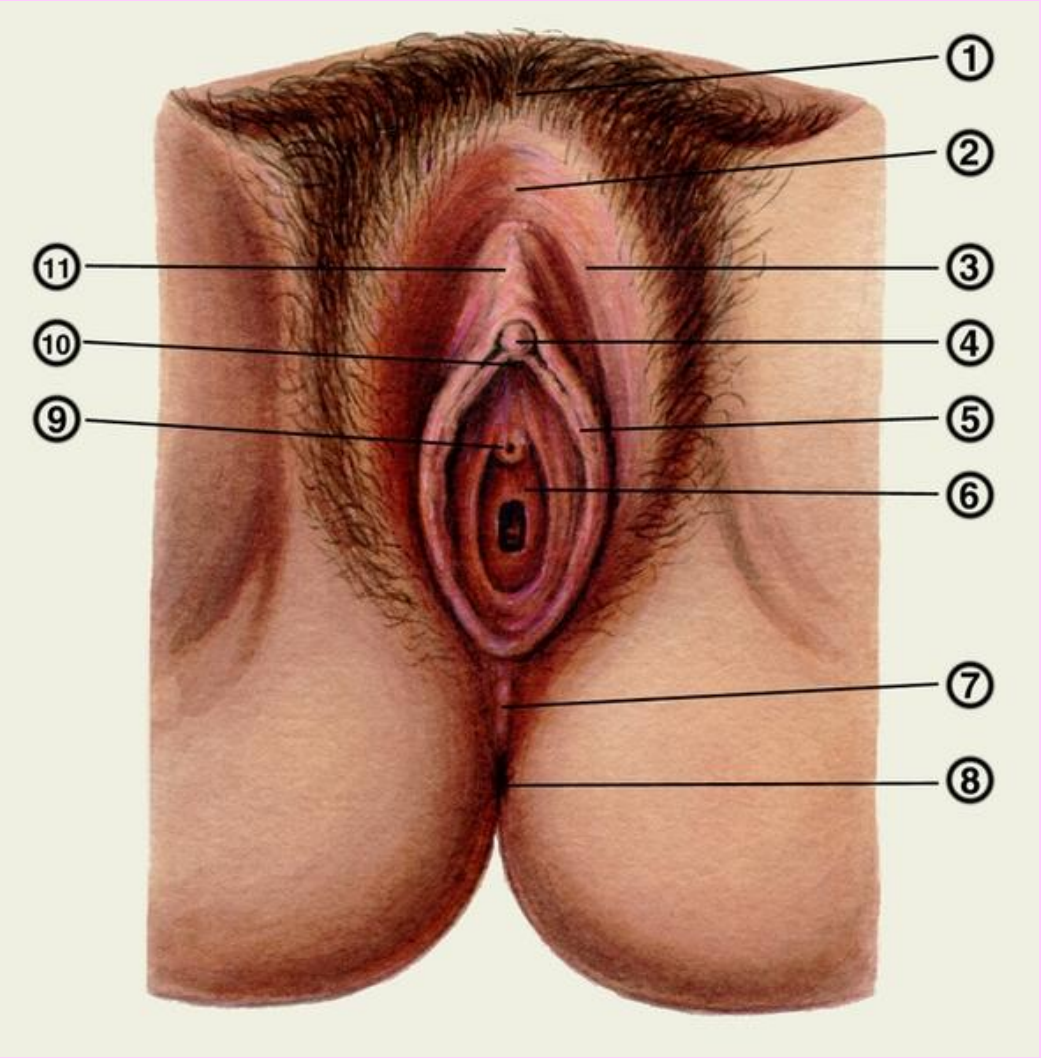

Мочеиспускательный канал (urethra) имеет наружное отверстие, расположенное на 2—3 см кзади от клитора, округлой или щелевидной формы. Длина мочеиспускательного канала у женщин около 4 см.

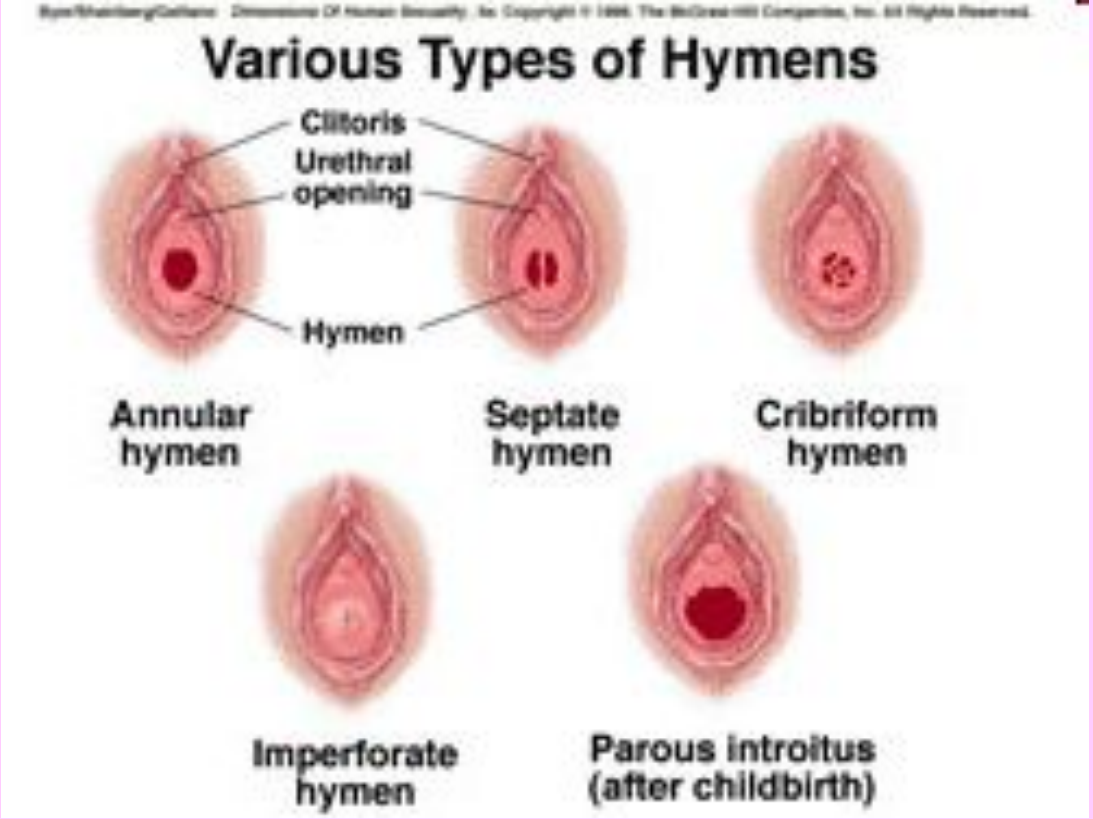

Девственная плева (hymen) — это тонкая перегородка с отверстием в середине, расположенная между преддверием и полостью влагалища у девственниц. Отверстие имеет различную форму, иногда их несколько. После родов от плевы остаются отдельные лоскутки (миртовидные сосочки).

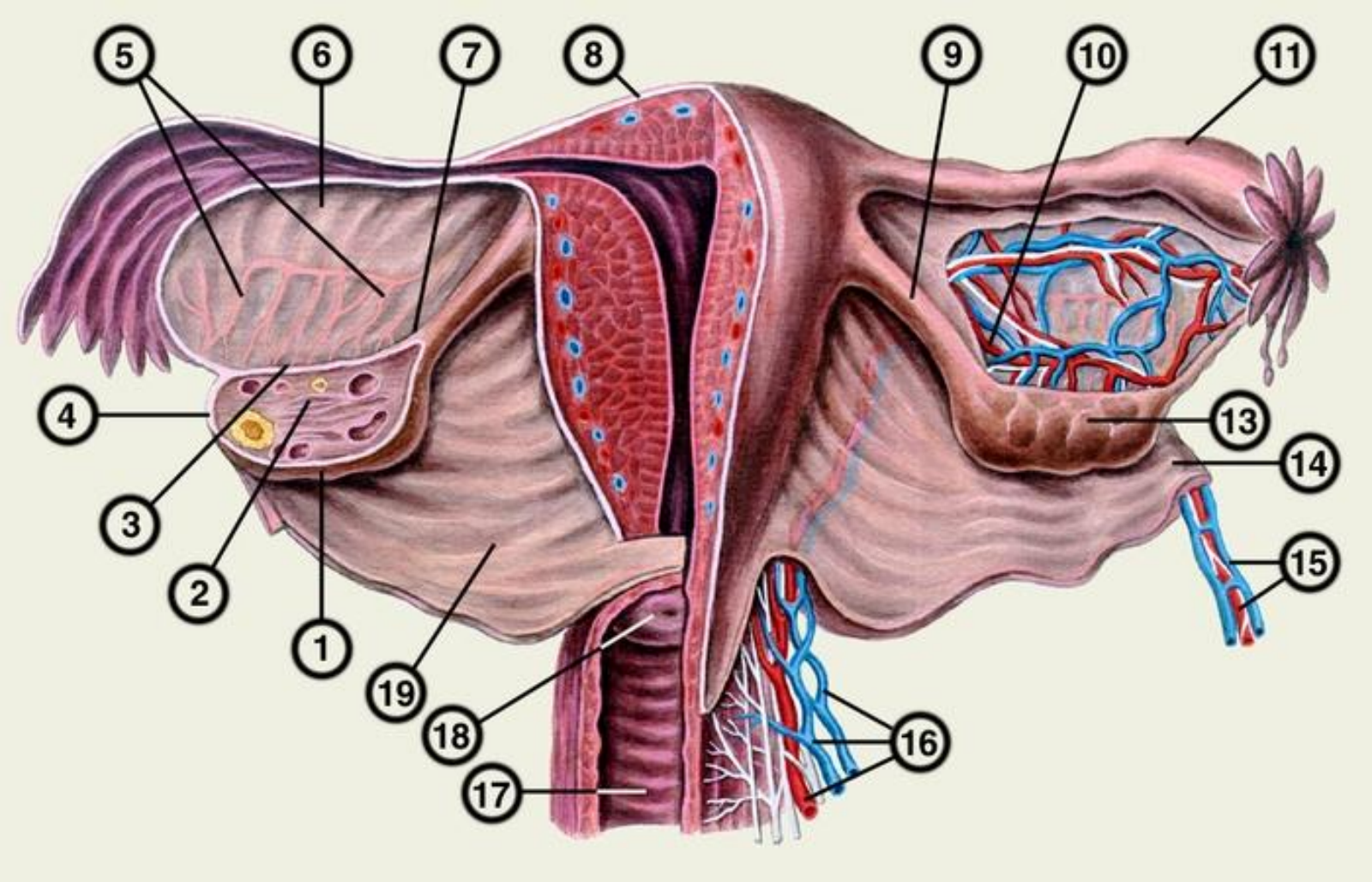

К внутренним половым органам относятся влагалище, матка, маточные трубы и яичники. Трубы и яичники т связочный аппарат объединяют общим названием — «придатки матки».

Влагалище (vagina) — это трубчатый орган, расположенный в центре малого таза между уретрой и прямой кишкой. Оно начинается сразу за девственной плевой и заканчивается у места прикрепления шейки матки. Влагалище взрослой женщины имеет длину по передней стенке 7—8 см, по задней стенке — 9—10 см. Обычно передняя и задняя стенки влагалища соприкасаются. Сверху в просвете влагалища выступает шейка матки, вокруг которой образуются влагалищные своды. Различают 4 свода влагалища: передний (впереди шейки), задний (позади шейки) и два боковых (правый и левый). Задний свод самый глубокий, в нем скапливается семенная жидкость при половом сношении.

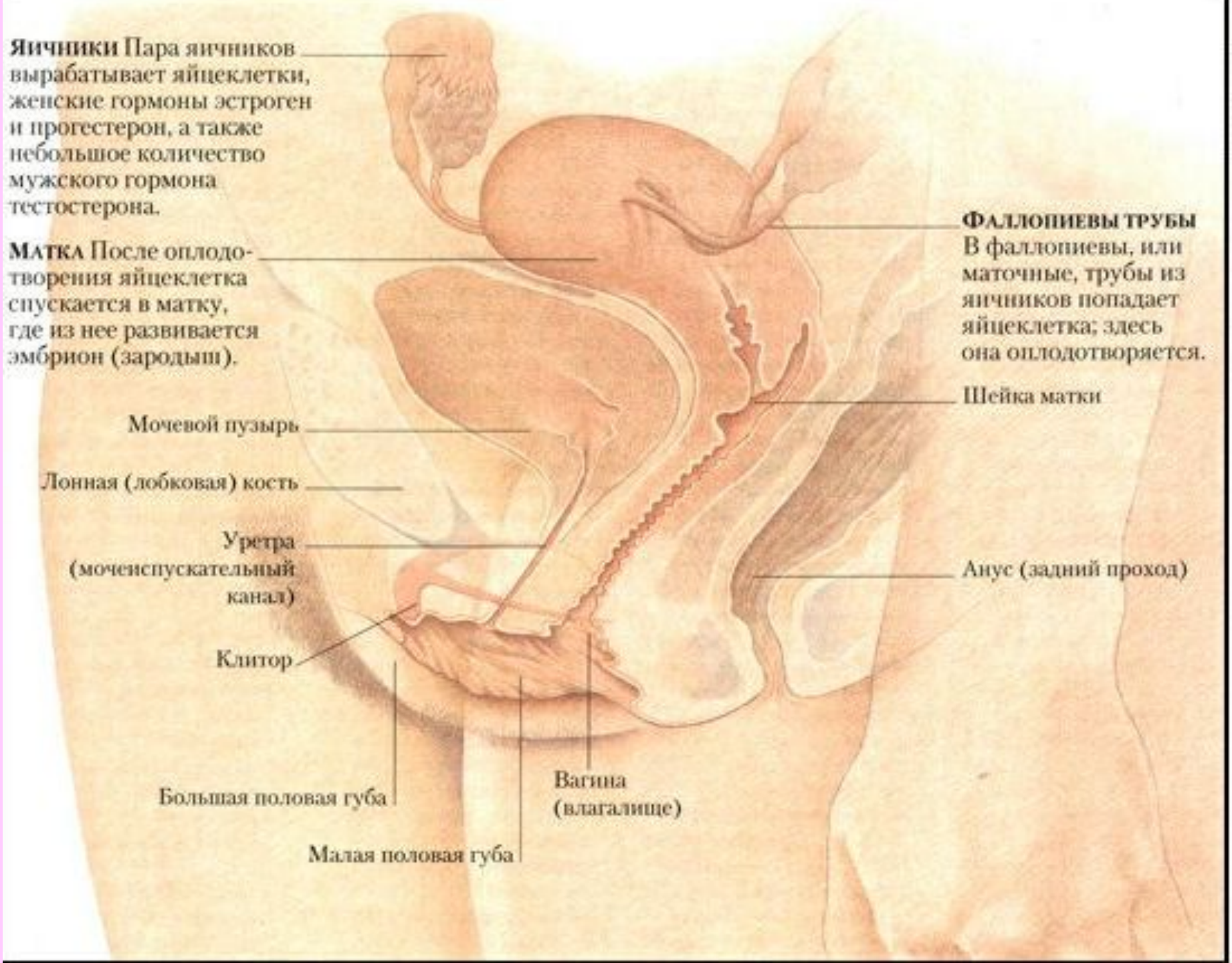
Яичники Пара яичников вырабатывает яйцеклетки, женские гормоны эстроген и прогестерон, а также небольшое количество мужского гормона тестостерона.
Матка После оплодотворения яйцеклетка спускается в матку, где из нее развивается эмбрион (зародыш).
Фаллопиевы трубы В фаллопиевы, или маточные, трубы из яичников попадает яйцеклетка; здесь она оплодотворяется.
Шейка матки
Мочевой пузырь
Лонная (лобковая) кость
Уретра (мочеиспускательный канал)
Анус (задний проход)
Клитор
Большая половая губа
Вагина (влагалище)
Малая половая губа

Изнутри стенки влагалища выстланы слизистой оболочкой, образующей множество поперечных складок. Складчатость выражена в наибольшей степени у молодых нерожавших женщин. После родов, а также с возрастом складки сглаживаются. Слизистая оболочка влагалища покрыта многослойным плоским эпителием, и желез она не содержит.

Второй слой стенки влагалища представлен двумя слоями мышц: продольным и циркулярным (поперечным).

Спереди влагалище с прикасается со стенкой мочевого пузыря и уретрой, сзади — с прямой кишкой и мышцами промежности.

Функции влагалища заключаются в его участии в процессе оплодотворения и родовом акте.
Важной физиологической функцией влагалища является его барьерная функция.
Под влиянием эстрогенов, выделяемых яичниками, во влагалищном эпителии откладывается гликоген. Содержащие гликоген поверхностные клетки эпителия слущиваются и попадают в просвет влагалища. Во влагалище здоровых женщин содержатся влагалищные бациллы (палочки Додерлейна), которые являются для влагалища нормальной постоянной флорой. Под влиянием влагалищных бацилл из гликогена образуется молочная кислота, придающая содержимому влагалища кислую реакцию. Молочная кислота губительна для патогенной микрофлоры, которая может попадать во влагалище из внешней среды.

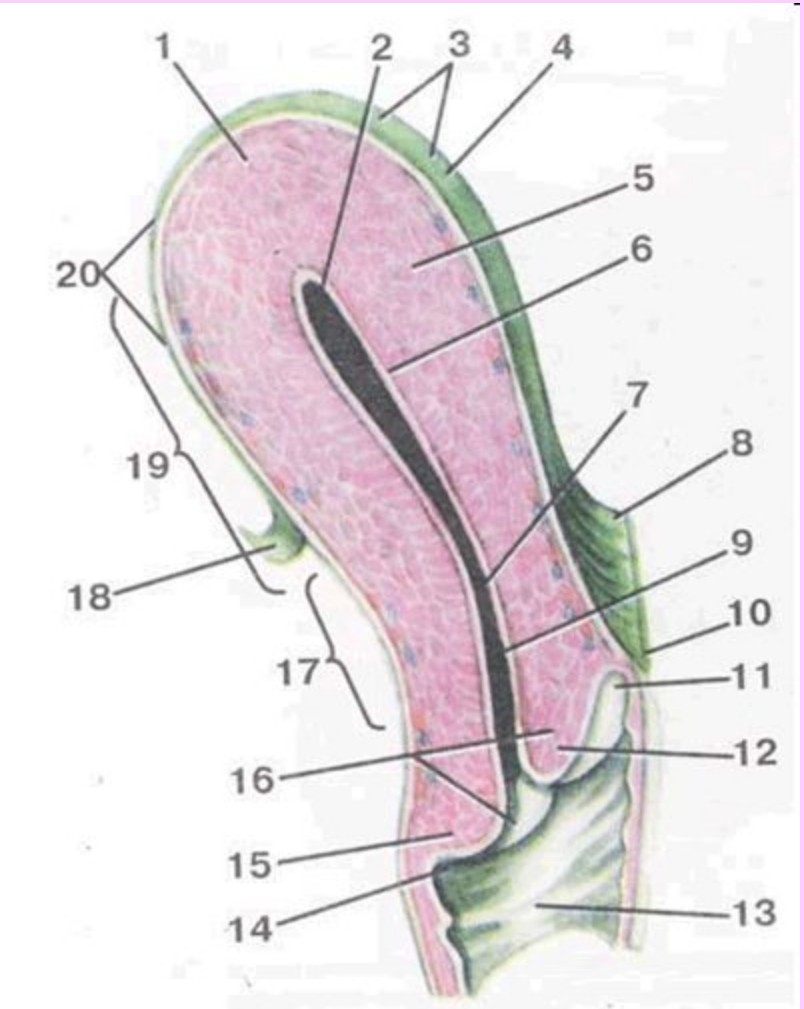

Матка (uterus)— гладкомышечный полый орган грушевидной формы, уплощенный в переднезаднем направлении. Матка состоит из трех отделов: тела, перешейка и шейки. Тело матки — ее верхняя, массивная часть. Перешеек — часть матки длиной около 1 см, находящаяся между телом и шейкой.

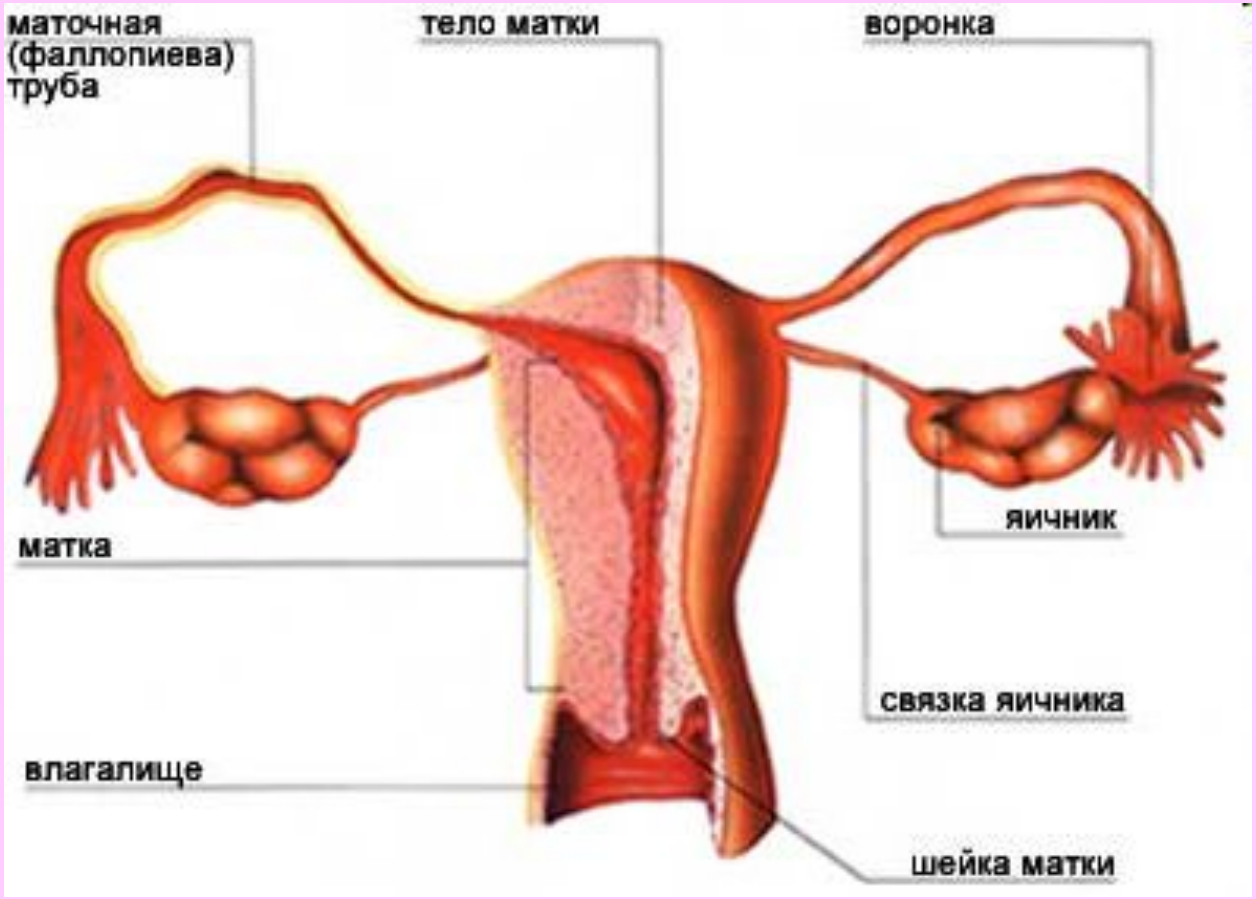

Шейка матки — узкий нижний конец матки, частично вдающийся во влагалище. Эта часть шейки называется влагалищной частью. Часть шейки, расположенная выше места прикрепления к ней стенок влагалища, называется надвлагалищной частью.

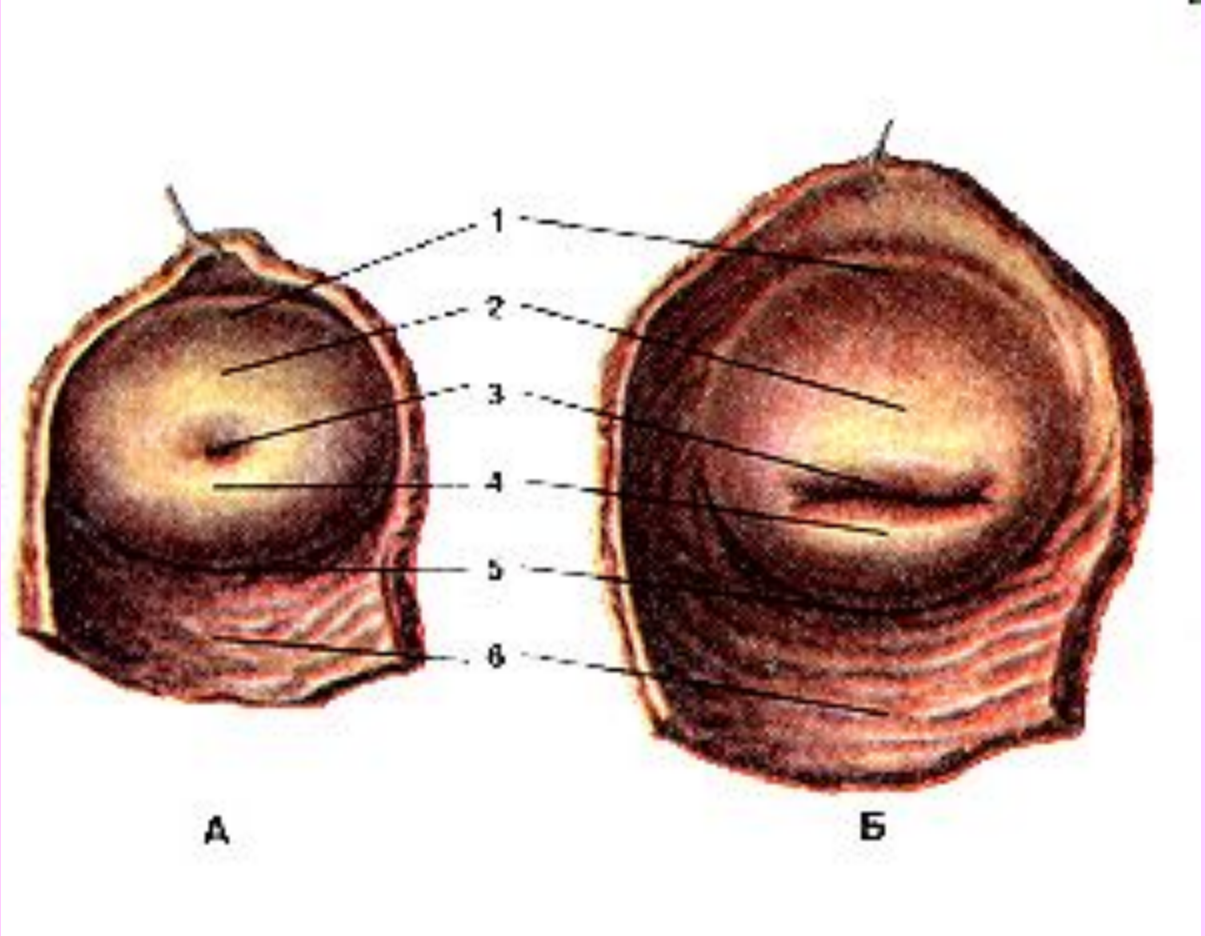

Шейка матки имеет форму конуса (у нерожавших) или цилиндра (у рожавших). Наружный зев у нерожавших женщин имеет округлую форму, у рожавших — форму поперечной щели.

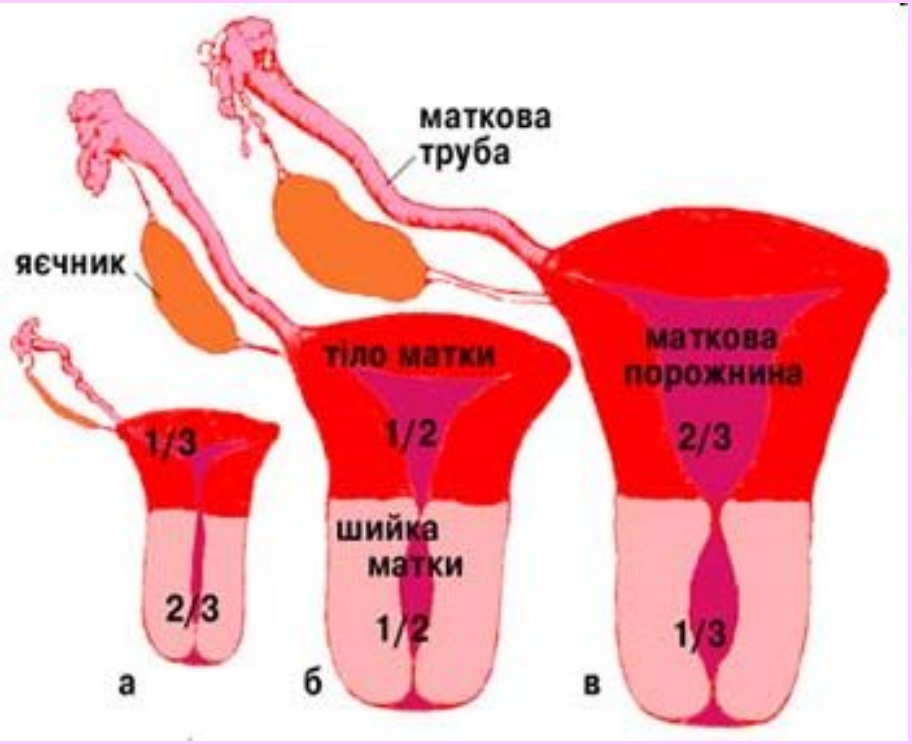

Внутри шейки матки расположен цервикальный канал, продолжающийся в полость матки. Канал шейки матки имеет веретенообразную форму с сужениями в верхнем и нижнем конце. При переходе канала шейки матки в канал перешейка расположен внутренний зев, на наружном конце—наружный зев.

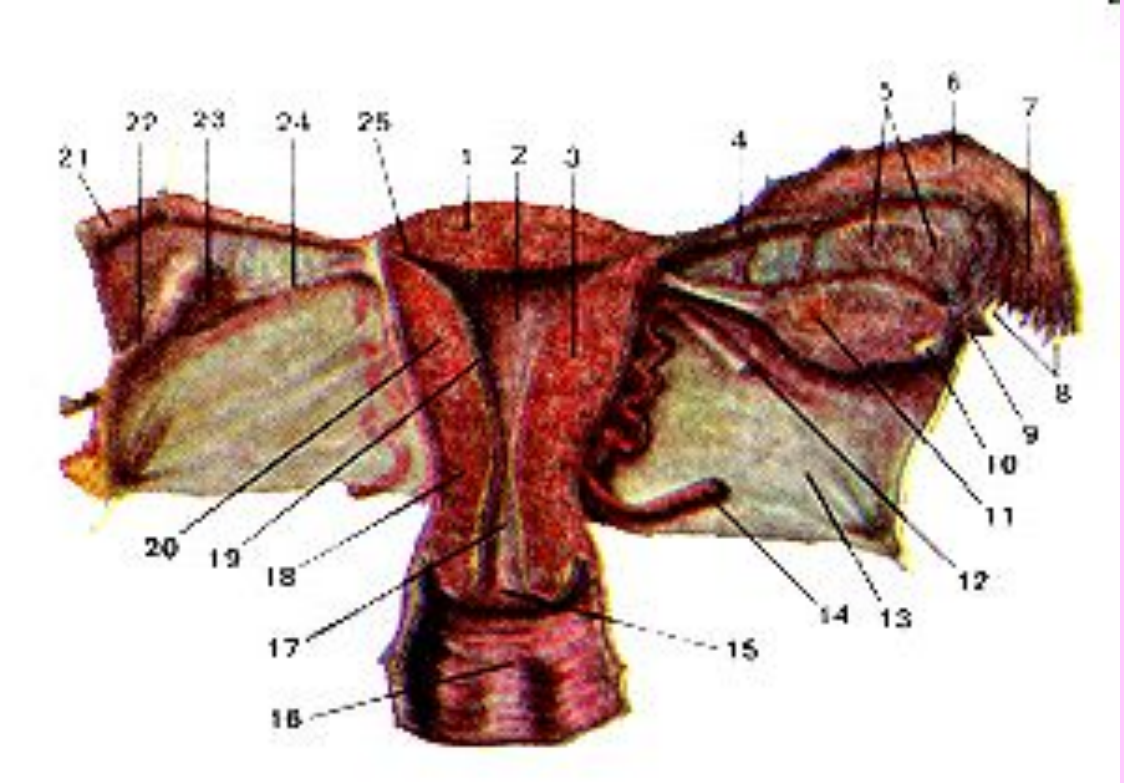

Длина всей матки 8 см, из них 2/3 приходится на тело, 1/2 — на шейку. Ширина матки в области дна - 5 см, толщина стенок — 1—2 см. Масса матки 50—100 г.

Полость матки имеет вид треугольника. Вершина треугольника обращена вниз, а основание — к дну матки, таким образом два верхних угла обращены к маточным трубам.

Стенка матки состоит из трех слоев: слизистой оболочки, мышечной оболочки и серозного покрова.

Слизистая оболочка матки (endometrium) покрыта однослойным цилиндрическим мерцательным эпителием.

Слизистая оболочка матки разделяется на два слоя. Поверхностный слой называется функциональным. Глубокий слой слизистой оболочки матки называется базальным.

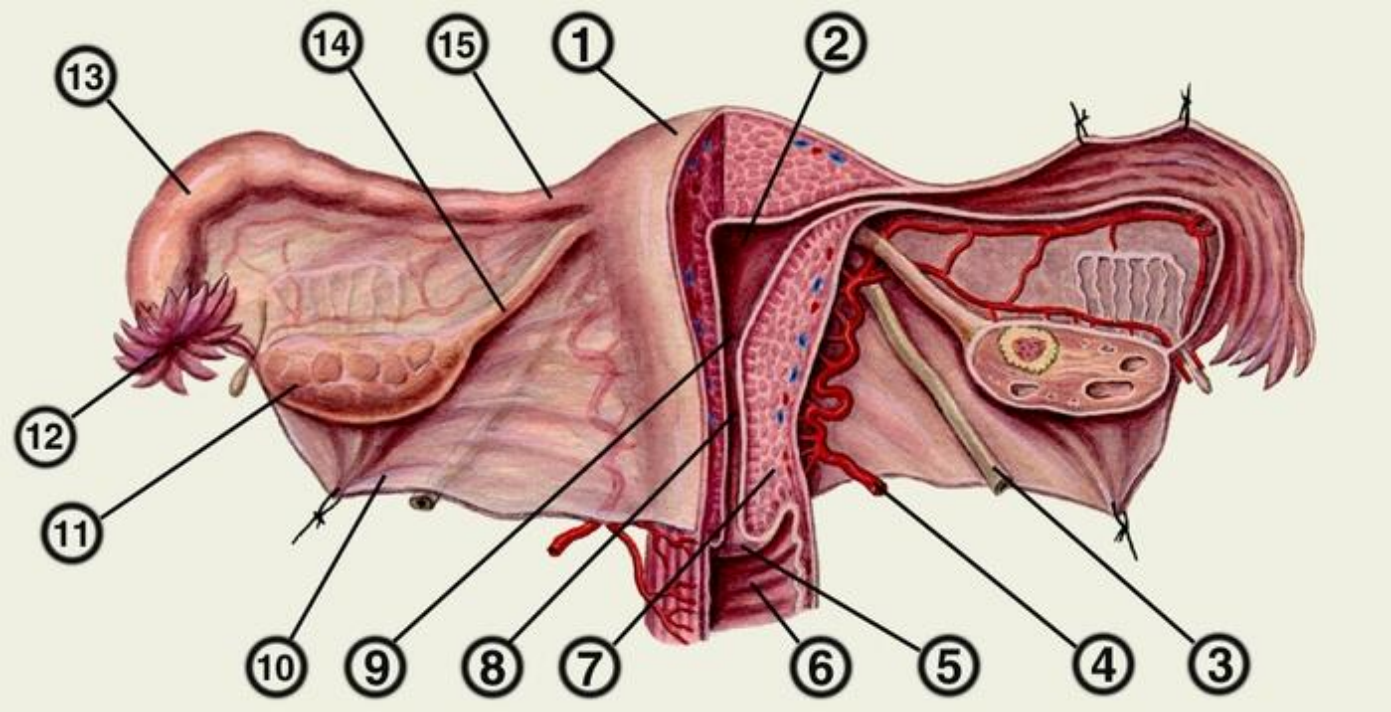

Мышечная оболочка матки (myometrium) — наиболее мощный слой стенки матки.

В мышечной оболочке различают **три слоя:**

1) наружный (продольный);
2) средний (циркулярный и косой);
3) внутренний (подслизистый) продольный.

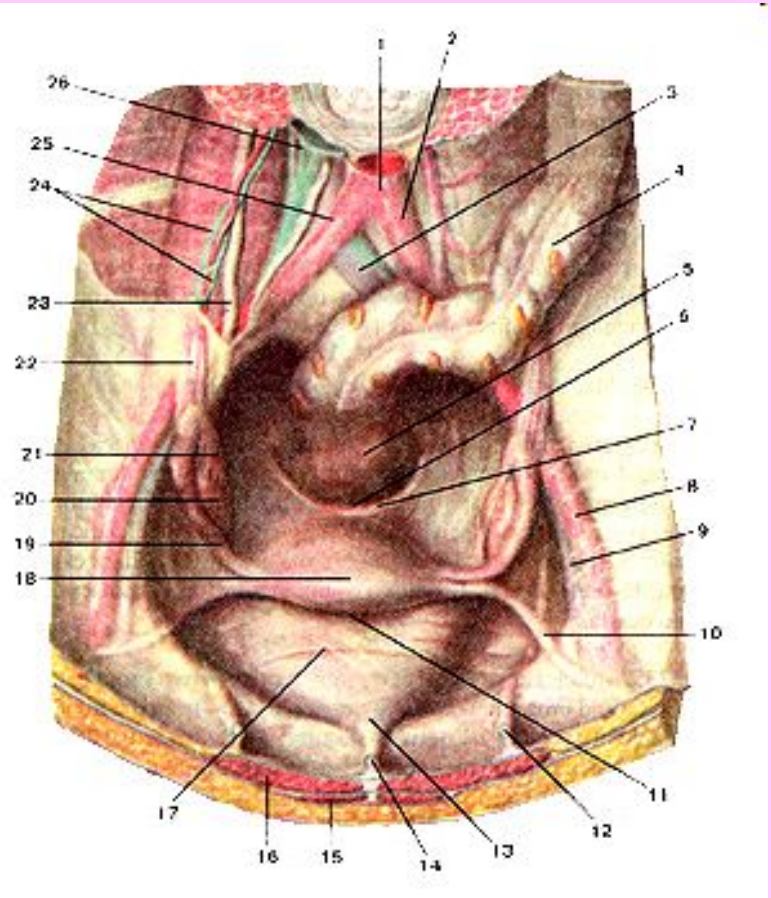

Серозный (брюшинный) покров матки (perimetrium) — это наружный слой маточной стенки. Брюшина с передней брюшной стенки (париетальная) переходит на мочевой пузырь, а затем на матку, образуя между ними пузырно-маточное углубление. Через дно матки брюшина Переходит на заднюю ее стенку, задний свод влагалища, далее — на переднюю поверхность прямой кишки, образуя прямокишечно-маточное углубление.

Матка — орган деторождения. В течение периода половой зрелости в ее слизистой оболочке происходят циклические превращения, завершающиеся ежемесячным отторжением функционального слоя (менструация). Базальный слой выполняет функцию росткового слоя, за счет которого восстанавливается функциональный слой.

В период беременности матка является плодовместилищем, в ней имплантируется и развивается плодное яйцо. В процессе беременности в матке происходят важные физиологические превращения: гипертрофия и гиперплазия мышц, накопление белков, ферментов, гликогена, изменение возбудимости и т. д. Когда плод созревает, матка изгоняет его наружу.

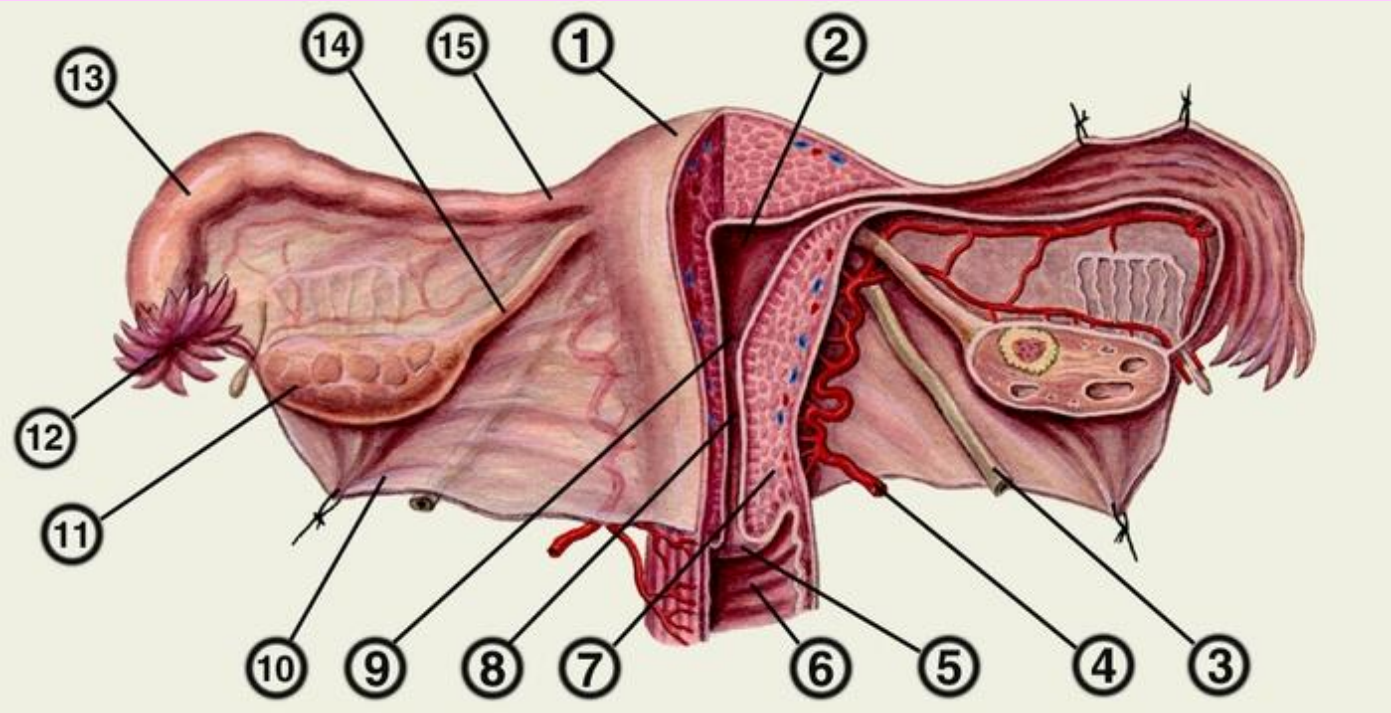

Маточные трубы (tubae uterinae, salpinges) — это яйцеводы. Они начинаются от верхних углов матки и идут по верхнему краю широкой связки к боковым стенкам таза. Длина труб 10—12 см, к свободному концу они расширяются, образуя «воронку». Просвет труб сообщается с полостью матки, диаметр просвета в этом месте 0,5—1 мм, в области «воронки» достигает 6—8 мм. По свободному краю «воронки» труба имеет бахромки (фимбрии) и открывается в брюшную полость.

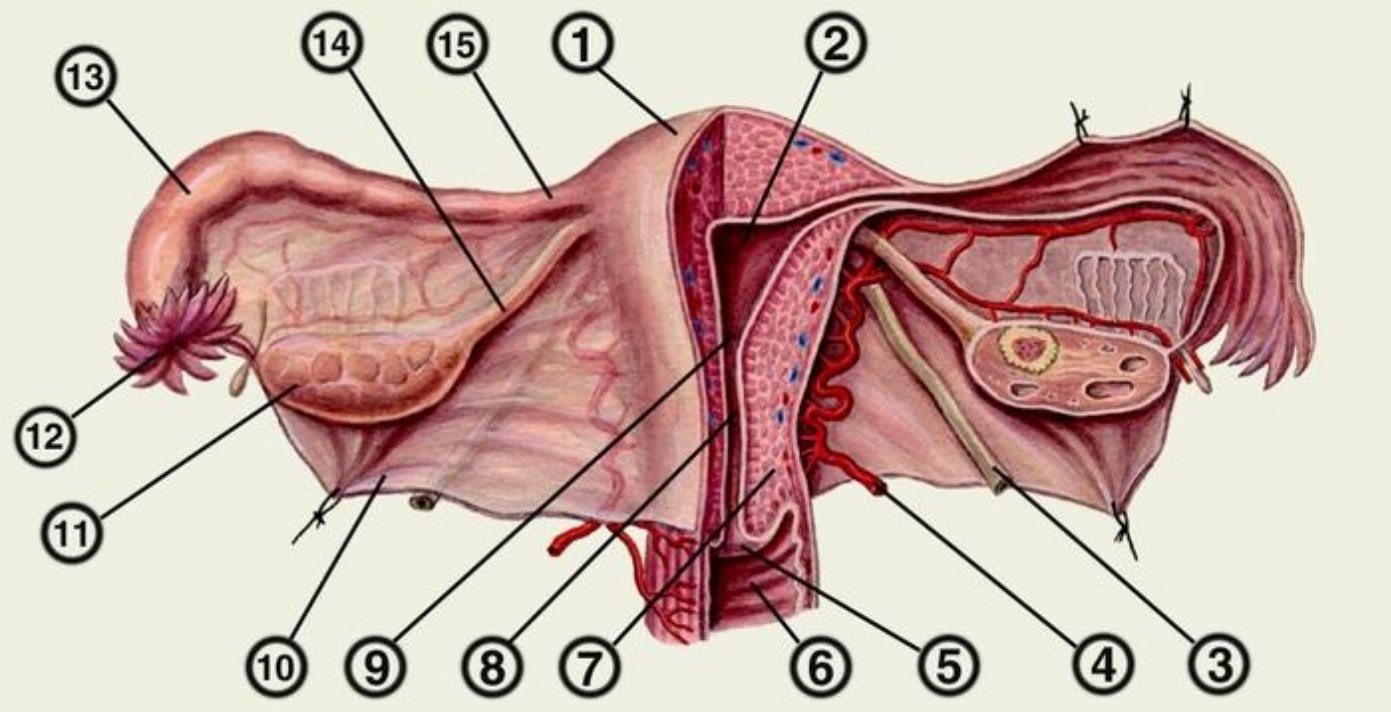

В маточной трубе различают три отдела:

1) интерстициальный, проходящий в толще стенки матки;
2) перешеечный; или истмический— средний отдел;
3) ампулярный, заканчивающийся «воронкой».

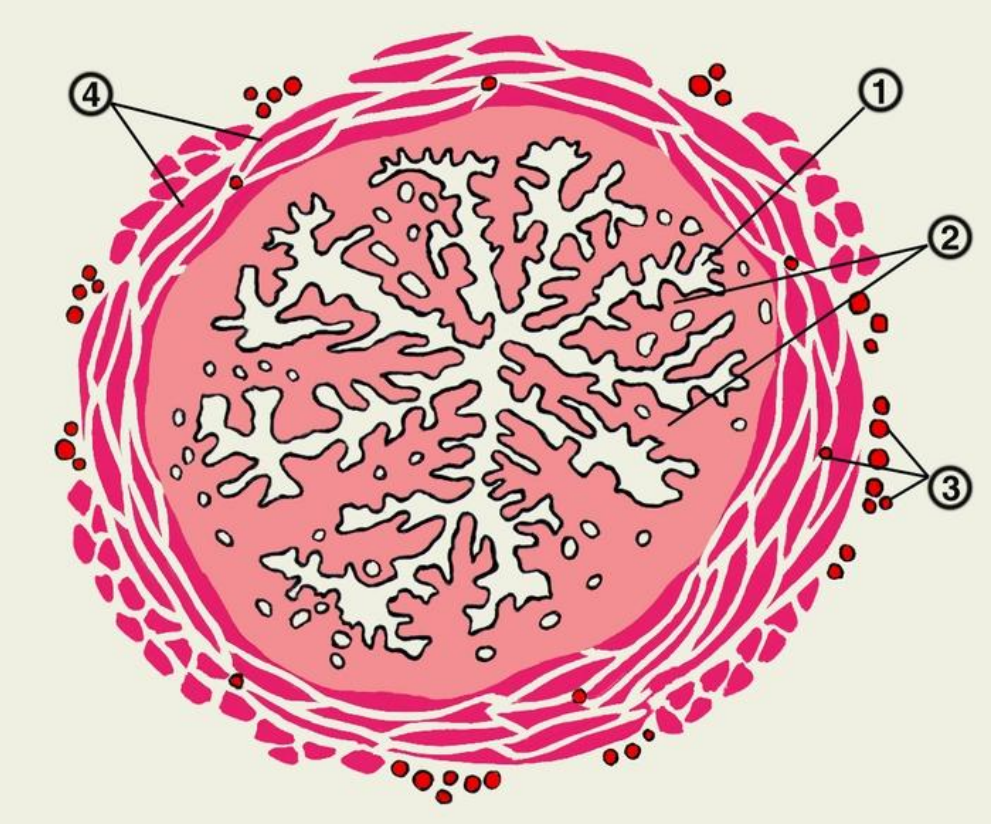

Стенка трубы состоит из трех оболочек: слизистой, мышечной и серозной. Слизистая оболочка складчатая, покрыта цилиндрическим мерцательным эпителием. Мышечная оболочка представляет собой три слоя гладкой мускулатуры. Серозная оболочка (брюшинный покров) является верхней частью широкой связки.

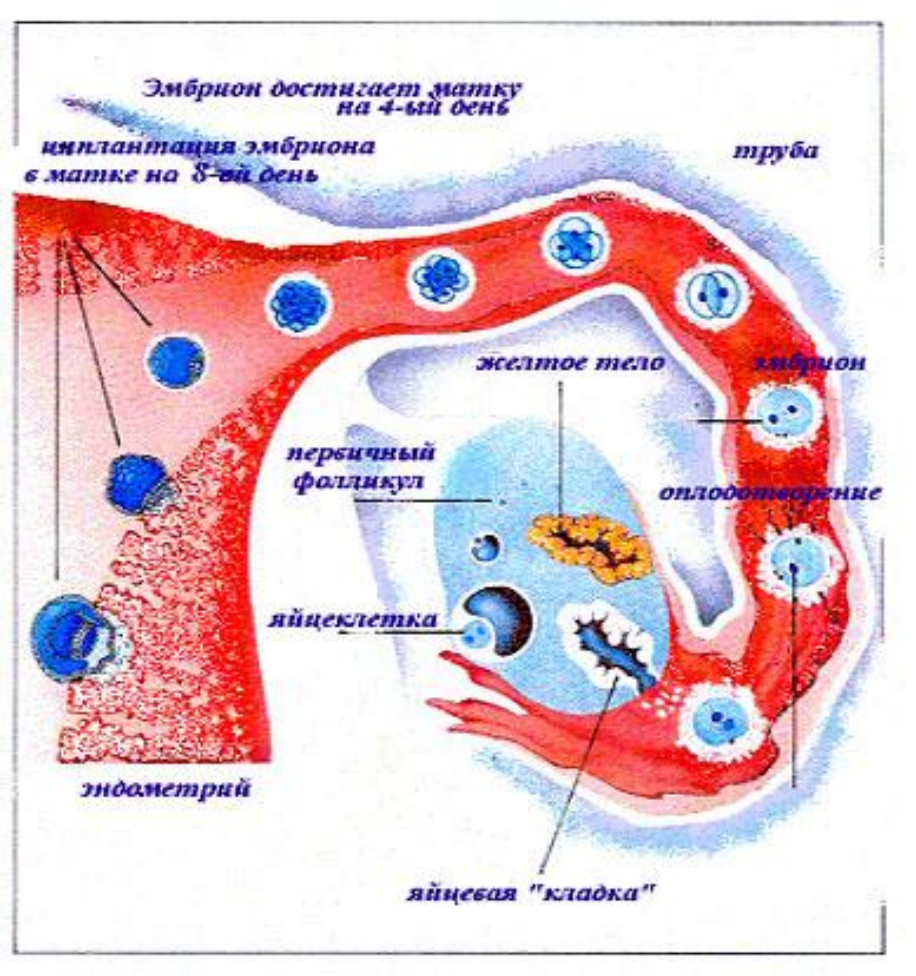

Функция маточных труб заключается в том, что в них происходит оплодотворение яйцеклетки и перемещение яйцеклетки в матку.

Перемещение яйцеклетки осуществляется благодаря мерцанию ресничек эпителия и сокращениям трубы.

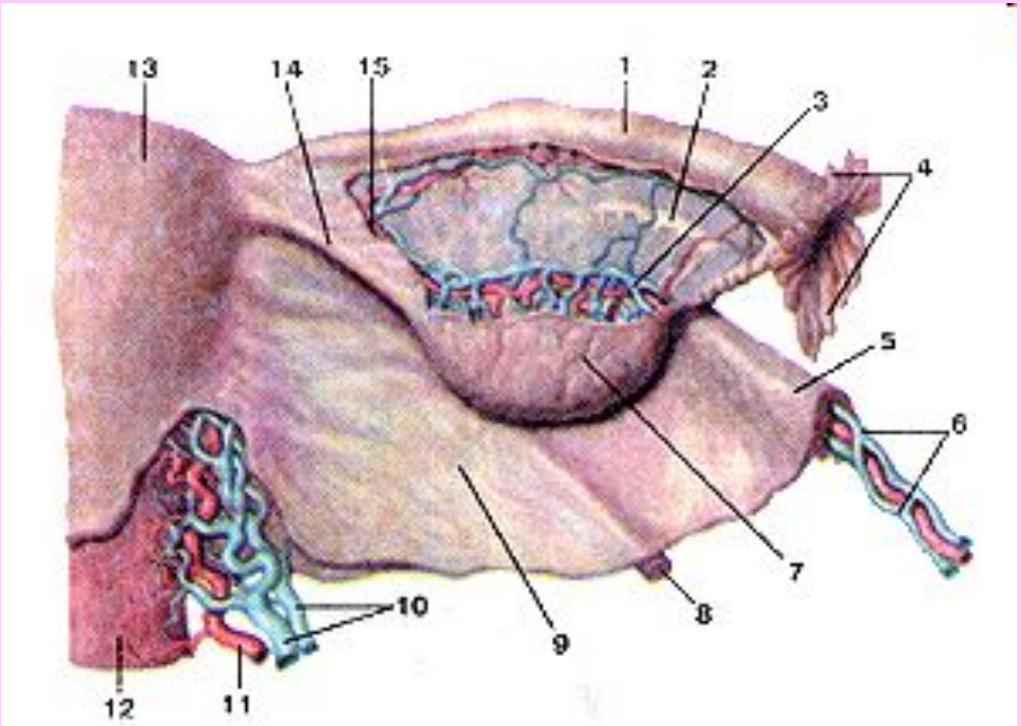

Яичники (ovaria) - парная женская половая железа. Яичник имеет миндалевидную форму, длина его 3,5-4 см, ширина 2-2,5 см, толщина -1,5 см, он находится на заднем листке широкой связки, как бы вставлен в него. Яичник не покрыт брюшиной и удерживается на связках; на широкой маточной связке, собственной связке яичника и подвешивающей связке яичника.

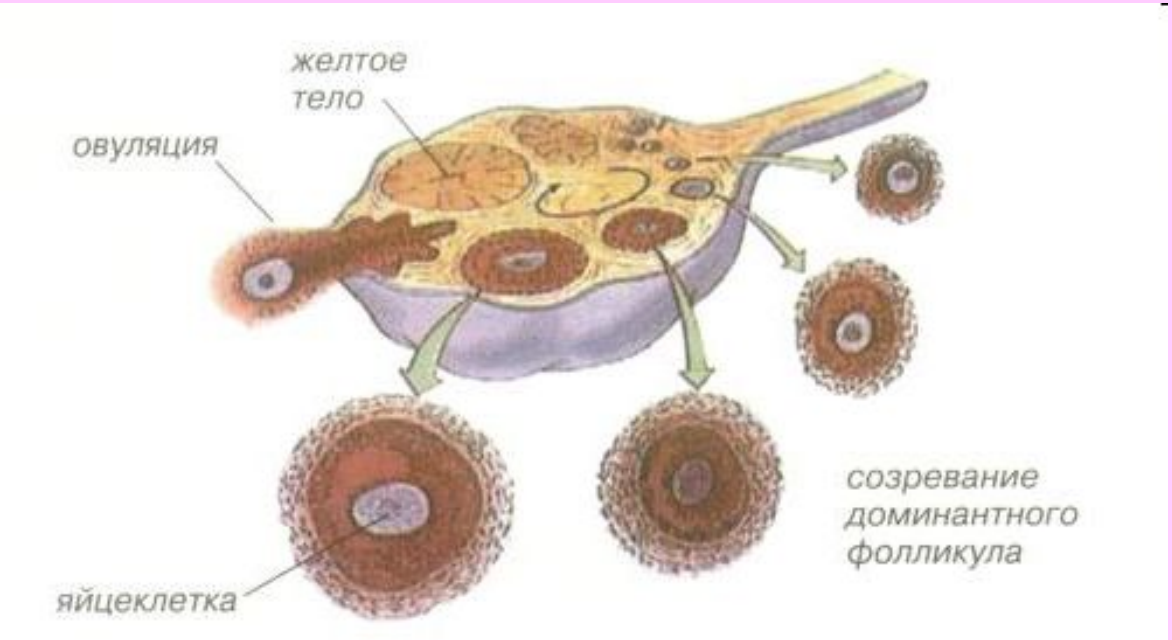

В яичнике различают зародышевый эпителий, белочную оболочку (соединительная ткань), корковый и мозговой слой. В корковом слое среди соединительнотканной стромы расположены фолликулы в разных стадиях развития, желтые тела и их остатки, В мозговом слое в соединительнотканной основе лежат сосуды и нервы.

Функция яичников сложна и многообразна, ее можно разделить на **генеративную и эндокринную**, которые тесно связаны между собой. В течение всего периода половой зрелости в яичниках происходит ритмически повторяющийся процесс созревания яйцеклеток. Одновременно в яичнике вырабатываются половые гормоны, которые обусловливают формирование женских вторичных лавовых признаков, способствуют оплодотворению яйцеклетки и вынашиванию беременности, оказывают многообразное влияние как на половые органы, так я на весь организм женщины. Функциональная активность яичников меняется на протяжении жизни женщины

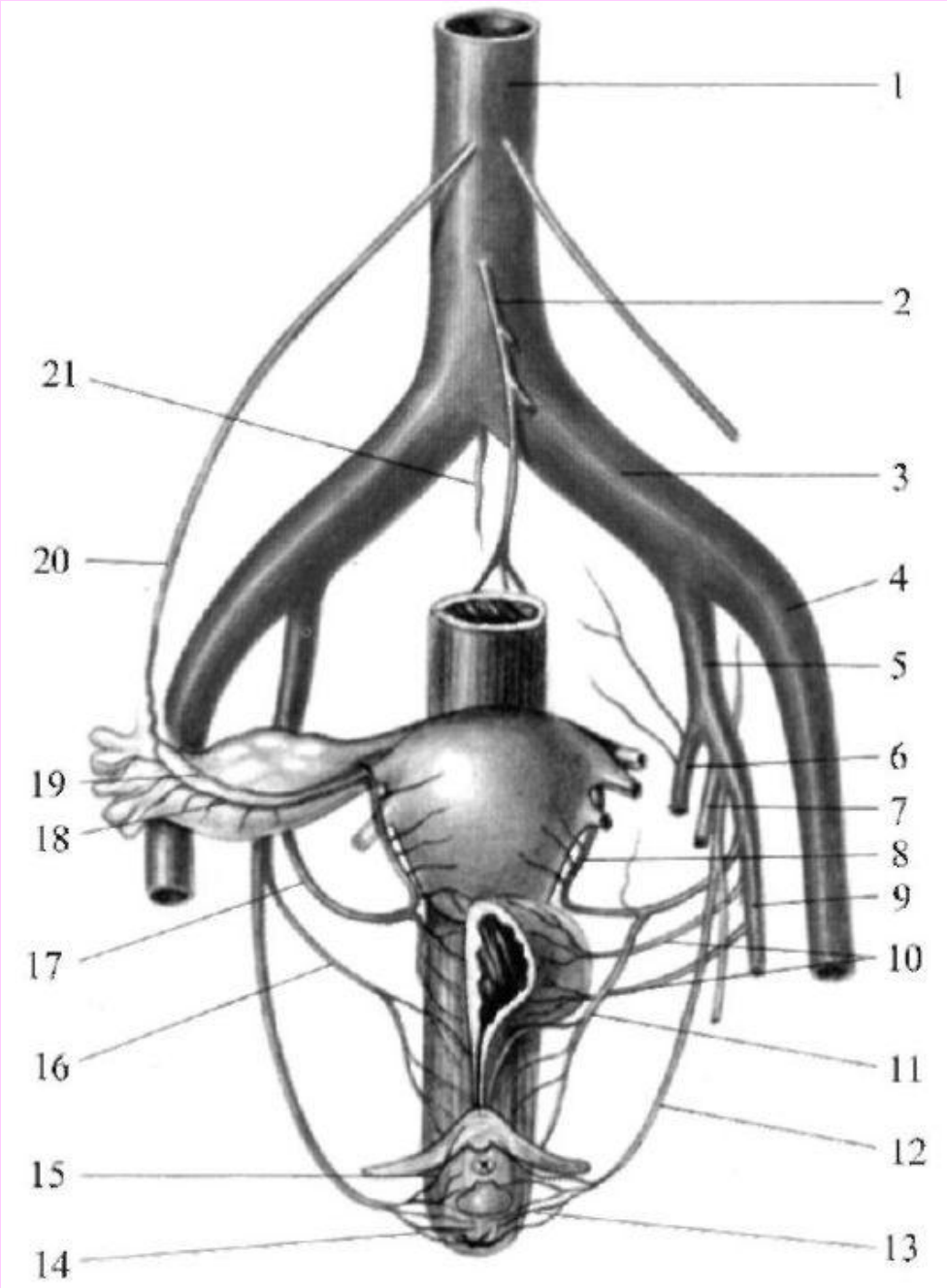

Кровоснабжение и иннервация

Кровоснабжение матки происходит за счет маточных артерий, артерий круглых маточных связок и ветвей яичниковой артерии.

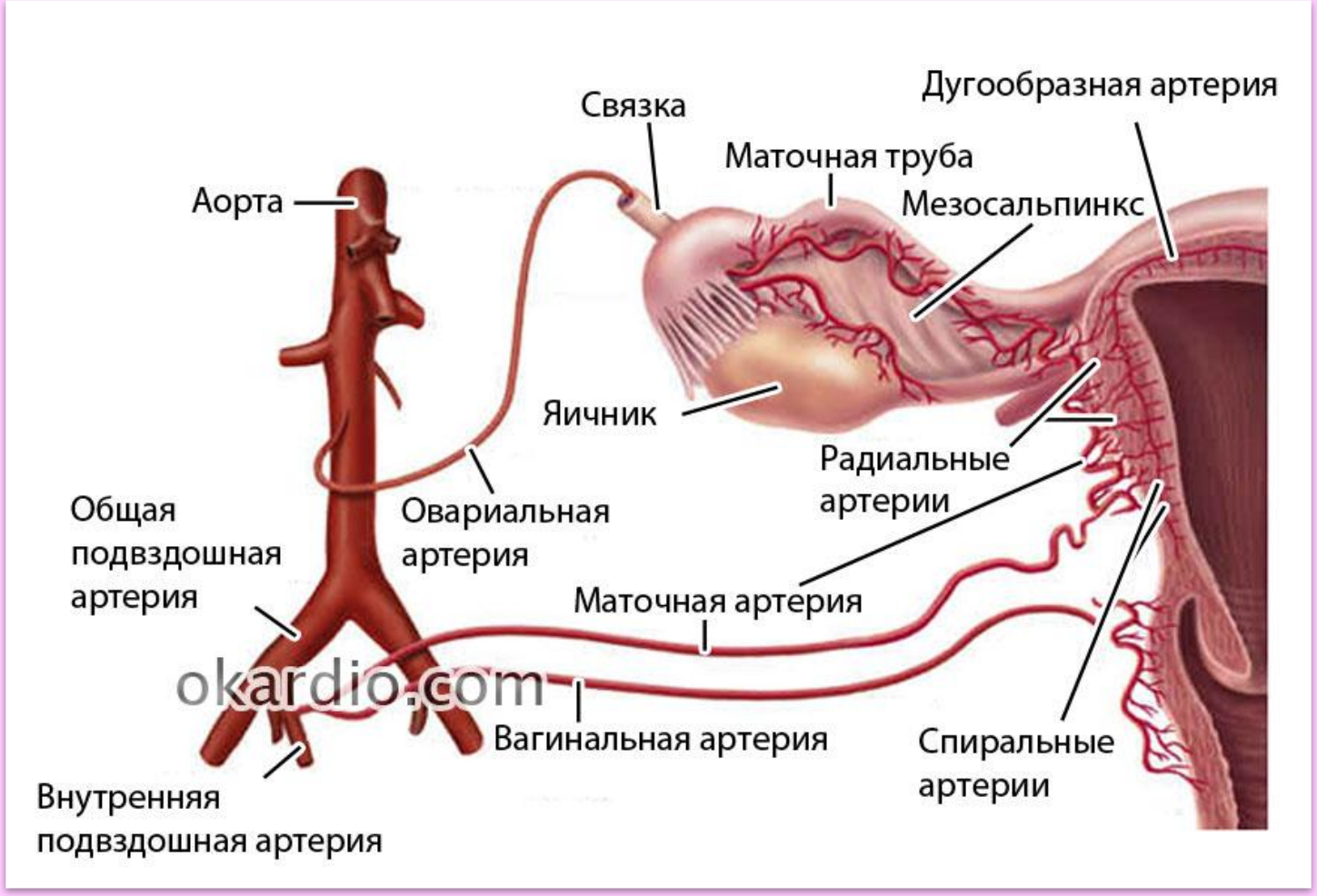

- Маточная артерия (a. uterina) отходит от подчревной артерии (a. hypogastrica) в глубине малого таза вблизи до боковой стенки таза, подходит к боковой поверхности матки на уровне внутреннего зева. Не доходя до матки 1—2 см, она перекрещивается с мочеточником, располагаясь сверху и спереди от него, и отдает ему веточку (ramus uretericum). Далее маточная артерия делится на 2 ветви: шеечно-влагалищную (ramus cervicovaginalis), питающую шейку и верхнюю часть влагалища, и восходящую ветвь, идущую к верхнему углу матки. Достигнув дна, маточная артерия делится на 2 конечные ветви, идущие к трубе (ramus tubarius) и к яичнику (ramus ovaricus). В толще матки ветви маточной артерии анастомозируют с такими же ветвями противоположной стороны.
- Артерия круглой маточной связки (a. ligamenti teretis uteri) является ветвью a. epigastrica inferior. Она подходит к матке в круглой маточной связке.

- Яичник получает питание из яичниковой артерии (a. ovarica) и яичниковой ветви маточной артерии (r. ovaricus). Яичниковая артерия отходит длинным тонким стволом от брюшной аорты (ниже почечных артерий). Иногда левая яичниковая артерия может начинаться от левой почечной артерии (a. renalis sin). Яичниковая артерия спускается вдоль большой поясничной мышцы ретроперитонеально, перекрещивает мочеточник и проходит в связке, подвешивающей яичник, отдавая ветвь яичнику и трубе, и анастомозирует с конечным отделом маточной артерии, образуя с ней артериальную дугу.

- Средняя треть влагалища получает питание из a. vesicalis inferior (ветвь a. hypogastricae), нижняя его треть — из a. haemorrhoidalis media (ветвь a. hypogastricae) и a. pudenda interna.
- Наружные половые органы питаются из

a. pudenda interna, a. pudenda externa и a. spermatica externa

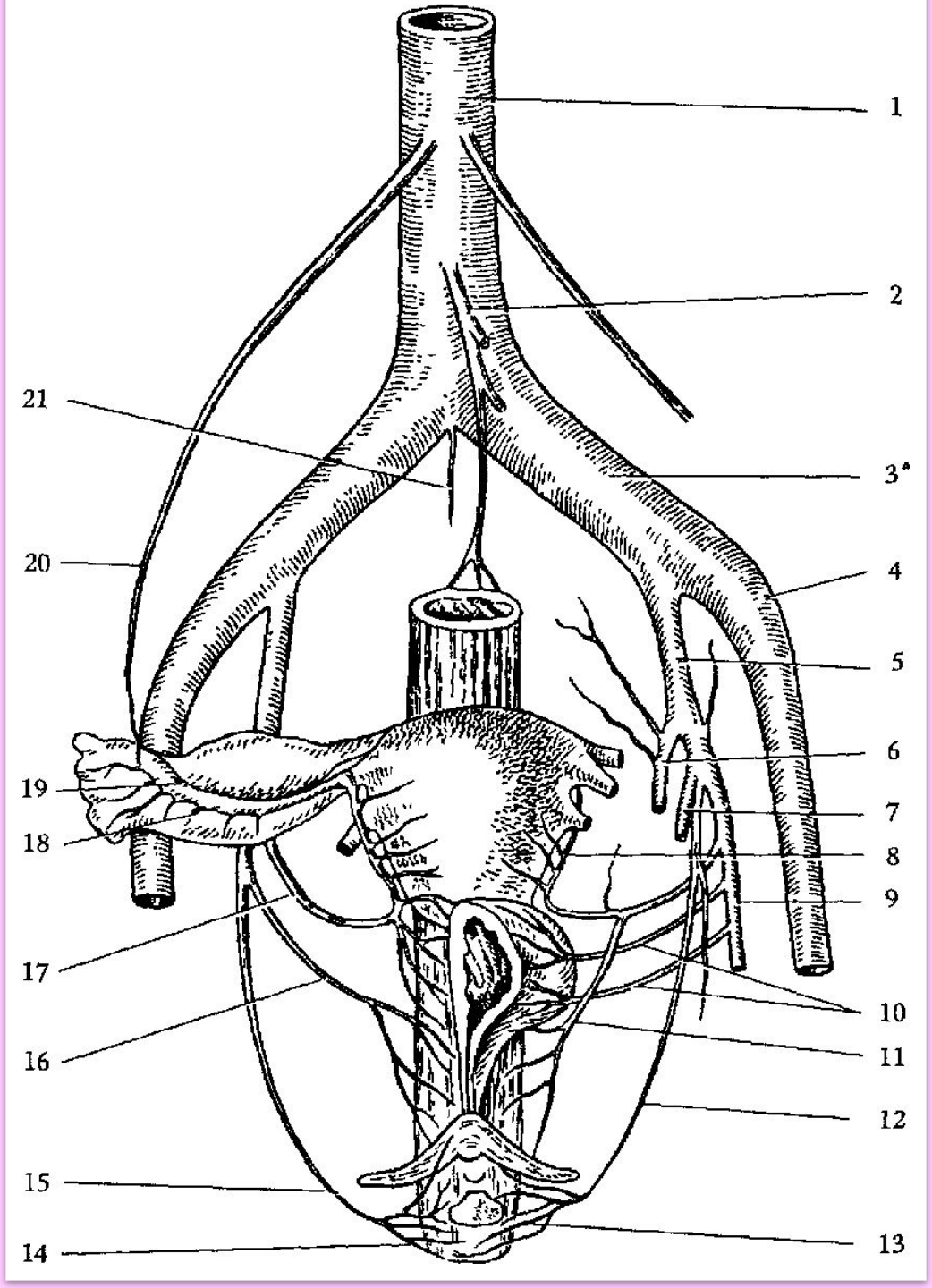

1 —aorta abdominalis,
2 — a mesentenca inferior,
3 — a iliaca communis,
4 — a iliaca externa,
5 — a iliaca interna,
6 — a glutea superior,
7 — a glutea inferior,
8 — a uterina,
9 — a umbilicalis,
10 — aa vesicales,
11 — a vaginalis,
12 — a pudenda interna,
13 — a penneahs,
14 — a rectalis inferior,
15 — a cbtondis,
16 — a rectalis media,
17 — a uterina,
18 — r tubarius a uterinae,
19 — r ovaricus a uterinae,
20 — a ovarica,
21 —a. sacralis mediana

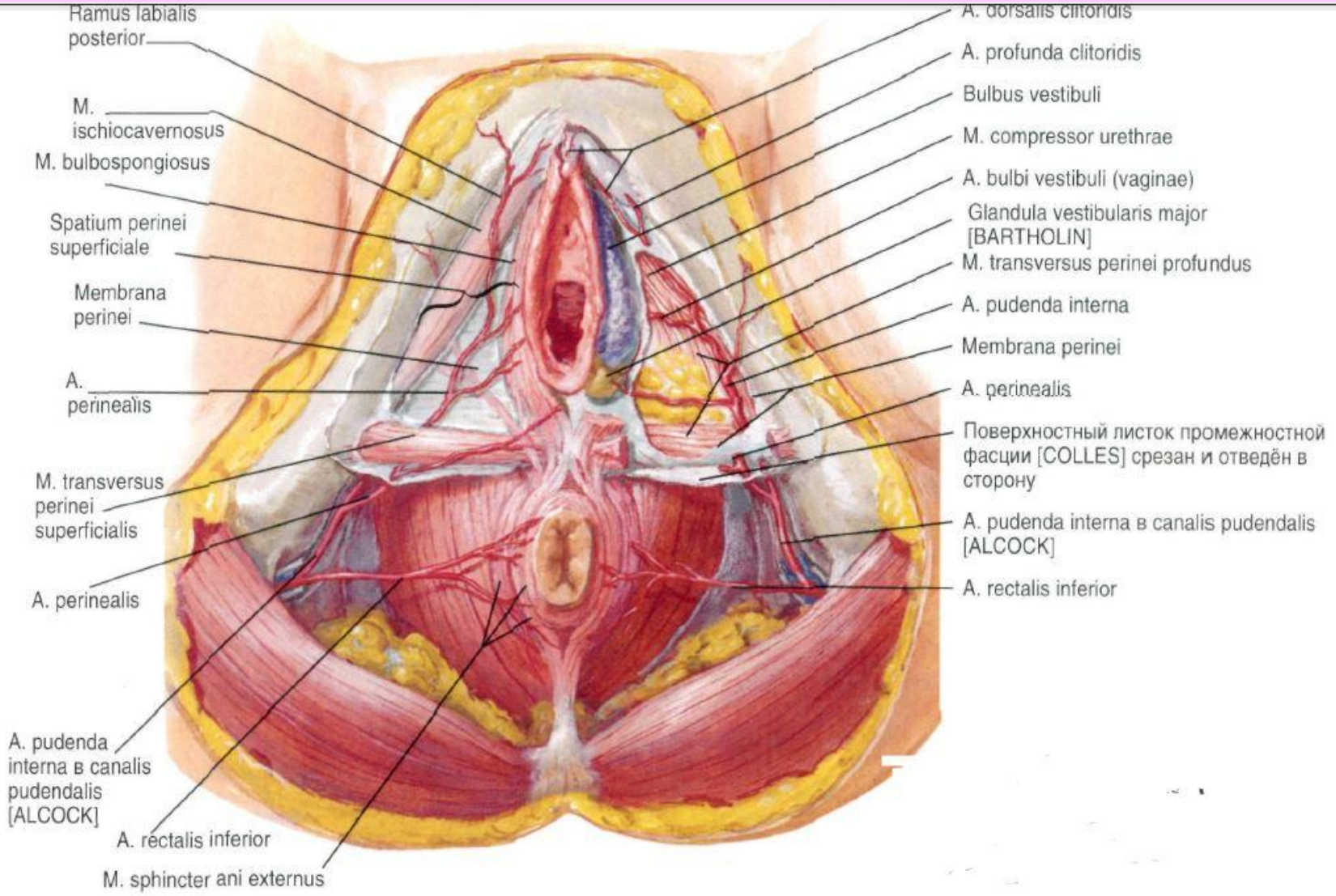
Ramus labialis posterior
M. ischiocavernosus
M. bulbospongiosus
Spatium perinei superficiale
Membrana perinei
A. perinealis
M. transversus perinei superficialis
A. perinealis
A. pudenda interna в canalis pudendalis [ALCOCK]
A. rectalis inferior
M. sphincter ani externus
A. dorsalis clitoridis
A. profunda clitoridis
Bulbus vestibuli
M. compressor urethrae
A. bulbi vestibuli (vaginae)
Glandula vestibularis major [BARTHOLIN]
M. transversus perinei profundus
A. pudenda interna
Membrana perinei
A. perinealis
Поверхностный листок промежностной фасции [COLLES] срезан и отведён в сторону
A. pudenda interna в canalis pudendalis [ALCOCK]
A. rectalis inferior

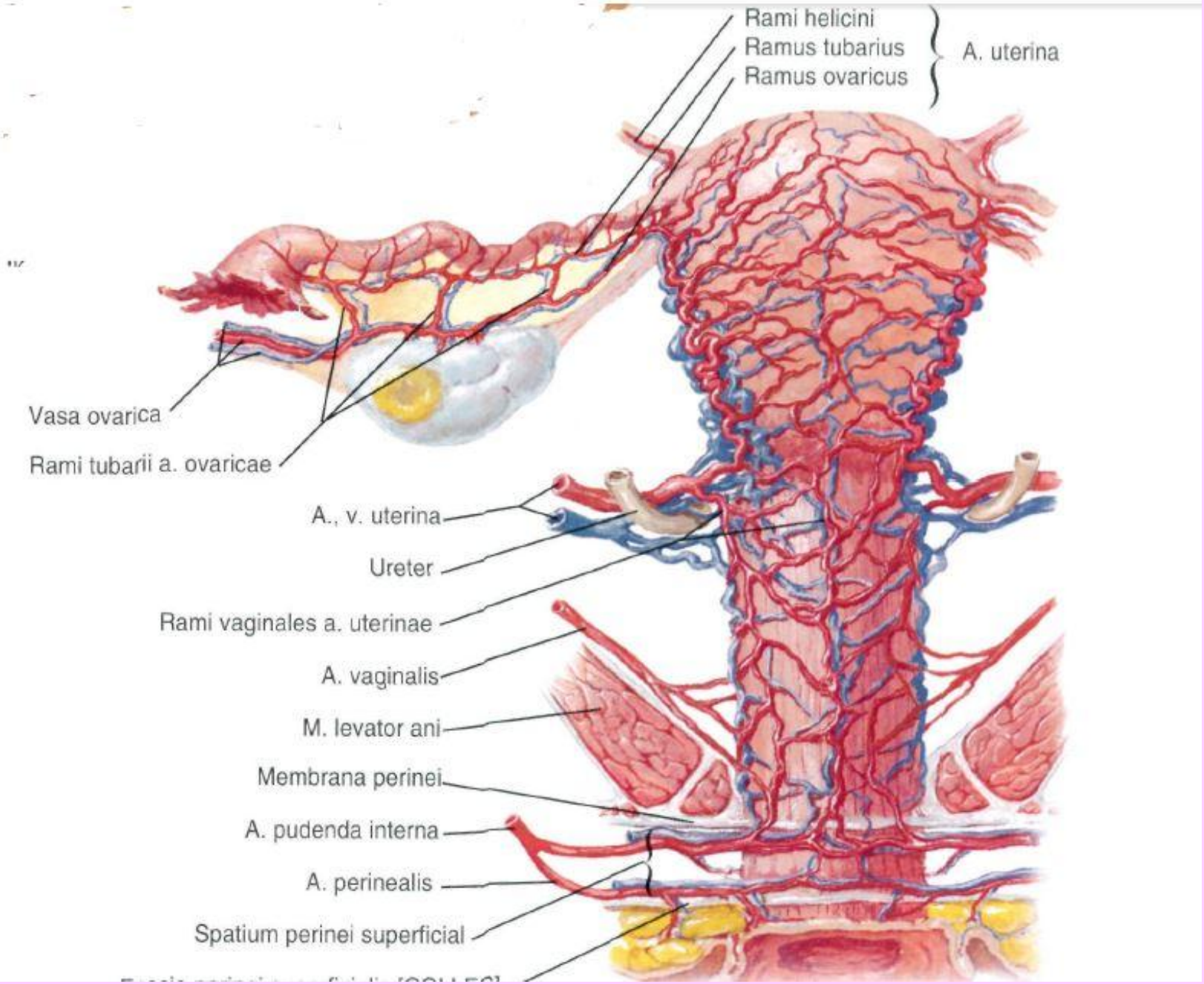
Rami helicini
Ramus tubarius
Ramus ovaricus
A. uterina
Vasa ovarica
Rami tubarii a. ovaricae
A., v. uterina
Ureter
Rami vaginales a. uterinae
A. vaginalis
M. levator ani
Membrana perinei
A. pudenda interna
A. perinealis
Spatium perinei superficial

Венозный отток

- Кровь от матки оттекает по венам, образующим маточное сплетение (plexus uterinus). Из этого сплетения кровь оттекает по 3 направлениям:

  1) v. ovarica (из яичника, трубы и верхнего отдела матки);

  2) v. uterina (из нижней половины тела матки и верхней части шейки);

  3) v. iliaca interna (из нижней части шейки и влагалища).

Plexus uterinus анастомозирует с венами мочевого пузыря и plexus rectalis. Венозный отток из яичника осуществляется по vv. ovaricae, которые соответствуют артериям. Они начинаются от plexus pampiniformis (лозовидное сплетение), идут через lig. suspensorium ovarii и впадают в нижнюю полую вену (правая) и в левую почечную вену (левая).

- Вены влагалища образуют по боковым его стенкам венозные сплетения, анастомозирующие с венами наружных половых органов и венозными сплетениями соседних органов малого таза. Отток крови из этих сплетений происходит в v. iliaca interna.

Иннервация матки и влагалища

Обеспечивается plexus hypogastricus inferior (симпатическая) и nn. splanchnici pelvini (парасимпатическая). Иннервация наружных половых органов осуществляется nn. ilioinguinalis, genitofemoralis, pudendus и из truncus sympaticus; иннервация яичника — от plexus coeliacus, plexus ovaricus и plexus hypogastricus inferior.

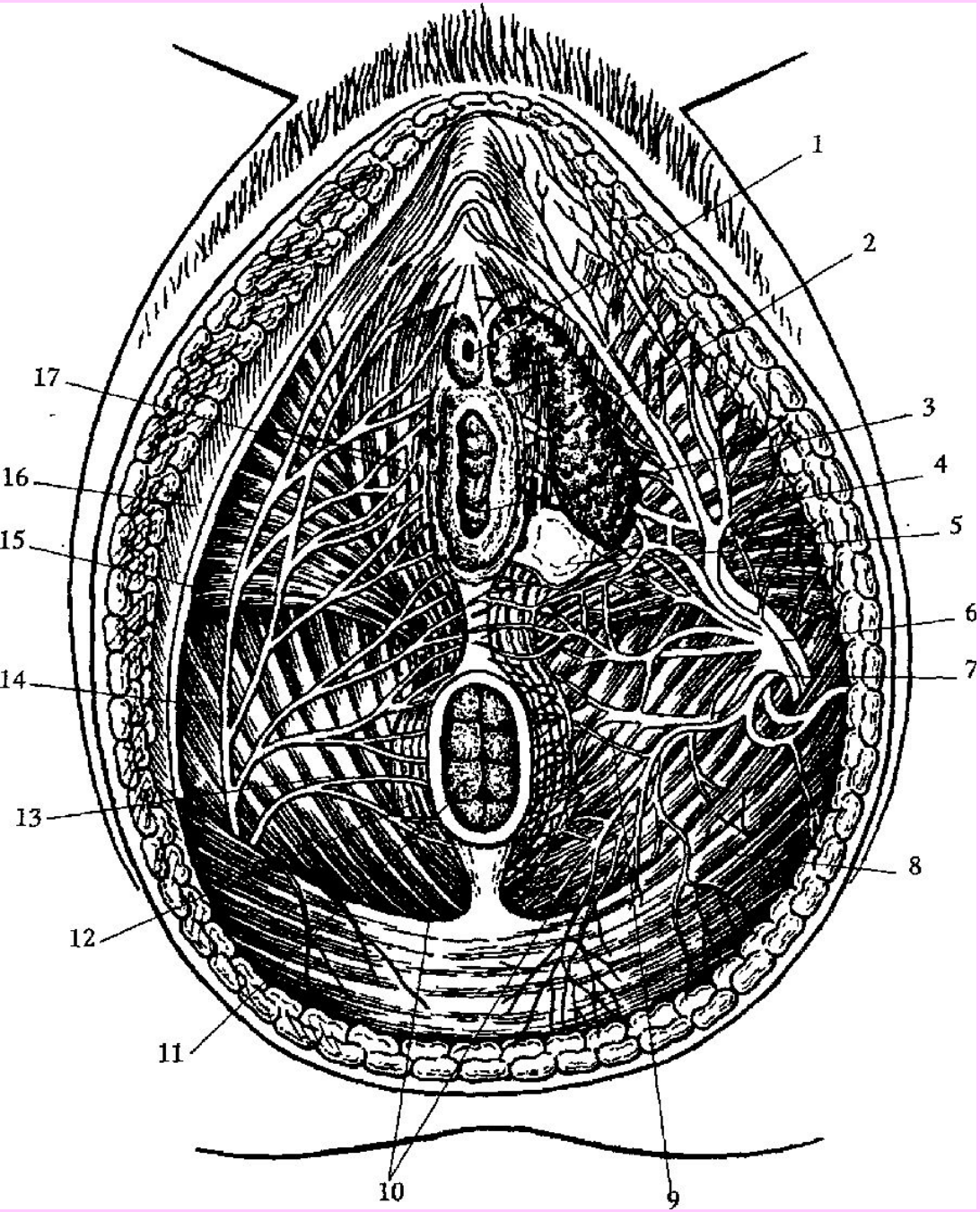

1 —ostium urethrae externum;
2 — bulbus vestibuli;
3 — ostium vaginae;
4 — m. ishiocavernosus;
5 — glandula vestibularis major;
6 — a. pudenda interna;
7 — v. pudenda interna;
8 — n. gluteus maximus;
9 — a. et v. rectalis inferior;
10 — fossa ischiorectalis;
11 — anus;
12 — m. sphincter ani externus;
13 — m. levator ani;
14 — n. pudendus;
15 — m. transversus perinei superficialis;
16 — n. cutaneus femoris posterior (rr. perineales);
17 — m. bulbospongiosus

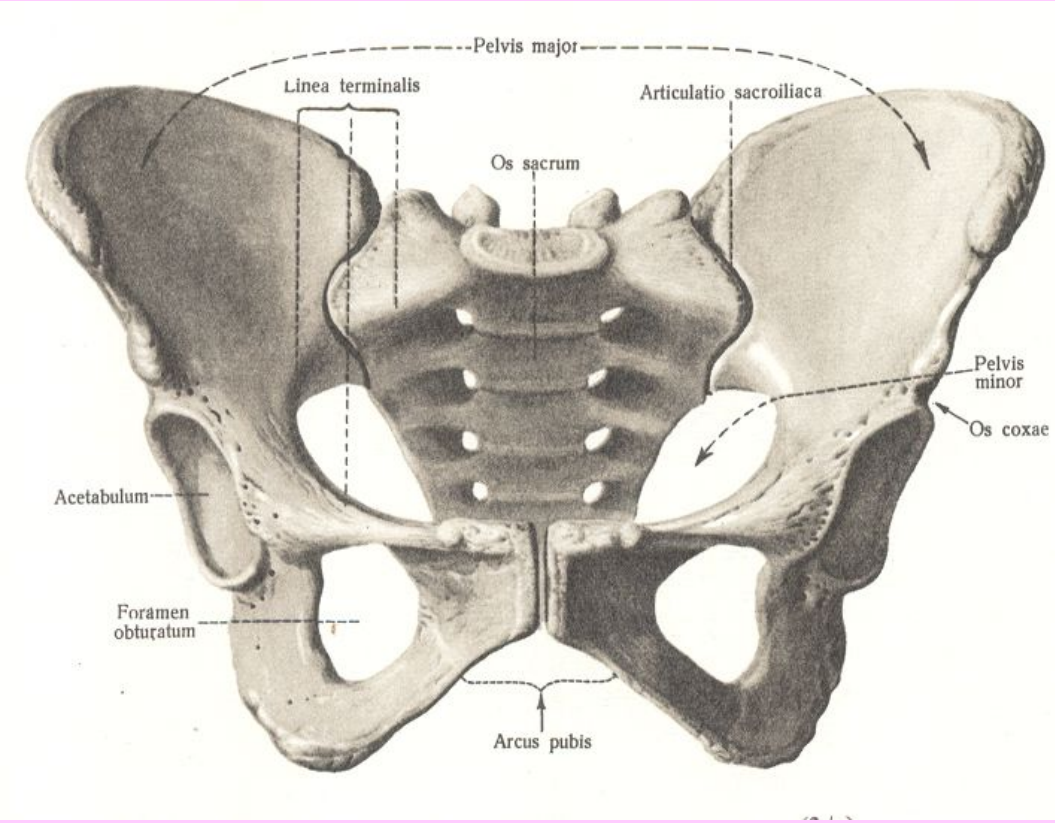

Костный таз представляет собой прочное вместилище для внутренних полых органов и окружающих их тканей. Таз женщины образует родовой канал, по которому продвигается рождающийся плод.

Отличия женского таза от мужского :

1. кости женского таза более тонкие, гладкие и менее массивные, чем кости мужского таза;
2. женский таз ниже, шире и больше в объеме;
3. крестец у женщин шире и не так сильно вогнут, как в мужском тазу;
4. крестцовый мыс у женщин выступает вперед меньше, чем у мужчин;
5. симфиз женского таза короче и шире;
6. вход в малый таз у женщины обширнее, форма входа поперечно-овальная, с выемкой в области мыса; вход в мужской таз напоминает карточное сердце в связи с более резким выступом мыса;
7. полость малого таза у женщин обширнее, по своим очертаниям приближается к цилиндру, изогнутому кпереди; полость мужского таза меньше, она воронкообразно сужается книзу;
8. выход женского таза шире потому, что расстояние между седалищными буграми больше, лонный угол шире (90-100"), чем у мужчин (70-75"); копчик выдается кпереди меньше, чем в мужском тазу.

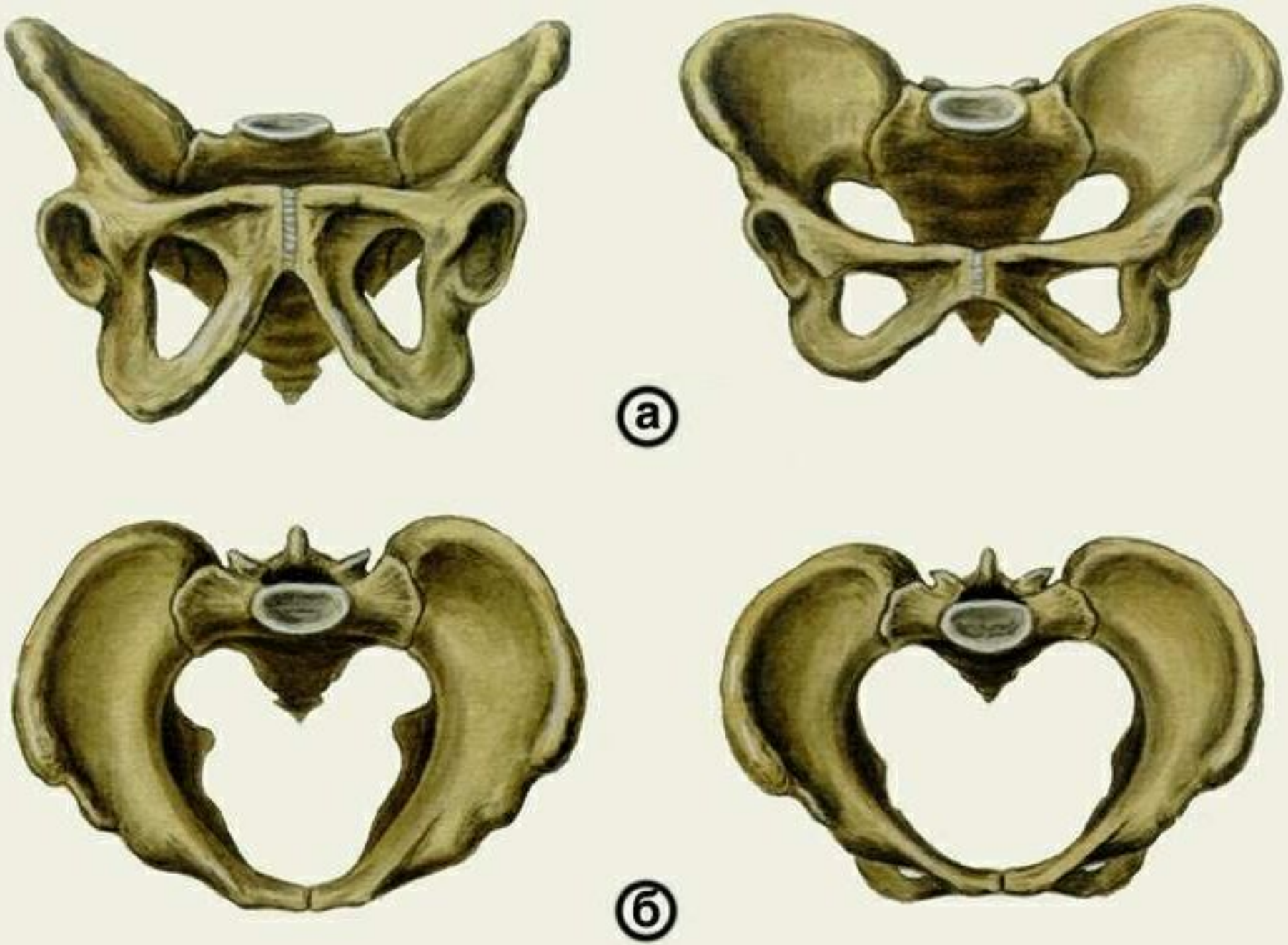
а
б

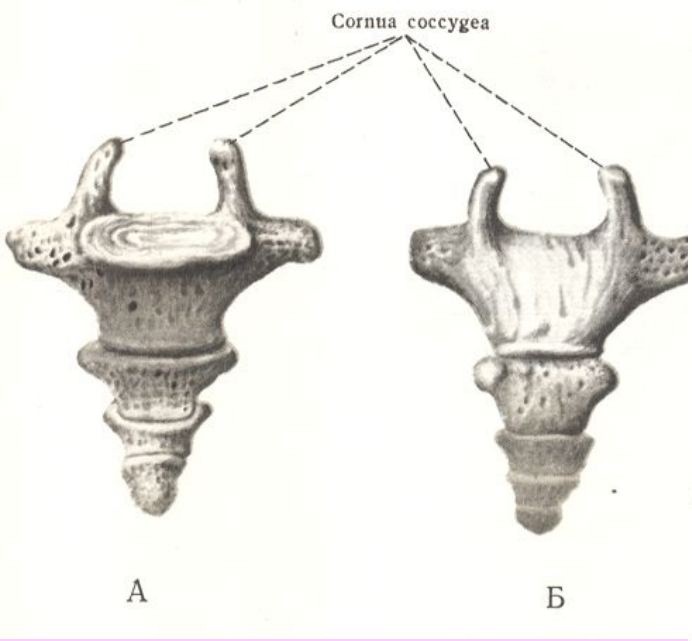

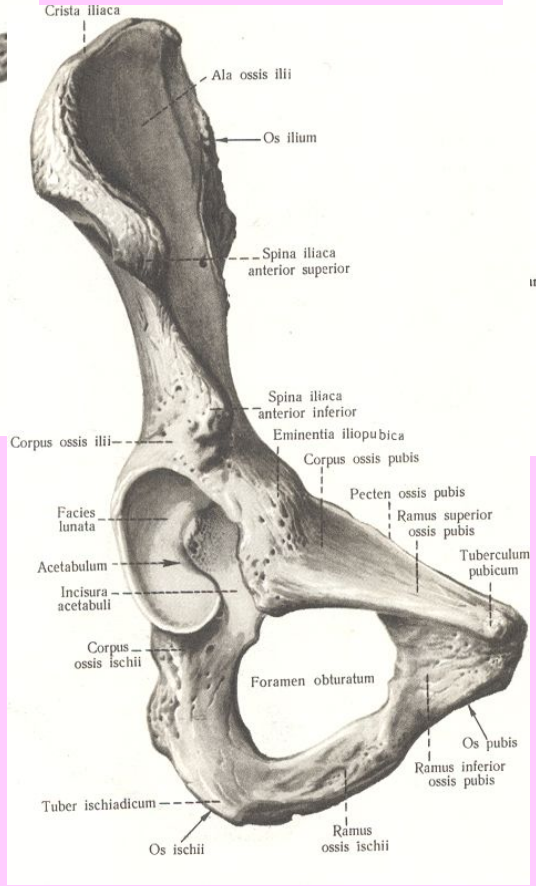

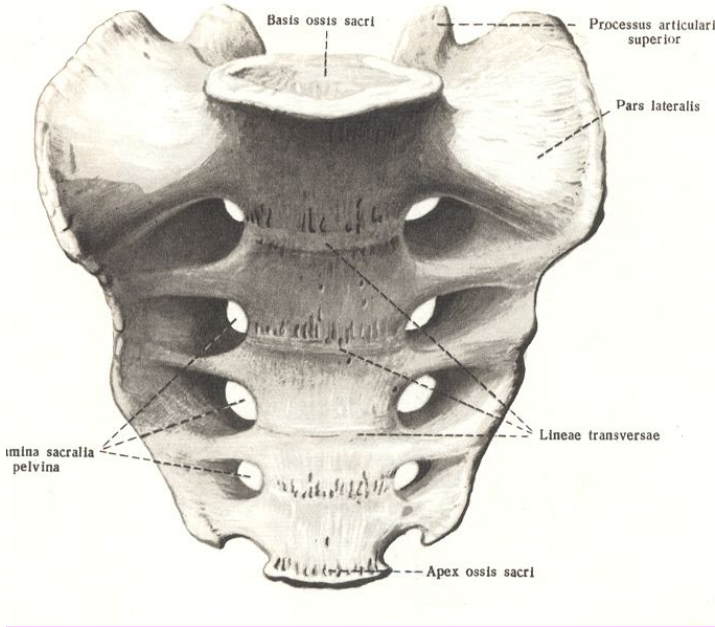

Кости таза

Таз состоит из четырех костей: двух тазовых, крестца, и копчика.

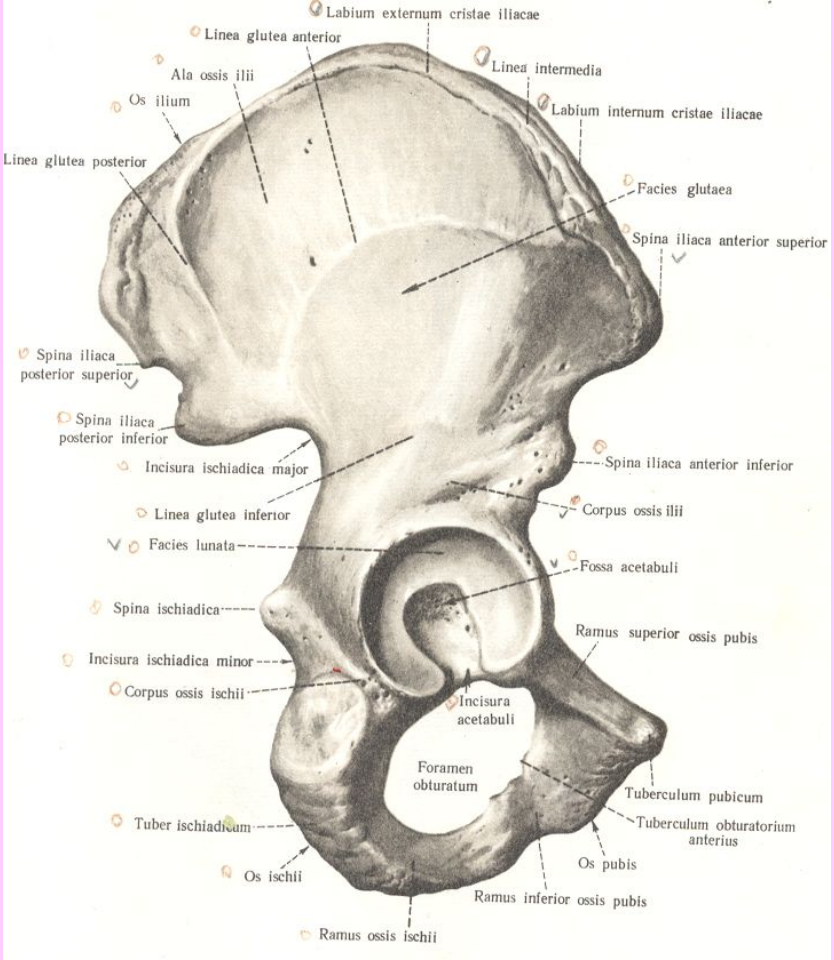

Тазовая (безымянная)кость (os coxae). До 16-18 лет она состоит из трех костей, соединенных хрящами: повздошной, седалищной и лобковой. После окостенения хрящи срастаются между собой, образуя безымянную кость.

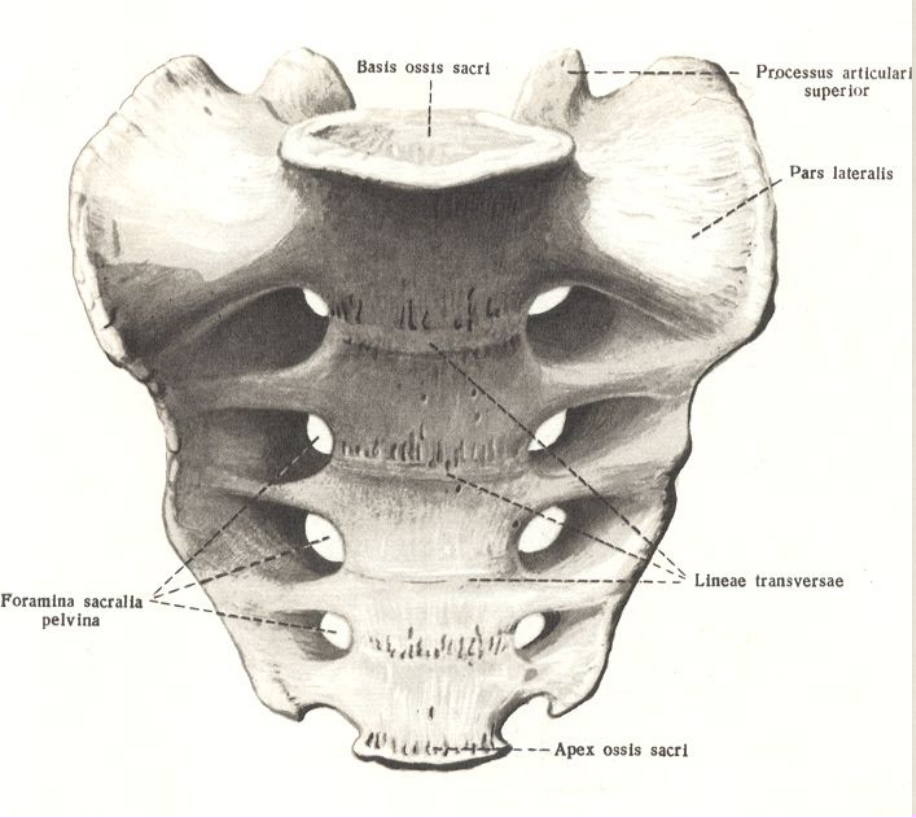

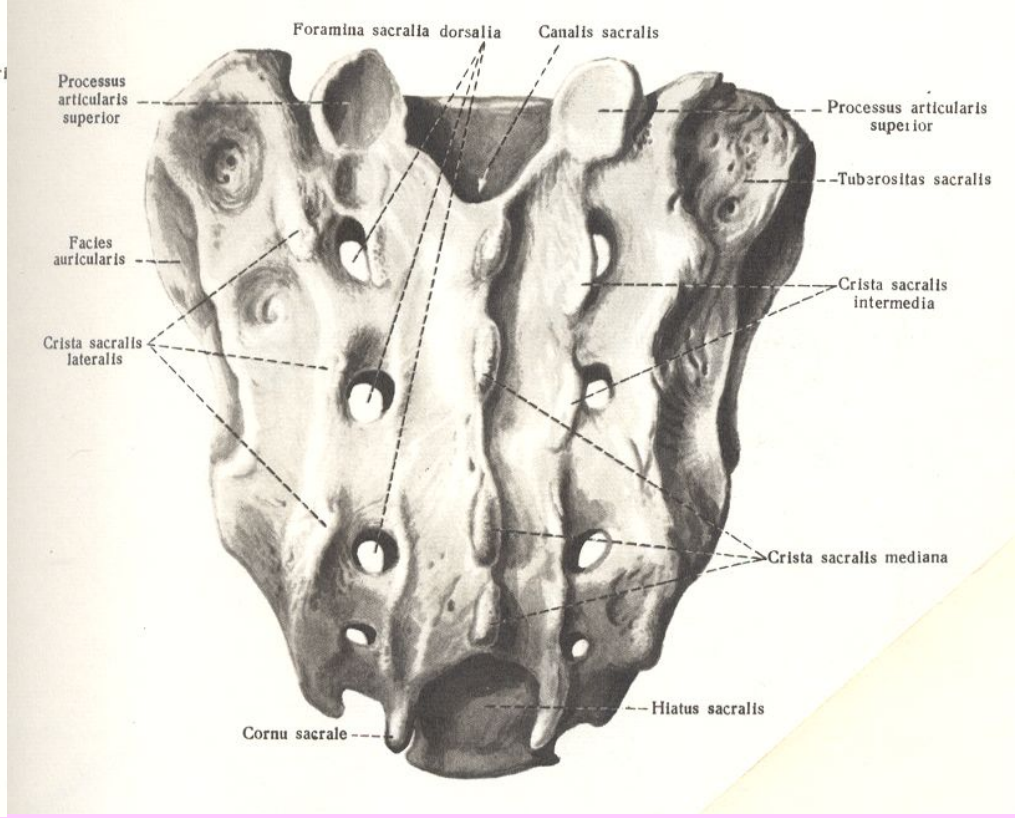

Крестец (os sacrum) состоит из пяти сросшихся позвонков. Величина крестцовых позвонков уменьшается по направлению книзу, поэтому крестец имеет форму усеченного конуса. Широкая часть его – основание крестца – обращена вверх, узкая часть – верхушка крестца – вниз.

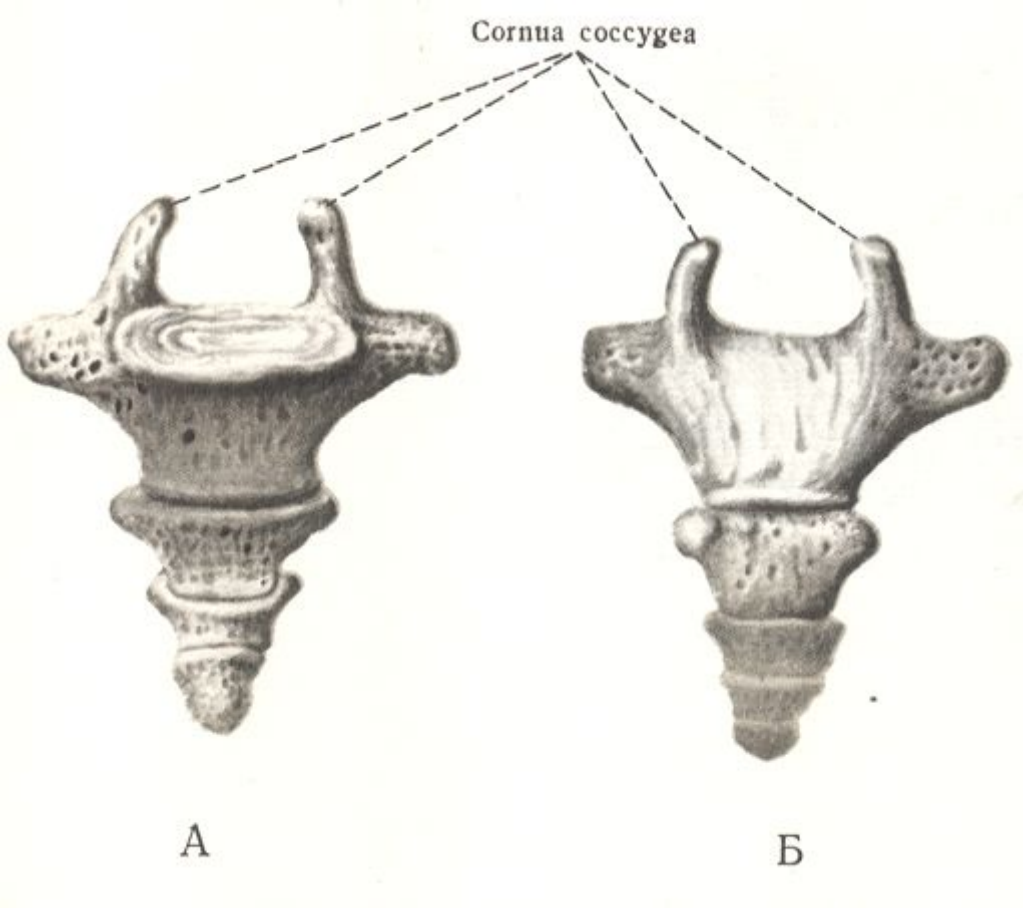

Копчик (os coccygis) состоит из 4-5 сросшихся позвонков, представляет собой небольшую кость, суживающиеся книзу.

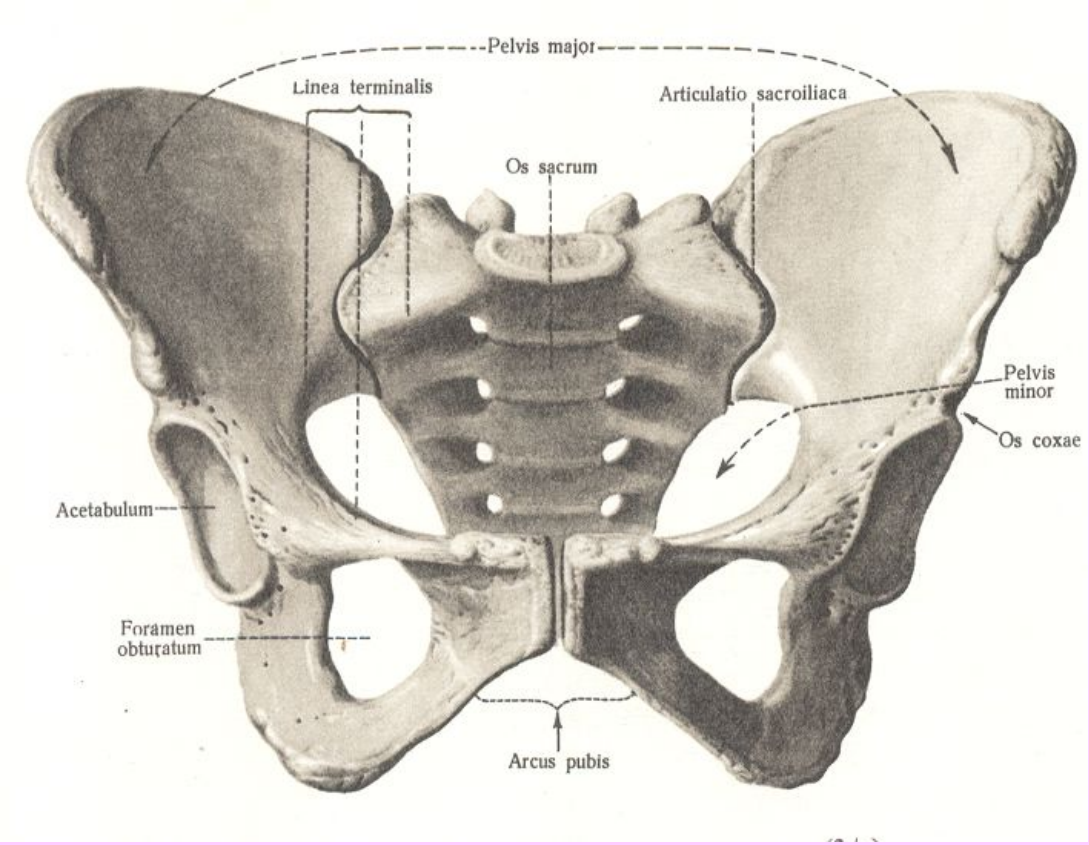

Различают два отдела таза: **верхний – большой таз - и нижний – малый таз. Границами между большим и малым тазом являются: спереди – верхний край симфиза и лонных костей, с боков – безымянные линии, сзади – крестцовый мыс.**

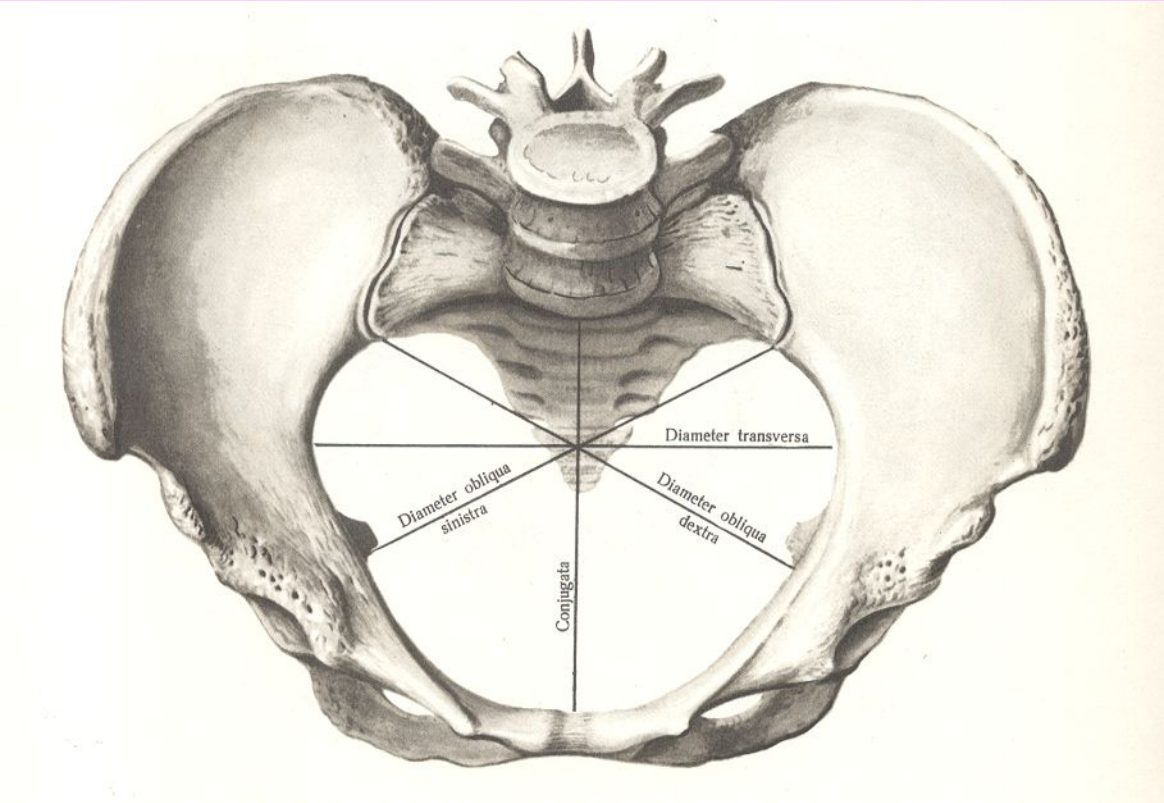

<u>В малом тазу существуют четыре плоскости малого таза:</u> I – плоскость входа в таз, II – плоскость широкой части полости малого таза, III – плоскость узкой части полости таза, IV – плоскость выхода таза.

I. Плоскость входа в малый таз имеет следующие границы: спереди – верхний край симфиза и верхневнутренний край лонных костей, с боков – безымянные линии, сзади – крестцовый мыс.

Прямой размер – расстояние от крестцового мыса до наиболее выдающегося пункта на внутренней поверхности лонного сочленения. Этот размер называется акушерской, или истинной, конъюгатой (conjugata vera). Акушерская, или истинная конъюгата равна 11 см.

Поперечный размер – расстояние между наиболее отдаленными пунктами безымянных линий. Размер этот равен 13-13,5 см.

Косых размеров два: правый и левый, которые равны 12-12,5 см. Правый косой размер – расстояние от правого крестцово-подвздошного сочленения к левому подвздошно-лонному бугорку, левый косой размер - от левого крестцово-подвздошного сочленения к правому подвздошно-лонному бугорку.

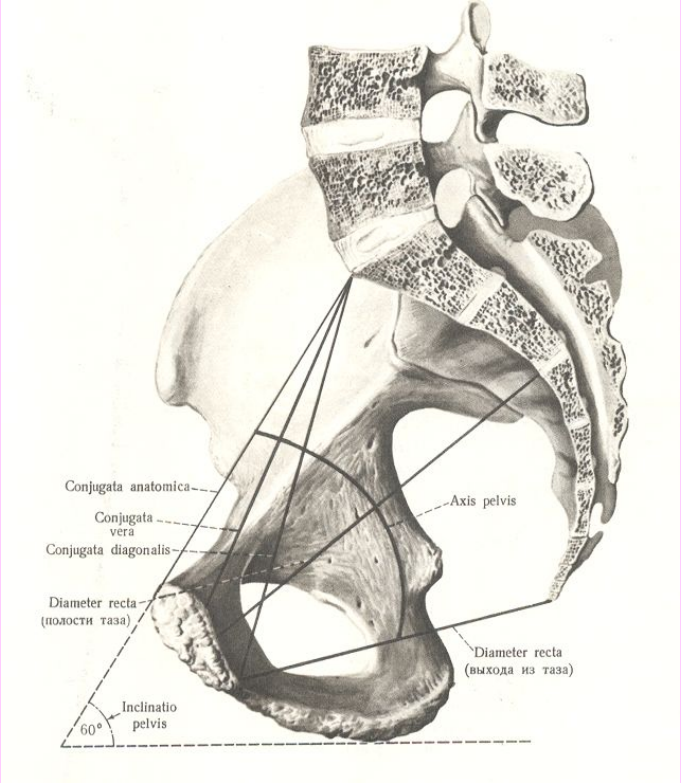

II. Плоскость широкой части полости малого таза имеет следующие границы: спереди – середина внутренней поверхности симфиза, по бокам – середина вертлужных впадин, сзади – место соединения II и III крестцовых позвонков.

Прямой размер – от соединения II и III крестцовых позвонков до середины внутренней поверхности симфиза; равен 12,5 см.

Поперечный размер – между верхушками вертлужных впадин; равен 12,5 см.

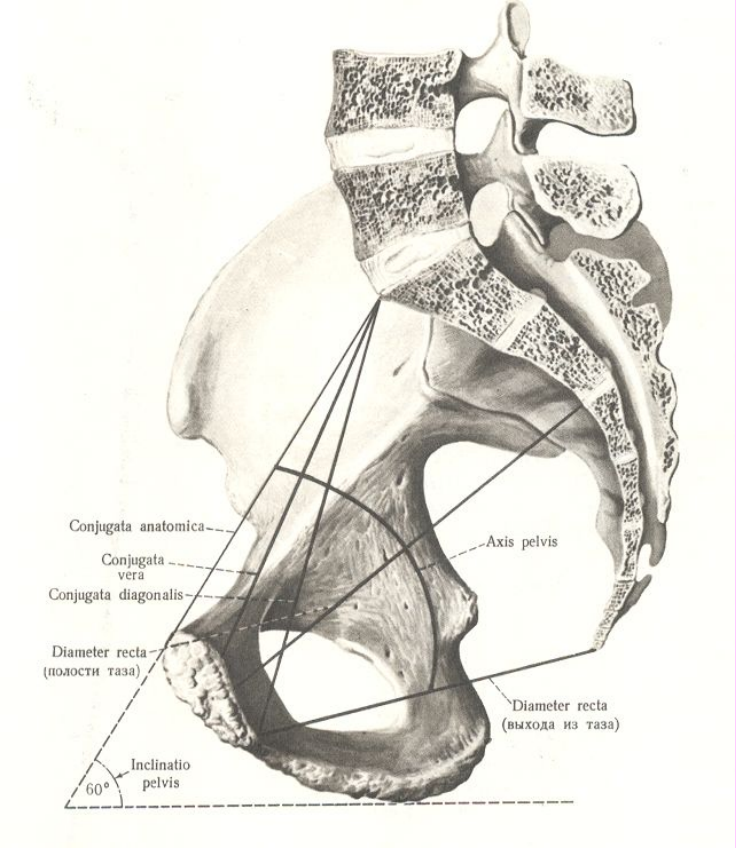

III. Плоскость узкой части полости малого таза ограничена спереди нижним краем симфиза, с боков – остями седалищных костей, сзади – крестцово-копчиковым сочленением.

Прямой размер идет от крестцово-копчикового сочленения до нижнего края симфиза (вершина лонной дуги); равен 11-11,5 см.

Поперечный размер соединяет ости седалищный костей; равен 10,5 см.

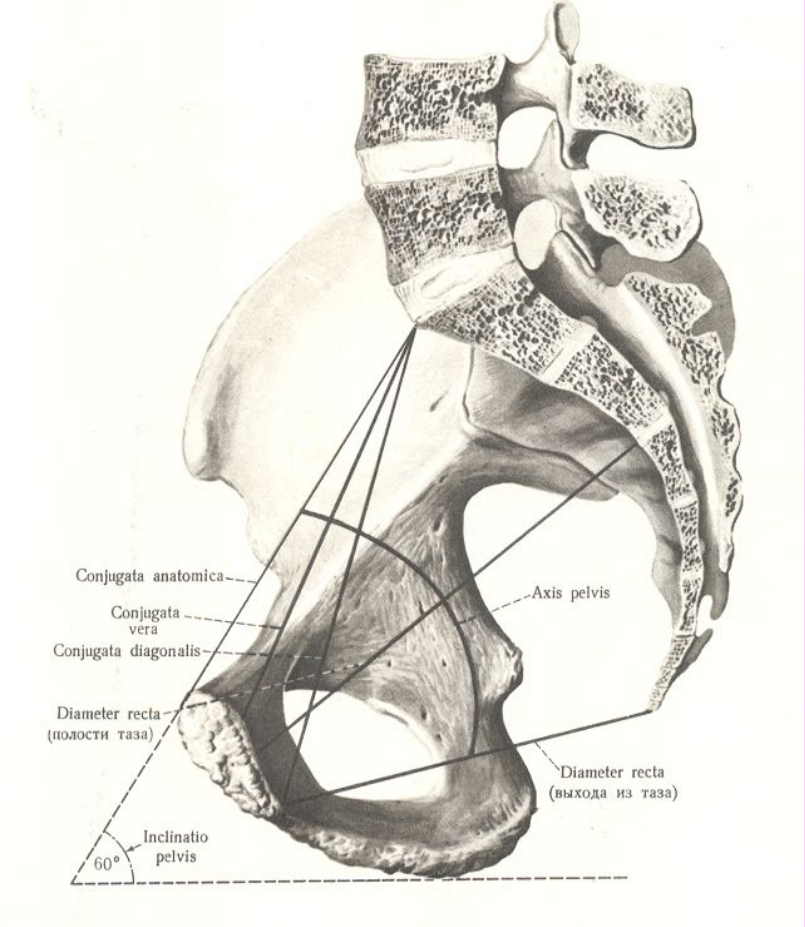

IV. Плоскость выхода малого таза имеет следующие границы: спереди – нижний край симфиза, с боков – седалищные бугры, сзади – верхушка копчика.

Прямой размер выхода таза идет от верхушки копчика до нижнего края симфиза; он равен 9,5-11,5 см.

Поперечный размер выхода таза соединяет внутренние поверхности седалищных бугров; равен 11 см.

Размеры большого таза

Знание размеров наружного таза очень важно в акушерстве, так как по его размерам судят о размерах малого таза. Измерение производят тазометром.
Distantia spinarum - расстояние между передневерхними остями повздошных костей. Он обычно равен 25-26 см.
Distantia cristarum - расстояние между наиболее отдаленными точками гребней повздошных костей. Обычно он составляет 28-29 см.
Distantia trochanterica - расстояние между большими вертелами бедренных костей. Составляет 30-31 см.
Conugata externa середина верхненаружного края симфиза - надкрестцовая ямка (верхний угол ромба Михаэлиса).В норме она равна 20-21 см.

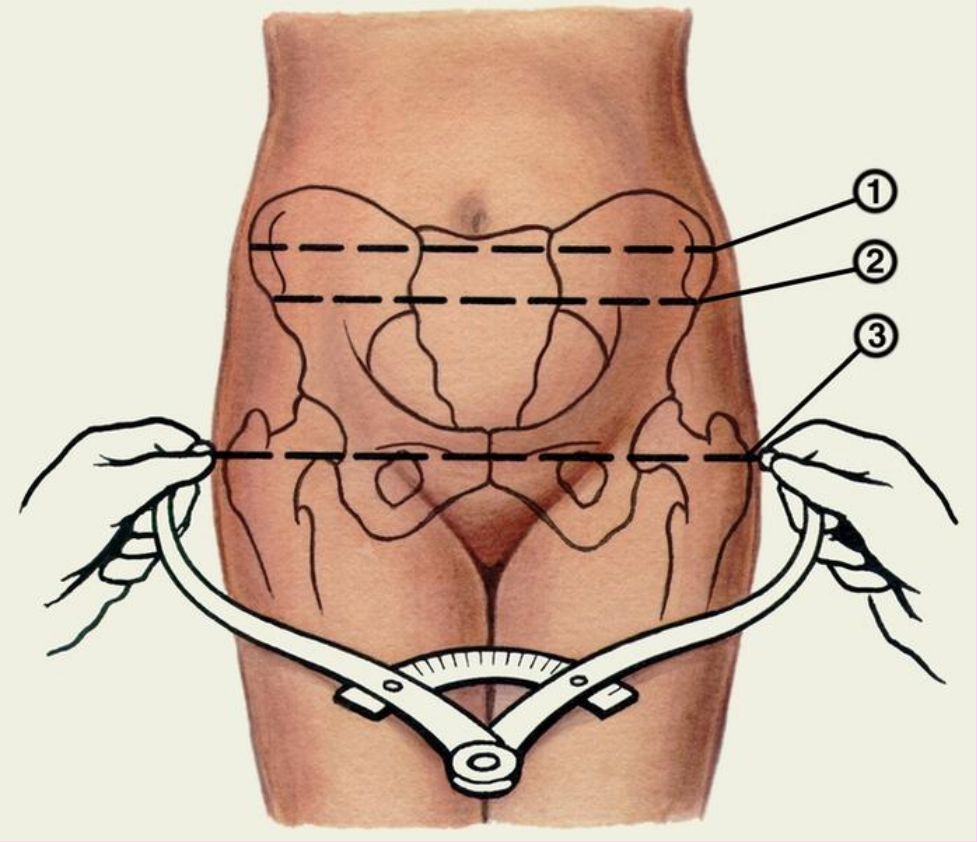
1
2
3

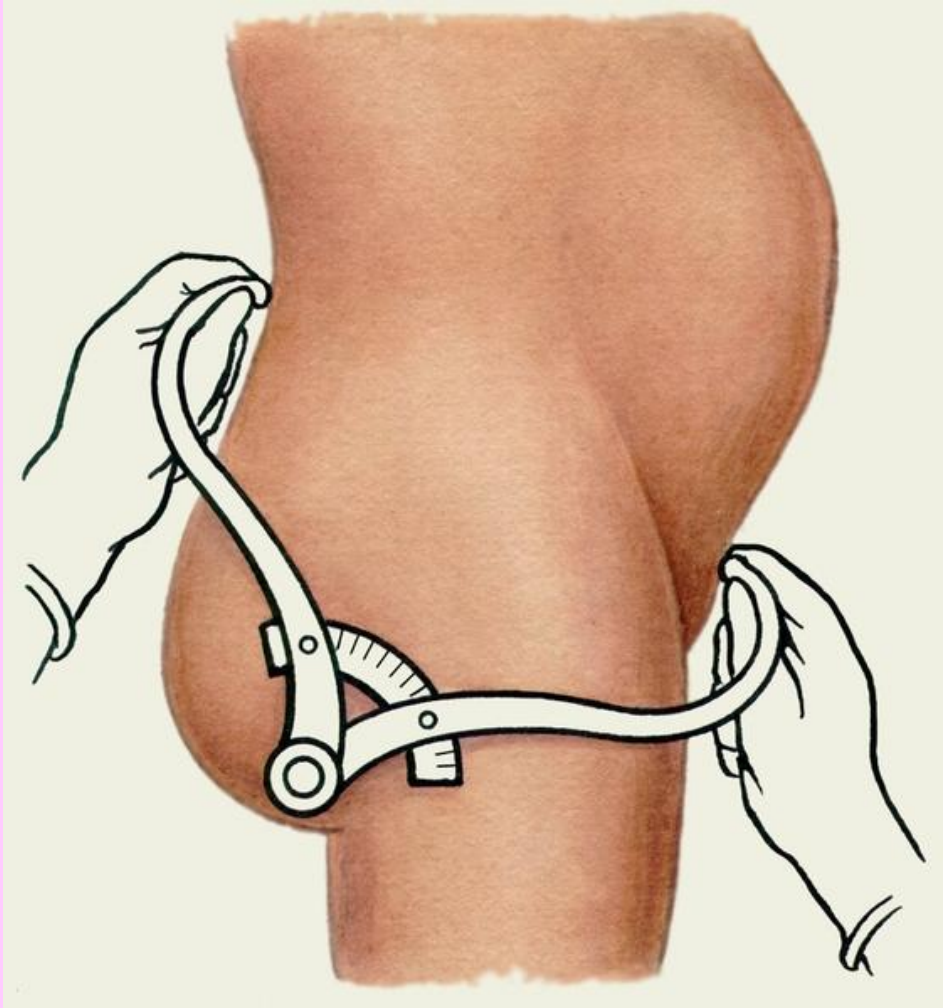

Для определения истинной конъюгаты из длины наружной конъюгаты вычитают 9 см. Разница между наружной и истинной конъюгатой зависит от толщины костей (крестца, симфиза) и мягких тканей. Чтобы определить толщину костей у женщины, измеряют сантиметровой лентой окружность лучезапястного сустава (индекс Соловьева). Средняя его величина равна 14 - 16 см. При индексе Соловьева менее 14 см. (тонкие кости) разница между наружной и истинной конъюгатой будет меньше, поэтому от наружной конъюгаты отнимают 8 см. При индексе Соловьева больше 16 см. (толстые кости) разница между наружной и истинной конъюгатой будет больше, поэтому от нее отнимают 10 см.

Косвенными признаками правильного телосложения и нормального таза являются формы и размеры крестцового ромба (ромба Михаэлиса)

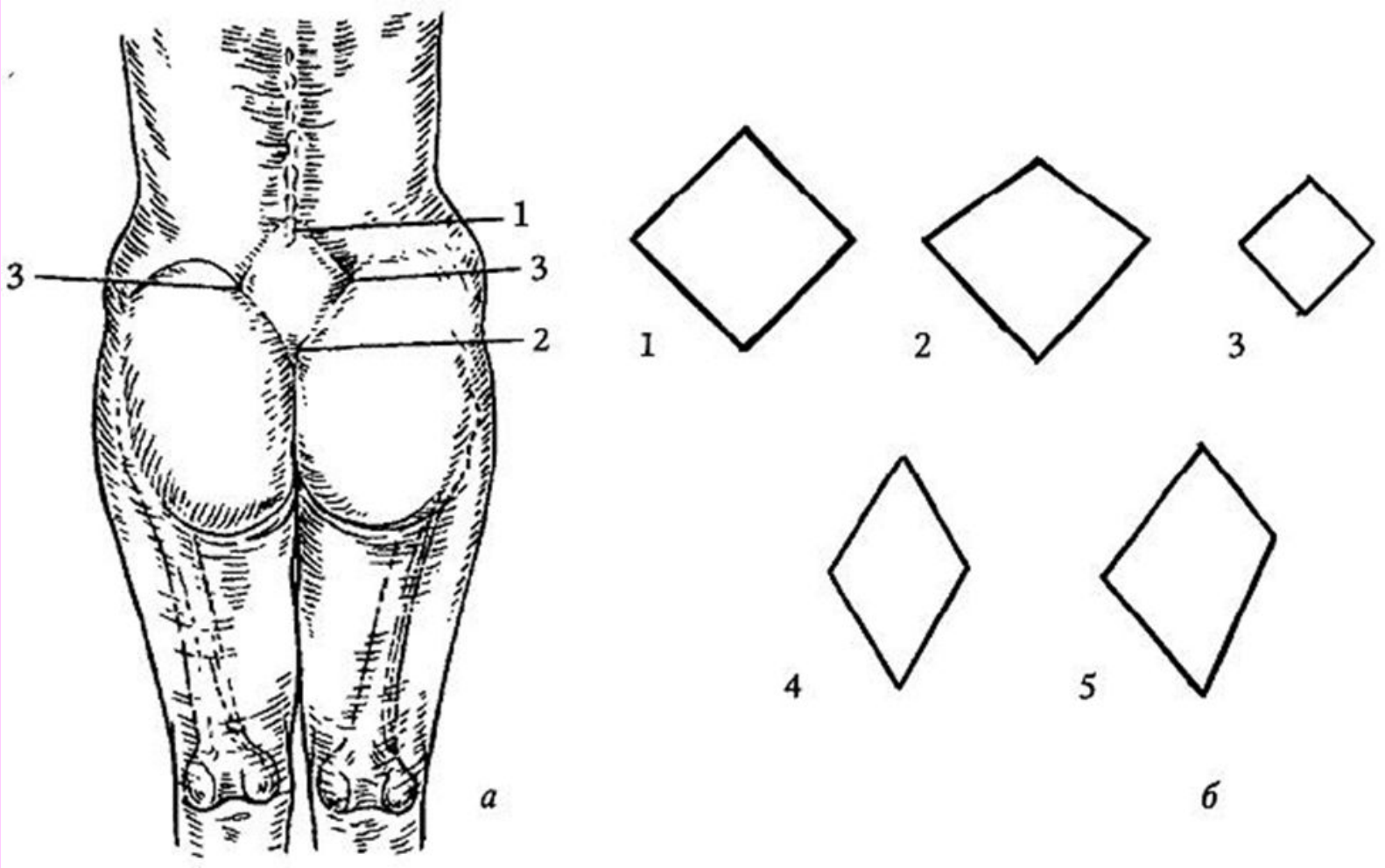

Размеры ромба измеряются сантиметровой лентой. В норме продольный размер составляет 11 см., поперечный – 10 - 11 см.

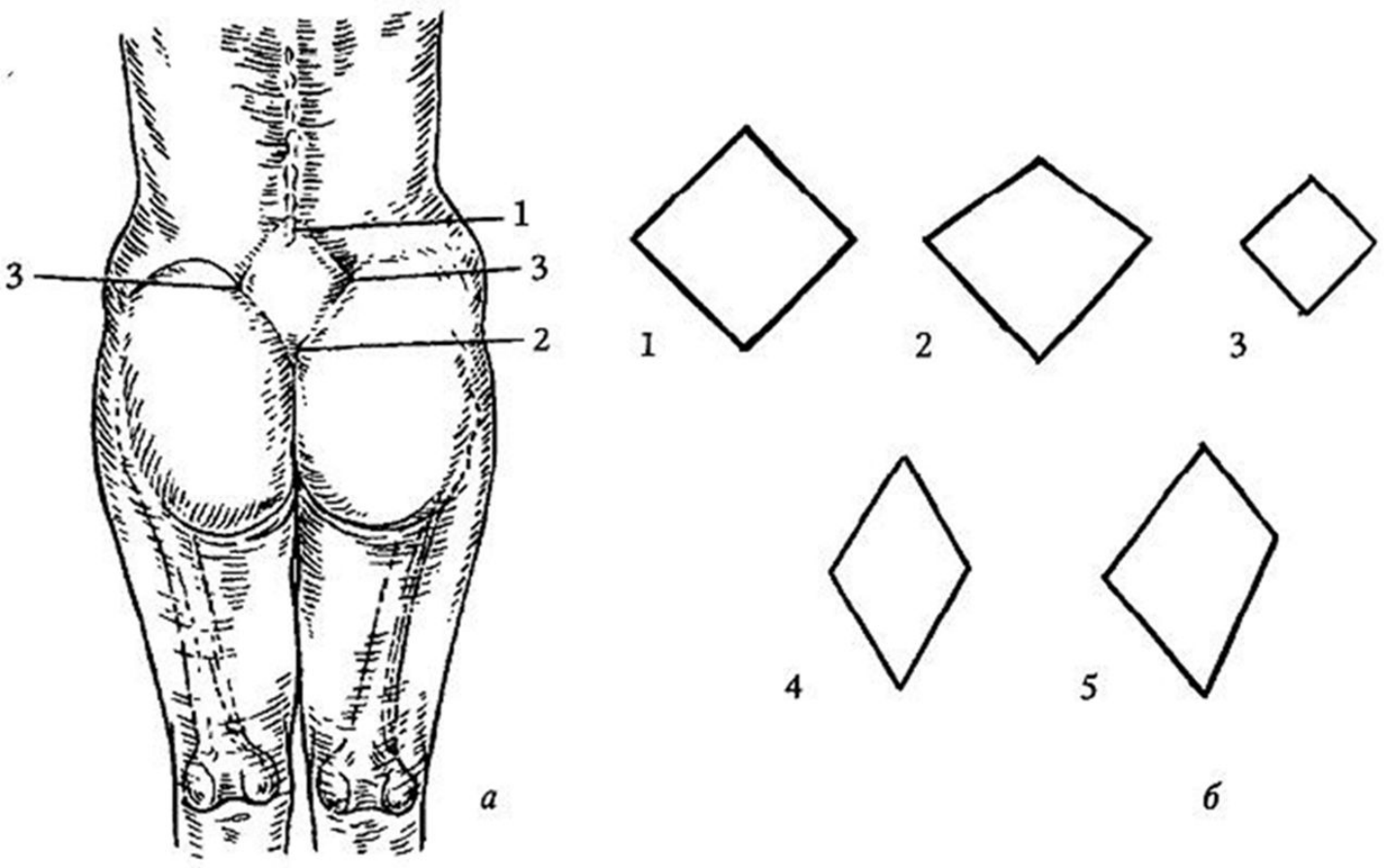

Ромб Михаэлиса (а — общий вид: 1 — углубление между остистыми отростками последнего поясничного и первого крестцового позвонков; 2 — верхушка крестца; 3 — задневерхние ости подвздошных костей; 6 — формы ромба Михаэлиса при нормальном тазе и различных аномалиях костного таза (схема): 1 — нормальный таз; 2 — плоский таз; 3 — общеравномерносуженный таз; 4 —поперечносуженный таз; 5 — кососуженный таз).

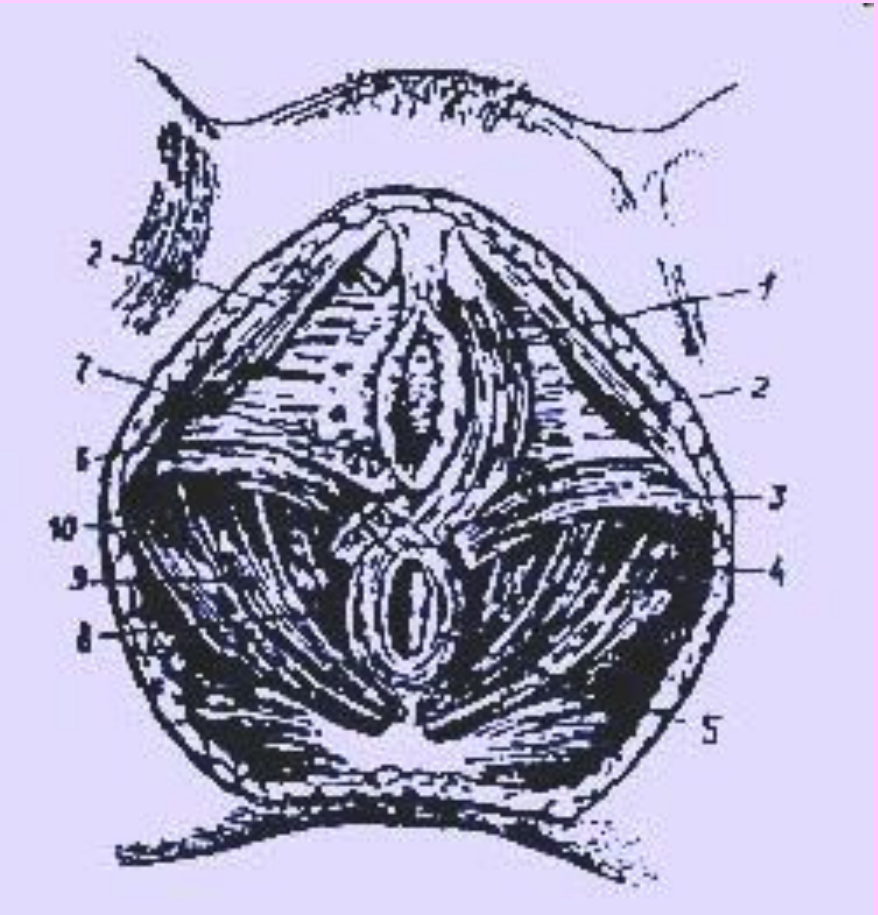

ТАЗОВОЕ ДНО

Мягкие ткани таза покрывают костный таз с наружной и внутренней поверхности. Мышцы тазового дна располагаются в три слоя. Такое расположение мышц имеет большое практическое значение во время родов при изгнании плода, так как они все растягиваются и образуют широкое мышечное кольцо, являющееся продолжением костного кольца.

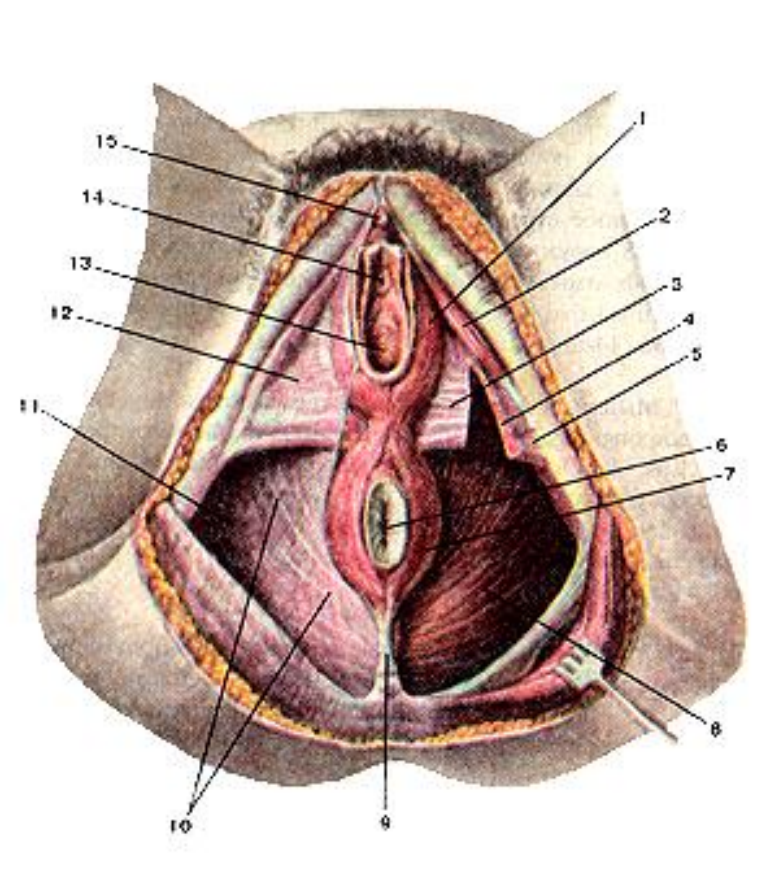

I. Нижний (наружный) слой.

1. Луковично-пещеристая мышца обхватывает вход во влагалище, прикрепляется к сухожильному центру и клитору; при сокращении эта мышца сжимает влагалищный вход.

2. Седалищно-пещеристая мышца начинается от нижней ветви седалищной кости и прикрепляется к клитору.

3. Поверхностная поперечная мышца промежности начинается от сухожильного центра, идет вправо и влево, прикрепляется к седалищным буграм.

4. Наружный жом заднего прохода – мышца, окружающая конец прямой кишки.

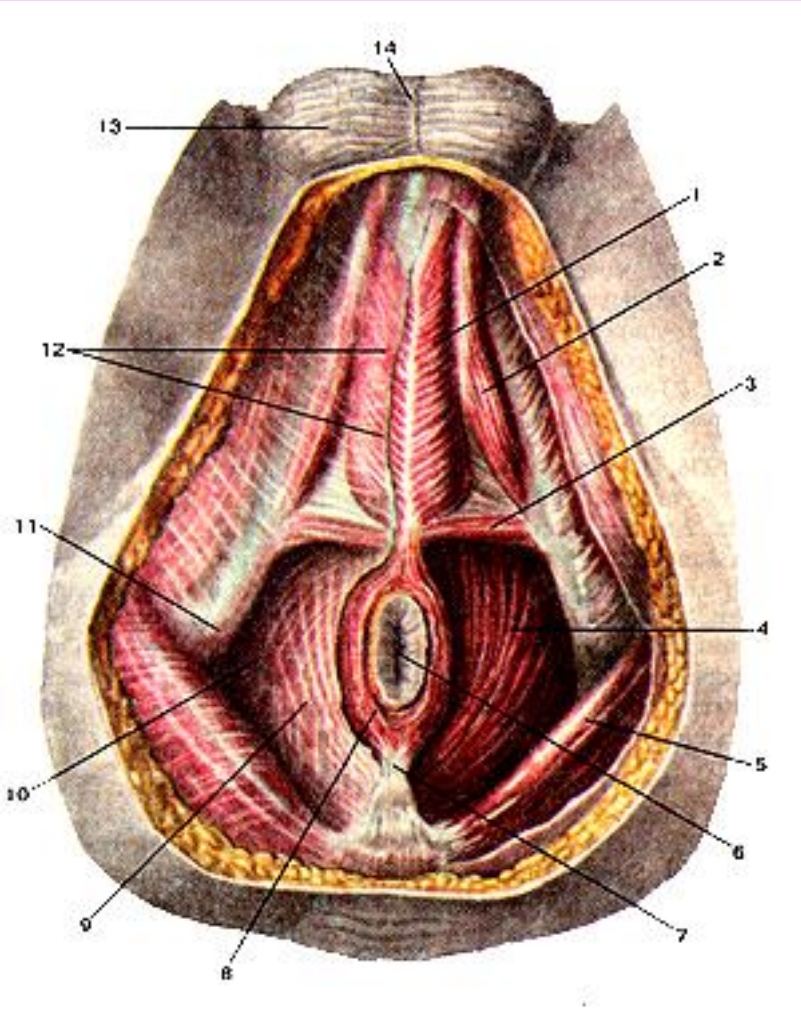

II. Средний слой мышц таза – мочеполовая диафрагма занимает переднюю половину выхода таза. Мочеполовая диафрагма представляет собой треугольную мышечно-фасциальную пластинку, расположенную под симфизом, в лонной дуге. В поперечном направлении к седалищным буграм глубокие поперечные мышцы промежности.

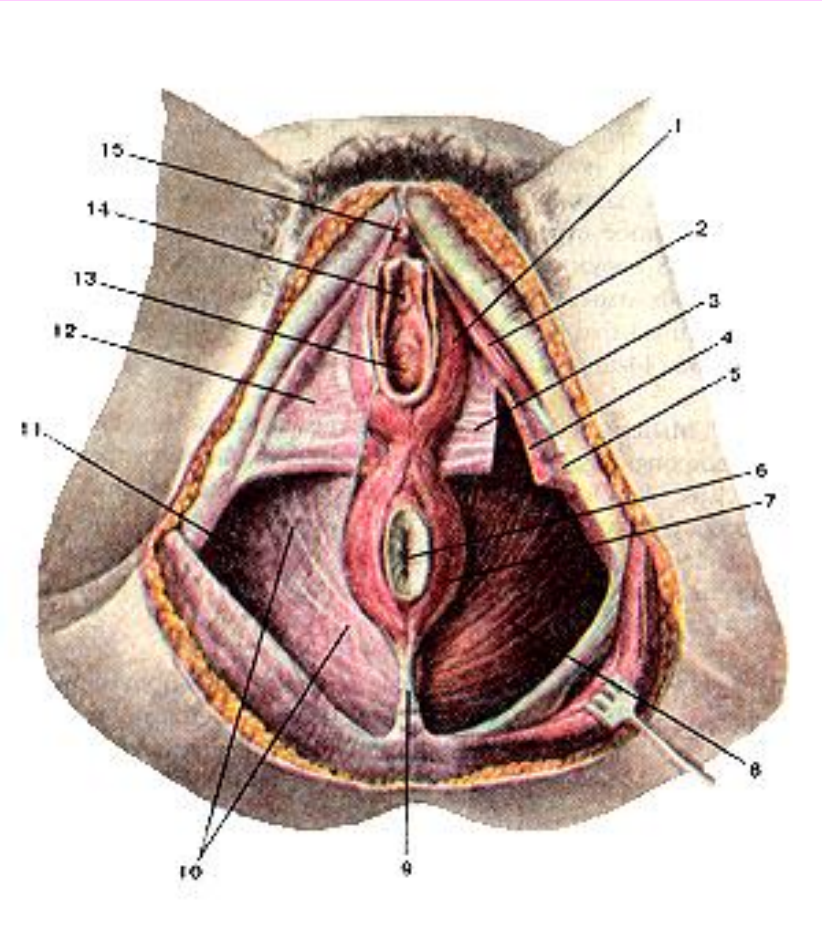

III. Верхний (внутренний) слой мышц промежности называется диафрагмой таза. Диафрагма таза состоит из парной мышцы, поднимающей задний проход.

Мышцы и фасции тазового дна выполняют следующие важнейшие функции:

1. Тазовое дно является опорой для внутренних половых органов, способствует сохранению их нормального положения. Особое значение имеют мышцы, поднимающие задний проход. При сокращении этих мышц происходит замыкание половой щели, сужение просвета прямой кишки и влагалища. Повреждение мышц тазового дна ведет к опущению и выпадению половых.
2. Тазовое дно представляет собой опору не только для половых органов, но и для внутренностей. Мышцы тазового дна участвуют в регуляции внутрибрюшного давления совместно с грудобрюшной преградой и мускулатурой брюшной стенки.
3. Во время родов при изгнании плода все три слоя мышц тазового дна растягиваются и образуют широкую трубку, являющуюся продолжением костного родового канала. После рождения плода мышцы тазового дна вновь сокращаются и принимают прежнее положение.

Анатомия молочной железы

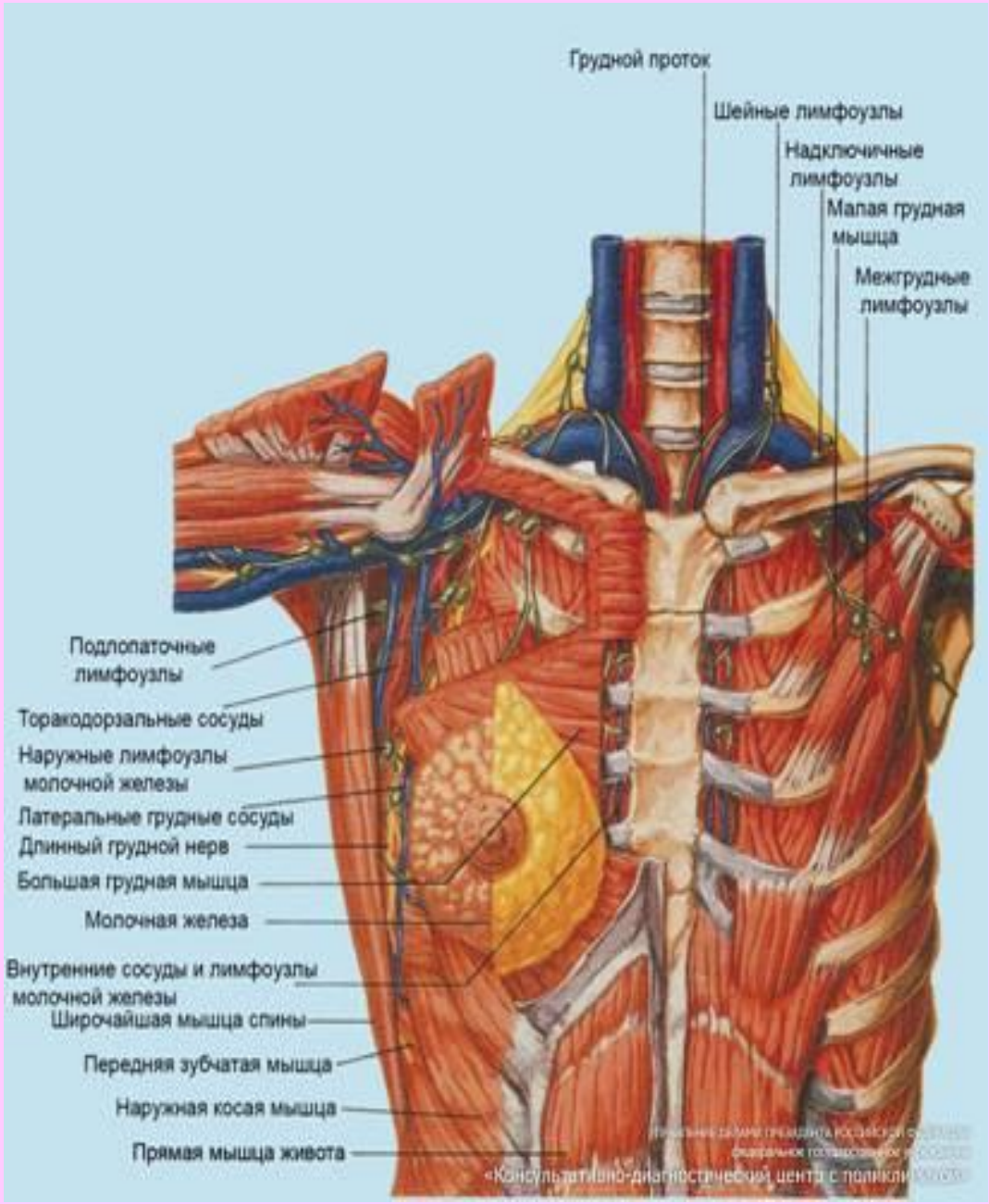

Молочные железы — сложный в анатомическом и функциональном отношении орган. Они расположены на передней грудной стенке между III и IV ребрами. Тело железы имеет форму выпуклого диска с неровной поверхностью спереди, где находятся выступы и углубления, заполненные жировой клетчаткой. Задняя поверхность железы прилегает к фасции большой грудной мышцы.

Паренхима железы представлена сложными альвеолярно-трубчатыми железами, собранными в мелкие дольки, из которых формируются крупные доли. Каждая доля имеет выводной проток. Некоторые протоки могут соединяться перед выходом на поверхность соска, поэтому число отверстий на соске может быть от 12 до 20.

Паренхима железы заключена в соединительнотканный футляр, образованный расслоением поверхностной грудной фасции, покрывающей спереди большую грудную и зубчатую мышцы. Под передним листком расщепленной поверхностной фасции имеется большое количество жировой ткани, окружающей молочную железу снаружи и проникающей между ее долями. От фасциального футляра в глубь железы распространяются соединительнотканные тяжи и перегородки. Они пронизывают всю ткань железы и образуют ее мягкий остов, в котором располагаются жировая клетчатка, молочные протоки, кровеносные и лимфатические сосуды, нервы. Между железистыми дольками паренхимы имеется более нежная и рыхлая соединительная ткань, лишенная жировой клетчатки. Внутридольковые перегородки продолжаются кпереди, за пределы фасциального футляра железы, к глубоким слоям кожи в виде соединительнотканных тяжей — связок Купера.

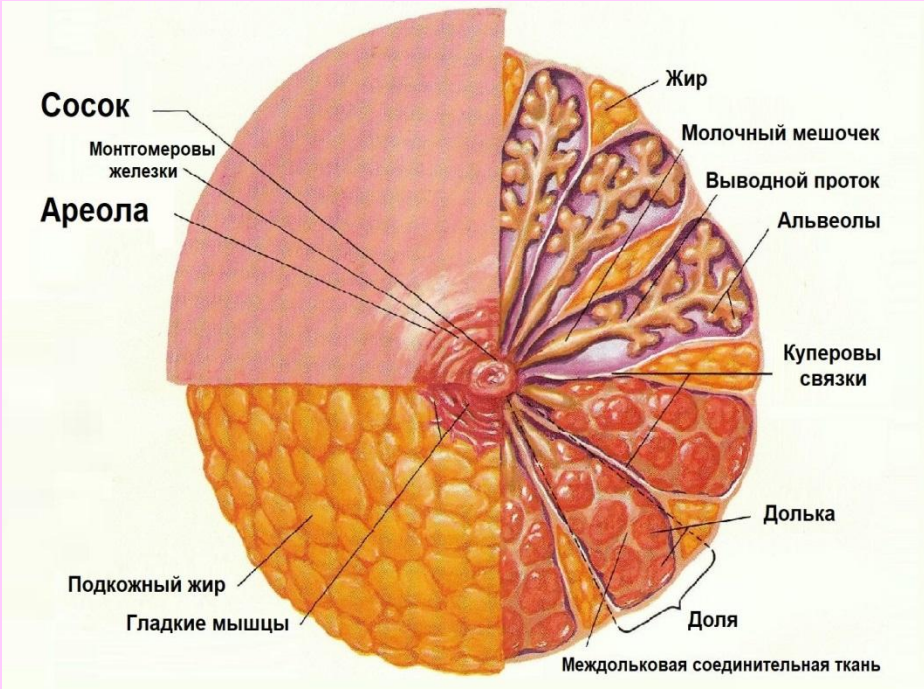
Сосок
Монтгомеровы железки
Ареола
Жир
Молочный мешочек
Выводной проток
Альвеолы
Куперовы связки
Долька
Доля
Подкожный жир
Гладкие мышцы
Междольковая соединительная ткань

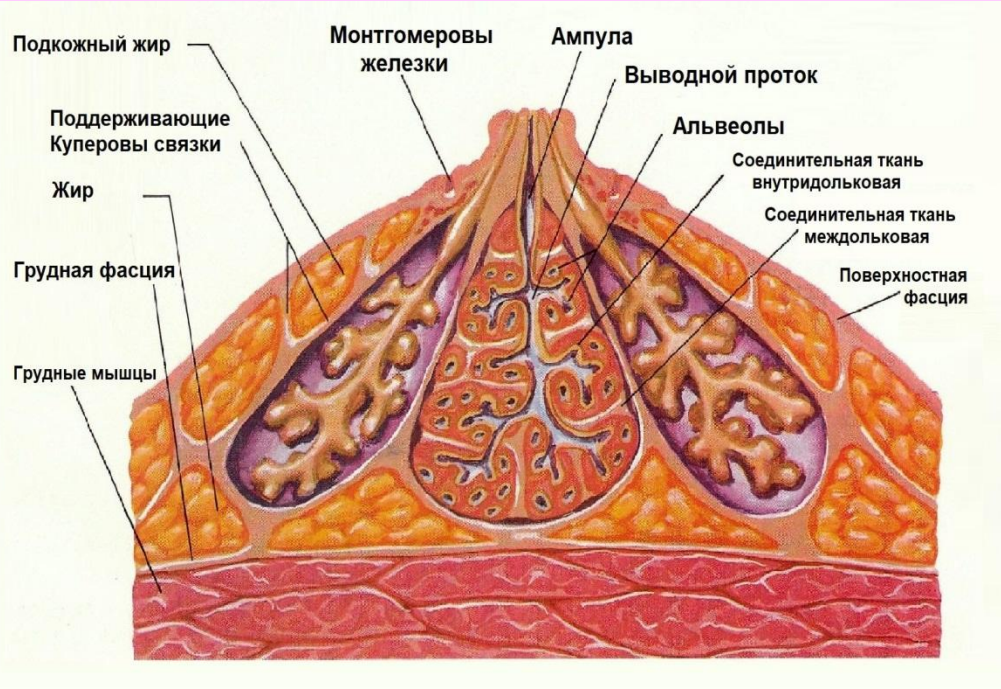
Подкожный жир
Монтгомеровы железки
Ампула
Выводной проток
Поддерживающие Куперовы связки
Альвеолы
Соединительная ткань внутридольковая
Жир
Соединительная ткань междольковая
Грудная фасция
Поверхностная фасция
Грудные мышцы

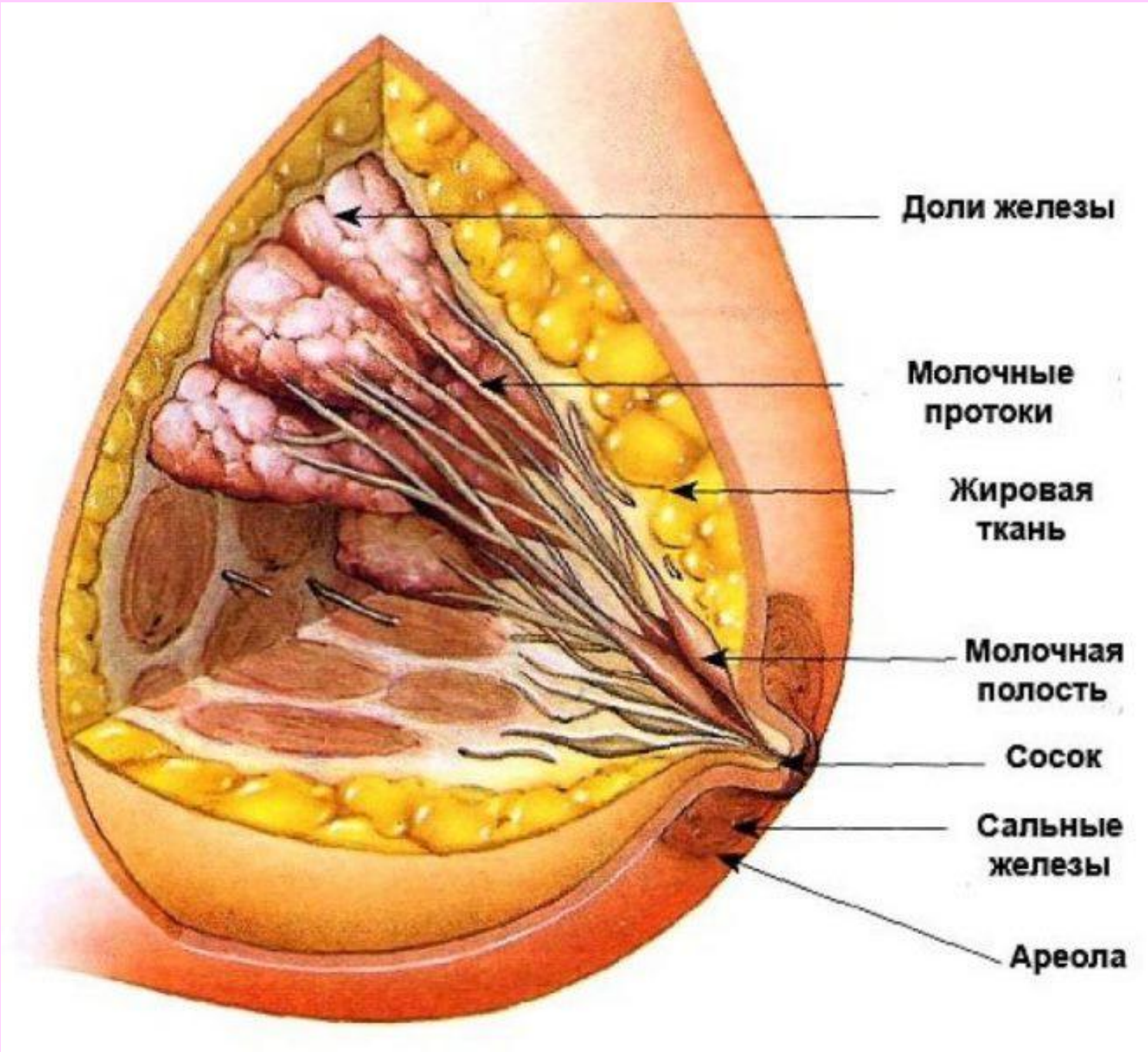
Доли железы
Молочные протоки
Жировая ткань
Молочная полость
Сосок
Сальные железы
Ареола

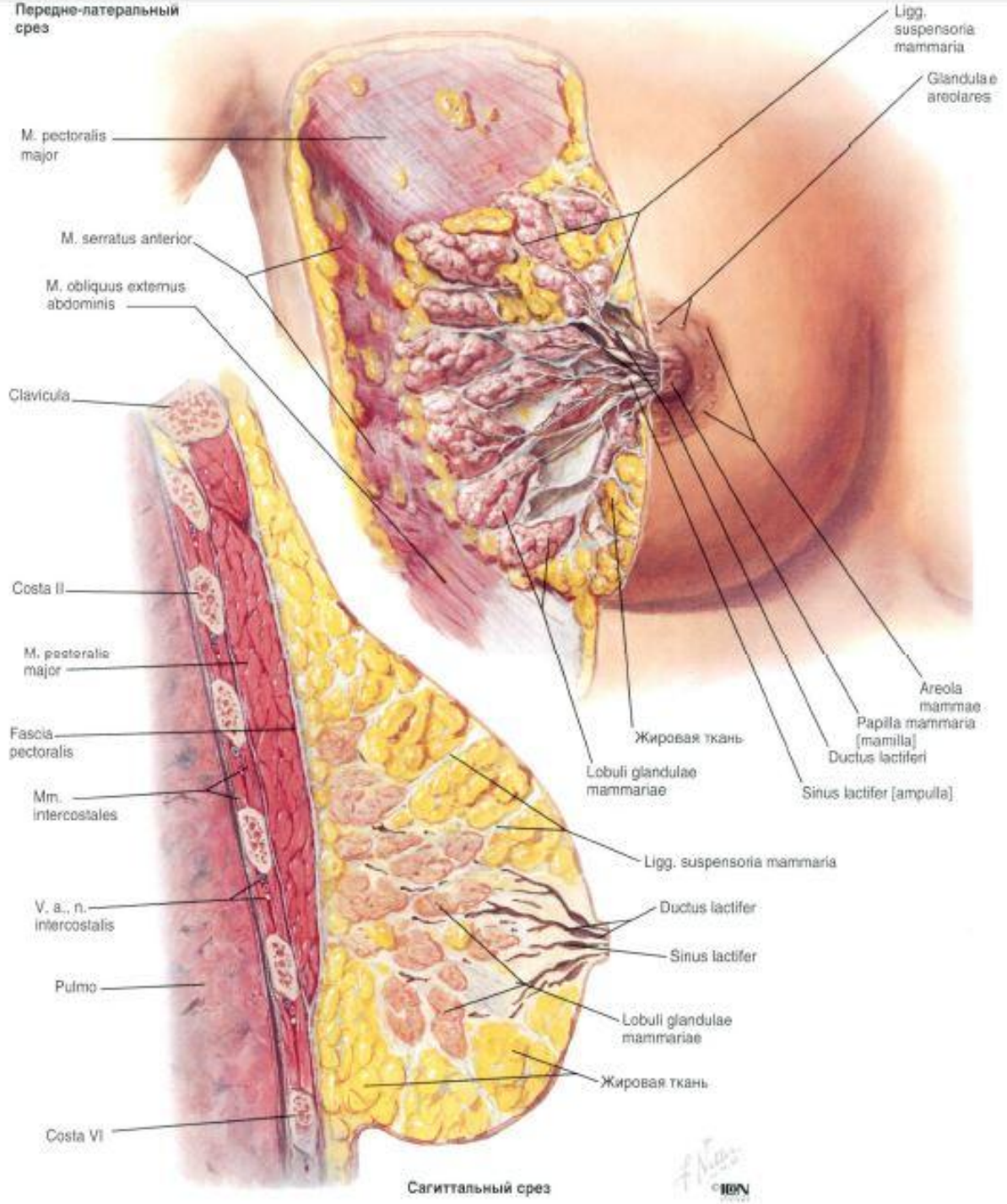
Передне-латеральный срез
Ligg. suspensoria mammaria
Glandulae areolares
M. pectoralis major
M. serratus anterior
M. obliquus externus abdominis
Clavicula
Costa II
M. pectoralis major
Fascia pectoralis
Mm. intercostales
V. a., n. intercostalis
Pulmo
Costa VI
Areola mammae
Papilla mammaria [mamilla]
Ductus lactiferi
Жировая ткань
Lobuli glandulae mammariae
Sinus lactifer [ampulla]
Ligg. suspensoria mammaria
Ductus lactifer
Sinus lactifer
Lobuli glandulae mammariae
Жировая ткань
Сагиттальный срез

Молочная железа снабжается кровью ветвями внутренней грудной и подмышечной артерий, а также ветвями межреберных артерий.

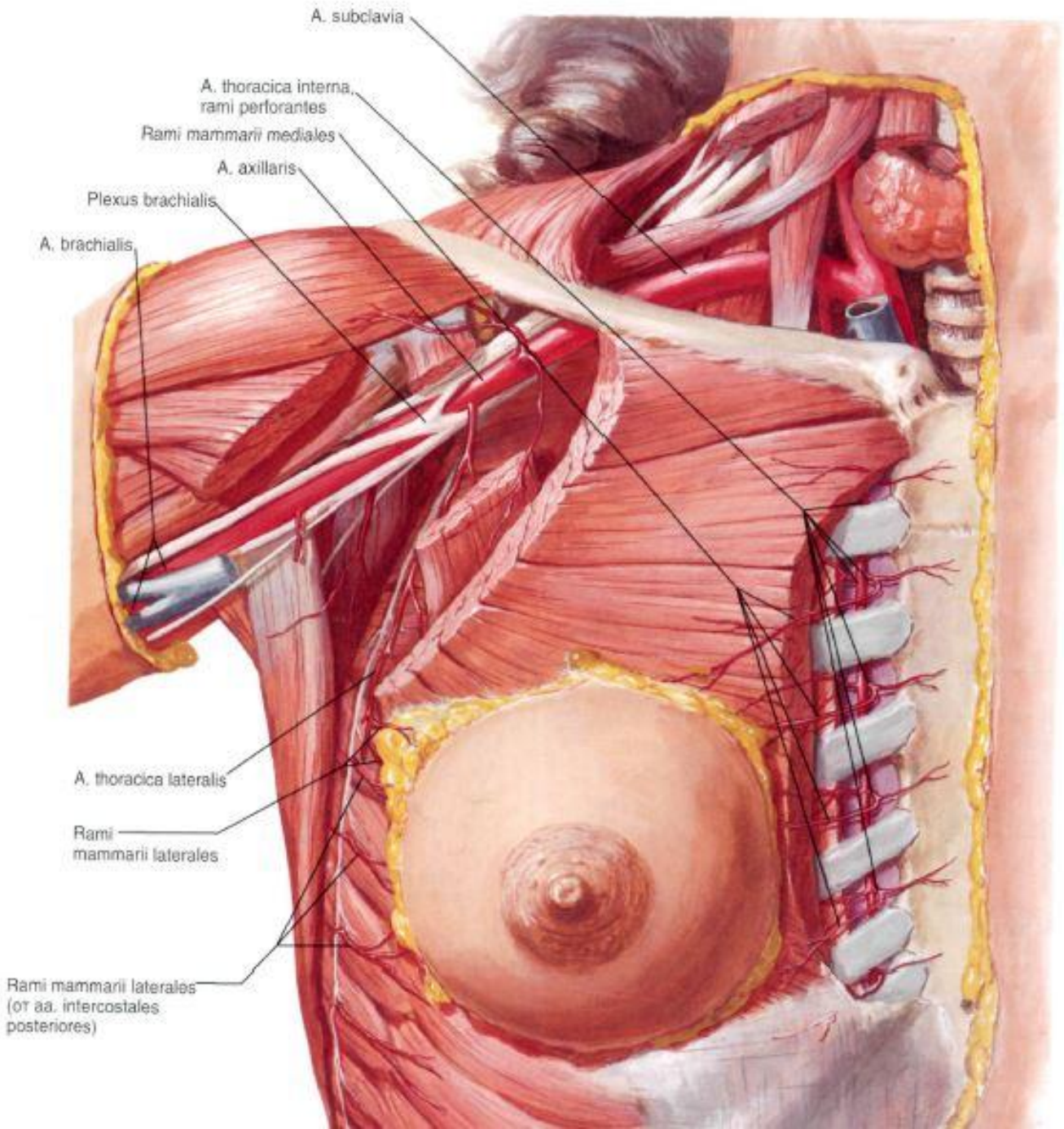
A. subclavia
A. thoracica interna,
rami perforantes
Rami mammarii mediales
A. axillaris
Plexus brachialis
A. brachialis
A. thoracica lateralis
Rami
mammarii laterales
Rami mammarii laterales
(от aa. intercostales
posteriores)

Благодарю за внимание!