

**первичная хирургическая
обработка ран ЧЛО (ПХО)**

Первичная хирургическая обработка ран (ПХО).

Основным в лечении инфицированных ран является их первичная хирургическая обработка. Ее цель — удалить нежизнеспособные ткани, находящуюся в них микрофлору и тем самым предупредить развитие раневой инфекции.

Различают раннюю первичную хирургическую обработку, проводящуюся в первые сутки после ранения, отсроченную — на протяжении вторых суток и позднюю — спустя 48 ч после ранения. Чем раньше произведена первичная хирургическая обработка, тем больше вероятность предупредить развитие в ране инфекционных осложнений.

Первичная хирургическая обработка должна быть одномоментной и радикальной, т. е. она должна выполняться в один этап и в процессе ее должны быть полностью удалены нежизнеспособные ткани. В первую очередь оперируют раненых с наложенным кровоостанавливающим жгутом и обширными осколочными ранениями, с загрязнением ран землей, при котором имеется значительная опасность развития анаэробной инфекции.

Первичная хирургическая обработка раны заключается в иссечении краев, стенок и дна ее в пределах здоровых тканей с восстановлением анатомических соотношений.

Первичная хирургическая обработка начинается с рассечения раны. Окаймляющим разрезом шириной 0,5—1 см иссекают кожу и подкожную клетчатку вокруг раны и разрез кожи продлевают вдоль оси конечности по ходу сосудисто-нервного пучка на протяжении, достаточном для того, чтобы можно было осмотреть все слепые карманы раны и иссечь нежизнеспособные ткани. Далее вдоль разреза кожи рассекают фасцию и апоневроз /-образным или дугообразным разрезом. Это обеспечивает хороший осмотр раны и уменьшает сдавление мышц вследствие их отека, что особенно важно при огнестрельных ранах.

После рассечения раны удаляют обрывки одежды, сгустки крови, свободно лежащие инородные тела и приступают к иссечению размозженных и загрязненных тканей.

Мышцы иссекают в пределах здоровых тканей. Нежизнеспособные мышцы темно-красного цвета, тусклые, не кровоточат на разрезе и не сокращаются при дотрагивании пинцетом.

Неповрежденные крупные сосуды, нервы, сухожилия при обработке раны должны быть сохранены, с их поверхности осторожно удаляют загрязненные ткани. (1)вободно лежащие в ране мелкие костные осколки удаляют, острые, лишенные надкостницы, выступающие в рану концы костных отломков скусывают кусачками. При обнаружении повреждений сосудов, нервов, сухожилий восстанавливают их целостность. При проведении обработки раны необходима тщательная остановка кровотечения. Если при хирургической обработке раны нежизнеспособные ткани и инородные тела полностью удалены, рану зашивают (первичный шов).

Поздняя хирургическая обработка

выполняется по тем же правилам, что и ранняя, но при признаках гнойного воспаления она сводится к удалению инородных тел, очищению раны от грязи, удалению некротизированных тканей, вскрытию затеков, карманов, гематом, абсцессов, чтобы обеспечить хорошие условия для оттока раневого отделяемого.

Иссечение тканей, как правило, не производят из-за опасности генерализации инфекции.

Завершающим этапом первичной хирургической обработки ран является первичный шов, восстанавливающий анатомическую непрерывность тканей. Целью его является предупреждение вторичного инфицирования раны и создание условий для заживления раны первичным натяжением.

Первичный шов накладывают на рану в течение суток после ранения. Первичным швом, как правило, заканчивают также оперативные вмешательства при асептических операциях. При определенных условиях первичным швом закрывают гнойные раны после вскрытия подкожных абсцессов, флегмон и иссечения некротизированных тканей, обеспечив в послеоперационном периоде хорошие условия для дренирования и длительного промывания ран растворами антисептиков и протеолитических ферментов

Первично-отсроченный шов накладывают в сроки до 5—7 дней после первичной хирургической обработки ран до появления грануляций при условии, что не произошло нагноения раны. Отсроченные швы можно накладывать в виде провизорных: операцию заканчивают зашиванием краев раны и затягивают их спустя несколько дней, если не произошло нагноения раны.

В ранах, зашитых первичным швом, воспалительный процесс слабо выражен и заживление происходит первичным натяжением

Заключительным этапом первичной хирургической обработки ран, отсроченным на некоторое время, является вторичный шов.

Он накладывается на гранулирующую рану в условиях, когда опасность нагноения раны миновала. Сроки применения вторичного шва—от нескольких дней до нескольких месяцев. Применяется он для ускорения заживления ран.

Ранний вторичный шов накладывают на гранулирующие раны в сроки от 8 до 15 дней. Края раны обычно подвижны, иссечение их не производят.

Поздний вторичный шов накладывают в более поздние (спустя 2 нед) сроки, когда произошли рубцовые изменения в краях и стенках раны. Сближение краев, стенок и дна раны в таких случаях невозможно, поэтому производят мобилизацию краев и иссечение рубцовой ткани. В тех случаях, когда имеет место большой дефект кожи, делают пересадку кожи.

Показаниями к применению вторичного шва являются: нормализация температуры тела, состава крови, удовлетворительное общее состояние больного, а со стороны раны—исчезновение отека и гиперемии кожи вокруг нее, полное очищение от гноя и некротизированных тканей, наличие здоровых, ярких, сочных грануляций.

Применяются различные виды швов, но независимо от вида шва необходимо соблюдать основные принципы: в ране не должно оставаться замкнутых полостей, карманов, адаптация краев и стенок раны должна быть максимальной. Швы должны быть съемными, и в зашитой ране не должны оставаться лигатуры не только из нерассасывающегося материала, но и из кетгута, так как наличие инородных тел в последующем может создать условия для нагноения раны. При ранних вторичных швах грануляционную ткань необходимо сохранять, что упрощает технику операции и сохраняет барьерную функцию грануляционной ткани, препятствующей распространению инфекции в окружающие ткани.

Заживление ран, ушитых вторичным швом и заживших без нагноения, принято называть заживлением по типу первичного натяжения в отличие от истинного первичного натяжения, так как, хотя рана заживает линейным рубцом, в ней происходят процессы образования рубцовой ткани через созревание грануляций.

МЭСы ОМС – амбулаторная помощь

Диагноз	Обслед о- вание	Объем лечебных мероприятий	Посеще- ний	УЕТ	Критерии качества	Код МКБ -10
Поверхностная травма губы и полости рта		хирургическая обработка раны 1,5 - 2,0 перевязка после операции (2) 0,8 посещение на дому (2) 4,0	1-3	19,5	Заживлен ие раны в течение 10 дней	S00.5
Множествен ные поверхностные травмы головы		осмотр сложной патологии первичный 1,25 осмотр сложной патологии повторный (5) 0,25 хирургическая обработка раны 1,5 - 2,0 перевязка после операции (4) 2,0 физиолечение больничный лист направление на госпитализацию	1-5	10,5	Заживлен ие раны в течение 10 дней	S00.7
Открытая рана щеки и височно-нижнечелюстной области		осмотр сложной патологии первичный 1,25 осмотр сложной патологии повторный (9) 0,25 анестезия инъекционная (2) 0,5 остановка кровотечения 1,0 хирургическая обработка раны 1,5 - 2,0 перевязка после операции (7) 2,0 физиолечение больничный лист направление на госпитализацию	1-5	21,0	Заживлен ие раны в течение 14 дней	S01.4
Открытая		То же +	1-5	18,0	То же	S01.5

СТАНДАРТ МЕДИЦИНСКОЙ ПОМОЩИ

X1916 – Повреждения челюстно-лицевой области

1. Модель пациента

Категория: взрослые, дети

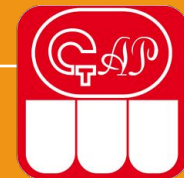Стадия: любая

Осложнение: вне зависимости от осложнений

Условия оказания: стационарная помощь

	Уровни назначения	Частота предоставления	Среднее количество
Клиническое обследование в челюстно-лицевой хирургии	1	1	5
Диагностические исследования			
ЭКГ	1	1	1
Цифровая рентгенографии органов грудной клетки	1	1	1
R-графия челюстей	1	1	1
Rg-графия костей лицевого черепа	2	0,3	2
РКТ или МРТ	3	0,3	1
Томография челюстей	2	0,2	1
Оперативные пособия, хирургические манипуляции			
Перевязка наружной сонной артерии	2	0,01	1
Первичная хирургическая обработка ран челюстно-лицевой области	2	0,02	1

Стандарт противомикробной терапии пациентам с травматическим повреждением костей и мягких тканей челюстно-лицевой области



	Нозологические формы	Препараты
S02.2	Перелом костей носа	Пенициллины широкого спектра действия- Амоксициллин Комбинации пенициллинов, включая комбинации с ингибиторами бета-лактамаз - Амоксициллин+[Клавулановая кислота] Цефалоспорины 1-го поколения - Цефазолин ; Цефалоспорины 3-го поколения - Цефтриаксон, Цефотаксим.
S02.3	Перелом дна глазницы	
S02.4	Перелом скуловой кости и верхней челюсти	
S02.6	Перелом нижней челюсти	
S02.7	Множественные переломы черепа и лицевых костей	
S02.8	Переломы других лицевых костей и костей черепа	
S00	Поверхностная травма головы	
S01	Открытая рана головы	
S10	Поверхностная травма шеи	
S11	Открытая рана шеи	
S19	Другие и неуточненные травмы шеи	

Хирургические, эндоскопические, эндоваскулярные и другие методы лечения, требующие анестезиологического и/или реаниматологического сопровождения

Наименование медицинской услуги	показатель частоты	Кратность
Удаление поверхностно расположенного инородного тела	0,05	1
Иссечение поражения кожи	0,1	1
Иссечение поражения подкожно-жировой клетчатки	0,1	1
Кожная пластика для закрытия раны	0,1	1
Кожная пластика для закрытия раны с использованием метода дерматензии	0,01	1
Пластика раны местными тканями	0,3	1
Аутодермопластика раны	0,05	1
Сшивание нерва с использованием микрохирургической техники	0,01	1
Первичная хирургическая обработка раны наружного уха	0,05	1
Сшивание наружного уха	0,05	1
Ушивание раны века	0,1	1

Посредством ПХО ран может быть решена одна из следующих 2-х задач:

- 1) Превращение бактериально загрязненной случайной или боевой раны в практически асептическую операционную рану («стерилизация раны ножом»).
- 2) Превращение раны с большей зоной повреждения окружающих тканей в рану с малой зоной повреждения, более простую по форме и менее загрязненную бактериально.

Мы различаем следующие виды хирургической обработки ран:

- 1) Туалет раны.
- 2) Полное иссечение раны в пределах асептических тканей, дающее возможность при успешном выполнении заживление раны под швами первичным натяжением.
- 3)3) Рассечение раны с иссечением нежизнеспособных тканей, чем создаются условия для неосложненного заживления раны вторичным натяжением

Туалет раны производится при любом ранении,

но как самостоятельное мероприятие проводится при незначительных поверхностных резаных ранах, особенно на лицо, на пальцах, где другие методы обычно не применяются. Под туалетом раны подразумевается очистка, посредством марлевого шарика, смоченного бензином, или эфиром, спиртом, или спиртом, (или другим антисептиком) краев раны и ее окружности от грязи, удаление приставших инородных частиц смазывание краев раны йодонатом и наложение асептической повязки. Необходимо учесть, что очищая окружность раны, следует производить движения от раны наружи, а не наоборот, во избежание занесения вторичной инфекции в рану.

Полное иссечение раны с наложением первичного или первично отсроченного шва на рану (т.е. производится операция – первичная хирургическая обработка раны). Иссечение раны основывается на учении о первичной инфицированности случайной раны.

1 - Этап иссечение и рассечение краев и дна раны в пределах здоровых тканей. Следует оговориться, что рассекаем мы рану не всегда, а иссекаем почти всегда. Рассекаем в тех случаях, когда нужно провести ревизию раны. Если рана расположена в области больших мышечных массивов, например: на бедре, то иссекаются все нежизнеспособные ткани, особенно мышцы в пределах здоровых тканей вместе с дном раны, шириной до 2 см. Не всегда это удается выполнить достаточно полно и строго. Этому мешает иногда извилистый ход раны или функционально важные органы и ткани, расположенные по ходу раневого канала. Рана после иссечения промывается растворами антисептиков, проводится тщательный гемостаз и не следует промывать антибиотиками – аллергияция.

2 – Этап рана послойно ушивается наглухо. Иногда ПХО раны превращается в довольно сложную операцию и к этому надо быть готовым. Несколько слов об особенностях ПХО ран, локализующихся на лице и кисти. На лице и кисти широкая ПХО ран не производится, т.к. эти области имеют мало тканей, а нас интересуют косметические соображения после операции. На лице и кисти достаточно минимально освежить края раны, произвести туалет ее и наложить первичный шов. Особенности кровоснабжения этих областей позволяют это сделать. Показание к ПХО раны: в принципе все свежие раны должны подвергаться ПХО. Но многое зависит и от общего состояния больного, если больной очень тяжелый, находится в состоянии шока, то ПХО отсрочивается. Но если у больного обильное кровотечение из раны, то, несмотря на тяжесть его состояния ПХО проводится.

Этап рана послойно ушивается наглухо.

Иногда ПХО раны превращается в довольно сложную операцию и к этому надо быть готовым. Несколько слов об особенностях ПХО ран, локализующихся на лице и кисти. На лице и кисти широкая ПХО ран не производится, т.к. эти области имеют мало тканей, а нас интересуют косметические соображения после операции. На лице и кисти достаточно минимально освежить края раны, произвести туалет ее и наложить первичный шов. Особенности кровоснабжения этих областей позволяют это сделать. Показание к ПХО раны: в принципе все свежие раны должны подвергаться ПХО. Но многое зависит и от общего состояния больного, если больной очень тяжелый, находится в состоянии шока, то ПХО отсрочивается. Но если у больного обильное

- 1) Первичный шов, когда шов накладывается сразу же после ранения и ПХО ран.
- 2) Первично – отсроченный шов, когда шов накладывается через **3-5-6** дней после ранения. Шов накладывается на предварительно обработанную рану до появления грануляций, если рана хорошая, без клинических признаков инфекции, при общем хорошем состоянии больного.
- 3) Вторичные швы, которые накладываются не для предупреждения инфекции, а чтобы ускорить заживление инфицированной раны. Среди вторичных швов мы различаем:
 - а) Ранний вторичный шов накладывается через **8-15** дней после ранения. Этот шов накладывается на гранулирующую рану с подвижными, нефиксированными краями без наличия рубцов. Грануляции при этом не иссекаются, края раны не мобилизируются.
 - б) Поздний вторичный шов через **20-30** дней и позднее после ранения. Этот шов накладывается на гранулирующую рану с развитием рубцовой ткани после иссечения рубцовых краев, стенок и дна раны и мобилизации краев раны.

ПХО ран **НЕ** производится:

- а) при сквозных ранах (напр., пулевых)
- б) при мелких, поверхностных ранах
- в) при ранах на кисти, пальцах, лице, черепе не производится иссечение раны, а производится туалет и накладываются швы
- г) не подлежат ПХО гнойные раны
- д) полное иссечение не осуществимо, если в состав стенок раны входят анатомические образования, целостность которых необходимо щадить (крупные сосуды, нервные стволы и т.п.)
- е) шок.

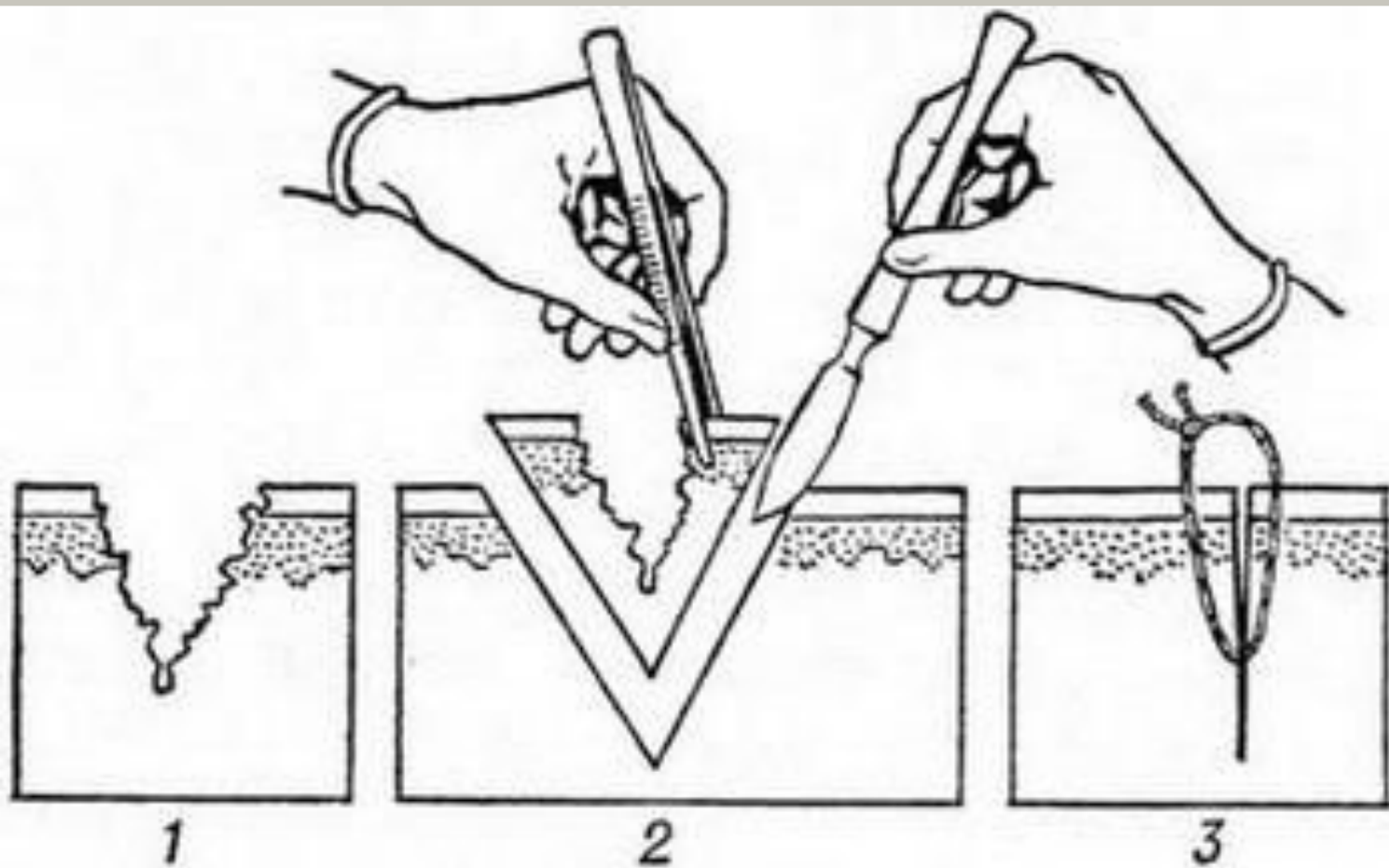



Схема первичной хирургической обработки раны:

1— рана до обработки; **2** — иссечение; **3** — глухой шов.



Типы заживления ран:

Заживление *первичным* натяжением происходит без нагноения и образования видимой межуточной ткани с последующим развитием линейного рубца. Протекает в ранах с ровными жизнеспособными краями, отстающими друг от друга не более чем на 1 см, при отсутствии раневой инфекции. Типичным примером такого заживления служат операционные раны.



Заживление вторичным натяжением

происходит через нагноение с образованием видимой соединительной ткани и последующим развитием грубого рубца. Имеет место при развитии раневой инфекции и наличии обширных дефектов тканей, не допускающих первичного сопоставления стенок раны.



Заживление под струпом

происходит без образования рубца в поверхностных ранах при сохраненном ростковом слое кожи. Быстрая регенерация эпидермиса происходит под струпом, состоящим из фибрина и форменных элементов крови.



Анестезия. Вид обезболивания не имеет практического значения, однако следует избегать применения тех методов местной анестезии, которые сопряжены с применением жгута (внутрикостная, внутривенная). Следует напомнить, что острое иглы направляется снаружи внутрь и ток инфильтрирующего раствора должен идти из окружающих тканей в рану, а не наоборот; при этом кусочки разможенных тканей и мелкие частицы грязи выносятся током жидкости вместе с кровью из глубины раны на поверхность.

Туалет раны

и обработку операционного поля производят обычным путем. Как самостоятельное мероприятие осуществляется при незначительных поверхностных резаных ранах, особенно на лице и пальцах, где другие методы обычно не применяются. Кожу вокруг раны необходимо очистить от загрязнения тампонами, смоченными эфиром или бензином, широко смазать края раны 5% настойкой йода и наложить асептическую повязку.

При первичной хирургической обработке раны производится ее иссечение. В ряде случаев иссечение раны сочетается с рассечением тканей. Рассечение тканей оправдано лишь тогда, когда необходим осмотр глубже лежащих тканей, предполагаемая зона повреждения которых распространяется значительно шире, чем дефект кожных покровов, а также необходимости опорожнить гематому, остановить кровотечение, удалить инородное тело.

При хирургической обработке раны накладывают различные виды швов:

- 1) первичный шов, когда шов накладывают сразу после первичной хирургической обработки раны;
- 2) первично отсроченный шов, когда шов, наложенный при первичной хирургической обработке, затягивается через 5-6 дней при отсутствии клинических признаков воспаления;
- 3) ранний вторичный шов - через 8-15 дней после ранения. Накладывается на гранулирующую рану с подвижными неинфицированными краями без наличия рубцов. Грануляции не иссекаются, края раны не мобилизуются;
- 4) поздний вторичный шов - через 20-30 дней и позже после ранения. Накладывается после иссечения рубцовых краев, стенок и дна раны, а также мобилизации краев раны.