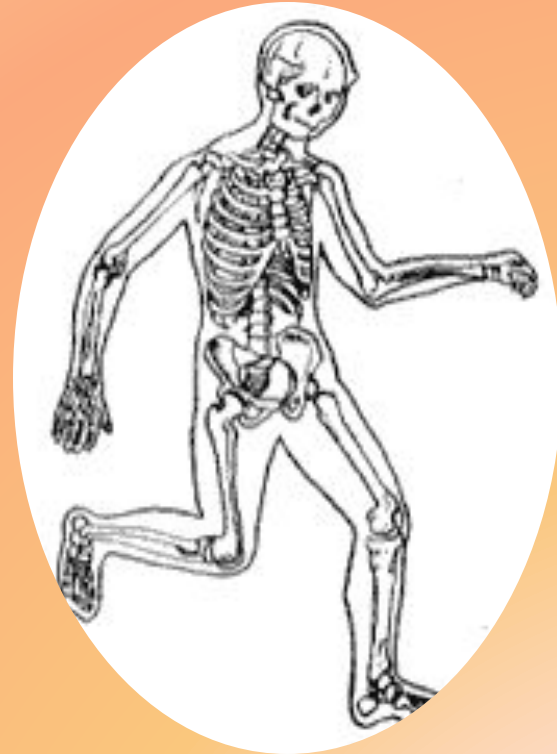
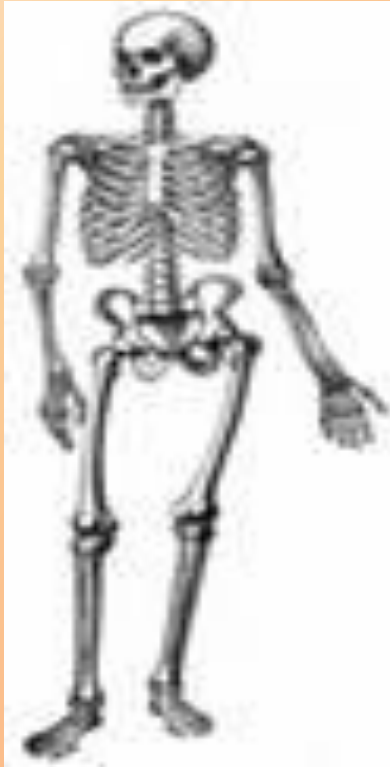
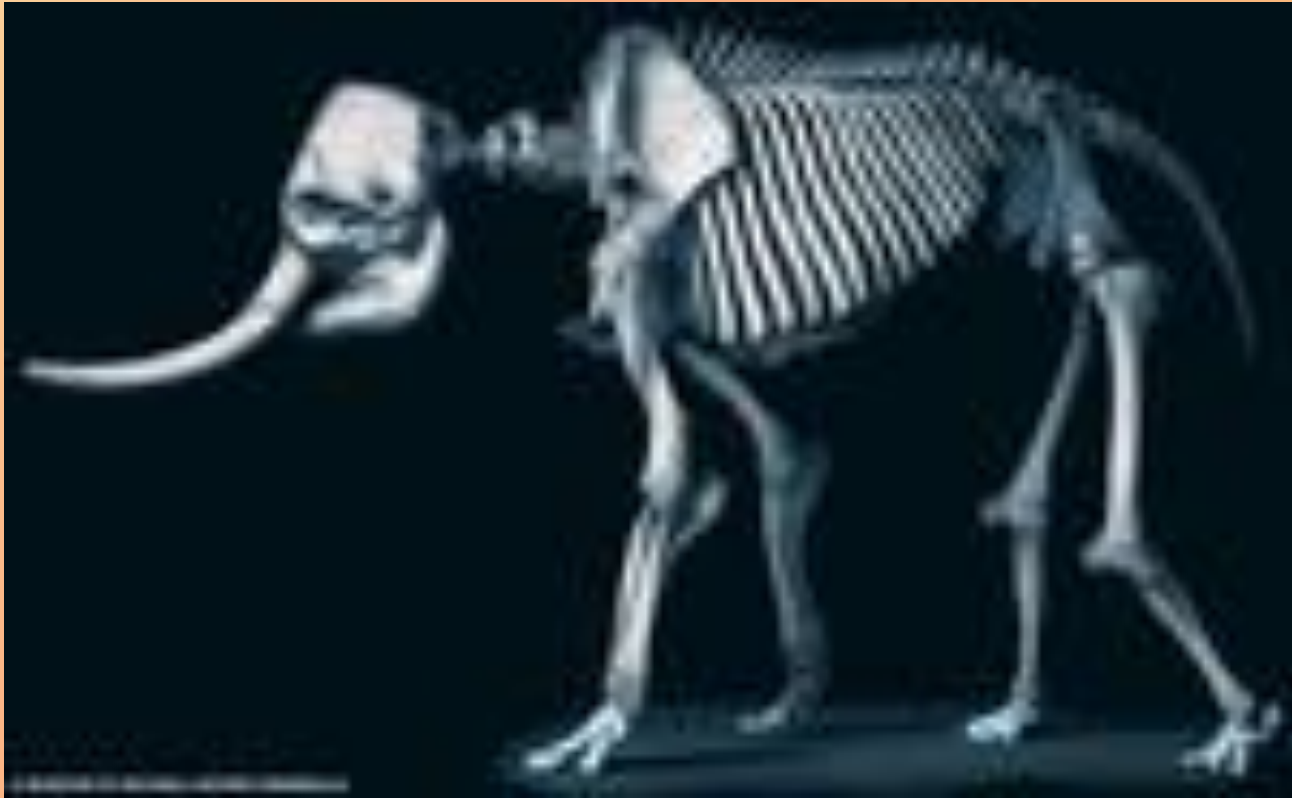

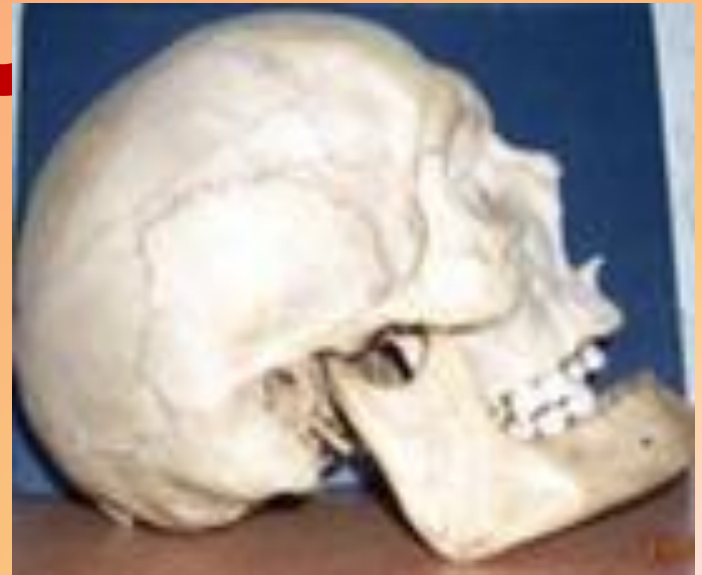**Скелет человека, его строение и значение.**

# Опорно – двигательный аппарат слона



**Скелет человека  
состоит из тех  
же отделов, что  
и скелет  
млекопитающих**

**ЭККУРС**



**В**

**ИСТОРИЮ**

# Демокрит

Древнегреческий философ



Собирал остатки скелетов, посещая  
кладбища

# Клавдий Гален

Древнеримский врач и  
естествоиспытатель



Совершил путешествие в Александрию,  
где изучал единственный целиком  
собранный скелет человека

# Андрей Везалий

Анатом



Ночью крал трупы повешенных людей



# Иоганн Вольфганг

**Гете**  
Немецкий поэт и  
ученый



Описал строение скелета и его роль в  
жизни организма

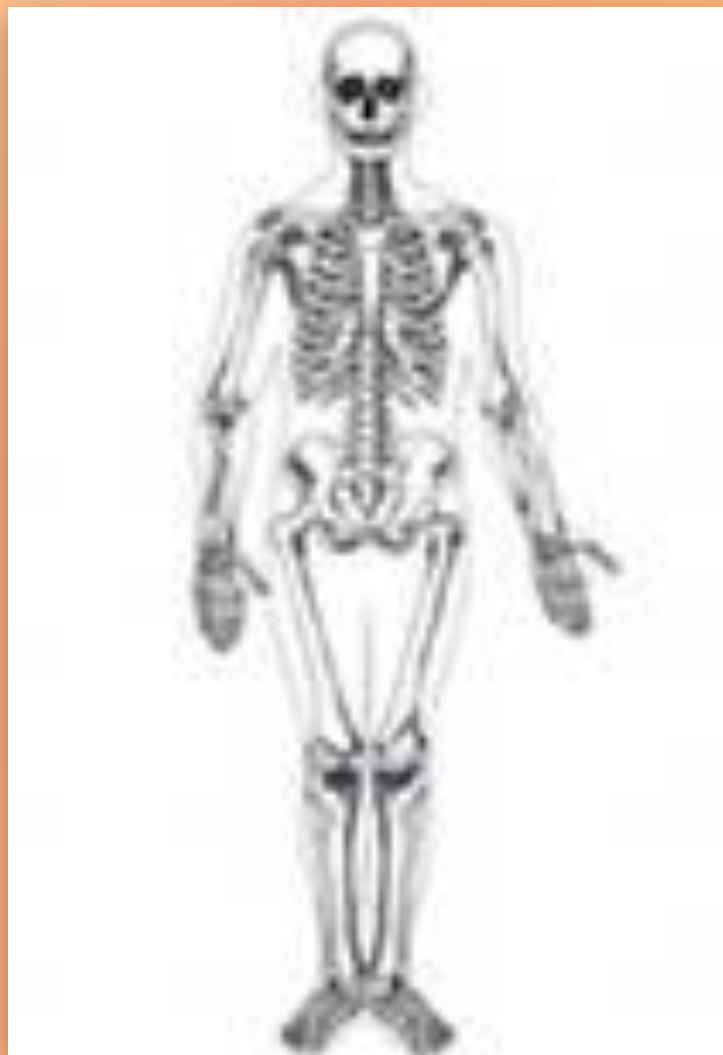

# Петр Первый



**Покупал коллекции по анатомии**

# СКЕЛЕТ



# СКЕЛЕТ

(от греч. skeletos -  
букв. -

высохший),

совокупность

твердых тканей в

организме

животных и

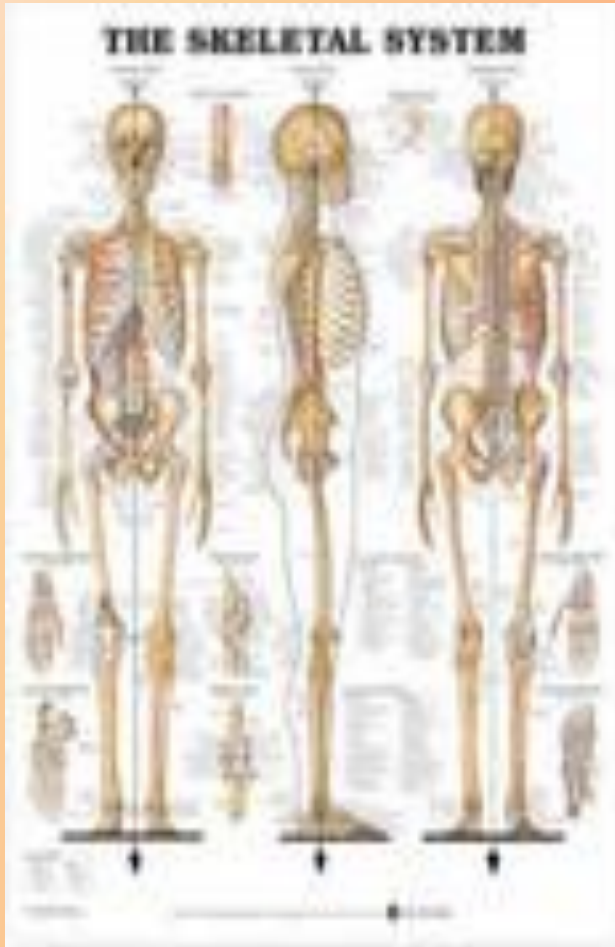человека,

дающих телу

опору и

защищающих его

от механических



# Скелет человека

- из **206** костей

**Парные  
кости**

**85**

**Непарные  
кости**

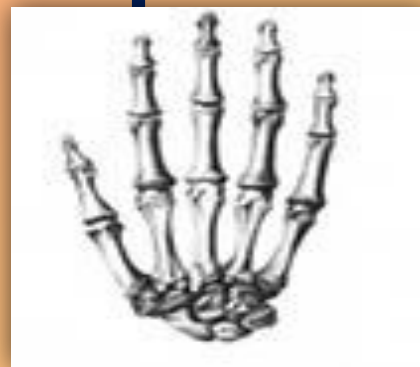**36**

# Классификация костей по форме :

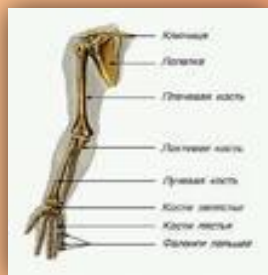- длинные



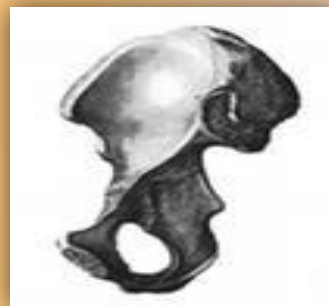- короткие



- смешанные

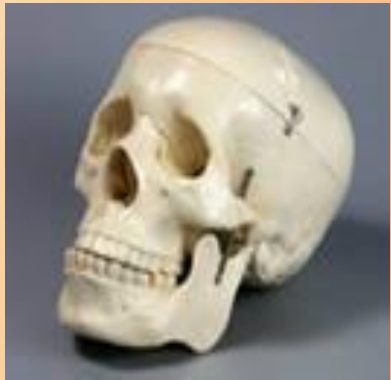

- широкие или плоские

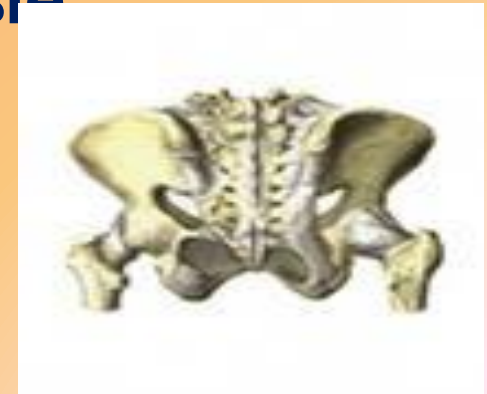

# Соединения костей

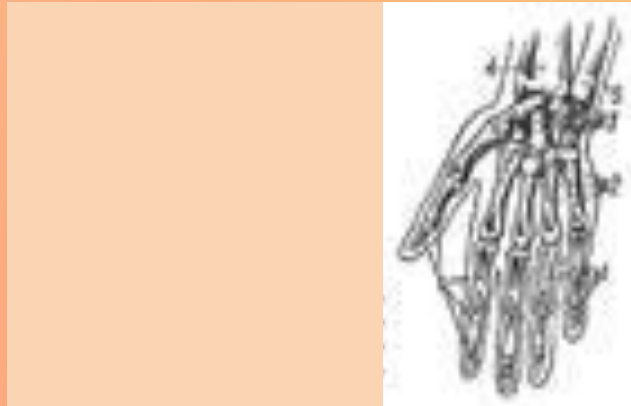Неподвижные



Малоподвижные



Подвижные - суставы



# Скелет

Осево́й

Периферическ  
ий

Скелет

Скелет

Скелет

ГОЛОВЫ

туловищ

конечности

а

й

Плечевой  
пояс

Верхних

Нижних

Скелет  
конечност

Тазовый  
пояс

Скелет  
конечности

ей

й



# Строение ГОЛОВЫ

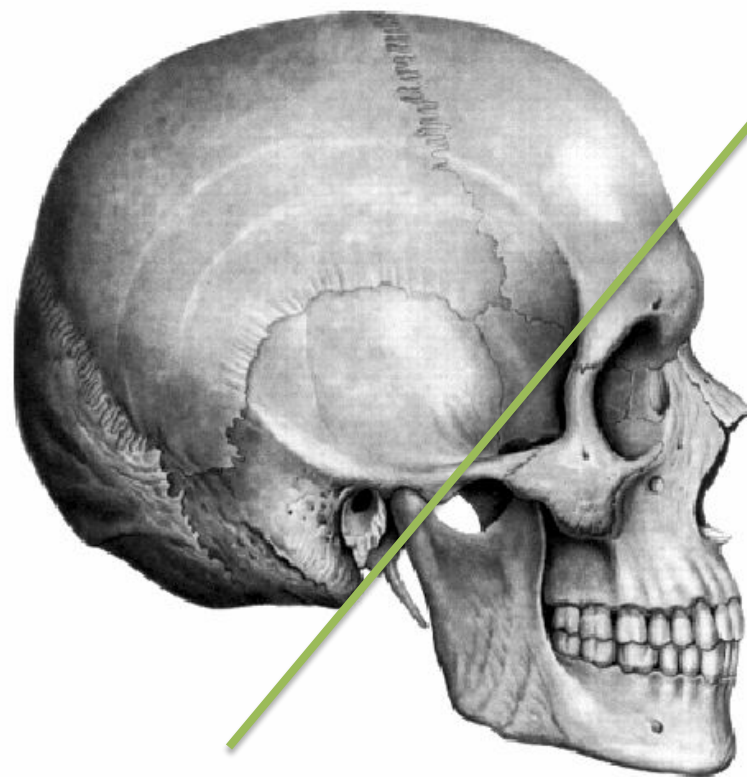
Мозговой отдел  
черепа

Лицевой  
отдел  
черепа

23

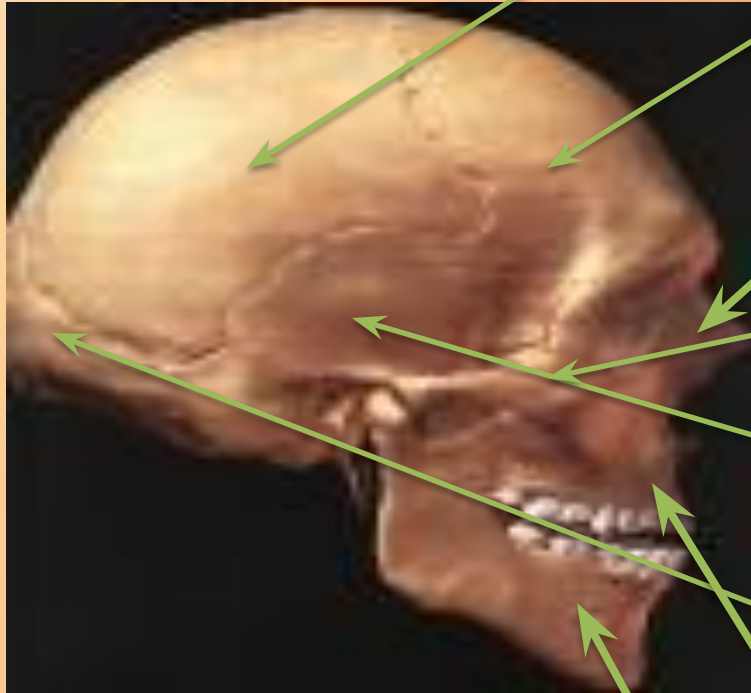
# Строение головы (череп)

**Мозговой  
отдел**



**Лицевой  
отдел**

# Череп



Теменная кость

Лобная кость

Носовая

кость

Скуловая

кость

Височная кость

Затылочная

кость

Верхнечелюстн

ая кость

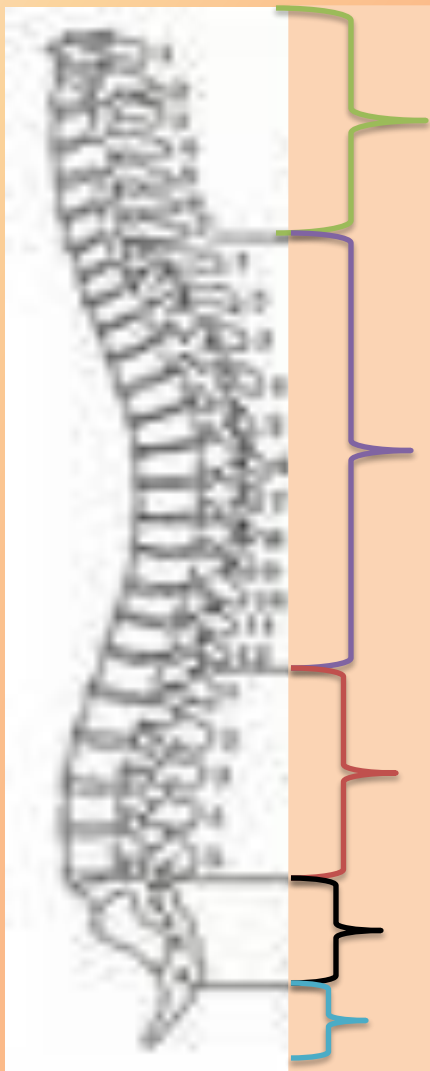Нижнечелюстн  
ая кость

# Скелет туловища



**33 – 34**

# Скелет туловища



Шейный отдел

7

Грудной отдел

12

Поясничный  
отдел

5

Крестцовый  
отдел

5

Копчиковый отдел

4-5

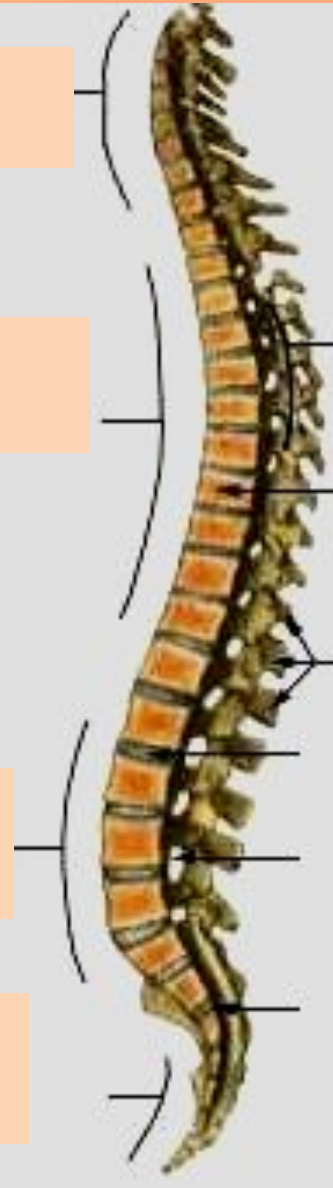# Изгибы позвоночника

Шейный лордоз

Грудной кифоз

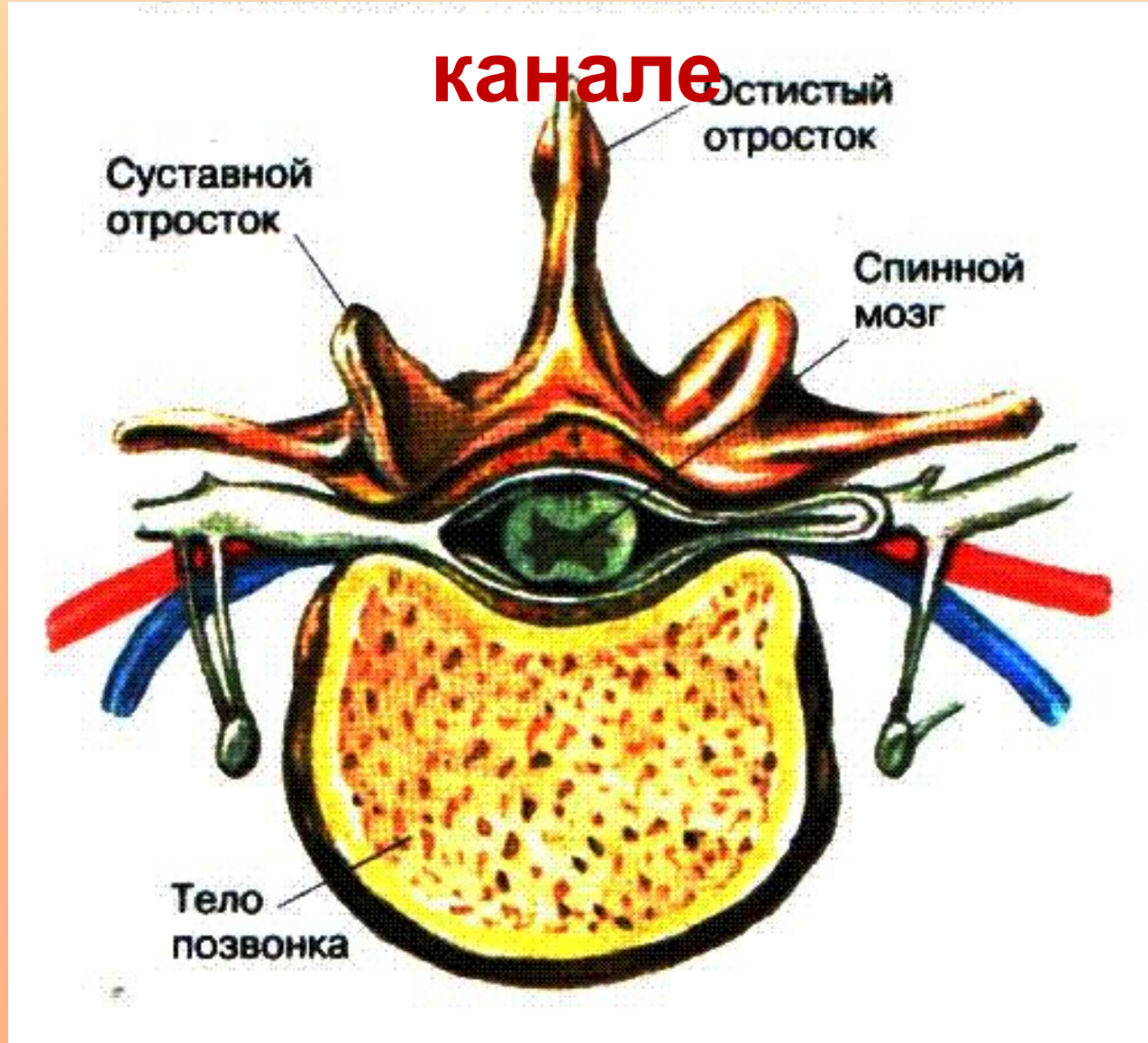Поясничный лордоз

Крестцовый кифоз



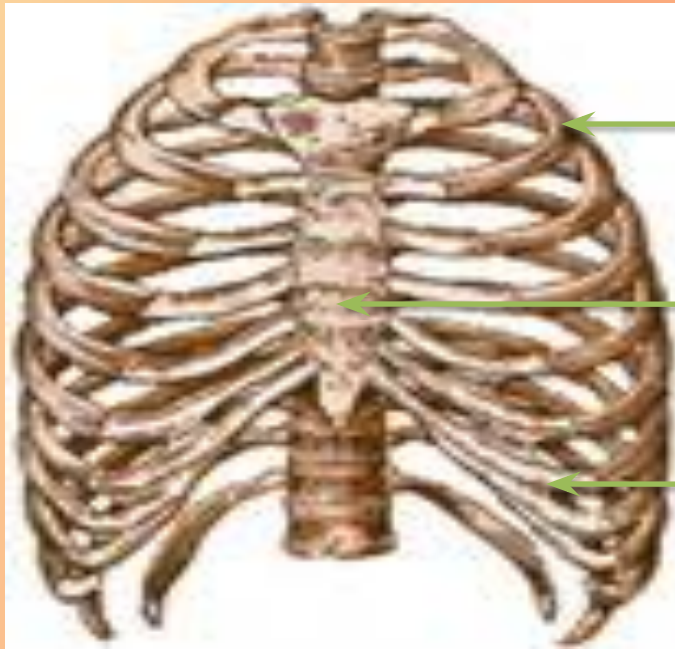


# Спинной мозг в позвоночном канале





# Грудная клетка



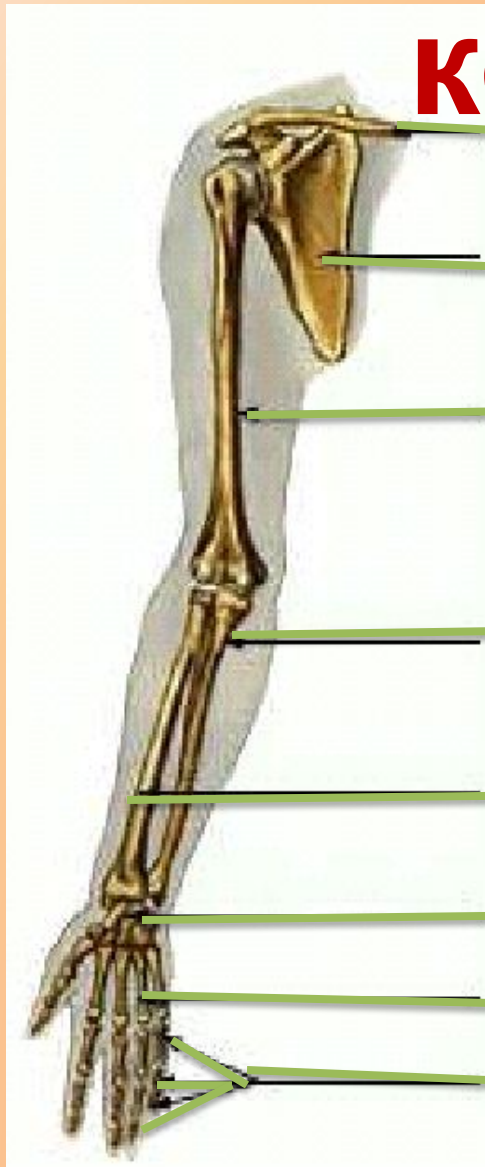
**Ребро**

**Грудина**

**Хрящ**

# Скелет верхней

## конечности



Ключица

Лопатка

Плечевая кость

Локтевая кость

Лучевая кость

Кости запястья

Кости пястья

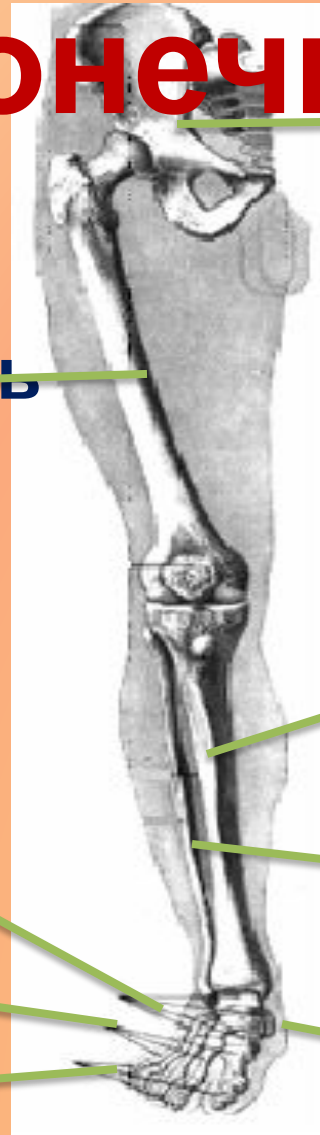Фаланги пальцев

Пояс верхних  
конечностей

Кости  
предплечья

Кисть

# Скелет нижней конечности



## КОНЕЧНОСТИ

Тазовая кость

Бедренная кость

Большая берцовая кость

Предплюсна

а  
Плюсна

Малая берцовая кость

Фаланги  
пальцев

Пяточная кость

# Функции скелета

Двигательная

Защитная

Формообразующа  
я

Опорная

Кроветворная

Обменная

# Задание: собери таблицу



<p><b>1. Функции скелета</b></p>	<p>Опорная, защитная, кроветворная, обмен минеральными веществами.</p>
<p><b>2. Скелет головы - череп</b></p>	<p>Парные – теменные, височные, скуловые, носовые. Непарные – лобная, затылочная, верхнечелюстная, нижнечелюстная.</p>
<p><b>3. Отделы скелета</b></p>	<p>Туловище, череп, плечевой пояс, верхняя конечность, тазовый пояс, нижняя конечность</p>
<p><b>4. Плечевой пояс</b></p>	<p>Лопатка и ключица</p>
<p><b>5. Кости верхней конечности</b></p>	<p>Плечо, предплечье, кисть</p>
<p><b>6. Пояс нижней конечности (тазовый)</b></p>	<p>Тазовые кости</p>
<p><b>7. Кости нижней конечности</b></p>	<p>Бедро, голень, стопа</p>

**А знаете ли  
вы?**



# Гигантский скелет был раскопан в малоизвестной части пустыни в Индии



Один из наиболее хорошо сохранившихся скелетов, пролежавших в песке 6 тысяч лет, выглядит так, будто он захоронен совсем недавно. Положение скелета говорит о том, что человек был захоронен в позе спящего.





**Археологи исследуют скелет женщины, которая умерла в возрасте двадцати лет.**



**TECT**

**TECT**

**TECT**

# Домашнее задание

В учебнике с. 98 – 105,  
задания в тетради на  
печатной основе №  
90, № 100-102

**СПАСИБО**

**ЗА**

**ВНИМАНИ**

**Е!**