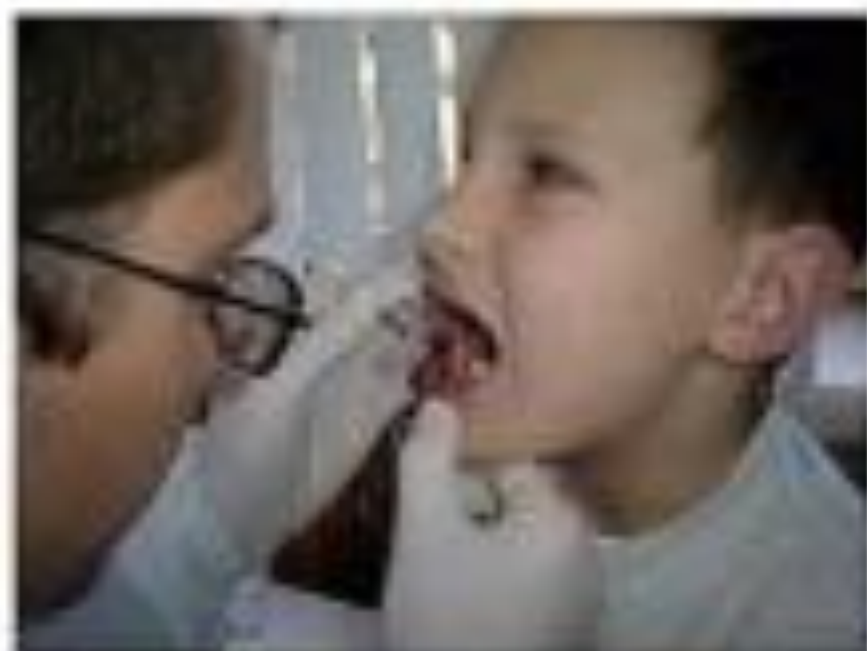




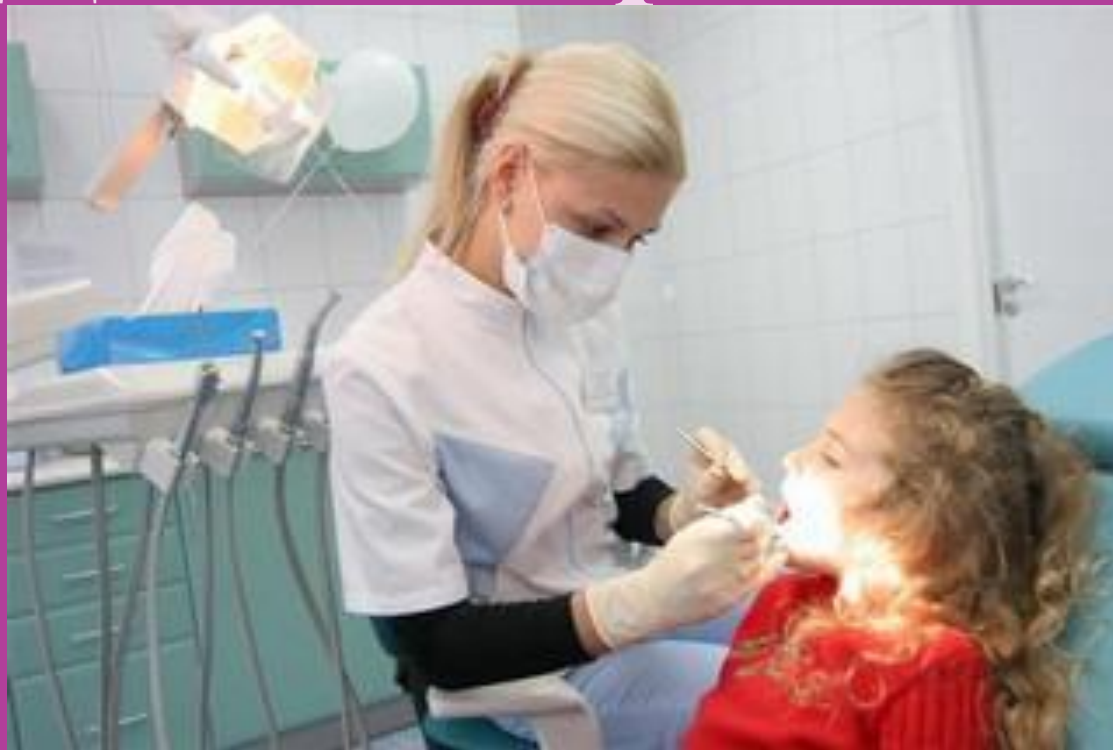
Кафедра: Ортодонтиялық стоматология.

Тақырыбы: “Бет-жақ ауытқулары бар балаларды диспансерлік бақылау”.

Орындағандар: Қалымбетова Д.С.
Факультеті: Тіс емдеу
Тобы: 301
Қабылдаған: Әлпәттә Д. Ә.

Диспансеризация.



Бұл - диспансерлік аумақтағы халықтың денсаулығын сақтау мен қатайтуға бағытталған әлеуметті-гигиеналық және емдік-профилактикалық іс-шаралардың медико-санитарлық әдісі.

ЖОСПАРЫ:

- Диспансеризацияның анықтамасы;
- Диспансерлік топтар;
- III. топ:
 - Жеке тістер аномалиясы;
 - Тіс қатарының аномалиясы;
 - Тістенім ақауы.
- IV. топ:
 - Туа пайда болған тіс-жақ аномалиясы.
- Қорытынды.

I. ТОП;

**IV.
ТОП;**

**Ортодонтиялық
диспансеризацияда-
ғы балалардағы
ақаудың даму
кезеңіне
байланысты бөлінуі:**

**II.
ТОП;**

III. ТОП;

Диспансерлік топтар:

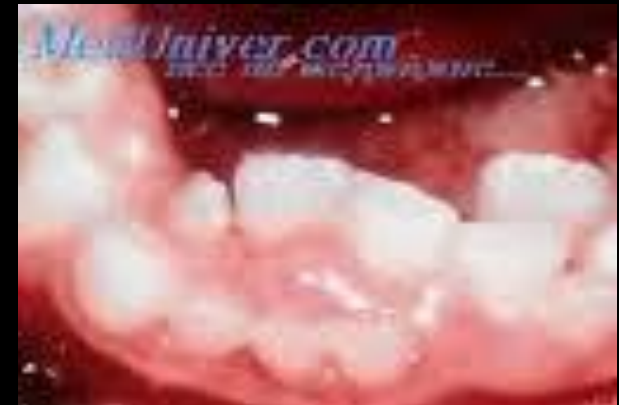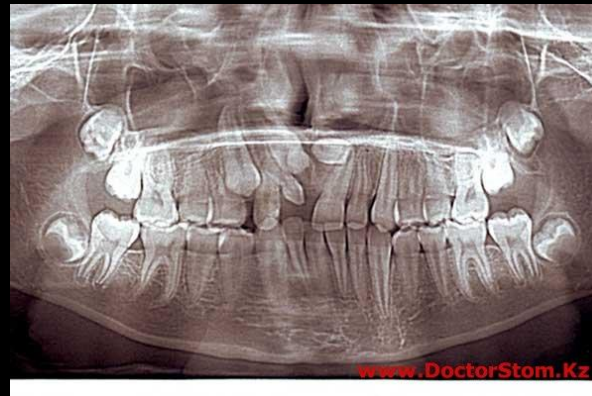
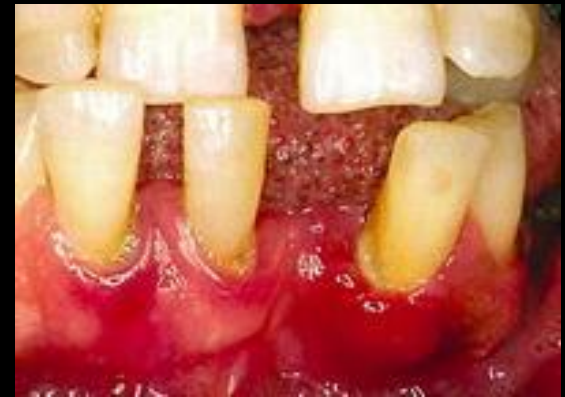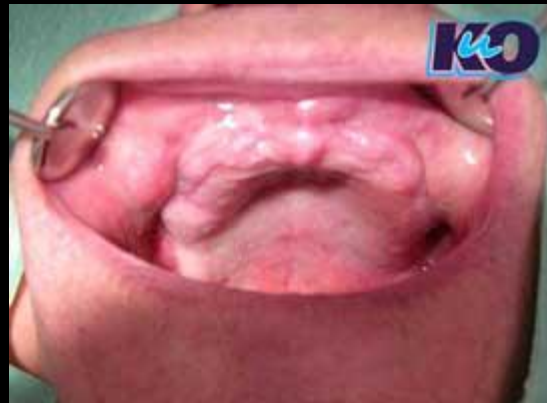- ❖ **I. топ.** Ауыз қуысының шырышты қабаты мен тістерде ешқандай ақау анықталмаған дені сау балалар.
- ❖ **II. топ.** Тіс-жақ жүйесінде морфологиялық өзгерістері жоқ, бірақ ауыз қуысының қызметтері бұзылған (тыныс алу, сөйлеу, жұтыну, мимика, тілдің орналасуы мен артикуляциясы, ерін, ұрт, ауыз түбінің бұлшықеттері, ауыздың дөңгелек бұлшықеттері) балалар.
- ❖ **III. топ.** Тіс-жақ аномалиясы айқын емес балалар: жеке тістердің ақауы, тіс қатарының пішінінің өзгерісі, тістем бұзылыстары бар балалар.
- ❖ **IV. топ.** Тіс-жақ жүйесінде айқын аномалиясы бар балалар: бет пішінінің өзгерісі (таңдай жырығы, ерін жырығы), тістеу, шайнау, сөйлеу бұзылыстары бар балалар.

III. топ

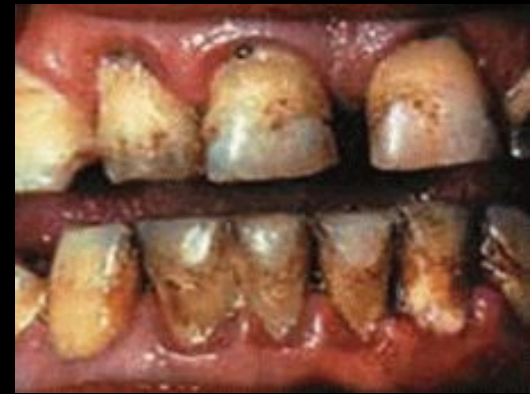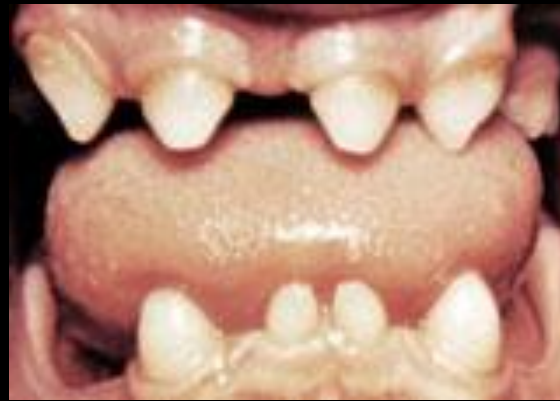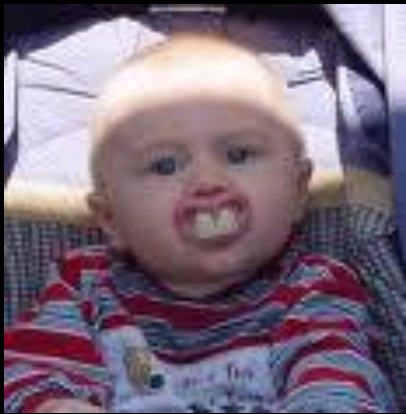Жеке тістердің аномалиясы:

1. Тістер санының ақауы:

- Адентия – жартылай немесе толық;
- Гипердонтия (сверхкомплектті тістер);

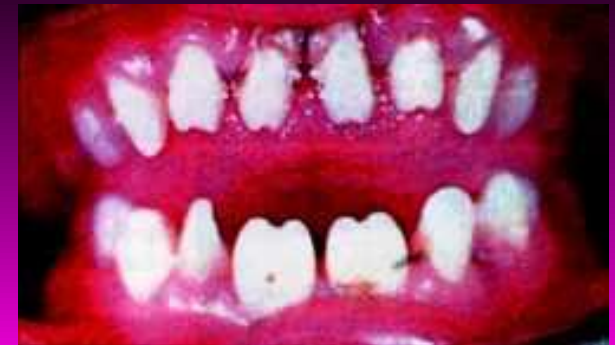
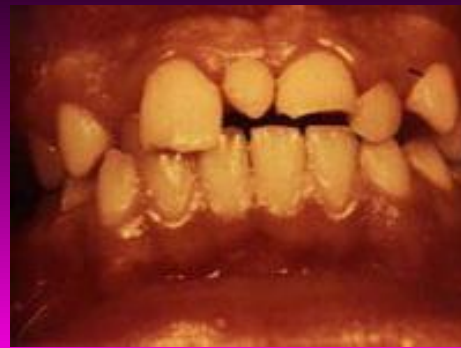
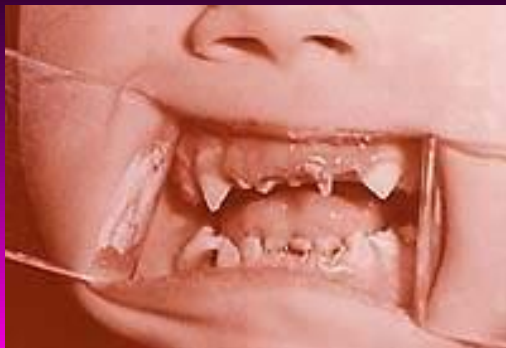**Ортодонт бұл балаларды
6 жасқа дейін жылына 1
рет, 12 жасқа дейін
жылына 2 рет, 15 жасқа
дейін жылына 1 рет
тексеруде болады.**



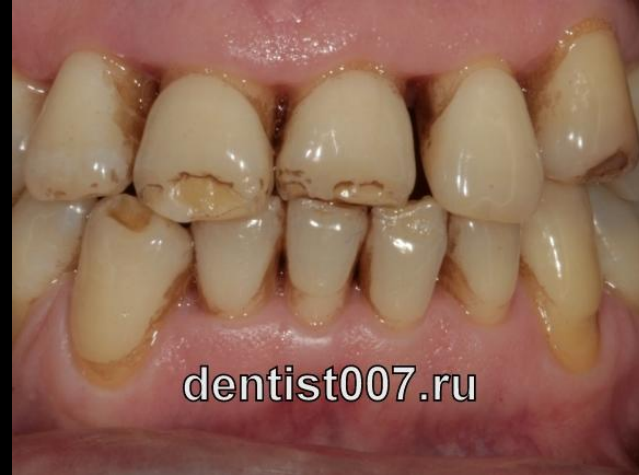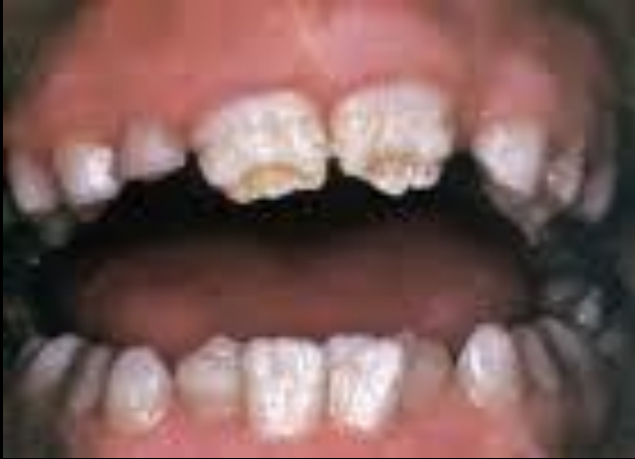2. Тістердің өлшемі мен формасына байланысты ақауы;

- Гигант тістер;
- Тікенек тәрізді тістер;
- Мақлұқ тістер;
- Гетчинсон, Фурнье, Турнер тістері.



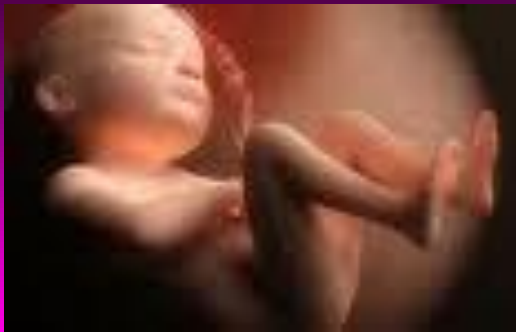3. Тіс қатты тіні құрылымының ақауы:

- Тіс сауытының гипоплазиясы.



4. Тістердің жарып шығу процессінің бұзылысы:

- Тістердің уақытынан ерте жарып шығуы;
- Уақытынан кеш жарып шығуы.



ТІС ҚАТАРЫ ТҮЗІЛУІНІҢ БҰЗЫЛЫСЫ:

1. Жеке тістердің орналасуының ақауы:

- ❖ тістердің ерін-ұрттық бағытта жарып шығуы;
- ❖ Тістердің таңдай-тілдік бағытта жарып шығуы;
- ❖ тістердің мезиальды бағытта жарып шығуы;
- ❖ тістердің дистальды бағытта жарып шығуы;
- ❖ инфраокклюзия;
- ❖ супраокклюзия;
- ❖ Тортоаномалия;
- ❖ тістердің транспозициясы;
- ❖ жоғарғы күрек тістердің дистопиясы.

2. Тіс арасындағы тремалар (диастема);

3. Тістердің айналып орналасуы.

Т
І
С

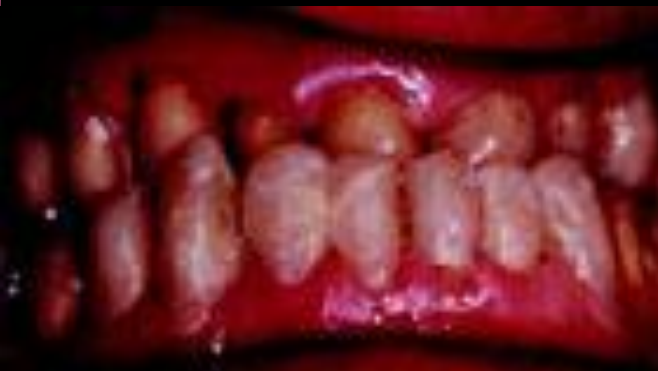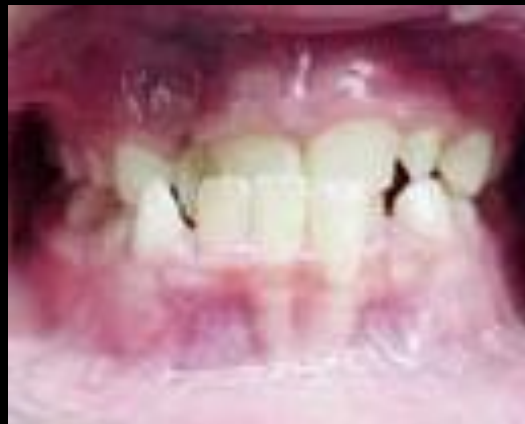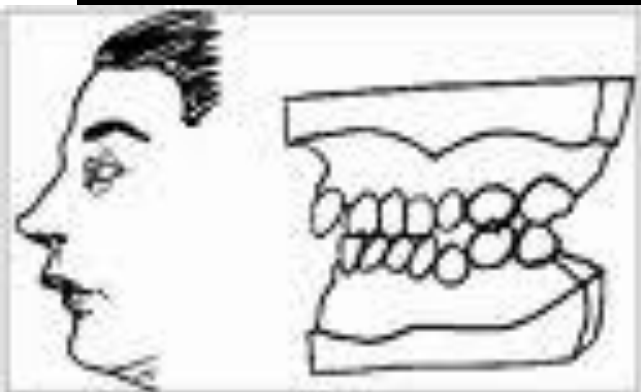
Қ
А
Т
А
Р
Ы
Н
Ы
Ң

А
Қ
А
У
Ы

ТІС ҚАТАРЫ ФОРМАСЫНЫҢ АҚАУЫ:

1. Тіс қатарының тарлығы;
2. Тіс қатарының ер-тоқым секілді жаншылуы;
3. Тіс қатарының V-тәрізді пішіні;
4. Төртбұрышты тіс қатары;
5. Ассиметриялы тіс қатары.

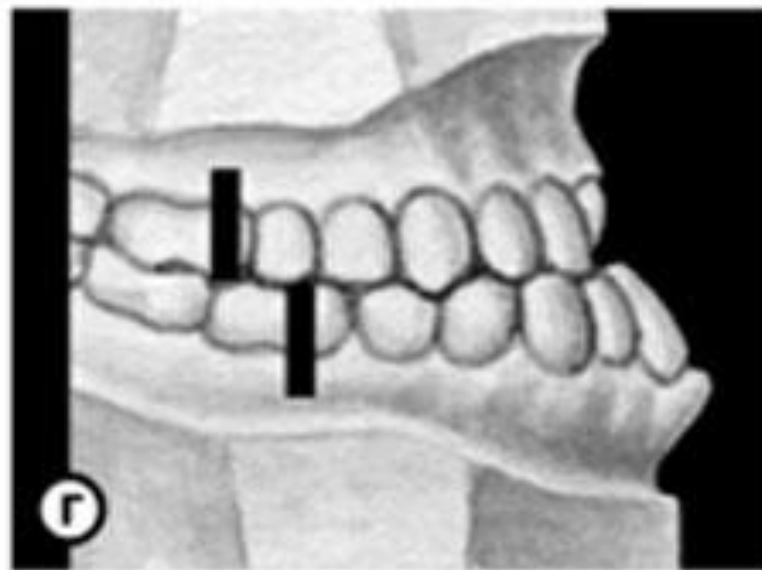
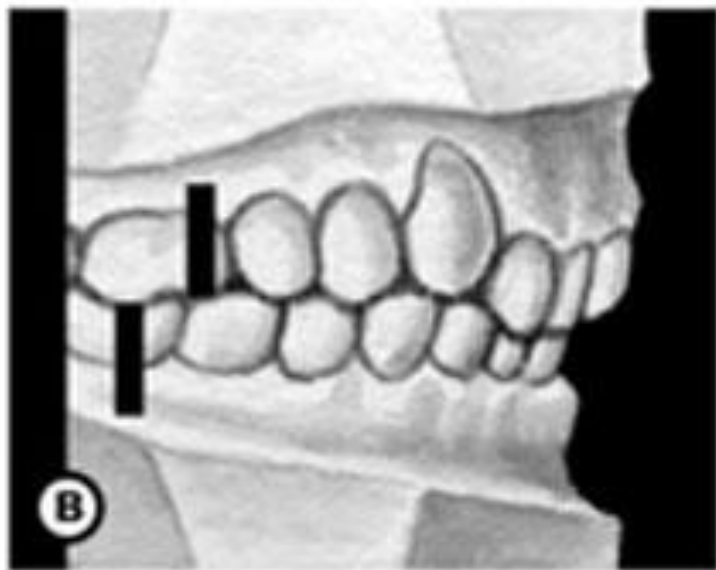
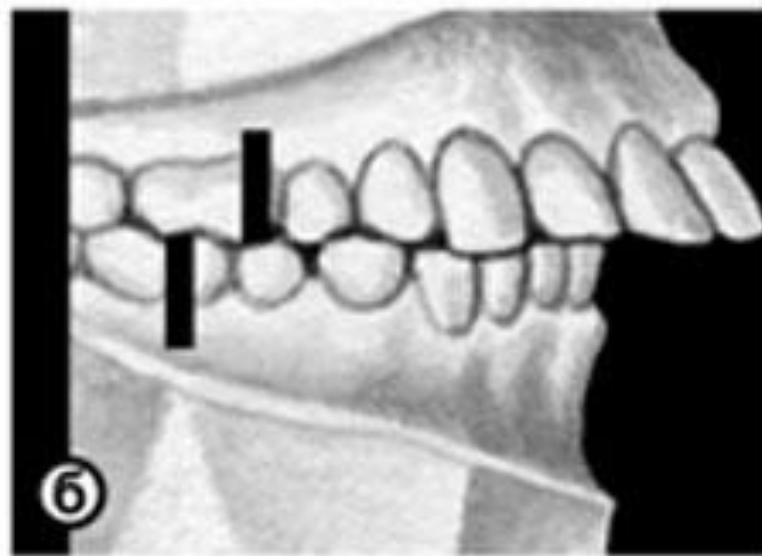
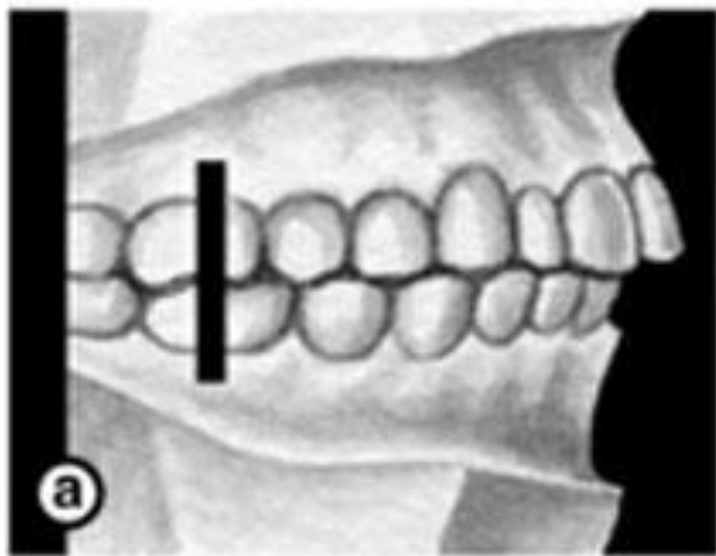
ТІСТЕМ АҚАУЫ



1. Тістенімнің сагитальды ақауы:

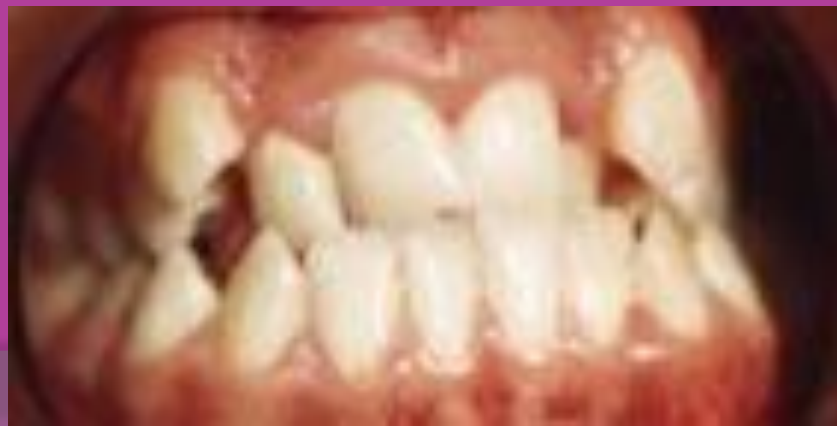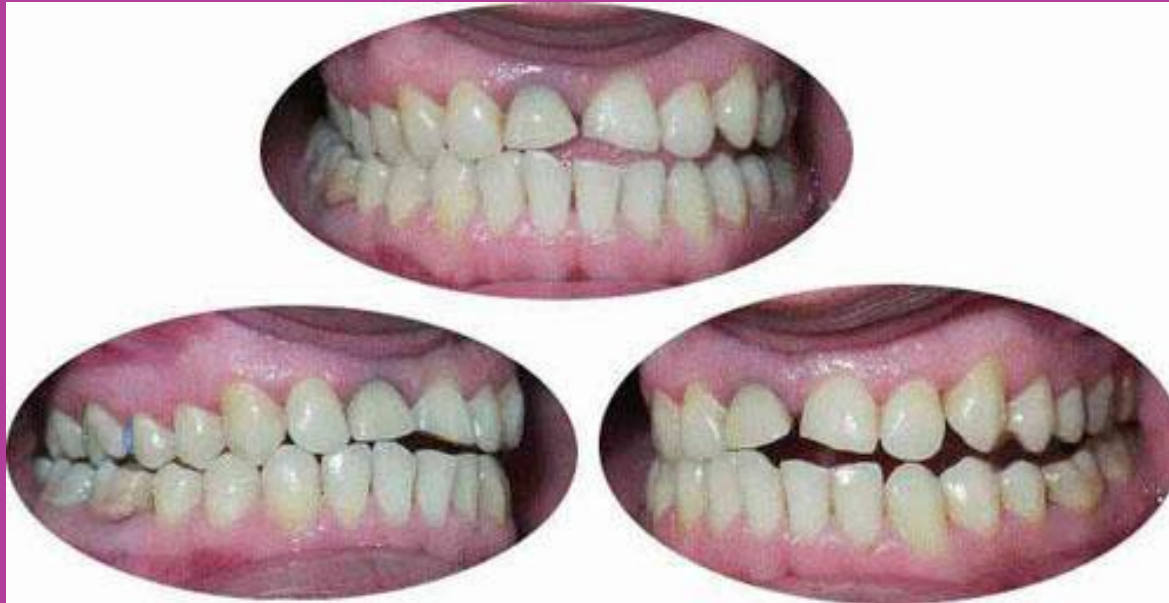- Прогнатия;
- Прогения:
 - жалған прогения;
 - шынайы прогения.

Энгл бойынша ақаудың жіктелуі:



2. Тістенімнің трансверсальды ақауы:

- Айқасқан тістенім.



3. Тістенімнің вертикальды ақауы:

- Терең тістенім:

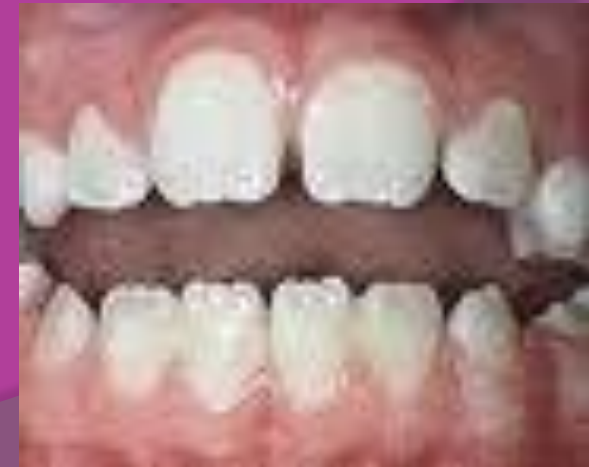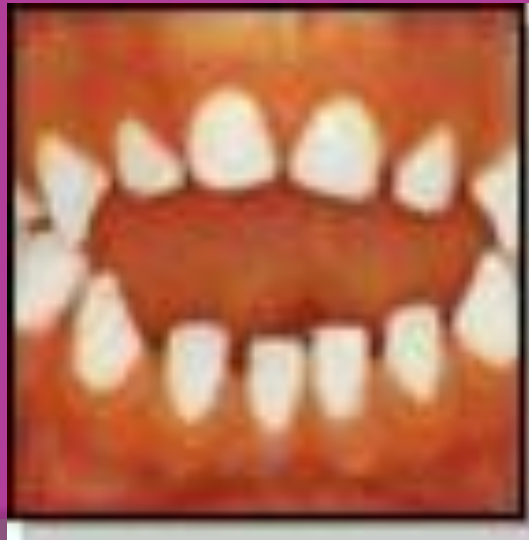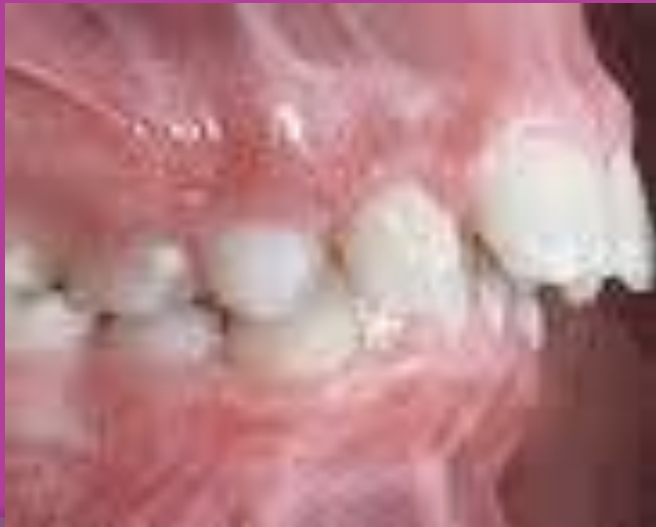- жабық тістенім;

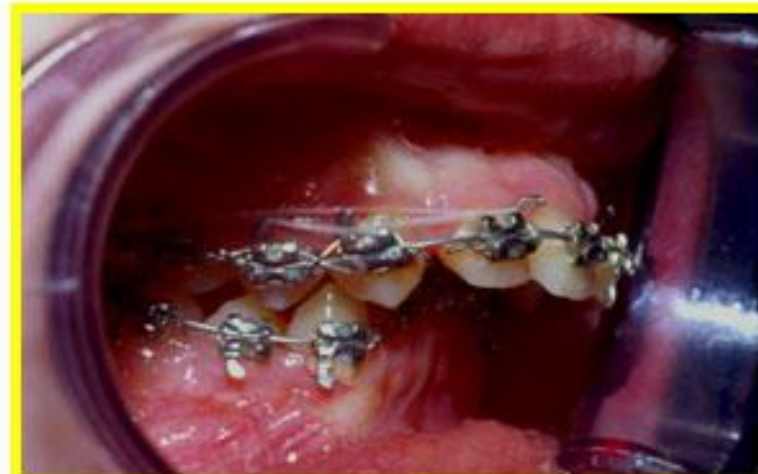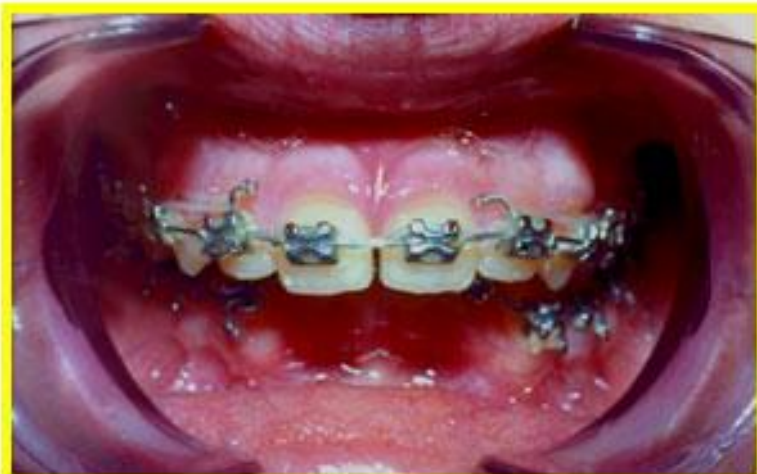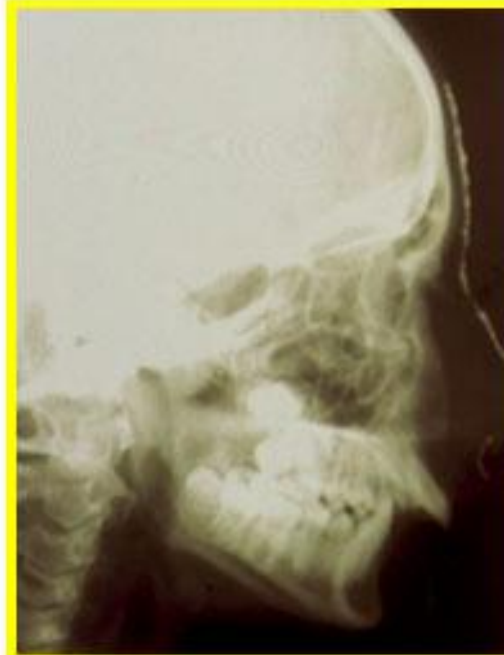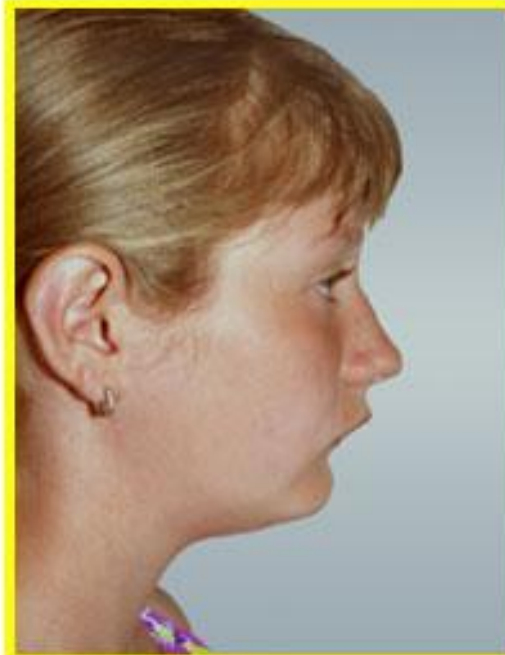
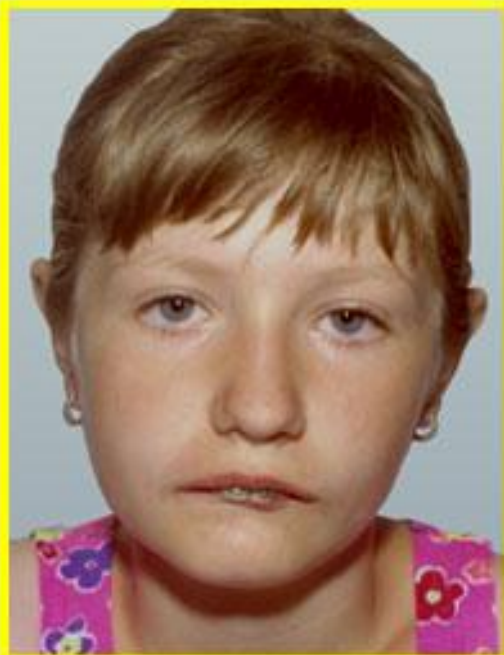- прогнатиямен бірге комбинирленген прикус.

- Ашық тістенім:

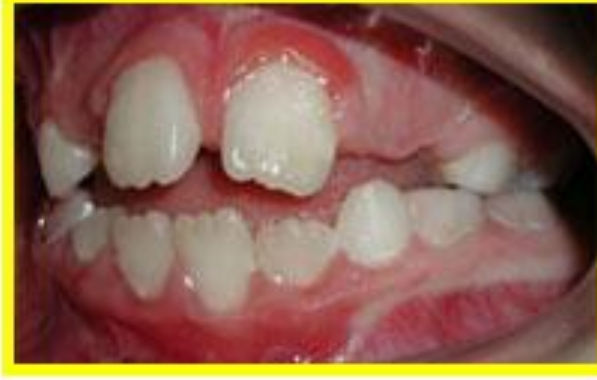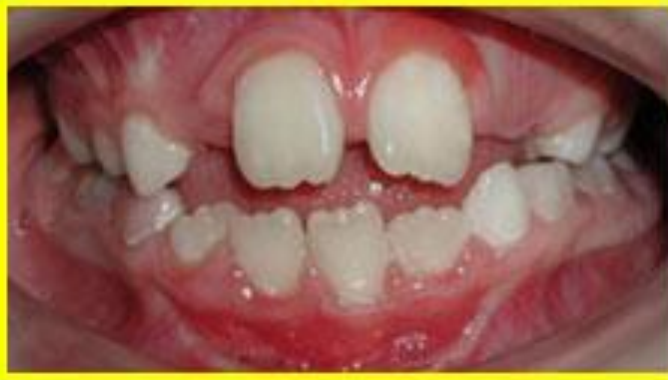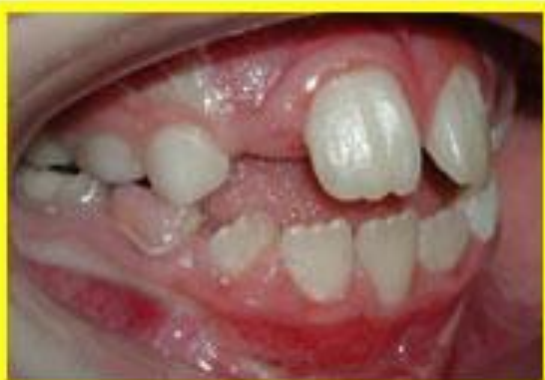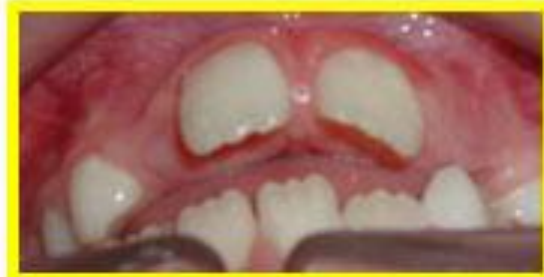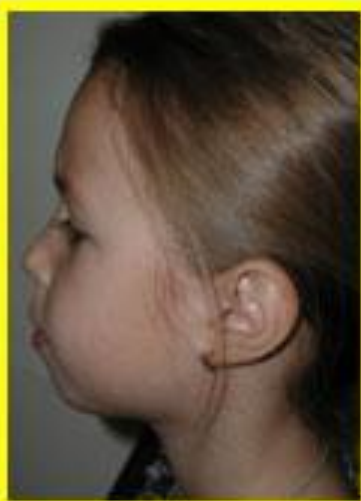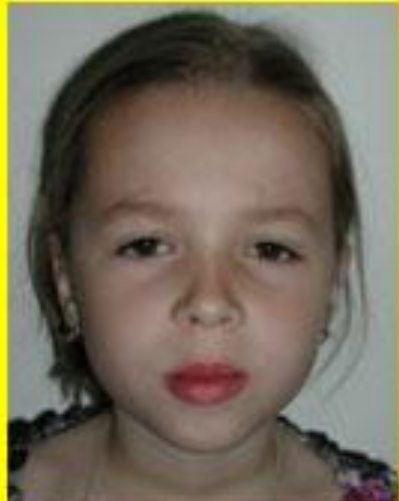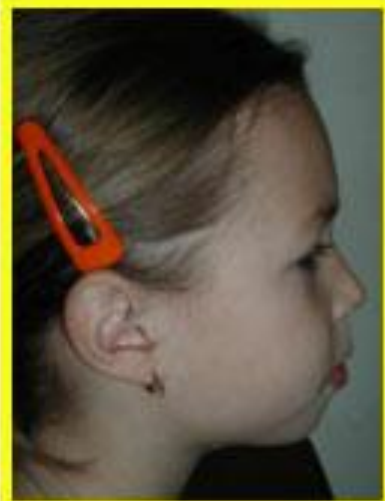- шынайы тістенім;

- жарақаттық тістенім.

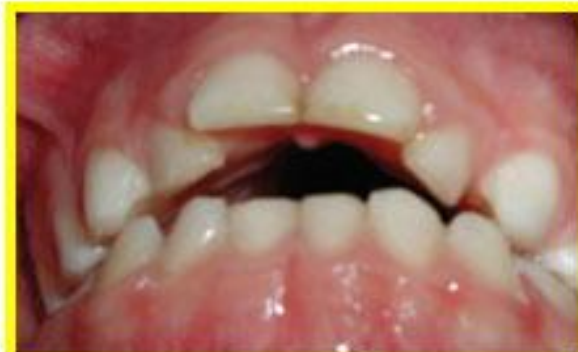
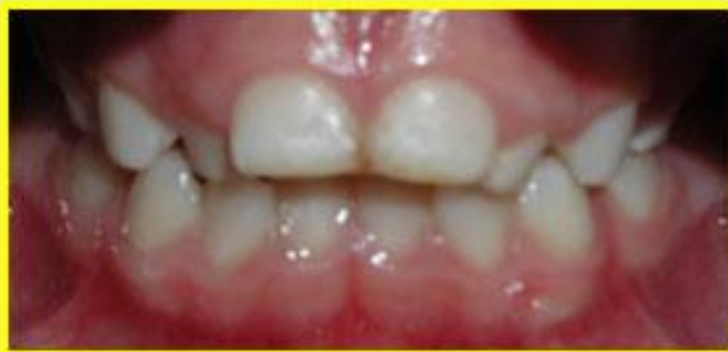
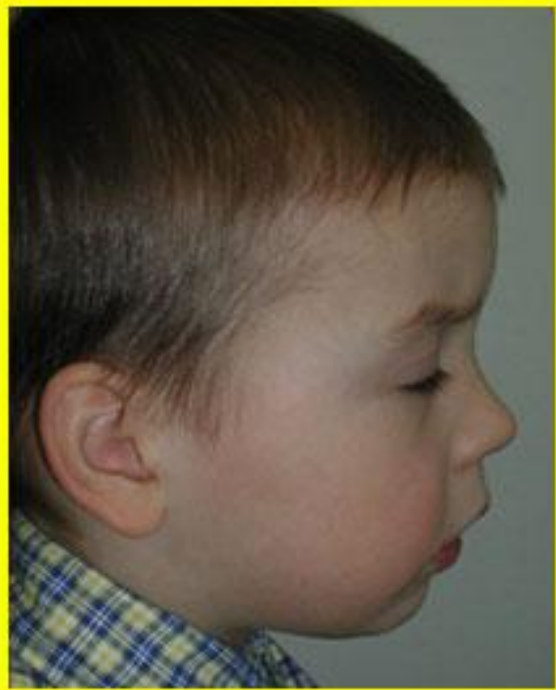

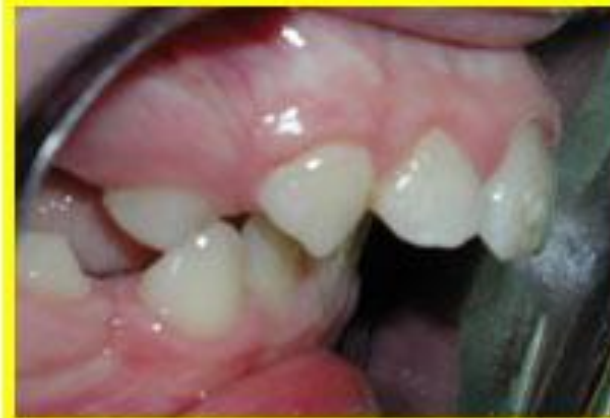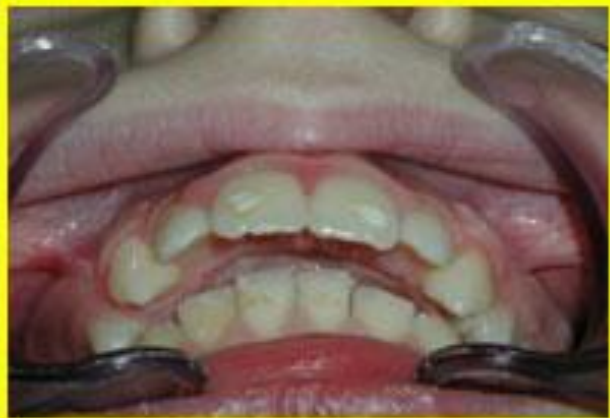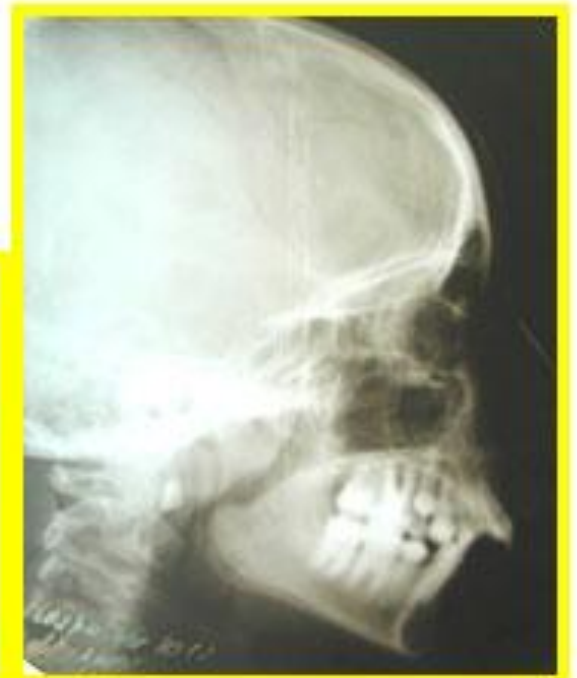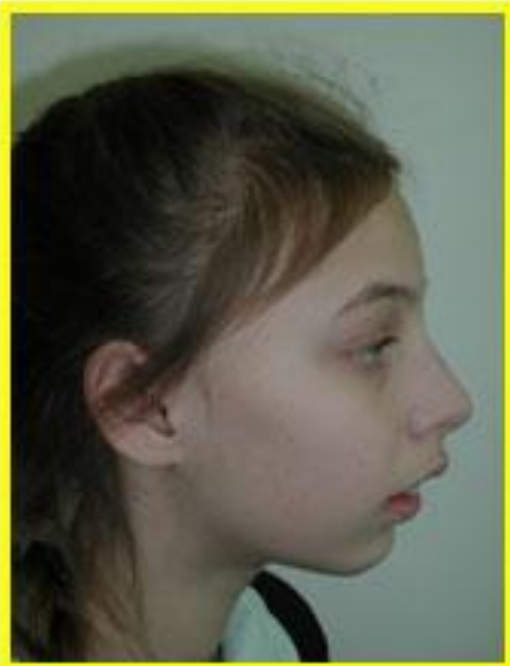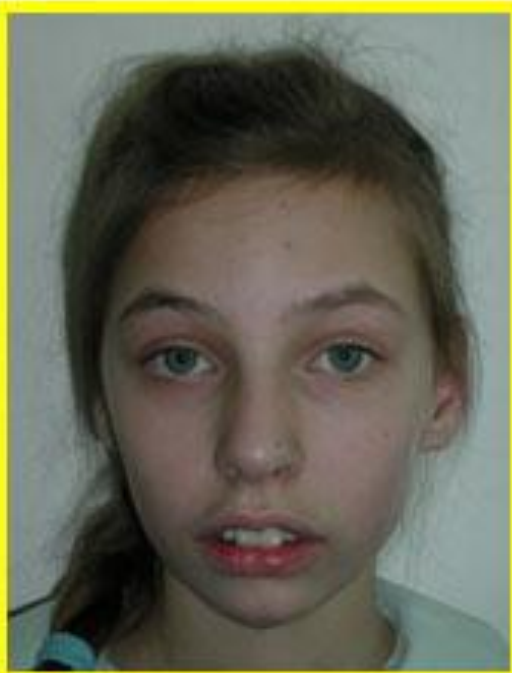Науқас 12 жаста. Балалық шағында рахитпен ауырған. Төменгі ретрогнатия, тіс қатарының дистальды окклюзиясы.



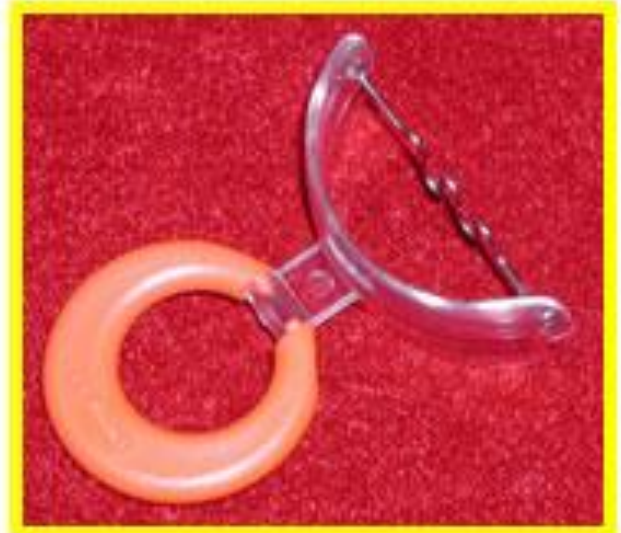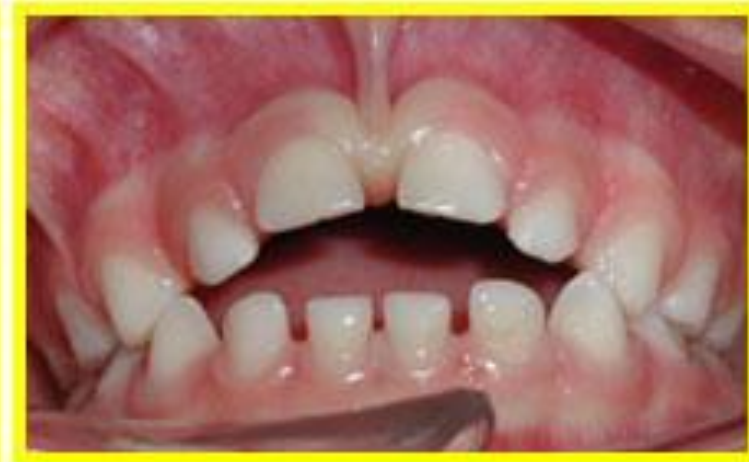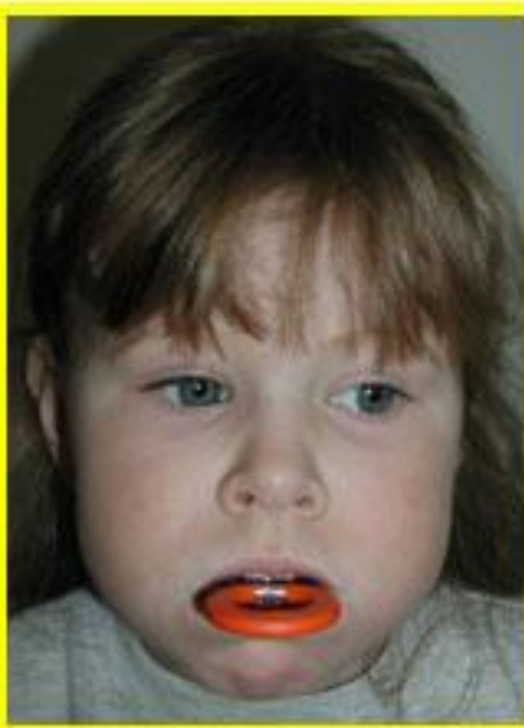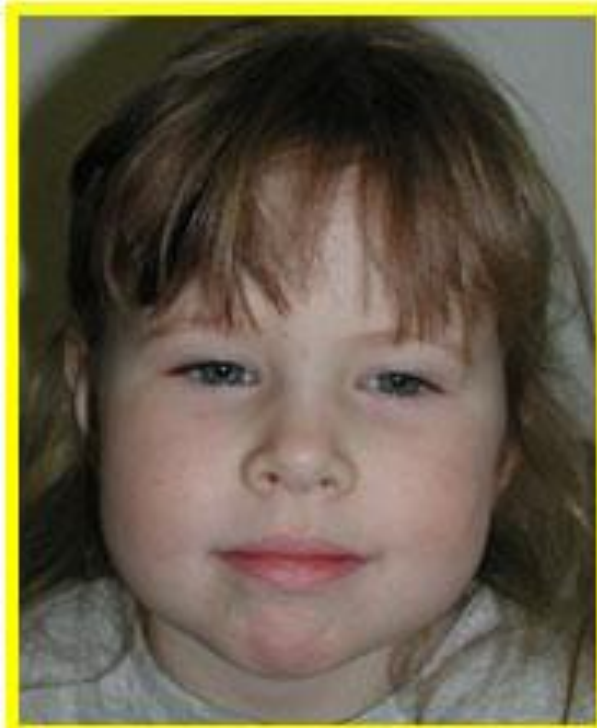Науқас 6,5 жаста. Күрек тістің вертикальды дисокклюзиясы, мұрын арқылы тыныстың, тілдің орналасуы мен артикуляциясының бұзылысы. Патологияның тереңдеуі мен асқынуының алдын алу үшін міндетті түрде ортодонтиялық емді миогимнастикамен, оториноларинголог және логопедпен бірлескен күйде аралас тістем уақытында жүргізу керек.



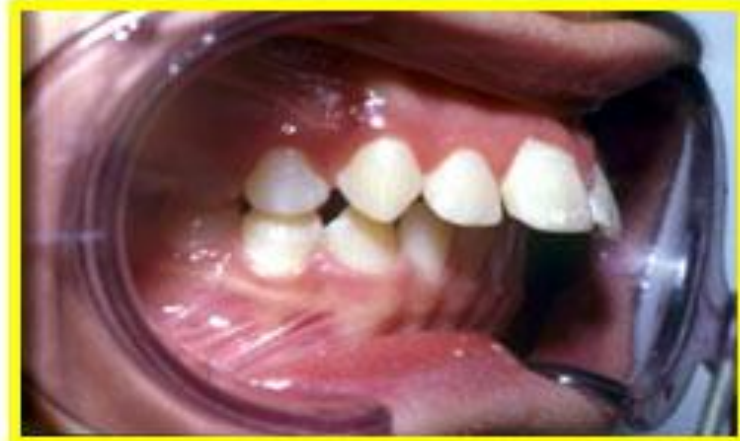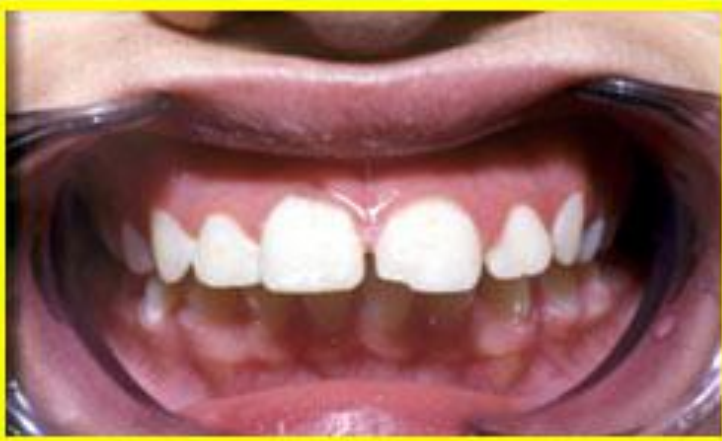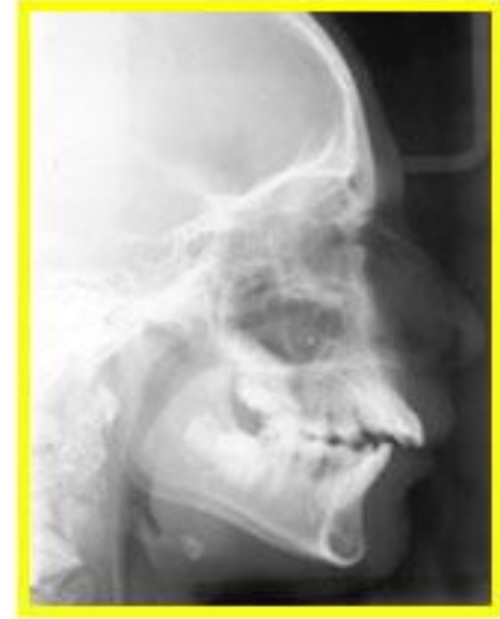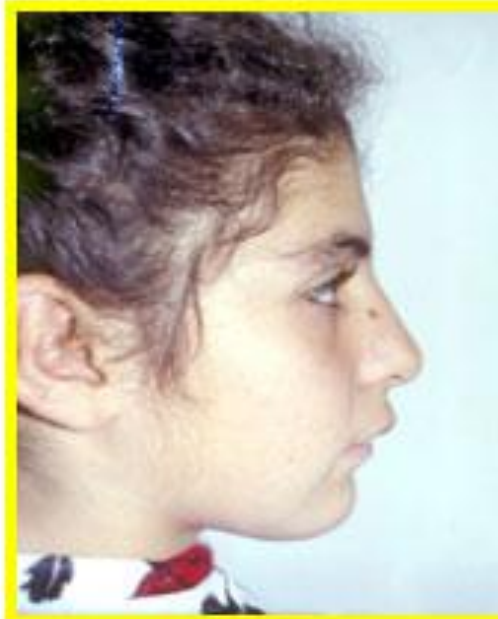Науқас 4 жаста. Зиянды әдеті бар-саусақты сору. Күрек тістің сагитальды дизокклюзиясы, мұрынмен тыныс алудың, тілдің орналасуы мен артикуляциясының бұзылысы.



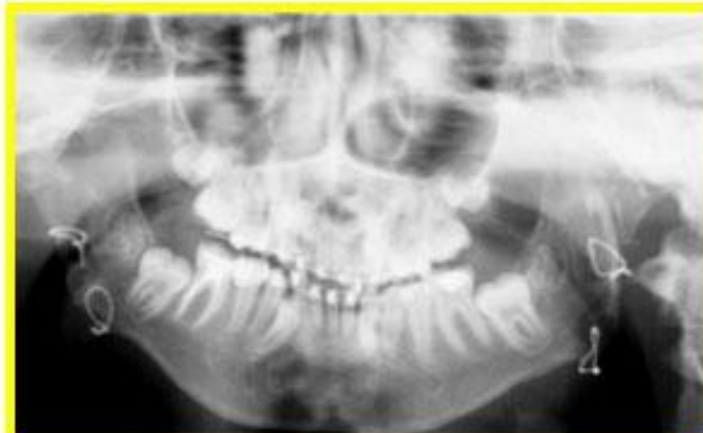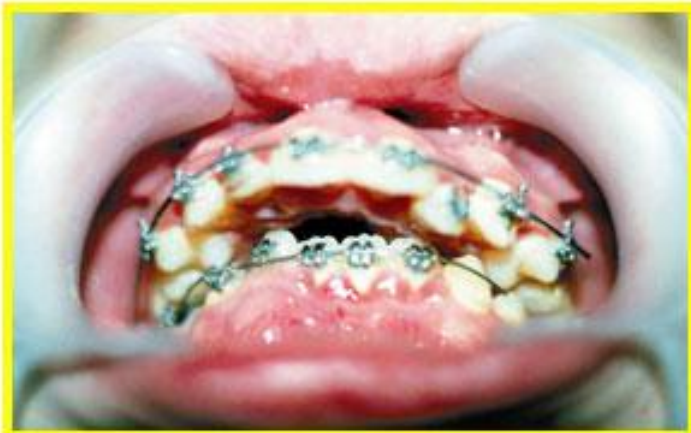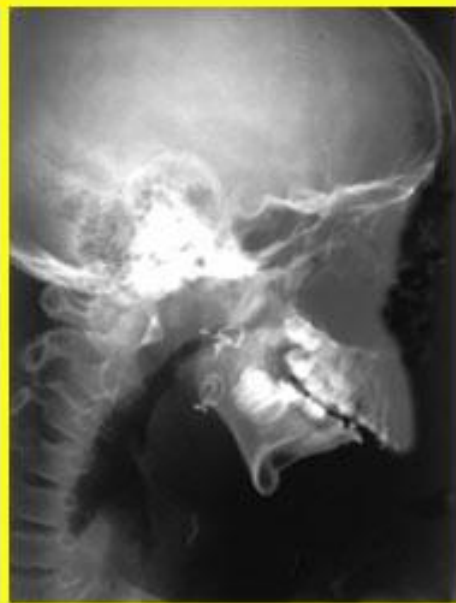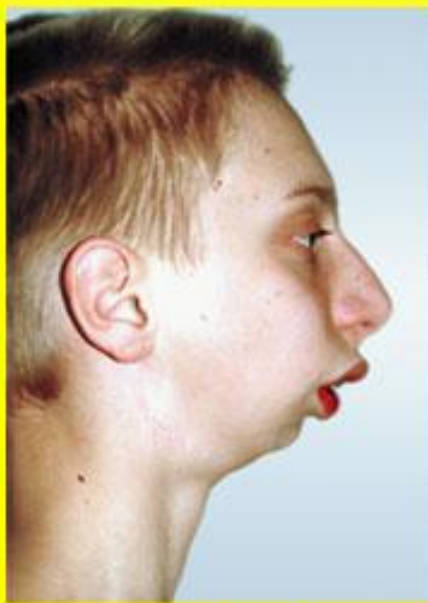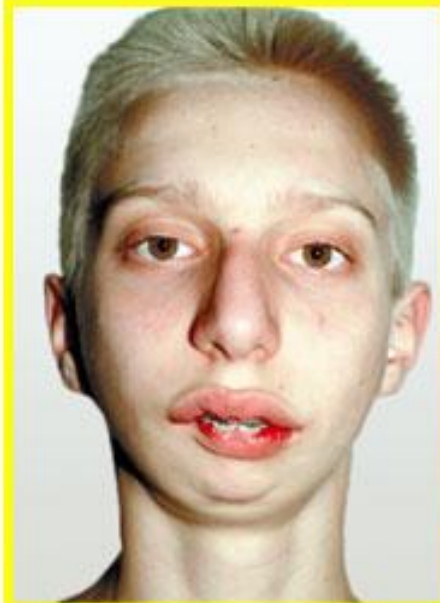Науқас т 12 жаста. Бүйір тістердің бүйір окклюзиясы, күрек тістің сагитальды дизокклюзиясы, мұрынмен тыныс алудың бұзылысы.



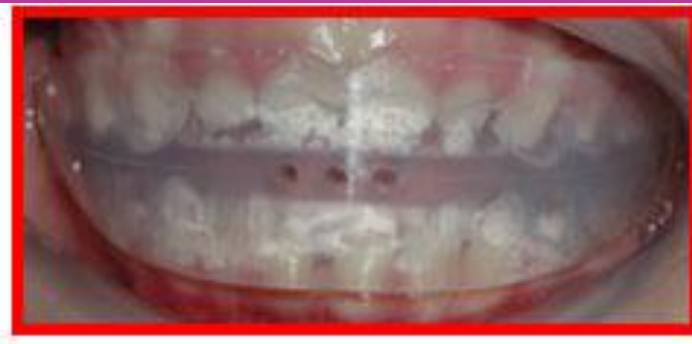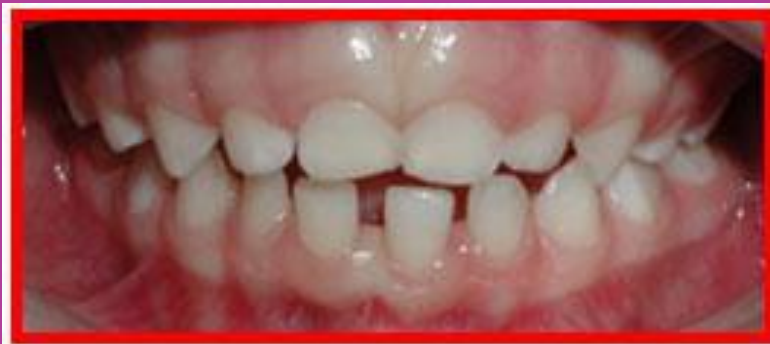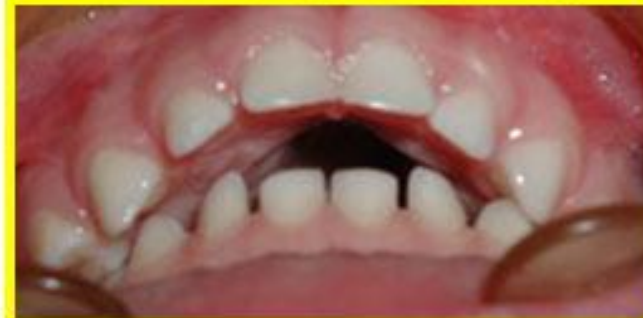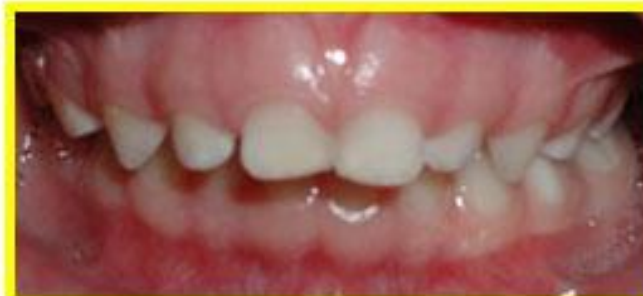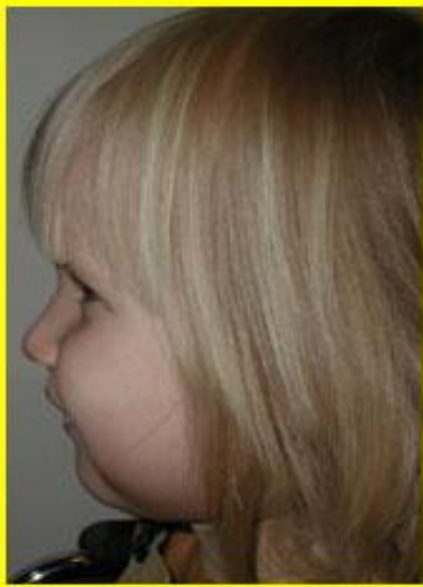Науқас 3,5 жаста. Зиянды әдеті-саусақ сору. Күрек тістердің вертикальды дизокклюзиясы, тілдің орналасуы мен артикуляциясының бұзылысы.



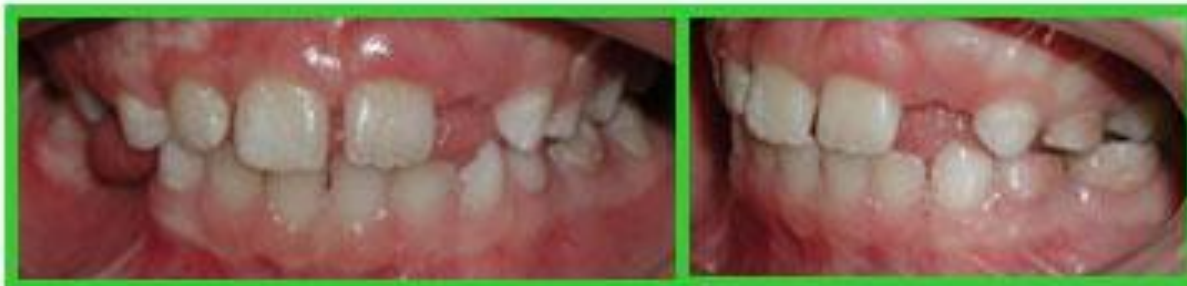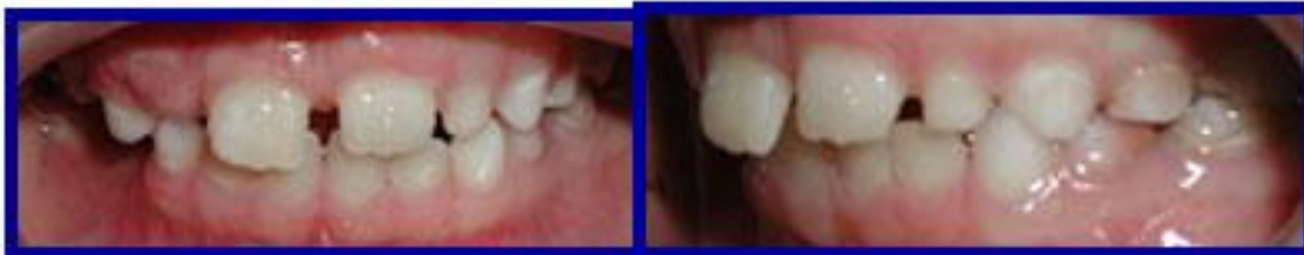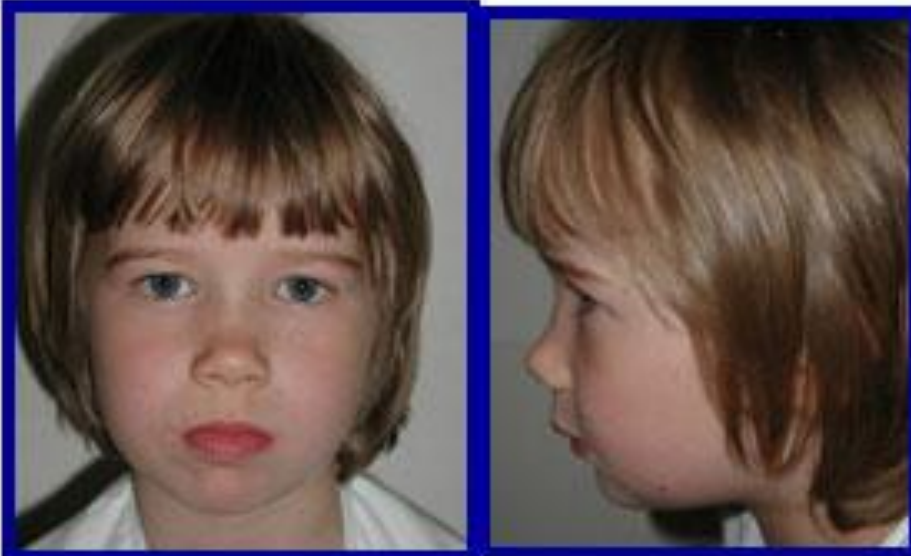Науқас 12 жасар. Бүйір тістердің дистальды окклюзиясы, күрек тістердің сагитальды дизокклюзиясы, мұрынмен тыныс алудың, тілдің орналасуы мен артикуляциясының бұзылысы.



Науқас 14 жаста. Нәресте сепсисі, гематогенді остеомиелит нәтижесінде пайда болған самай-төменгі жақ буынының анкилозы, төменгі ретромикрогнатия, дистальды окклюзия, күрек тістің терең дизокклюзиясы. Көрсеткіші кешенді ортодонтто-хирургиялық ем жүргізу.



Науқас 3 жаста: А. –төменгі ретрогнатия, бүйір тістердің дистальды окклюзиясы, күрек тістердің терең дизокклюзиясы (анамнезінде: жасанды тамақтандыру, төменгі жақтың ретроорналасуы, ұйқы кезінде тілдің түсуі, 2 жасында қатты таңдайдың гемангиомасымен операция жасалған) Б. - Стандартты позиционер арқылы мөлшері бойынша индивидуалды таңдалып алынған ерте ортодонтиялық ем– LM-активаторы 3 ай көлемінде белсенді ем жүргізу нәтижесінде төменгі жақтың қалыпты орналасуына қол жеткізді. Кейіннен аппаратты түнгі уақытта да қолдану тіс-жақ жүйесінің қалыптасуын жақсартады.



Науқас 6,5 жасар: Күрек тістердің терең дизокклюзиясы, жоғарғы күрек тістердің диастема: LM-активаторды 3 бойы 2 сағаттан күндіз және түнгісін қолдану терең тістемді, алдыңғы күрек тістердің дұрыс жарып шығуына жақсы әсерін тигізеді.

**Патологиялық тістенімі
бар балаларды стоматолог
(жылына 1 рет), ортодонт
(жылына 3 рет),
оториноларинголог,
ортопед, логопед,
генетиктің бақылауында
болады.**

Ортодонт жүргізілетін диспансерлік бақылау:

- Өмірінің алғашқы 1-ші жылы стоматолог жылына бір рет педиатрмен бірге қарауға алады.
- Ерекше көңілді тілдің қозғалысына, макроглоссияға, тіл үзеңгісінің қысқа болуы, альвеолярлы өсіндінің қысқаруы, сверхкомплектті тістердің болуына, жарып шығу уақытына уақытша тістердің түсіне көңіл бөлу керек.
- Өмірінің 2-3-ші жылдары стоматолог пен педиатрдың бақылауы айына бір рет.
- Бұл кезде туа пайда болатын патологияға, зиянды әдеттеріне омыртқа жотасының дамуына, жалпақ табандылыққа, кариестің алғашқы кезеңдерінің пайда болуына, тіс-жақ аномалияса көңіл аударылады.
- 3—6 жасында стоматолог пен педиаторындағы қарауы айына 1 рет, лорға 6 айда 1 рет, ортопед жылына 1, ортодонт жылына 1 рет.
- Назарды сөйлеу бұзылыстарна, ерін жабылуына, супраментальды жүлгенің тереңдігіне еріндердің пішініне көңіл бөлінеді. Әлсіз шайнау, инфантильды жұтынутістем бұзылыстарымен бірге.

IV. ТОП

```
graph TD; A[IV. ТОП] --> B[Туа пайда болған]; A --> C[Жүре пайда болған];
```

**Туа
пайда
болған**

**Жүре
пайда
болған**

IV. топ

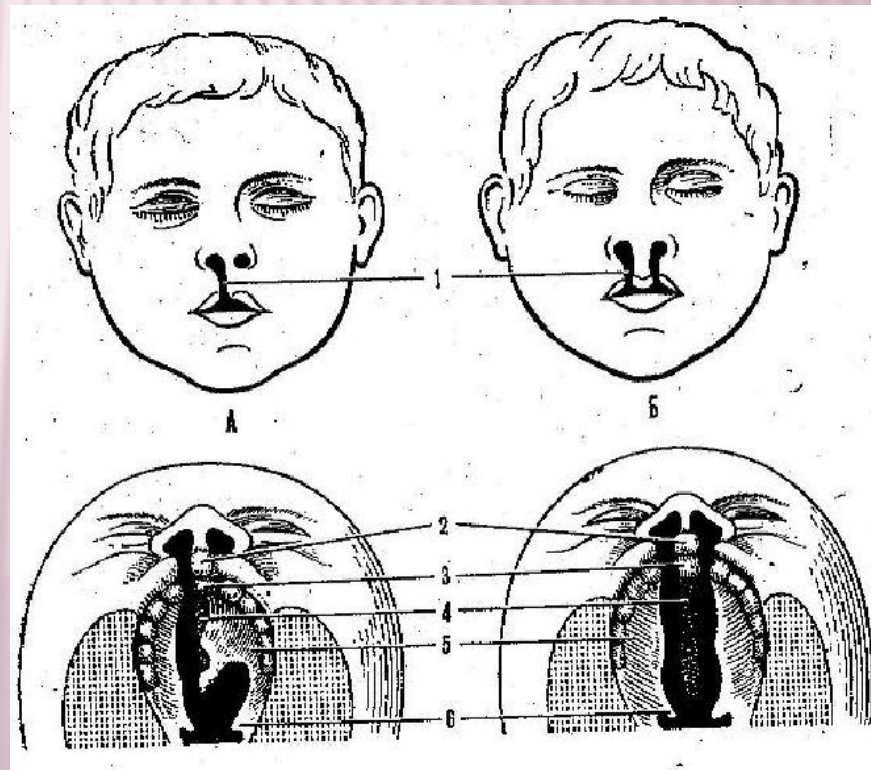
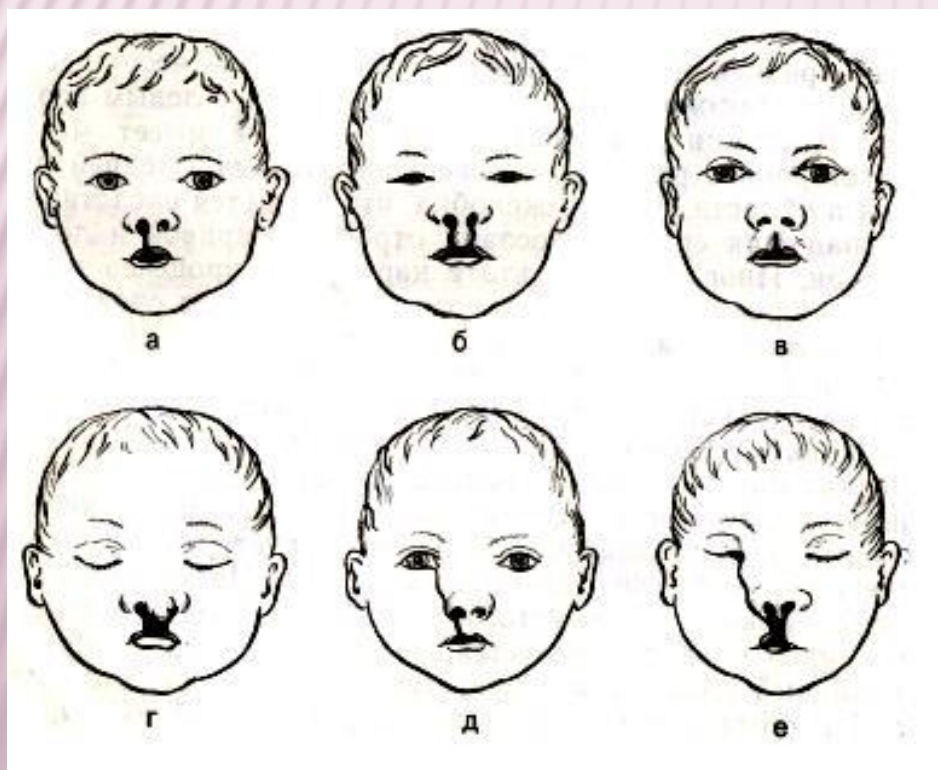
БЕТ-ЖАҚ ЖҮЙЕСІНДЕГІ ТУА ПАЙДА БОЛҒАН АЙҚЫН АНОМАЛИЯЛАР

Бұл мүшелер мен жүйелердің даму барысының тоқтап қалуы немесе қалыптыдан патологиялық өзгеріске ұшырауын айтамыз.

Эмбрионның жатыршілік дамуындағы бет бөлімінің қалыптасуы негізінен 10-12-і аптада аяталады. Сәйкесінше, патологиялық өзгерістер осы кезеңде дамиды.

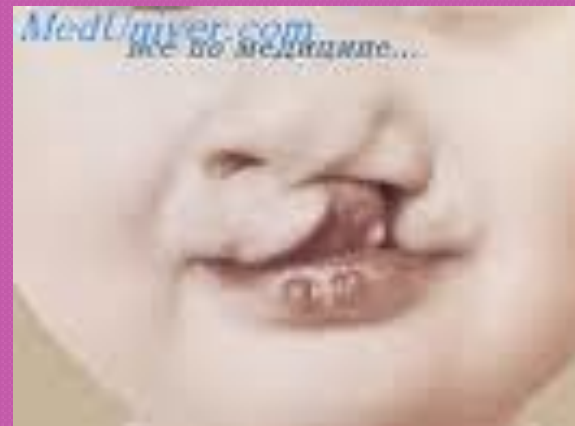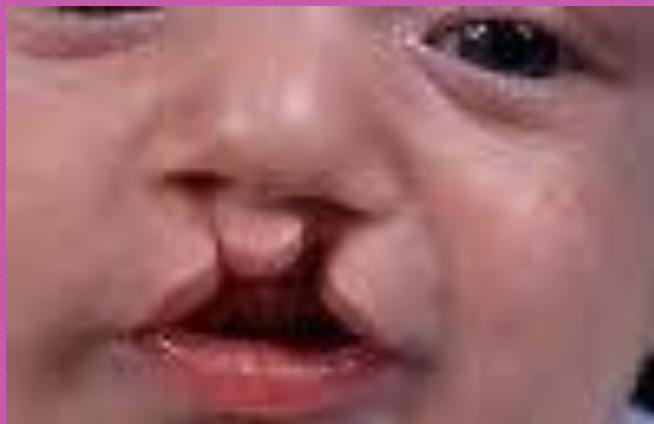Дәрігер-ортодонт бұл науқас балалармен жұмыс жасаған кезде аурудың номенклатурасын, оперативтік араласулардың уақытын, мамандандырылған көмек жүргізілуі мүмкін мекеме құрылымымен таныс болуы керек.

Қазіргі таңда жаңа туған балаларда кездесетін (жиілігі 1:500-ден 1:1000-ге дейін) *туя пайда болған жоғарғы ерін жырығы* мен *таңдай жырығына* көрсетілетін диспансерлік көмектің толық сұрақтары қарастырылып шыққан.



Таңдай немесе ерін жырығы бар баланың *тамақтануы* бұзылады.

Анасының емшегін сору мүмкіндігі тек толық емес жырығы бар балалар ғана атқарылады. *Дәрігер-ортодонттың міндеті* – босану үйінің қызметкері мен анасына нәрестені емізу ерекшеліктерін үйрету.



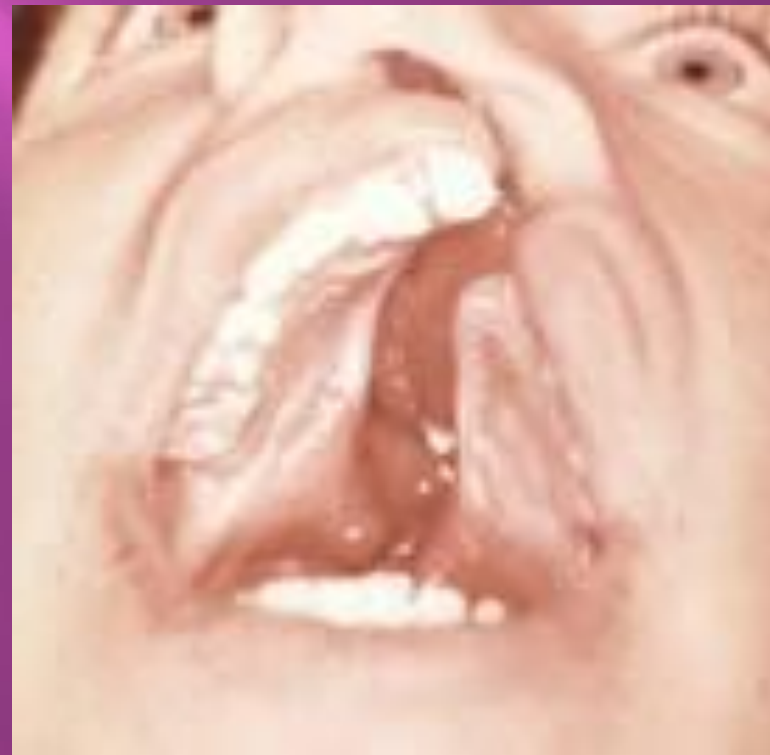Мүмкіндігі болғанша нәресте дүниеге келген күннен бастап стандартты ортодонтиялық аппаратпен емді бастаған дұрыс.

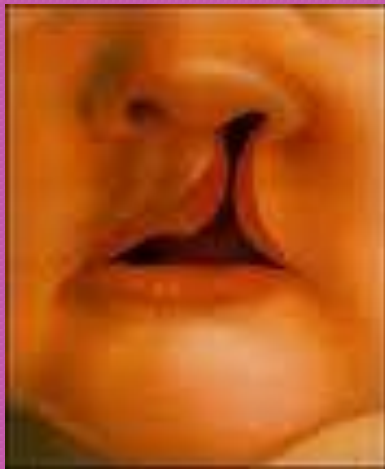Кейбір босану үйлерінде ерін мен таңдай жырығымен туылған нәрестені зонд арқылы тамақтандыра бастайды. *Бұл дұрыс емес!*

Нәрестені үлкен тесігі бар жұмсақ соскамен немесе қасық арқылы тамақтандырған жөн! Жұмсақ соска жырық кеңістігін толтырып, ауыз қуысында керекті серпімділікті туындатады. Дұрыс тамақтандыру мен сұйық тағам әсерінен тыныс жолдарының аспирациясының профилактикасы ретінде негізгі шарт – **НӘРЕСТЕНІҢ ТАМАҚТАНУ КЕЗІНДЕГІ ЖАТЫСЫ**. Ол – жартылайвертикальды болуы тиіс.

Таңдай немесе ерін жырығы бар балаларда созылмалы фарингит пен тонзилит сау балаларға қарағанда жиі кездеседі. Осының барлығы педиатр, оториноларинголог, ортодонт жағынан үнемі диспансерлік бақылауда болуы тиіс. Көбінесе бұл жырықтар

- жоғарғы жақтың тарылуы;
- жеке тістер немесе тіс қатарының ақаулары;
- мезиальды окклюзия;
- тістенімнің басқа да ақауларымен бірге кездеседі. Сондықтан, емдік іс-шараларда үнемі ортодонт маманның қатысы үлкен маңызға ие.





Туа пайда болған жоғарғы ерін мен таңдай жырығының ең ауыр функциональды көріністерінің бірі - **сөйлеу бұзылысы**. Ауыр анатомиялық бұзылыстардың кешені – жырықтың өзі, қысқарған таңдай, жұтыну сақинасының кеңеюі, мұрын-жұтқыншақтағы өзгерістер, таңдай-жұтқыншақ байланысының болмауы, тістенім бұзылысы, осының барлығы дауыс түзу бұзылысына алып келеді.



Соңғы жылдары беттің даму ақаулары бар балалардың кешенді емін диспансеризацияның консультативті-методикалық орталықтарында жүргізеді.

Диспансеризацияның территориальды орталығы - мақсаты: бет-жақ ақаулары бар балаларды өз уақытында анықтау және емдеуге бағытталған. Бұл орталықтар бақылауды 18 жасқа дейінгі балалар арасында жүргізеді. Диспансеризациялық орталықтың жұмысы ҚР заңы мен Денсаулық Сақтау Ұйымдарымен бақыланады.

Қорытынды:

Қорытындылай келе, балаларға емдік-реабилитациялық кешенді жүйені қалыптастыру нәтижесінде жалпы маманданған орталықтарды ұйымдастырып, диспансерлік жүйеге дифференцирленген көзқарасқа ауысуға көмек берді.

Бөлімшеде жұмыс істейтін дәрігер ай сайын 6-8 шақты бала емін аяқтайды. Олар диспансерлік есептен түсіп, дені сау балалар тобына ауыстырылып, бақылау астында қалады.

Осылайша, диспансеризация тек емдік іс-шаралардың әдісі емес, сонымен қатар дәрігер-ортодонтың жұмысын жүйелі құруға көмектесетін ұйымдастырылған форма.

Қолданылған әдебиеттер:

- 1. Арсенина О.И. Ранние ортодонтические и ортопедические мероприятия в комплексном лечении пациентов с дефектами и деформациями нижней челюсти: Автореф. дис. ...докт.мед.наук. - М., 1998.- 34 с.
2. Виноградова Т.Ф. Стоматология детского возраста. – М.: Медицина, 1987.- 516 с.
3. Григорьева Л.П. Прикус у детей.- Полтава, 1995. – 232 с.
4. Демнер Л.М., Погодина А.А., Башарова О.М. Эффективность диспансерного метода профилактики и раннего лечения зубочелюстных аномалий.- Стоматология.- 1977.-№ 6.- С.49-51.
5. Каламкарров Х.А. Клиника и лечение зубочелюстных аномалий.-Ташкент: Медицина, 1978.- 268 с.
6. Колесов А.А. Стоматология детского возраста.-М.: Медицина, 1974.-504 с.
7. Лазарева Н.А. Обоснование комплексной профилактики зубочелюстных аномалий и деформаций в раннем детском возрасте в условиях Забайкалья: Автореф. дис....канд.мед.наук. - Омск, 1992.-22 с.
8. Маннанова Ф.Ф. Особенности диагностики и лечения аномалий прикуса у детей с нарушенным носовым дыханием: Автореф.дис. ...канд.мед.наук.- Казань, 1981.- 20 с.
9. Образцов Ю.Л. Выявление и устранение факторов риска возникновения зубочелюстных аномалий у детей.- Архангельск, 1990.- 25 с.
10. Окушко В.П. Аномалии зубочелюстной системы, связанные с вредными привычками и их лечение. - М., 1975.-157 с.
11. Сунцов В.Г., Леонтьев В.К., Дистель В.А., Вагнер В.Д. Стоматологическая профилактика у детей. - М.: Мед.книга; Н.Новгород: Изд-во НГМА, 2001.-344 с.
12. Хорошилкина Ф.Я., Френкель Р., Демнер Л.М. и др. Диагностика и функциональное лечение зубочелюстно-лицевых аномалий.- М., 1987.- 303 с.



НАЗАР
АУДАРҒАНДАРЫҢЫЗДАРҒА
ҮЛКЕН РАХМЕТ!!!