

«Астана медицина университеті» АҚ Фтизиатрия кафедрасы

Тақырыбы: Сүйек-буын туберкулезі

Орындаған: Өскенбаев А.О.

Қабылдаған: Агзамова Р.А.

Астана 2016

Жоспары:

I.Кіріспе:

- 1.Анықтамасы.
- 2.Локализациясы

II.Негізгі бөлімі:

- 1.Сүйек-буын туберкулезінің патогенезі.Этаптары
- 2.Сүйек-буын туберкулезінің клиникалық көріністері, диагностикасы, емі мен алдын-алуы.

Қорытынды:

- 1.Қолданылған әдебиеттер.

Сүйек-буын туберкулезі

- * Сүйек-буын туберкулезі дегеніміз- бұл сүйек және буынның барлық бөлімдерінің спецификалық қабынуын айтамыз.

Локализациясы

- * Сүйек-буын туберкулезі көбінесе омыртқада орналасады, сирек жағдайда сан-жамбас буынында және тізе буынында, өте сирек шынтақ және иық, табан сүйек, саусақ және басқа сүйектерде орналасды.

Патогенезі

- * Сүйек және буындардың туберкулезбен қабынуы гематогенді жолмен туберкулез микобактериясы тарап, негізі болып жоғарғы сезімталдықтың баяу түрі болып табылады.
- * Сүйек-буын туберкулезі дамуы үшін төрт этапқа бөледі.
- * 1 этап бұл біріншілік остит және сүйектің ошақтық туберкулезі

- * 1 этап-Бұл біріншілік остит және сүйектің ошақтық туберкулезі. Омыртқаның жұмсақ затында немесе құбырлы сүйектердің эпиметафизінде гранулемлар түзіледі. Олардың саны артып бірбірімен қосылады. Казеозды-некротикалық өзгеріс сүйек бөренесін некротикалық өзгерісіне әкеліп, олар кейін секвесторға айналады. Үлкен сүйек каверналар айналасында капсула түзіліп, сүйектің ішкі беті спецификалық, сыртқы беті спецификалық данекер тінімен көрінеді.
- * 2 этап-Туберкулездің алғашқы процесінің омыртқадан басқа бөлімдеріне тарауы немесе эпифизден және метафизден буынға тарайды. Туберкулезді оститтің өршуі болып туберкулезді артрит болып табылады. Буынның қуысында серозды-фибринді немесе іріңді эксудат түзіледі. Буын шеміршегі некроздалып және бөлініп, буын беті жалағаштанып қалады.

- * . 3 этап-Айқын спондилит немесе артрит. Буынның беттері ақырындап бұзылып, абсцес пен сыртында свищтер пайда бола бастайды.Қабынудың буынның қапшығына өтіп,сыртқы свищтердің түзілуіне әкеледі және екіншілік спесификалық емес флораның түсуіне әкеліп соқтырады.
- * 4 этап-Буын беті облитерацияланып және анкилоз түзіліп функциясы бұзылады.

Клиникалық көрінісі

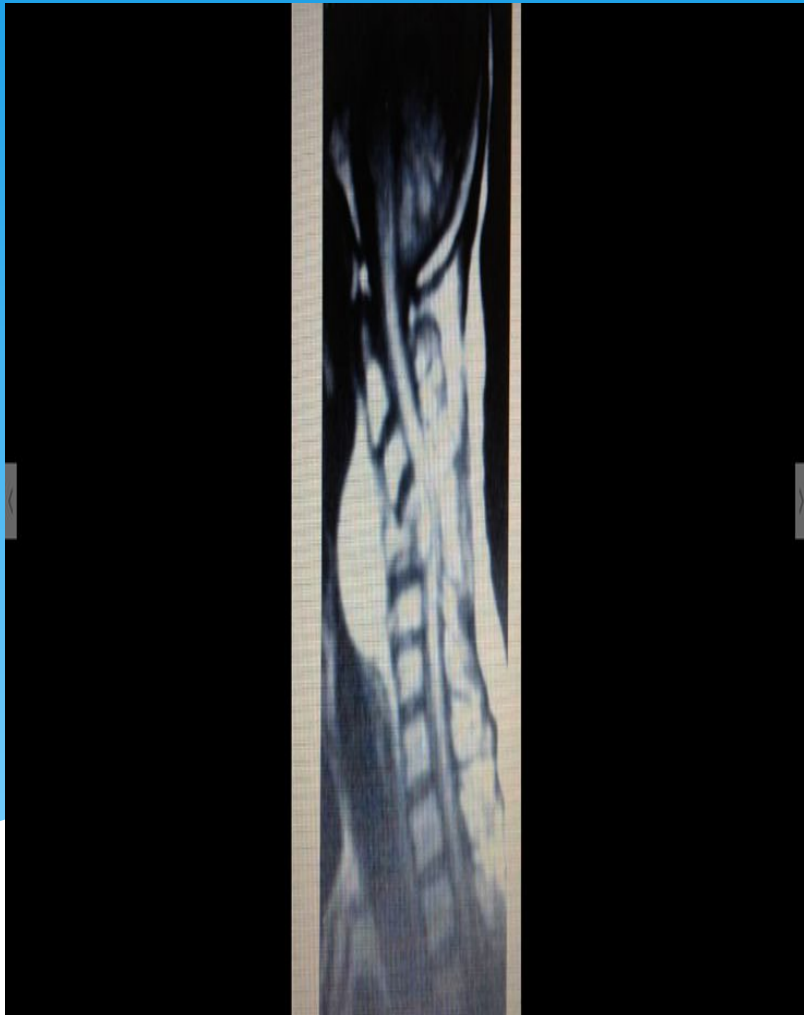
Негізгі симптомдарына туберкулезге тән интоксикация және сүйек-буын жүйесінде жергілікті өзгерістермен көрінеді.

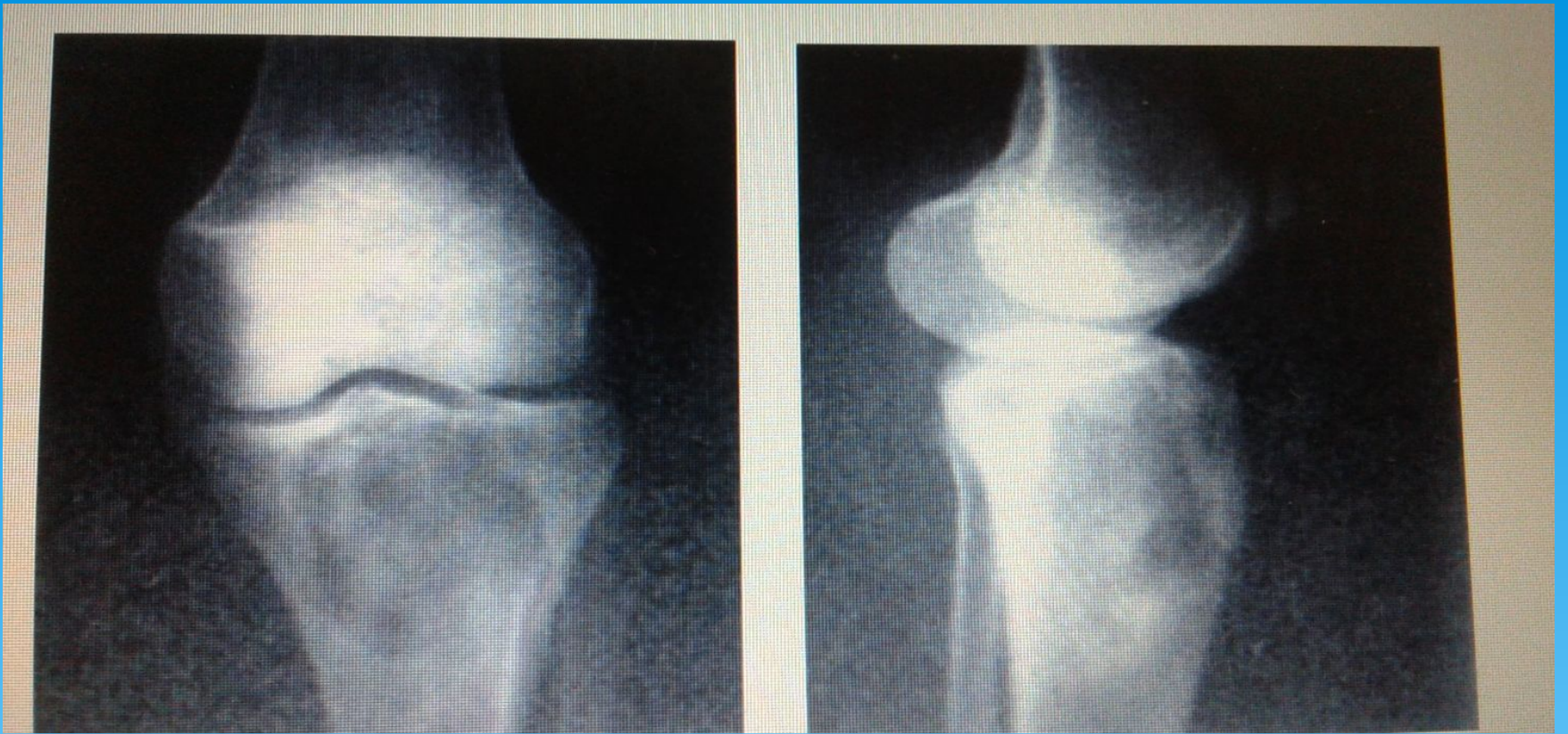Жалпы көріністері : ұйқының бұзылысы, тәбеттің төмендеуі, дене температурасының жоғарылауы және вегетативті өзгерістермен көрінеді.

Локализациясына байланысты көріністері: арқа бұлшықеттерінің немесе буындарда ауру сезімі және шаршағыштық, бұлшықеттерінің тартылуымен көрінеді

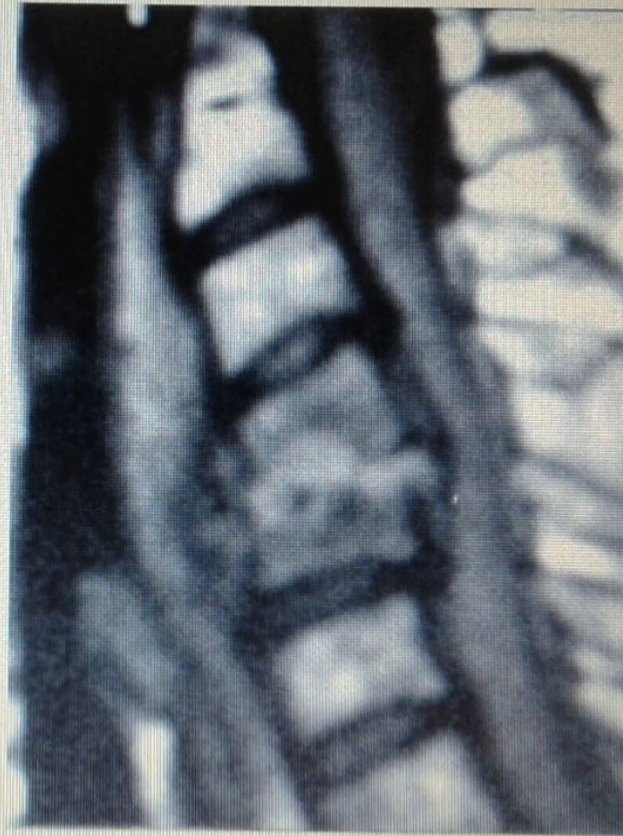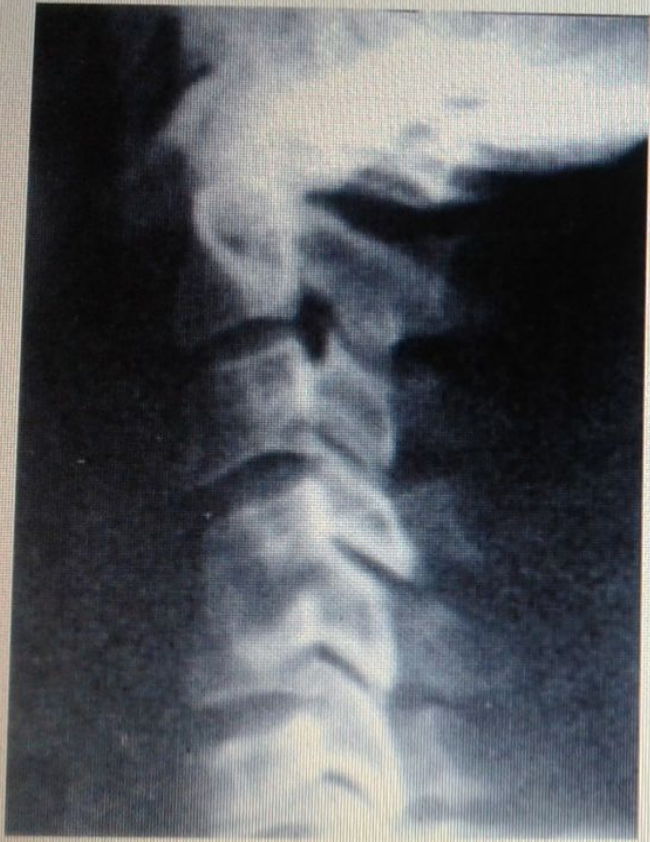Аспаптық көріністері

Омыртқа туберкулезі.
с-3 омыртқа денесінің
деструкциясы
жулынның
қысылуымен.МРТ

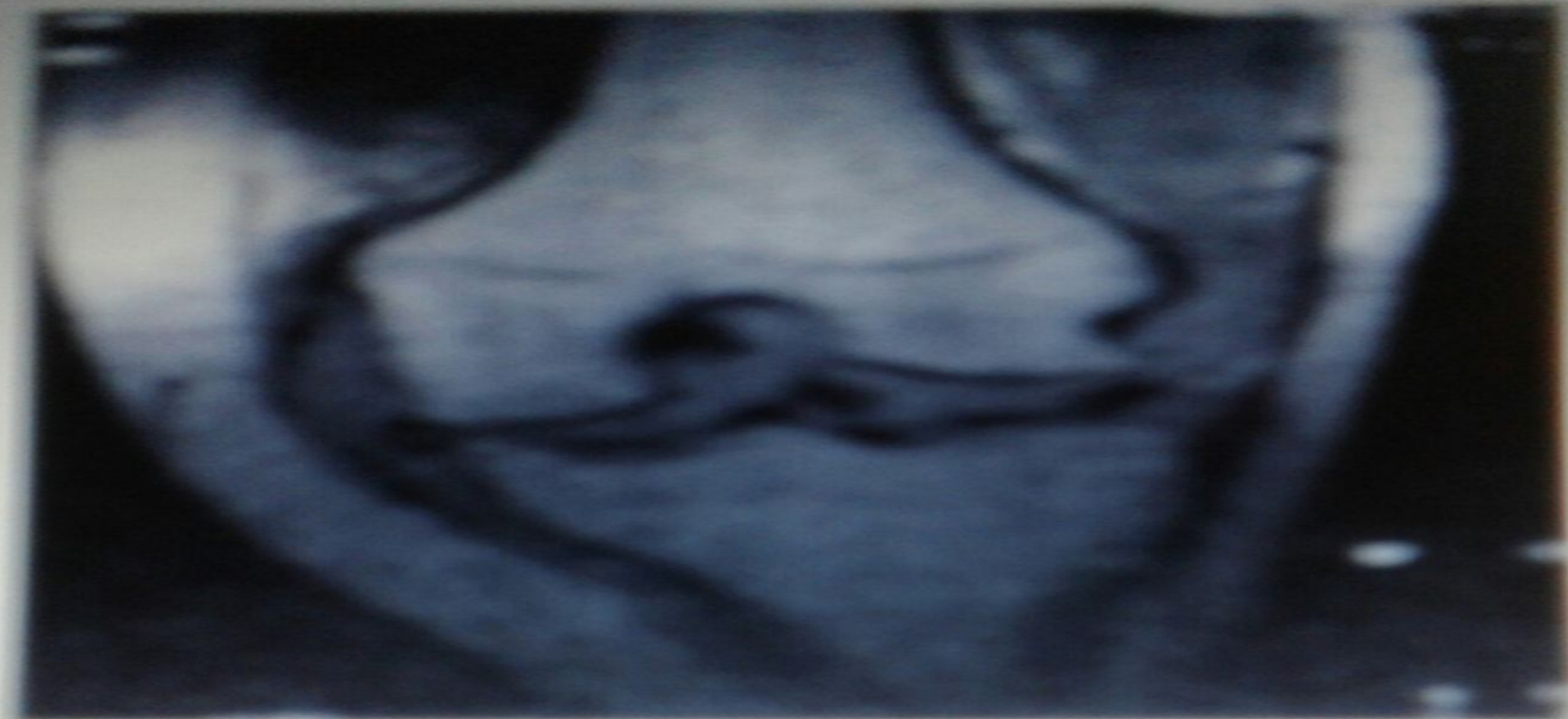




Тура және бүйір бағыттағы тізе буынының
ретгенограммасы: Сирақ сүйегінің туберкулезі.
Деструкциялы ошақтар



- 1) С-4-5 омыртқа денесінің деструкциясы. Бүйір бағыттағы рентгенограммасы;
- 2) с-3-4 омыртқа денесінің деструкциясы. МРТ



Тізе буынының туберкулезі. Сирақ сүйегінің
буындық бетінің деструкциясы. МРТ

Диагностикасы

Аспаптық зерттеу.

- а) Екі проекцияда зақымдалған аймақтың жалпы шолу рентгенограммасы және томографиясы
- б) Абсцесс немесе жыланкөз анықталған жағдайда контрастты зерттеу: фистулография немесе абсцессография жасалынады. Контрастты зат ретінде йодолипол, верографин, урографин.
- в) Субарахноидальды кеңістікті оттегімен контрасттаумен пневмомиеелография

Дифференциальді диагностика

- Сүйек-буын туберкулезінің клиникалық ағымы гематогенді остиомиелиттен ерекшелігі: а) туберкулезбен аурығандармен контакта болуы;
- б) ағымының жай болуы;
- в) туберкулезге тән интоксикация, бұлшықет атрофиясы, сүйектің өсуінің баяулауы, суық абсцестердің пайда болды.

Емі

- Сүйек-буын туберкулезінің кешенді емінің негізі: Хирургиялық ем+ операцияға дейінгі және операциядан кейінгі Антибактериалды терапия
- Сүйек-буын туберкулезінің кешенді емінің негізі: Хирургиялық ем+ операцияға дейінгі және операциядан кейінгі Антибактериалды терапия
- Ерте кезеңінде - біріншілік туберкулездік оститтерді радик

Қолданылған әдебиеттер

Өкпеден тыс туберкулез /ред.

М .И.Перельман <<Туберкулез>>

2004 20-шы тарау367-372 бет

В.А.Корякин 20-шы тарау367-372 бет

И.В.Богадельникова 20-шы

тарау367-372 бет

В.Ф.Москаленко. Фтизиатрия– 2012;