



Кафедра: Хирургиялық аурулар

Тақырып: Операциядан кейінгі асқазан аурулары.

Курс: 4

Факультет: Жалпы медицина

Топ: 021-2

Орындаған: Қабылбек Н

Тексерген: Қоңырбаев Т.Е

Жоспар:

Кіріспе:

Операциядан кейінгі асқазан аурулары туралы жалпы түсінік.

Негізгі бөлім:

- 1) Операциядан кейінгі асқазан ауруларының түрлері;
- 2) Демпинг- синдром (этиопатогенез, клиникалық көрінісі, диагностикасы, емі);
- 3) Гипогликемиялық синдром (этиопатогенез, клиникалық көрінісі, диагностикасы, емі);
- 4) Әкелуші ілмек синдромы (этиопатогенез, клиникалық көрінісі, диагностикасы, емі).

Қорытынды.

Пайдаланылған әдебиеттер тізімі

Кіріспе:

Операциядан кейінгі асқазан аурулары туралы жалпы түсінік:

Асқазандағы операциялар оның қызметі мен функциясын өзгертеді. Көріністері аса анық өзгерістер *асқазан резекциясынан кейін және пилоропластикамен ваготомиядан кейін.*

Асқазан резекциясынан кейінгі бұзылыстарды байланыстырады: 1) резервуарлық функциясының жоғалуы; 2) жылдам эвакуациясы 12 елі ішекке; 3) асқорытудың нейрогуморальды бұзылыстары; 4) функциональдық және метаболикалық бұзылыстар.

Жалпы асқазан резекциясы ауқымды болған сайын пострезекционды бұзылыстар ризиі жоғары болады.

Негізгі бөлім:

1) Операциядан кейінгі асқазан ауруларының түрлері:

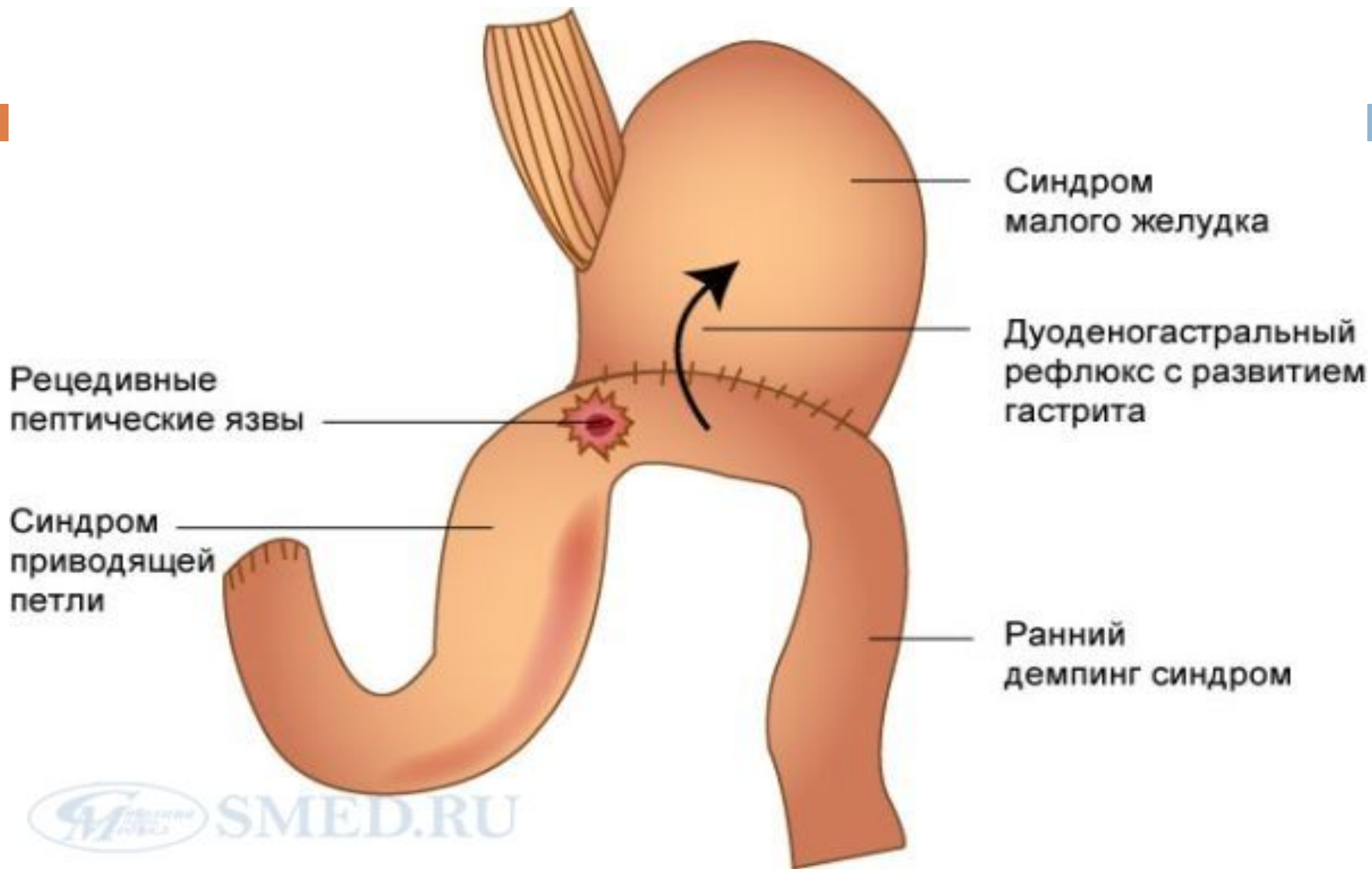
Морфологиялық өзгерістермен байланысты синдромдарға: кіші асқазан синдромы, ойық жара рецидивтері, әкелуші ілмек синдромы, рефлюкс-эзофагит және рефлюкс-гастрит. *Функциональдық бұзылыстарға:* демпинг-синдром (ерте және кеш), диарея, анемия, мальабсорбция, метаболикалық бұзылыстар. Соңғысы гидролиздің бұзылысына байланысты, жіңішке ішекте май мен витаминдердің сіңірілуінің бұзылуына байланысты (мальабсорбция синдромы).

2) Демпинг- синдром (этиопатогенез, клиникалық көрінісі, диагностикасы, емі):

Демпинг-синдром – асқазан құрамының жіңішке ішекке жылдам түсуіне байланысты гемодинамикалық және нейровегетативті бұзылыстардың симптомокомплексі.

Этиопатогенез: демпинг реакцияның негізгі себебі аған асқазан бөлігінің рецепторлы релаксациясының болмауы, нәтижесінде тағамның жаңа порциялары түскен кезде созылуы болмайды. Осыған байл. Қысым жоғарылайды, асқазан құрамы жылдам 12 елі ішекке түседі (кұлау, сброс). Ішектің осмолярлығы жоғ-ды, жасушасыртылық сұйықтық ішек қуысына шығады, б.б.з.-тар бөлінеді. Ішектің моторлы активтілігі жоғарылайды, вазодилитация, Ц.П.К-мі жоғ-ды.

Мальаюсорбция, жалпы клиникалық көріністері п.б.



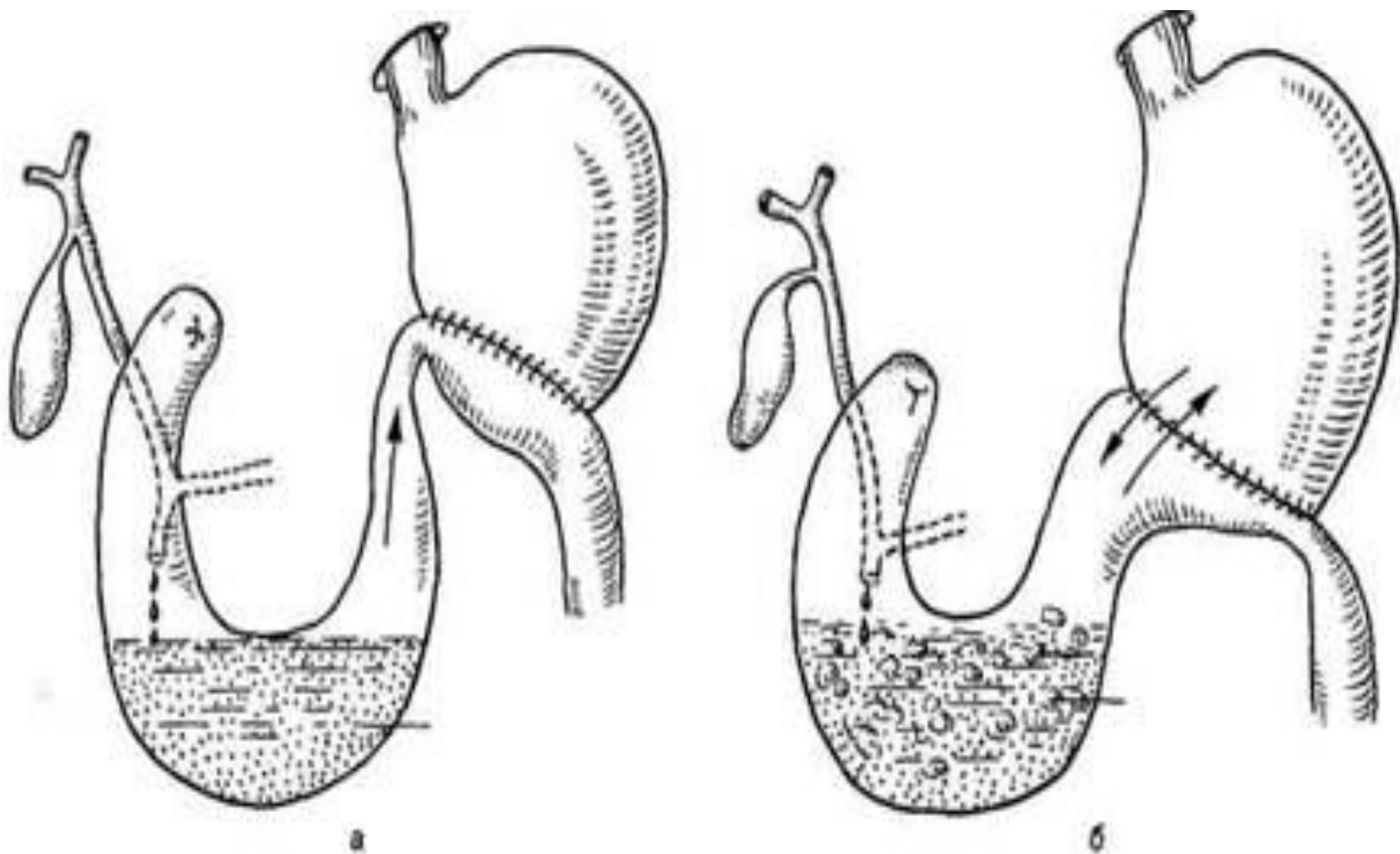
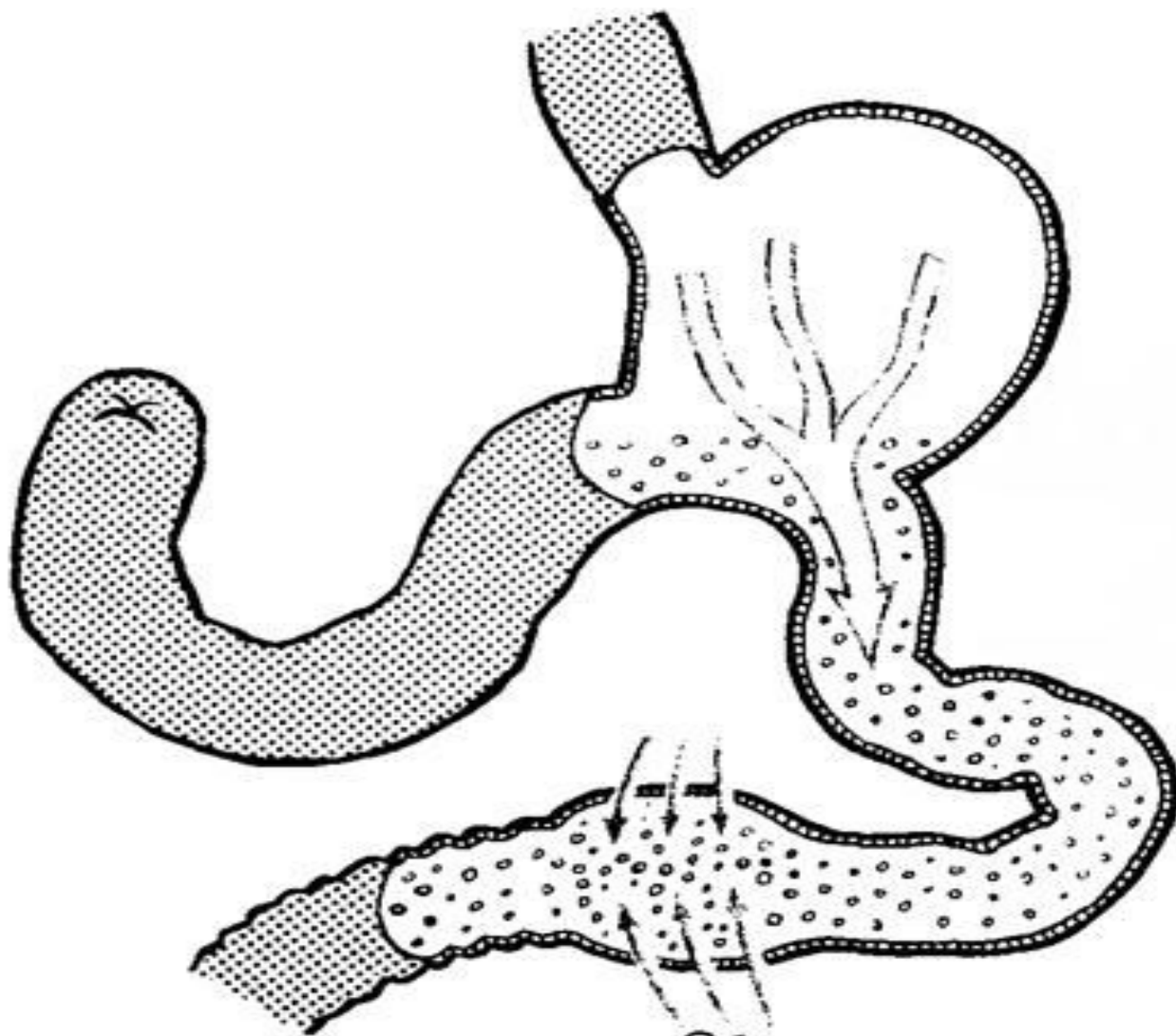


Рис. 11.21. Синдром приводящей петли.

а — стеноз приводящей петли; б — стеноз отводящей петли.



Сброс жидкости в тощую кишку

Клиникалық көрінісі мен диагностикасы:

Симптокомплекс –

әлсіздік, терлеу, бас айналу, ауырлық сезімі мен тартулық сезімі эпигатрий аймағында, лоқсу, құсу, іш айдаушылық, ауыру сезімі, жиі горизонтальды қалыпта болу.

Диагностика: анамнез, АҚ өзгерітері, ЦҚК-нің төмендеуі, рентгенологиялық әдіс («құлау» типі б/ша эвакуация, жылдам пассаж).

Үш дәрежені ажыратады: I- (15-30мин) жеңіл: тәтті мен сүтті тағамдарға реакция, масса мен жұмысқа қаб-лік сақталған. II – (1сағ) барлық тағам түріне, масса 10кг төмендеуі мүмкін, қабілеттілік төмендейді. АҚҚ өзгереді. III – (1-3сағ) жатып тағам қабылдайды, тахикардия. 10кг-нан аса массада жоғалтады. Қабілеттілік жоққа тартады.

Емі: медикаментозды: диетотерапия, жиі порционды тағам қабылдау, координакс, октреотид, панзинорм, панкреатин, фестал, В тобының витаминдері және т.б. аналогтық препараттар.

Хирургиялық емі: ауыр сатысы мен консерв. Емнің әсерсіздігінде: реконструктивті операциялар: Бильрот II-нің Бильрот I-ге реконверсиясы, Бильрот II гастроеюнальды анастомозбен өшірілген Ру б/ша ілмегінде, гастроеюнодуоденопластика.

3) Гипогликемиялық синдром (этиопатогенез, клиникалық көрінісі, диагностикасы, емі):

Кеш демпинг-синдром - тағам қабылдағаннан кейін 2-3 сағаттан соң п.б.

Патогенезі иммунореактивті инсулиннің ерте реакция кезінде көп бөлінуінен болады. Гиперинсулинемия салдарынан глюкоза субнормальды (0,4-0,5 г/л) деңгейге дейін төм-ді.

Симптомокомплекс: әлсіздік, бас айналу, аштық сезімі, соратын ауру сезімі, діріл, брадикардия, гипотония.

Науқастар өзімен қант, нан, печенье иі тасиды.

АІТ-ның моторлы-эвакуационды функциясын жақсарту үшін метоклопрамид, цизаприд, сульпирид.

4) Әкелуші ілмек синдромы (этиопатогенез, клиникалық көрінісі, диагностикасы, емі):

Жиі Бильрот-II операциясынан кейін дамиды. Бұл кезде тағамның қысқа әкелетін ілмекке, яғни он елі ішекке түсуіне әкеледі. Кейіннен қысымның жоғ-на байл. тағамның тұрып қалуына байланысты, холецистит, холангит, панкреатит, ішек дисбактериозы, бауыр циррозы, билиарлы рефлюкс-гастрит, рефлюкс-эзофагит.

Клиникасы: эпигастрий мен оң жак қабырға асты аймағында ауыру сезімі. Иррадиация жауырын айм-на, құсу өтпен, жеңілдік әкелетін.

Рентгенологиялық зерттеуде сұйықтық анықталады, контрастты зат тез әкелуші ілмекке барады.

Емі: әкелуші ілмекті эндоскопиялық дренаждау назоинтестенальды зондпен, декомпрессия мен оны тазалау үшін. Прокинетиктер (координакс, метоклопрамид т.т.), антацидтер.

Хирургиялық емі: анастомоздың Гфмейстер-Финстерер б/ша.

Қорытынды:

Сонымен қорыта келгенде, асқазандағы операциялар оның қызметі мен функциясын өзгертеді. Көріністері аса анық өзгерістер асқазан резекциясынан кейін және пилоропластикамен ваготомиядан кейін болады.

Асқазан резекциясынан кейінгі бұзылыстарды байланыстырады: 1) резервуарлық функциясының жоғалуы; 2) жылдам эвакуациясы 12 елі ішекке; 3) асқорытудың нейрогуморальды бұзылыстары; 4) функциональдық және метаболикалық бұзылыстар.

Жалпы асқазан резекциясы ауқымды болған сайын пострезекционды бұзылыстар қаупі жоғары болады.

- *Морфологиялық өзгерістермен байланысты синдромдарға: кіші асқазан синдромы, ойық жара рецидивтері, әкелуші ілмек синдромы, рефлюкс-эзофагит және рефлюкс-гастрит. Функциональдық бұзылыстарға: демпинг-синдром (ерте және кеш), диарея, анемия, мальабсорбция, метаболикалық бұзылыстар. Соңғысы гидролиздің бұзылысына байланысты, жіңішке ішекте май мен витаминдердің сіңірілуінің бұзылуына байланысты (мальабсорбция синдромы).*

Емінде консервативті және оперативті-хирургиялық ем түрлері қолданылады.

Пайдаланылган әдебиеттер:

1. А.Ж. Нұрмақов «Хирургия», Алматы 2009 ж.
2. М.И. Кузин «Хирургические болезни», Москва 2005 ж.
3. «Резекция желудка и гастроэктомия», В.С.Маят
4. Клиническая хирургия/ Под ред. Л. Я. Ковальчука.- Тернополь: «Укрмедкнига», 2000 г.
5. wikipedia.org
6. meduniver.com
7. medgens.ru
8. <http://nsau.edu.ru>