Роль иммунотерапии в современном лекарственном лечении метастатической меланомы кожи.

Подготовил: студент 5 курса
Первого МГМУ им. И.М. Сеченова
Трушин А.Ю.

Актуальность проблемы

Меланома

По данным Всемирной организации здравоохранения, каждый год по всему миру диагностируется около 132 000 новых случаев меланомы.

Иммунотерапия

Ингибиторы контрольных точек иммунного ответа

Меланома

это злокачественная опухоль , развивающаяся из меланоцитов (пигментные клетки продуцирующие меланин)

Формы меланомы кожи:

- Поверхностно-распространяющаяся
- Узловая (нодулярная)
- Акролентигинозная
- Лентигинозная
- Ахроматическая (беспигментная)

Др. формы: увеальная , меланома слизистых оболочек, меланома мягких тканей и т.д.

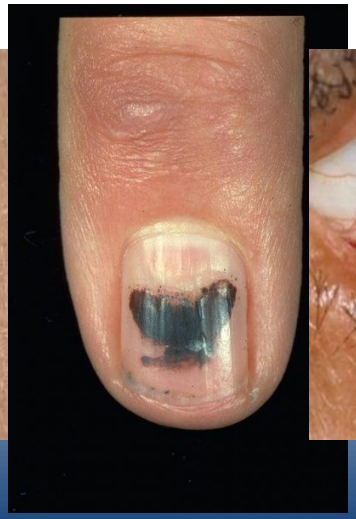
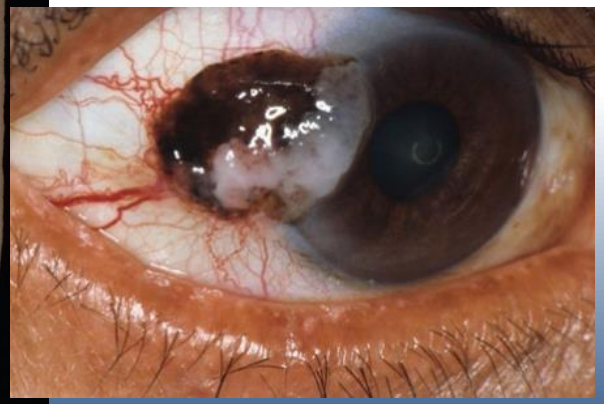

Диагностика меланомы.

- <u>Правило ABCDE</u>
- A – asymmetry
- B – border irregularity
- C - color
- D – diameter
- E – evolving

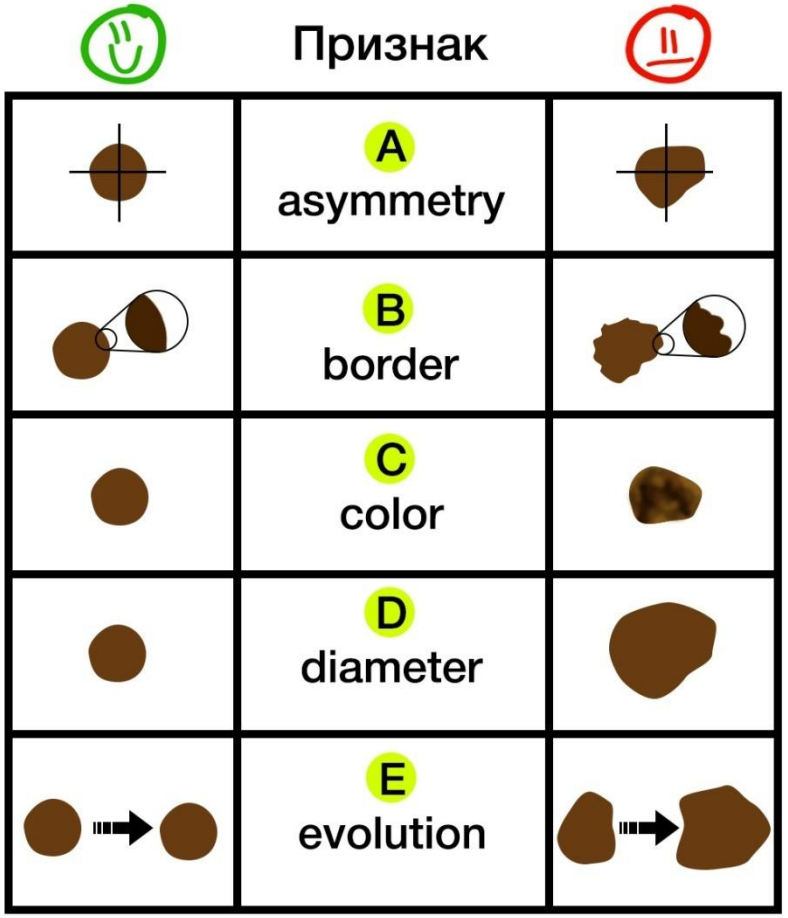

Зачем нужна биопсия?

Пигментный невус

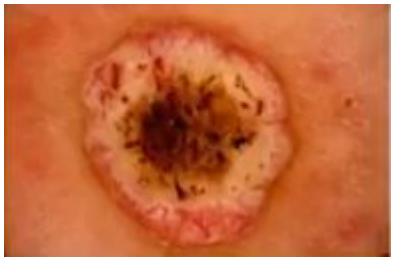

Базально-клеточный рак

Меланома

Гемангиома

Биопсия кожи.

- Выполняется всегда с целью дифференцировки заболевания
- Ключевая процедура постановки диагноза
- Предназначена для всех атипичных появлений на коже (доброкачественные/злокачественные)

Уровни инвазии по Кларку.

- **Уровень инвазии I:** меланома в пределах эпидермиса - “меланома in situ”.
- **Уровень инвазии II:** меланома пересекает эпидермис и проникает в сосочковый слой дермы.
- **Уровень инвазии III:** опухоль заполняет область сосочкового слоя дермы. Такие опухоли вступают в фазу вертикального роста.
- **Уровень инвазии IV:** опухолевые клетки преодолевают барьер между сосочковым и сетчатым слоями дермы и распространяются в сетчатом слое дермы.
- **Уровень инвазии V:** опухоль распространяется в подкожную клетчатку.

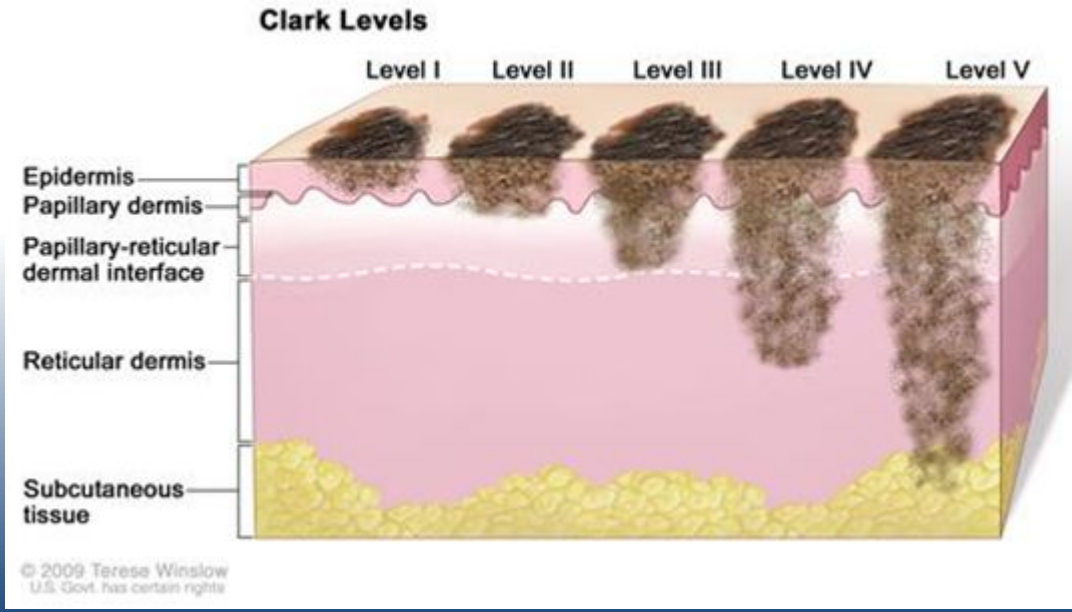

Уровни инвазии по Бреслоу.

- T1: 1 мм и менее; «Тонкие меланомы»;
- T2: 1-2 мм;
- T3: 2-4 мм;
- T4: глубина меланомы больше 4 мм, «Толстые опухоли»

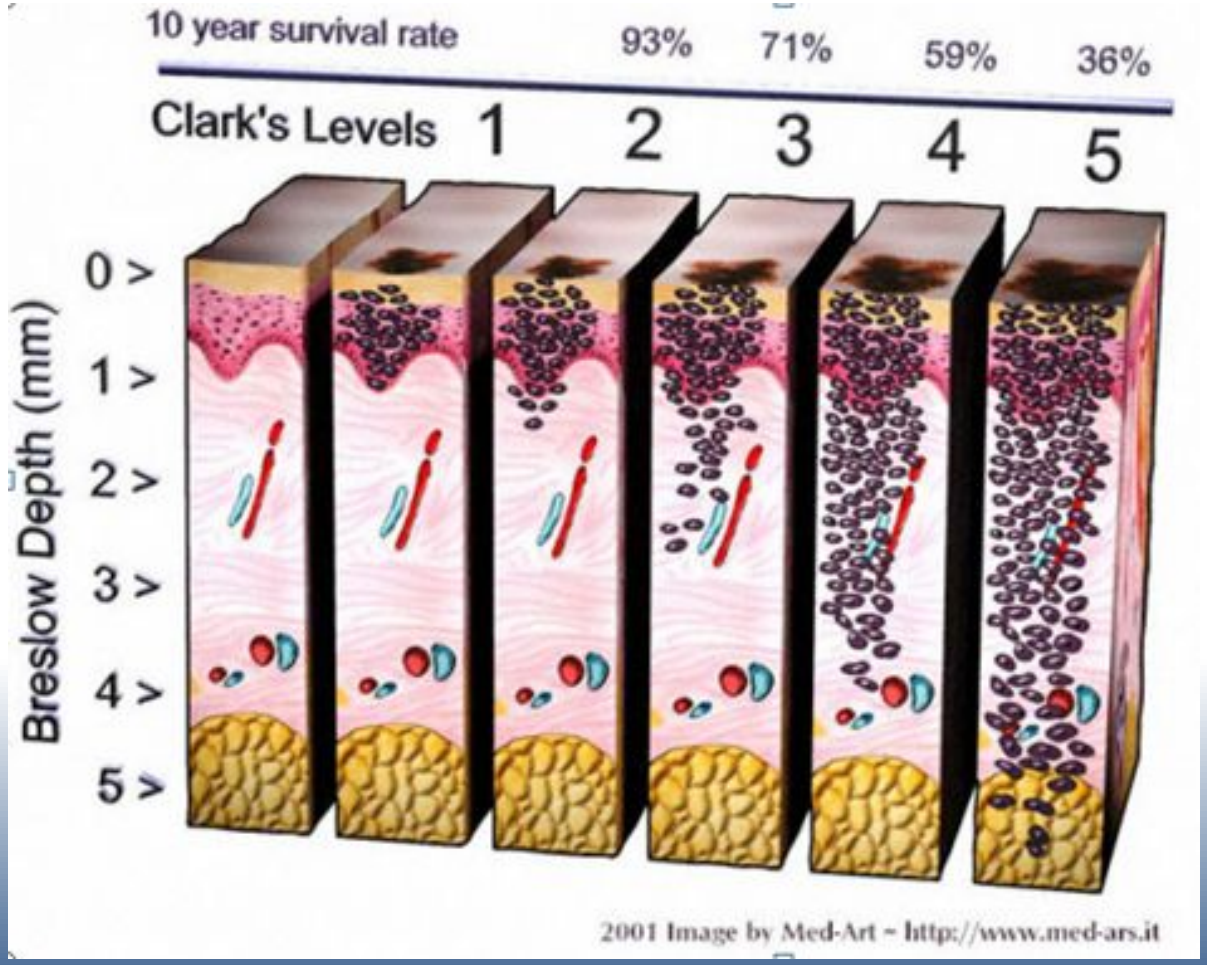

TNM

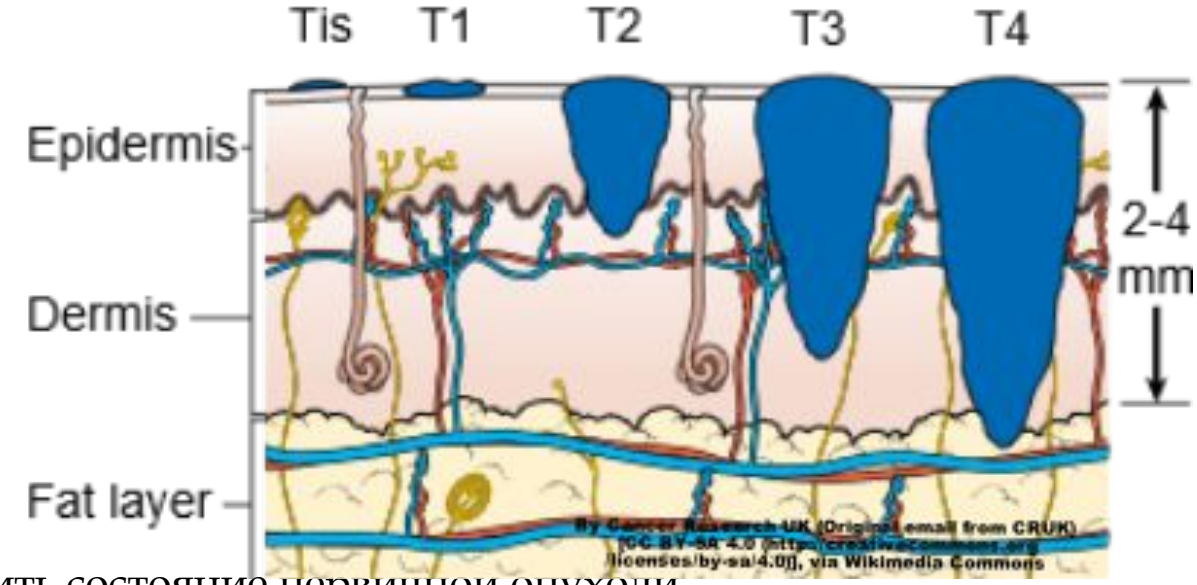

TX: Невозможно оценить состояние первичной опухоли.
T0: Отсутствуют признаки первичной опухоли.
Tis: Меланома in situ опухоль в пределах эпидермиса.
T1a: Толщина меланомы составляет до 1,0 мм. Признаки изъязвления отсутствуют. Скорость митоза не превышает 1/мм^2.
T1b: Толщина меланомы составляет до 1,0 мм. Отмечается изъязвление. Скорость митоза равна или превышает 1/мм^2.
T2a: Толщина меланомы составляет от 1,01 до 2,0 мм. Признаки изъязвления отсутствуют.
T2b: Толщина меланомы составляет от 1,01 до 2,0 мм. Отмечается изъязвление кожи.
T3a: Толщина меланомы составляет от 2,01 до 4,0 м. Признаки изъязвления отсутствуют.
T3b: Толщина меланомы составляет от 2,01 до 4,0 мм. Отмечается изъязвление кожи.
T4a: Толщина меланомы превышает 4,0 мм. Признаки изъязвления отсутствуют.
T4b: Толщина меланомы превышает 4,0 мм. Отмечается изъязвление кожи.

- **NX** невозможно оценить состояние регионарных лимфатических узлов.
  N0 в регионарных лимфоузлах отсутствуют метастазы.
  N1 опухоль распространяется на один регионарный лимфатический узел.
  N2 опухоль распространяется на 2 или 3 регионарных лимфатических узла ИЛИ распространение опухоли на соседние участки кожи без поражения лимфоузлов.
  N3 опухоль распространяется на 4 и более лимфатических узлов ИЛИ распространение на лимфатические узлы, которые связаны друг с другом, ИЛИ распространение опухоли на соседние участки кожи с поражением регионарных лимфоузлов.
- **M0** метастазы отсутствуют.
  M1a метастазы в кожу, подкожные ткани или лимфатические узлы в отдаленных участках тела. Уровень ЛДГ в норме.
  M1b метастазы в легкие. Уровень ЛДГ в норме.
  M1c метастазы в другие органы ИЛИ распространение в любые отдаленные органы с повышением уровня ЛДГ.

Таргетная терапия

BRAF - мутация

- Около 50 % всех меланом кожи имеют мутацию BRAF
- Определение мутации BRAF имеет клиническое значение
- BRAF ингибиторы вемурафениб, дабрафениб используются для лечения метастатической меланомой при мутации BRAF V600E

Применение таргетных препаратов при меланоме.

через 4 месяца

Molecular Alterations in Melanoma

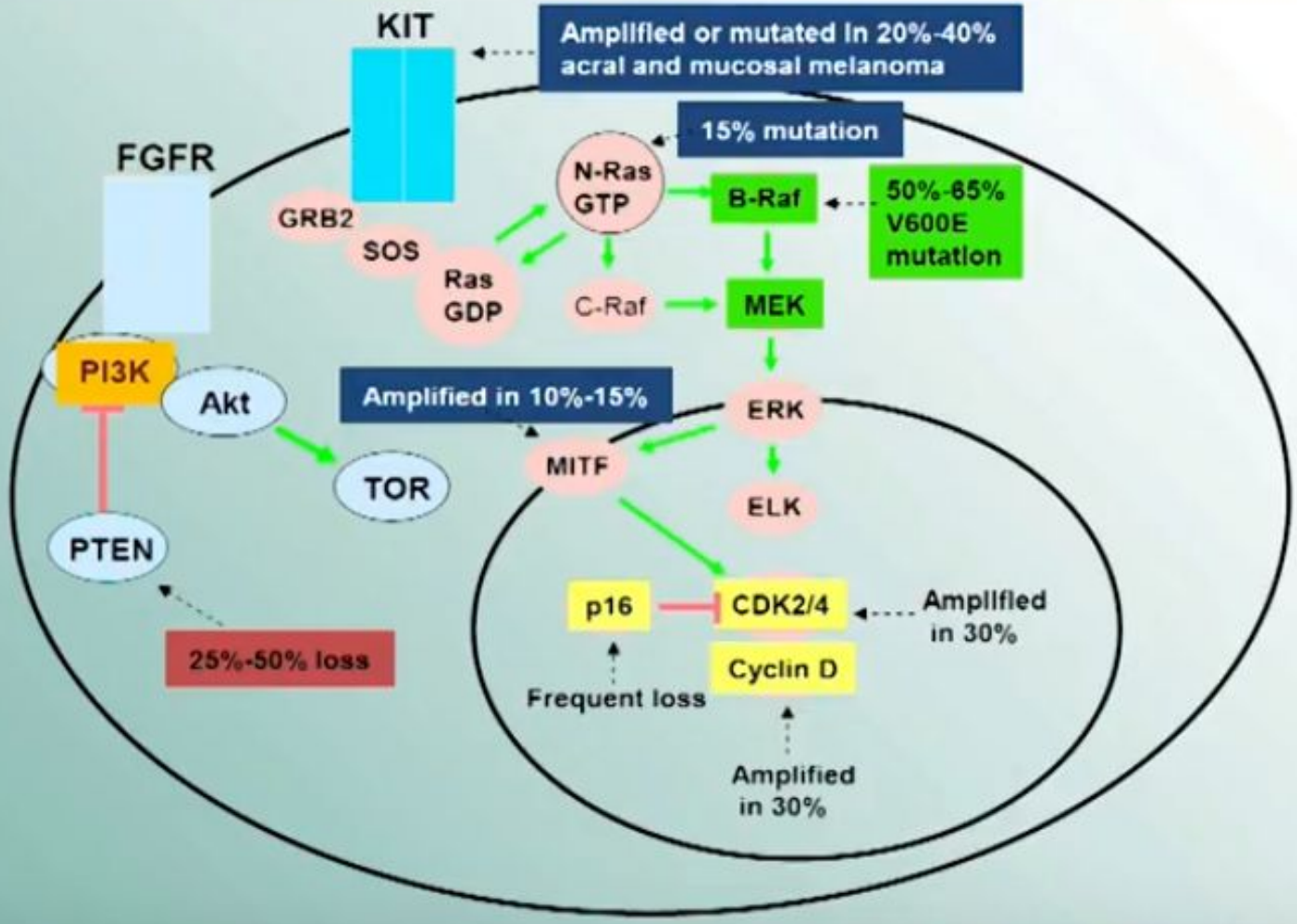

Adapted from Sosman, *Curr. Oncol. Rep.* 11, 405 (2009)

THE LANCET
Oncology

Safety and efficacy of vemurafenib in *BRAF*^{V600E} and *BRAF*^{V600K} mutation-positive melanoma (BRIM-3): extended follow-up of a phase 3, randomised, open-label study

Prof Grant A McArthur, MB BS, Prof Paul B Chapman, MD, Caroline Robert, MD, James Larkin, MD, John B Haanen, MD, Prof Reinhard Dummer, MD, Prof Antoni Ribas, MD, Prof David Hogg, MD, Omid Hamid, MD, Paolo A Ascierto, MD, Prof Claus Garbe, MD, Alessandro Testori, MD, Michele Maio, MD, Paul Lorigan, MD, Prof Celeste Lebbé, MD, Thomas Jouary, MD, Prof Dirk Schadendorf, MD, Stephen J O'Day, MD, Prof John M. Kirkwood, MD, Prof Alexander M Eggermont, MD, Prof Brigitte Dréno, MD, Prof Jeffrey A Sosman, MD, Keith T Flaherty, MD, Ming Yin, PhD, Ivor Caro, MD, Suzanne Cheng, PhD, Kerstin Trunzer, PhD, Prof Axel Hauschild, MD

Published: 06 February 2014

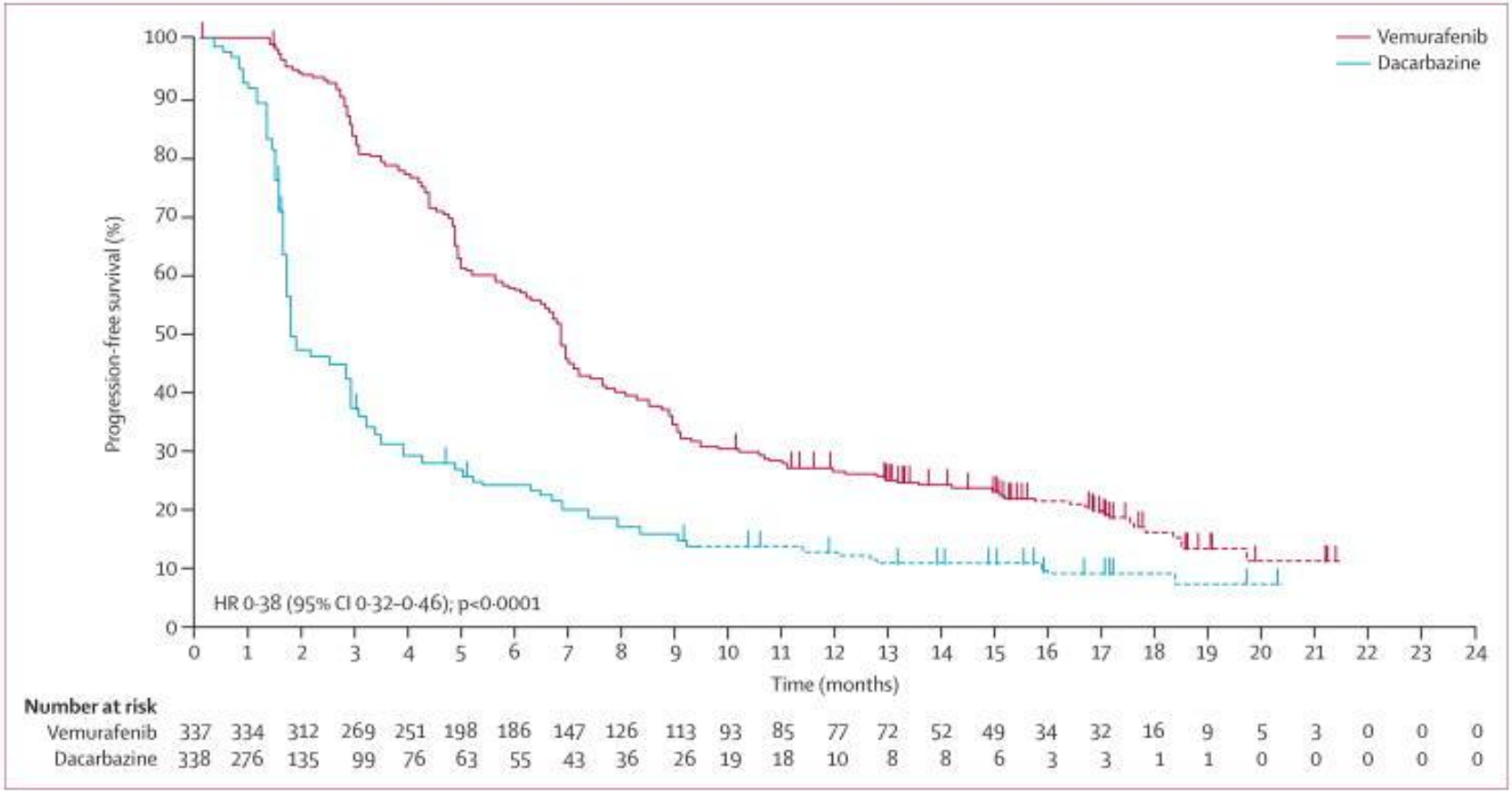

Таргетная терапия и химиотерапия.

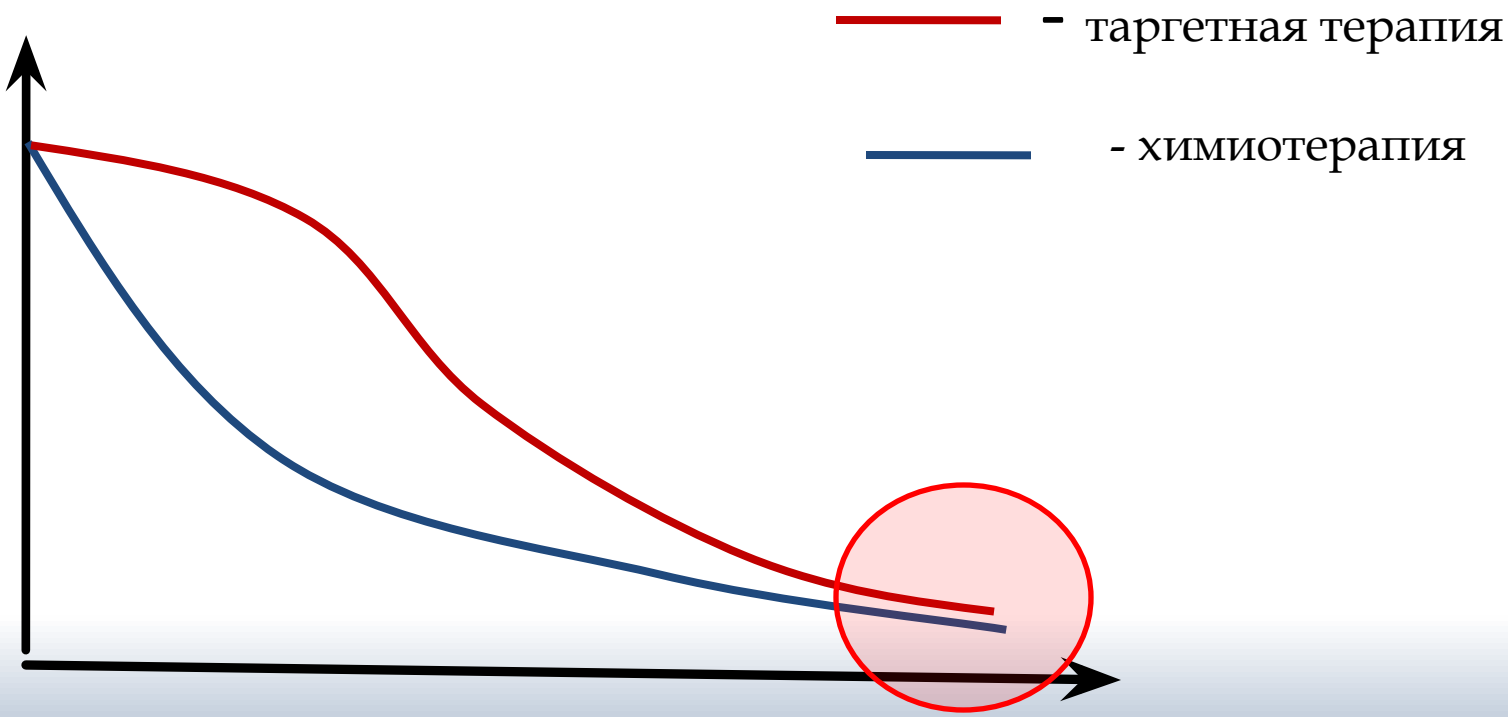

Ответ на таргетную терапию (пациенты имеющие BRAF мутацию)

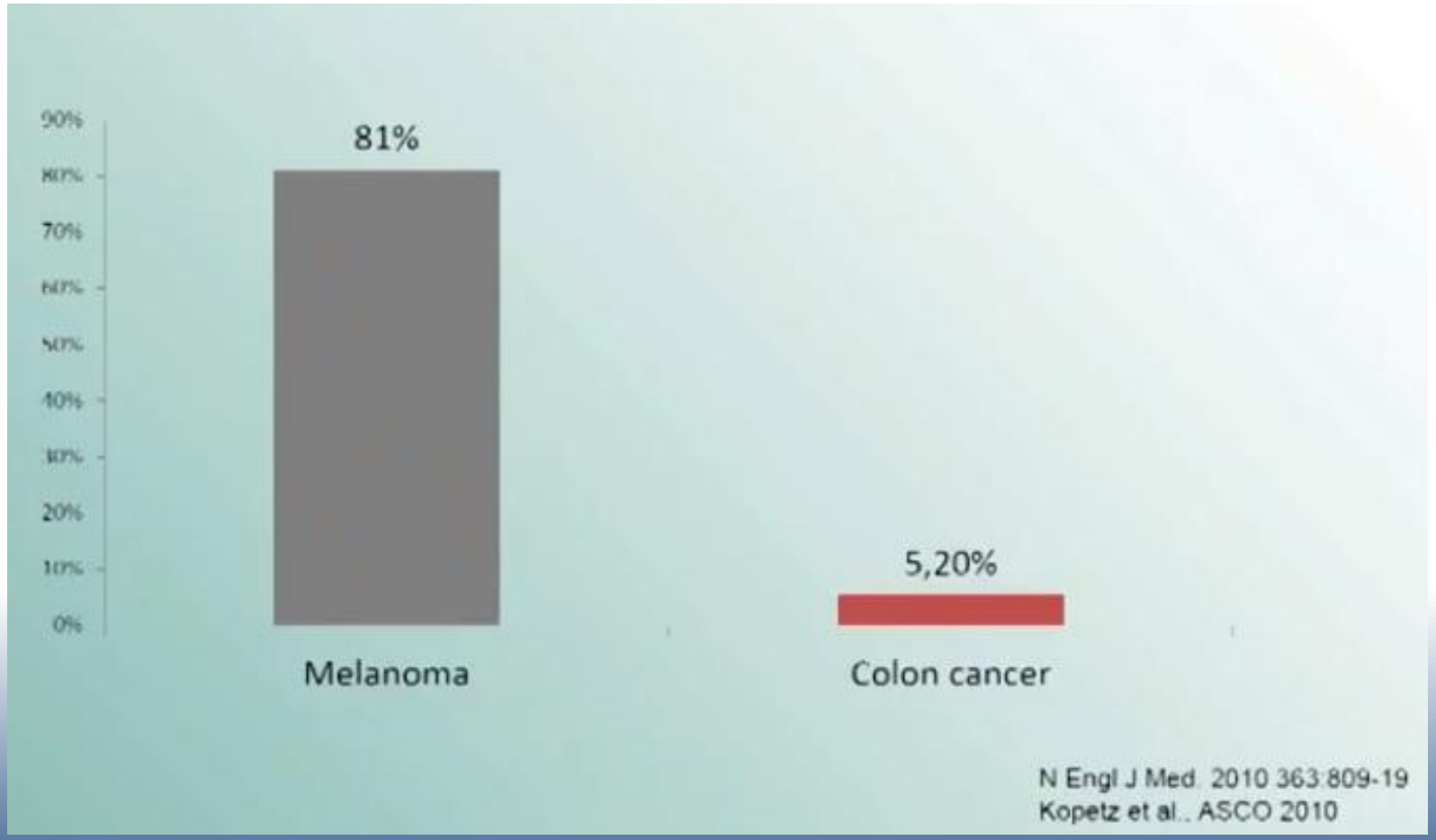

Резистентность.



Иммунотерапия.

История иммунотерапии.

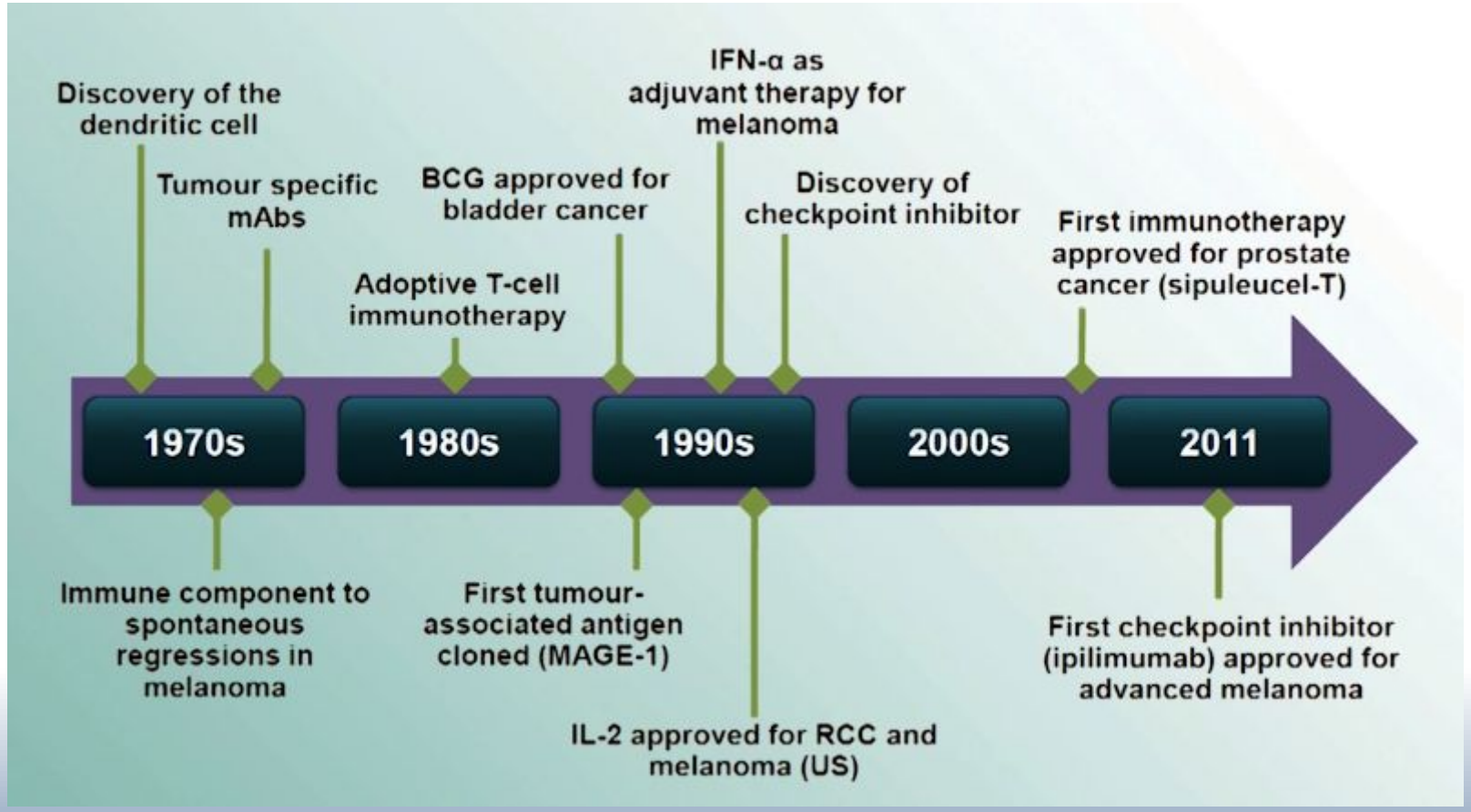

- Adapted from Kirkwood LM Ca J Clin 2012, G2: 309-35; George S et all JNCCN 2011; 9:1011-18; Garbe C et all The Oncologist 2011; 16:2-24

Механизмы.

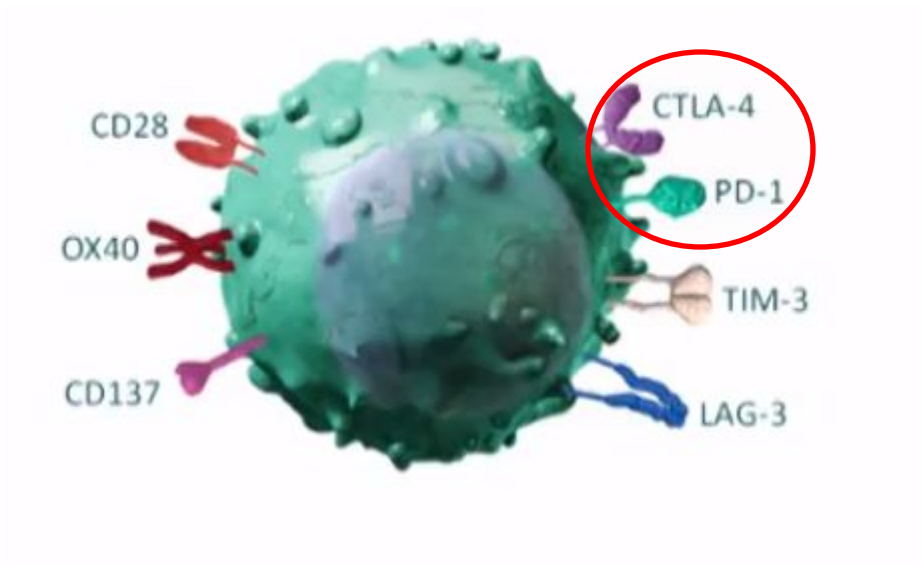

- Т-лимфоциты играют важную роль в распознавании и уничтожении опухолевых клеток.
- Т-лимфоцит имеет множество рецепторов
- CTLA -4 и PD1 – ингибирующие рецепторы.

«Идеальный» иммунный ответ на опухоль.

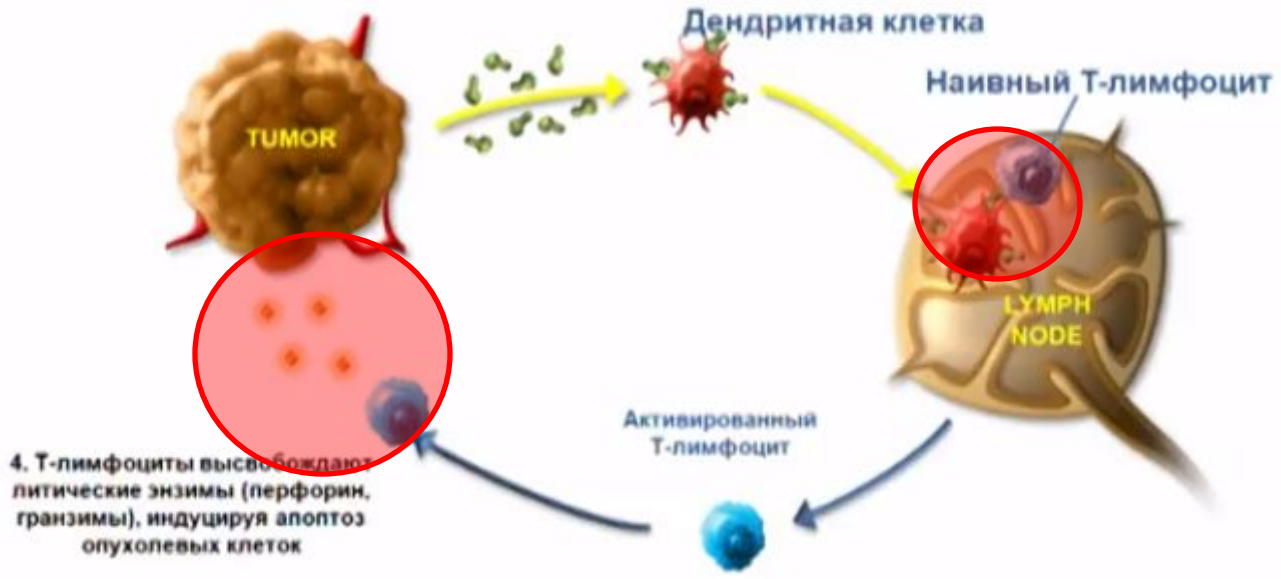

1. May KF Jr et al. In: Prendergast GC et al. *Cancer Immunotherapy*. 2nd ed. Elsevier; 2013:101–113.

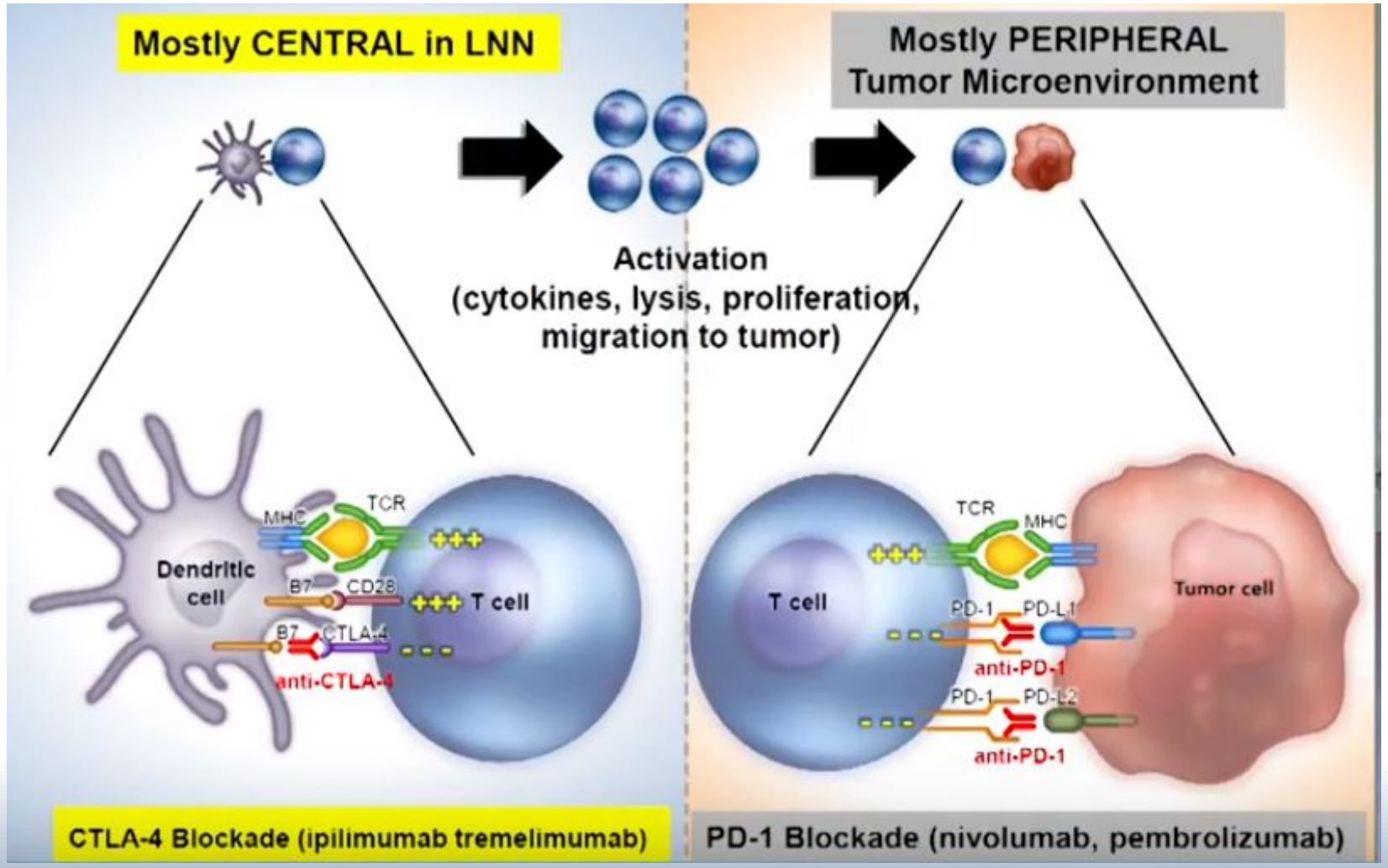
Mostly CENTRAL in LNN
Mostly PERIPHERAL
Tumor Microenvironment
Activation
(cytokines, lysis, proliferation,
migration to tumor)
Dendritic cell
MHC
TCR
B7
CD28
T cell
B7
CTLA-4
anti-CTLA-4
T cell
TCR
MHC
Tumor cell
PD-1
PD-L1
anti-PD-1
PD-1
PD-L2
anti-PD-1
CTLA-4 Blockade (ipilimumab tremelimumab)
PD-1 Blockade (nivolumab, pembrolizumab)

JOURNAL OF CLINICAL ONCOLOGY
Official Journal of the American Society of Clinical Oncology

hase
e or

Omid

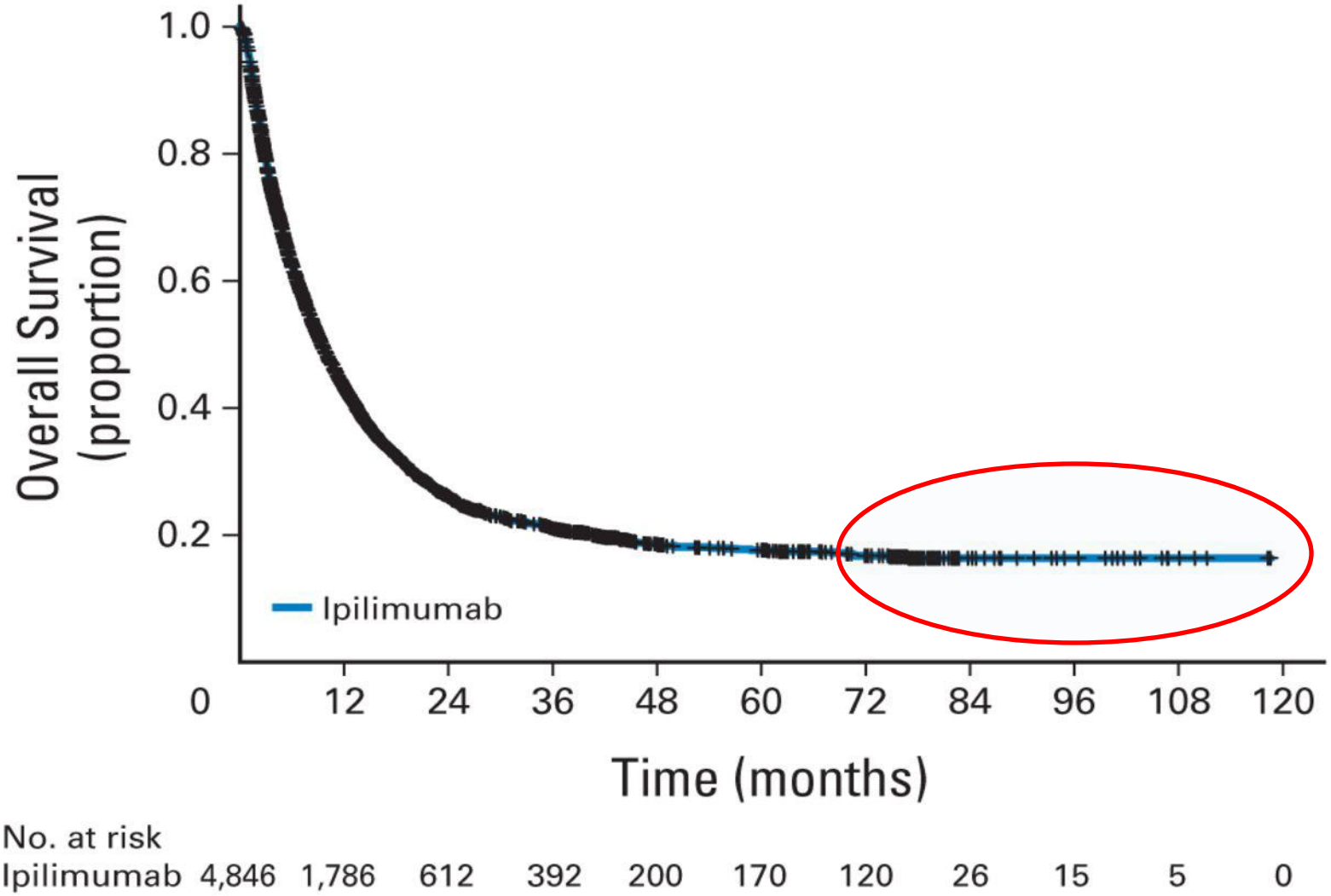

ORIGINAL ARTICLE

Ipilimumab plus Dacarbazine for Previously Untreated Metastatic Melanoma

Caroline Robert, M.D., Ph.D., Luc Thomas, M.D., Ph.D., Igor Bondarenko, M.D., Ph.D., Steven O'Day, M.D., Jeffrey Weber, M.D., Ph.D., Claus Garbe, M.D., Celeste Lebbe, M.D., Ph.D., Jean-François Baurain, M.D., Ph.D., Alessandro Testori, M.D., Jean-Jacques Grob, M.D., Neville Davidson, M.D., Jon Richards, M.D., Ph.D., Michele Maio, M.D., Ph.D., Axel Hauschild, M.D., Wilson H. Miller, Jr., M.D., Ph.D., Pere Gascon, M.D., Ph.D., Michal Lotem, M.D., Kaan Harmankaya, M.D., Ramy Ibrahim, M.D., Stephen Francis, M.Sc., Tai-Tsang Chen, Ph.D., Rachel Humphrey, M.D., Axel Hoos, M.D., Ph.D., and Jedd D. Wolchok, M.D., Ph.D.

N Engl J Med 2011; 364:2517-2526 | June 30, 2011 | DOI: 10.1056/NEJMoa1104621

A

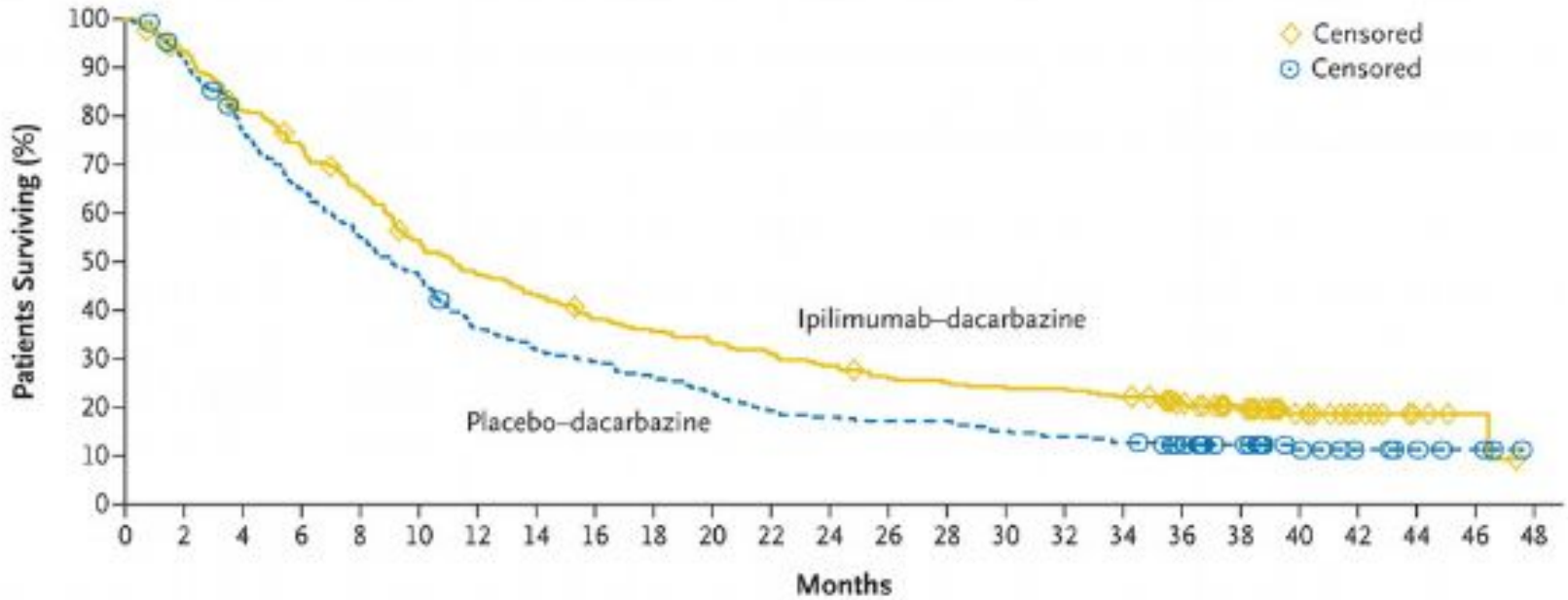

No. at Risk

Ipilimumab–dacarbazine	250	230	199	181	157	131	114	104	91	85	79	74	68	61	59	56	56	52	41	31	17	10	4	2	0
Placebo–dacarbazine	252	229	190	160	136	116	89	78	72	64	56	47	44	42	42	37	34	31	26	19	11	7	5	3	0

Anti – PD-1/PDL-1

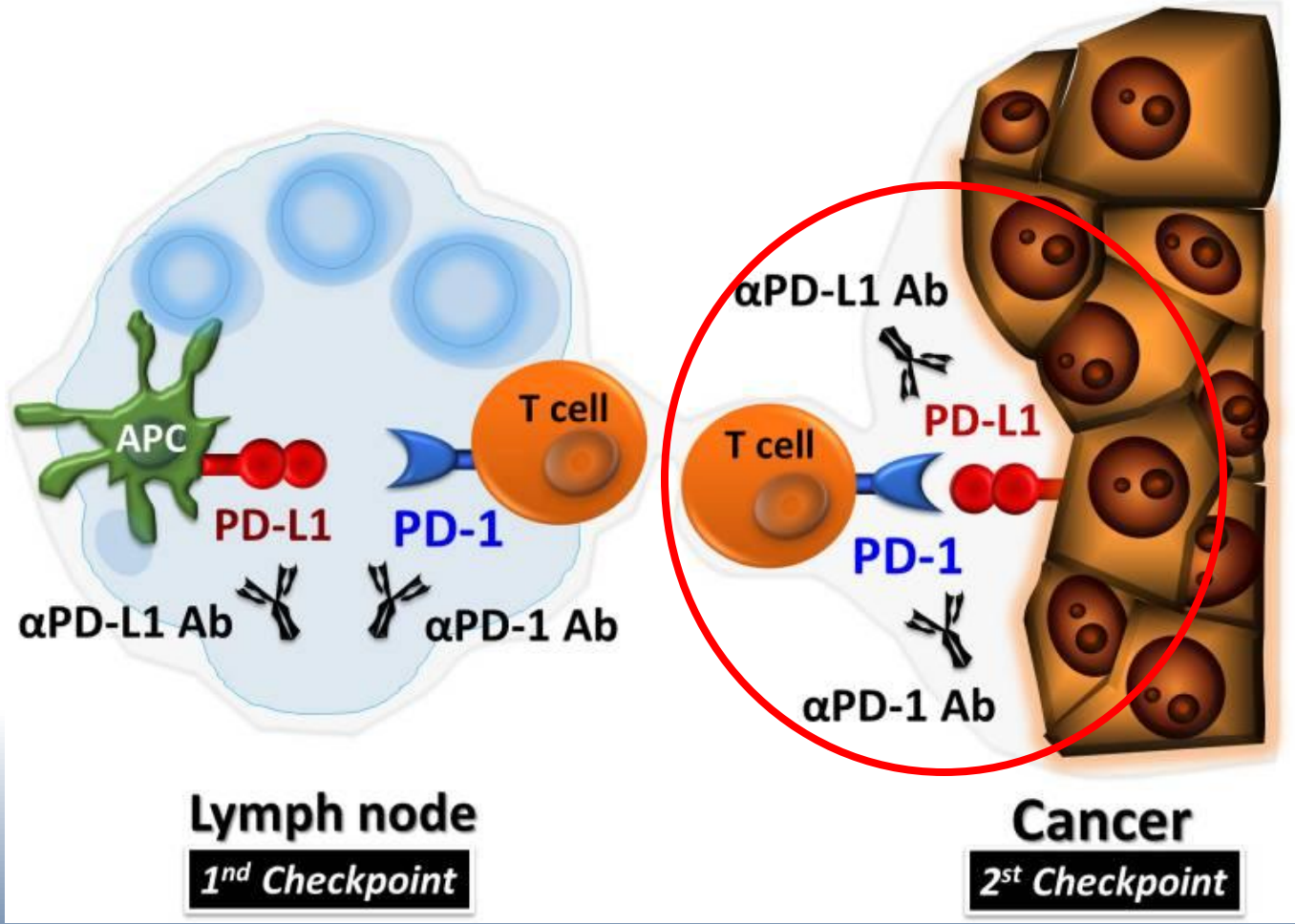

The NEW ENGLAND JOURNAL of MEDICINE

ORIGINAL ARTICLE

Nivolumab in Previously Untreated Melanoma without *BRAF* Mutation

Caroline Robert, M.D., Ph.D., Georgina V. Long, M.D., Ph.D., Benjamin Brady, M.D., Caroline Dutriaux, M.D., Michele Maio, M.D., Laurent Mortier, M.D., Jessica C. Hassel, M.D., Piotr Rutkowski, M.D., Ph.D., Catriona McNeil, M.D., Ph.D., Ewa Kalinka-Warzocha, M.D., Ph.D., Kerry J. Savage, M.D., Micaela M. Hernberg, M.D., Ph.D., Celeste Lebbé, M.D., Ph.D., Julie Charles, M.D., Ph.D., Catalin Mihalcioiu, M.D., Vanna Chiarion-Sileni, M.D., Cornelia Mauch, M.D., Ph.D., Francesco Cognetti, M.D., Ana Arance, M.D., Ph.D., Henrik Schmidt, M.D., D.M.Sc., Dirk Schadendorf, M.D., Helen Gogas, M.D., Lotta Lundgren-Eriksson, M.D., Christine Horak, Ph.D., Brian Sharkey, Ph.D., Ian M. Waxman, M.D., Victoria Atkinson, M.D., and Paolo A. Ascierto, M.D.

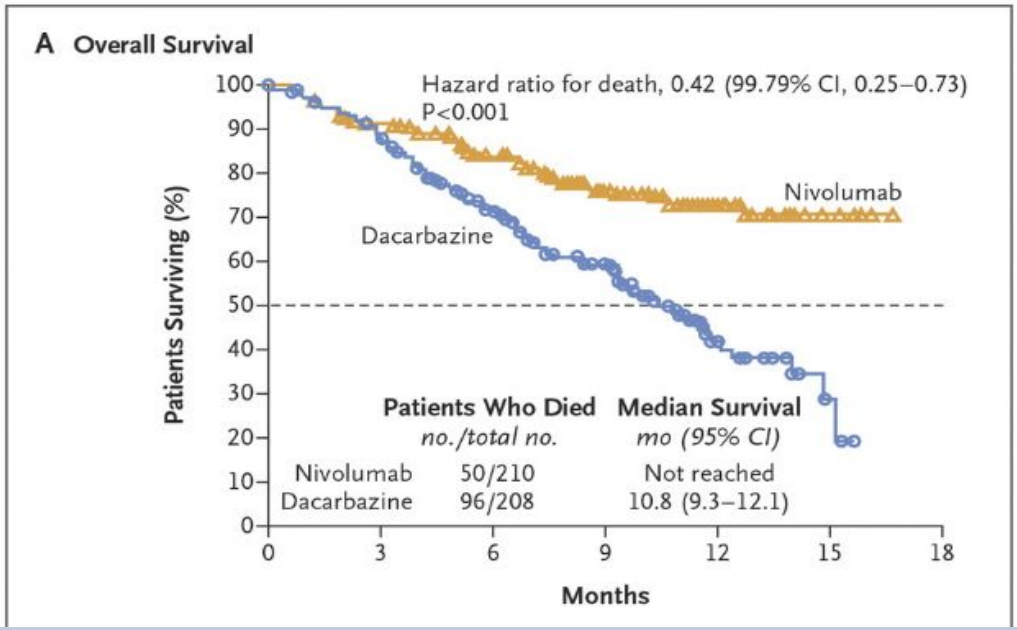

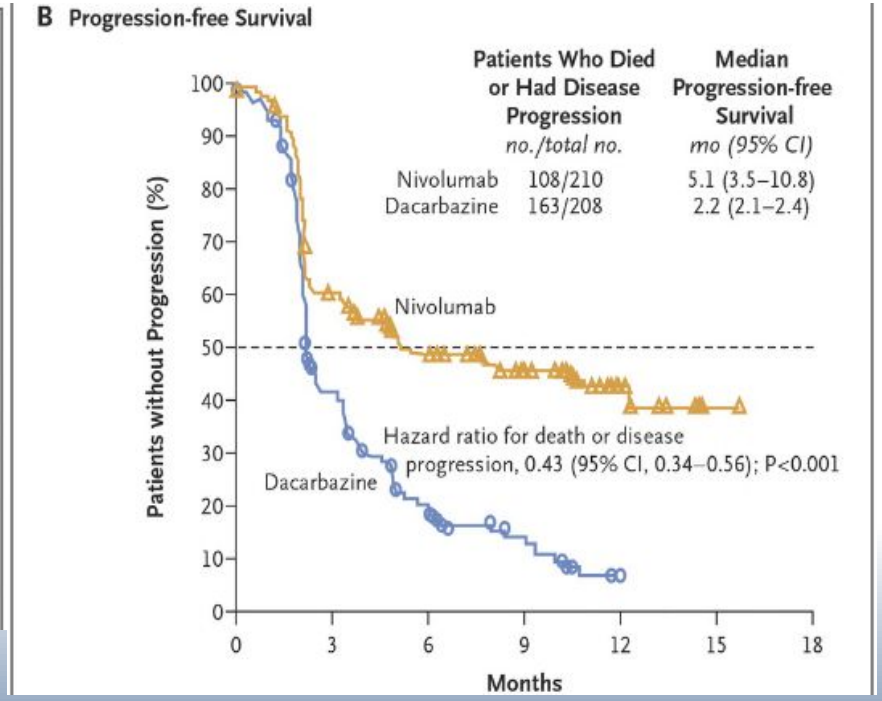

Ниволумаб. 5- летняя выживаемость

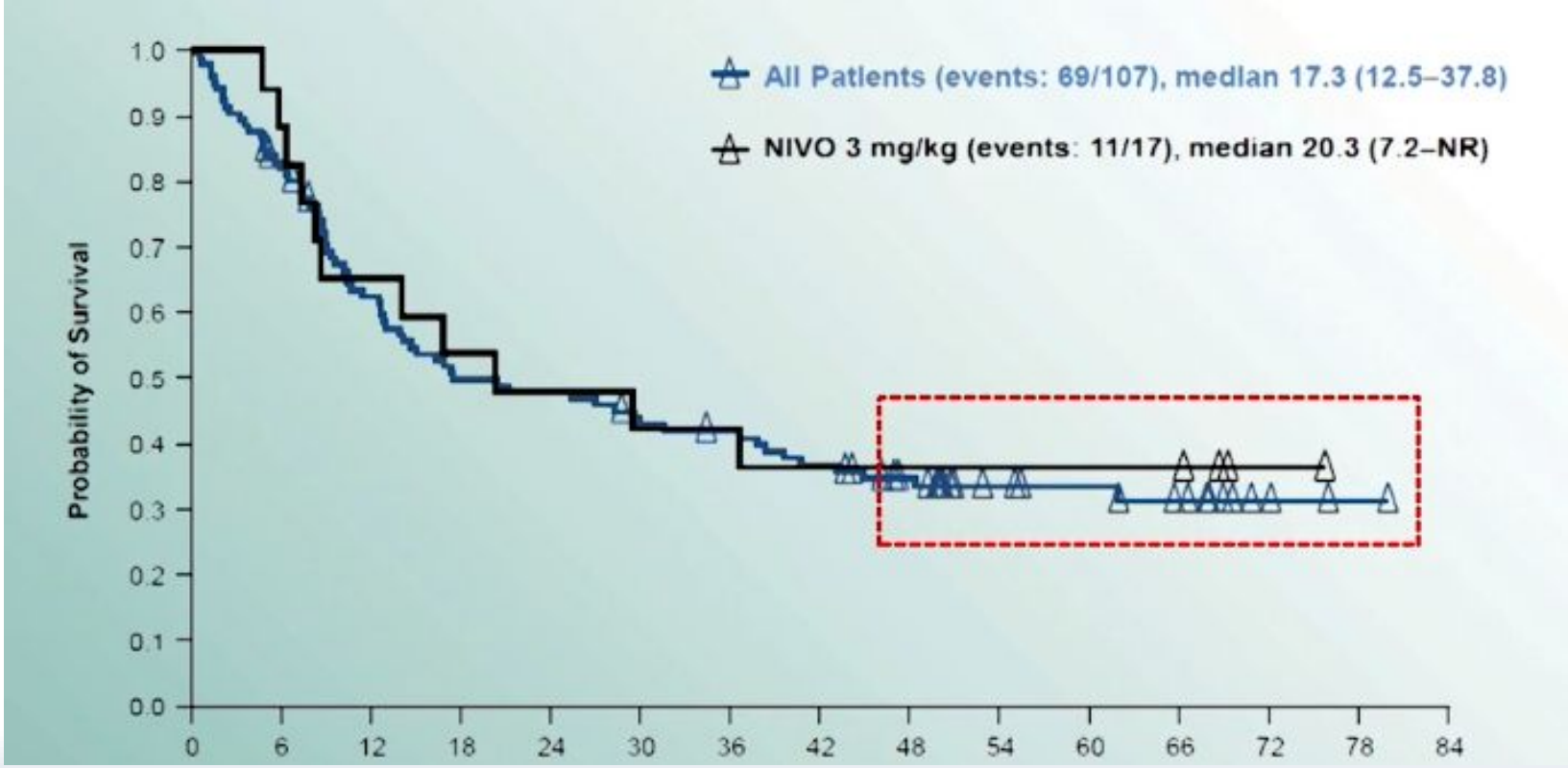

- F. Stephen Hodi, Harriet Kluger, Mario Sznol, Richard Carvajal, Donald Lawrence, Michael Atkins et all. Durable, long-term survival in previously treated patients with advanced melanoma who received nivolumab monotherapy in a phase I trial. 2016 AACR Annual Meeting. Abstract CT001. Presented April 17, 2016.

- 5 летняя выживаемость = 34%

KEYNOTE 001
Пембролизумаб: 3 летняя выживаемость

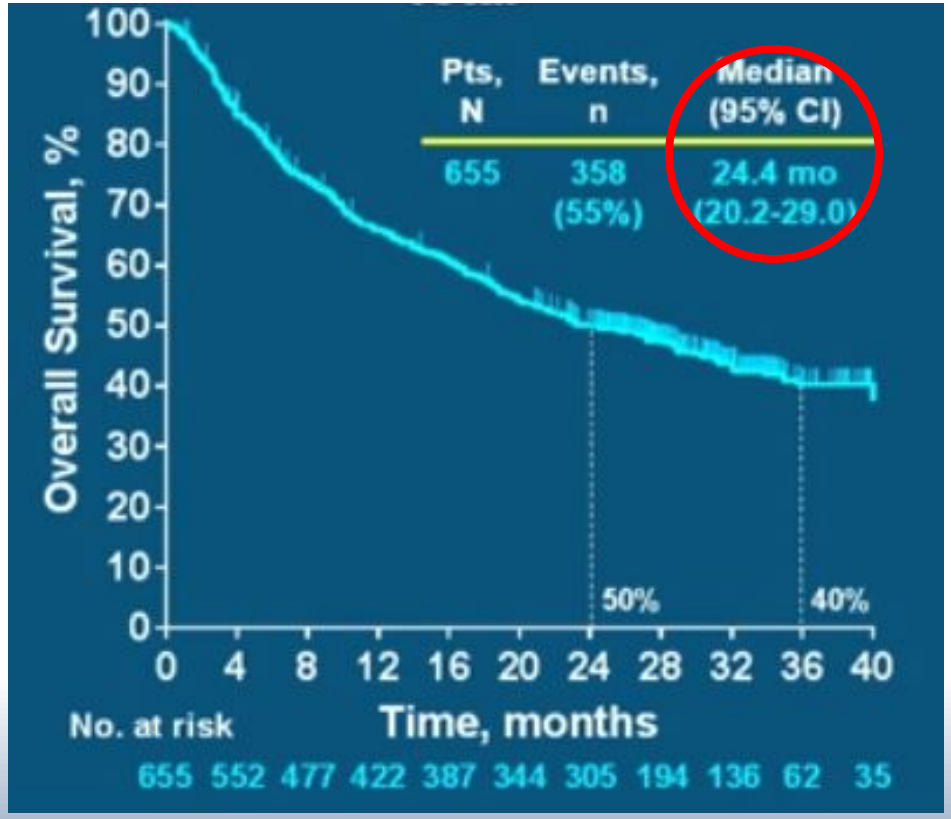

Robert C, Ribas A, Hamid O, et al. Three-year overall survival for patients with advanced melanoma treated with pembrolizumab in KEYNOTE-001. Abstract 9503, American Society of Clinical Oncology 2016 annual meeting

- 3-х летний рубеж переживает 40 % пациентов
- Медиана общей выживаемости составляет около 2-х лет.

MEETING LIBRARY
ASCO University

The NEW ENGLAND JOURNAL of MEDICINE

ORIGINAL ARTICLE

Pembrolizumab versus Ipilimumab in Advanced Melanoma

Caroline Robert, M.D., Ph.D., Jacob Schachter, M.D., Georgina V. Long, M.D., Ph.D., Ana Arance, M.D., Ph.D., Jean Jacques Grob, M.D., Ph.D., Laurent Mortier, M.D., Ph.D., Adil Daud, M.D., Matteo S. Carlino, M.B., B.S., Catriona McNeil, M.D., Ph.D., Michal Lotem, M.D., James Larkin, M.D., Ph.D., Paul Lorigan, M.D., Bart Neyns, M.D., Ph.D., Christian U. Blank, M.D., Ph.D., Omid Hamid, M.D., Christine Mateus, M.D., Ronnie Shapira-Frommer, M.D., Michele Kosh, R.N., B.S.N., Honghong Zhou, Ph.D., Nageatte Ibrahim, M.D., Scot Ebbinghaus, M.D., and Antoni Ribas, M.D., Ph.D., for the KEYNOTE-006 investigators*

N Engl J Med 2015; 372:2521-2532 | June 25, 2015 | DOI: 10.1056/NEJMoa1503093

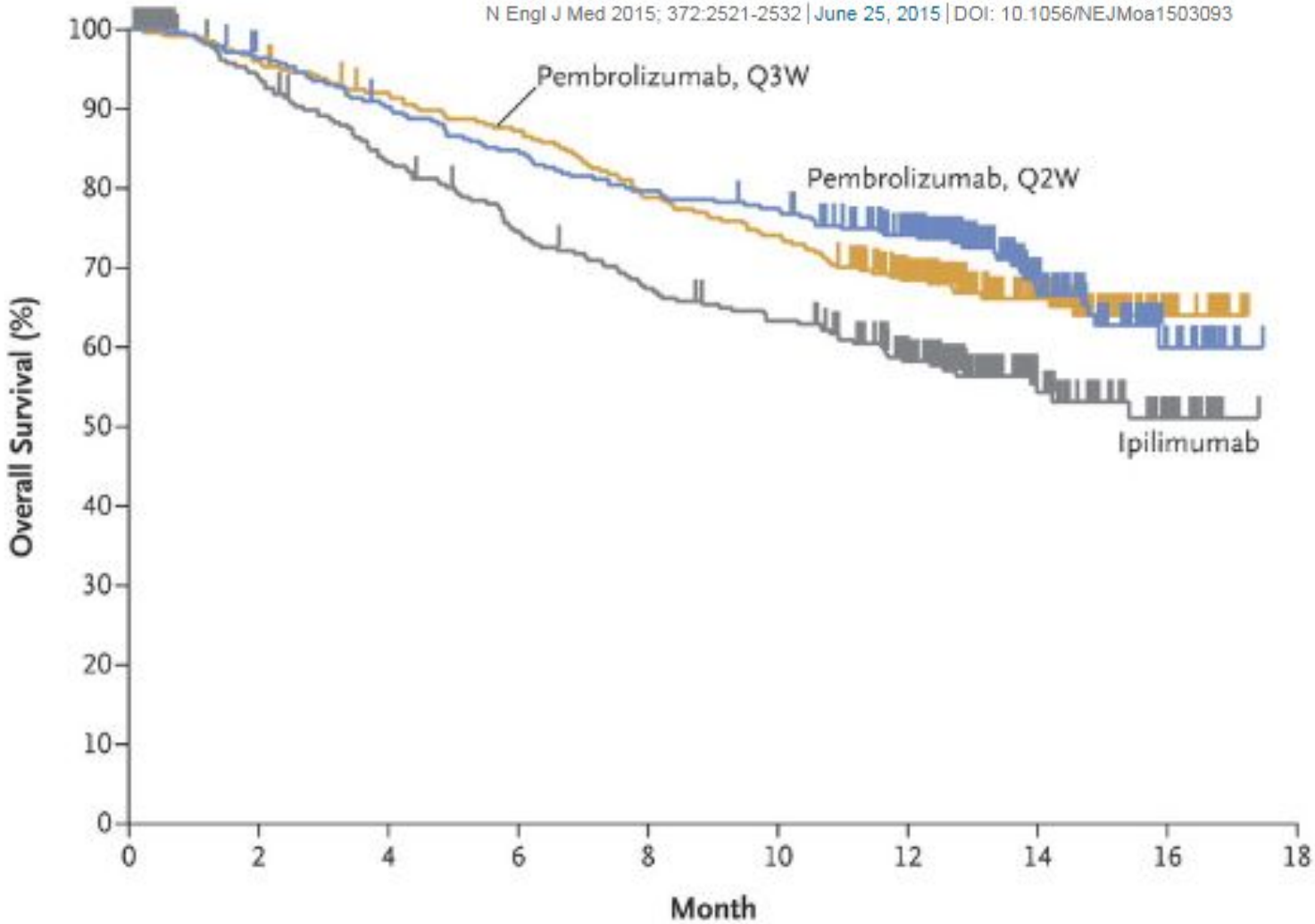

THE LANCET Oncology

Sequential administration of nivolumab and ipilimumab with a planned switch in patients with advanced melanoma (CheckMate 064): an open-label, randomised, phase 2 trial

Prof Jeffrey S Weber, MD, Geoff Gibney, MD, Ryan J Sullivan, MD, Prof Jeffrey A Sosman, MD, Prof Craig L Slingluff Jr, MD, Donald P Lawrence, MD, Theodore F Logan, MD, Prof Lynn M Schuchter, MD, Suresh Nair, MD, Leslie Fecher, MD, Elizabeth I Buchbinder, MD, Elmer Berghorn, BSN, Mary Ruisi, MD, George Kong, PhD, Joel Jiang, PhD, Christine Horak, PhD, Dr F Stephen Hodi, MD

Published: 04 June 2016

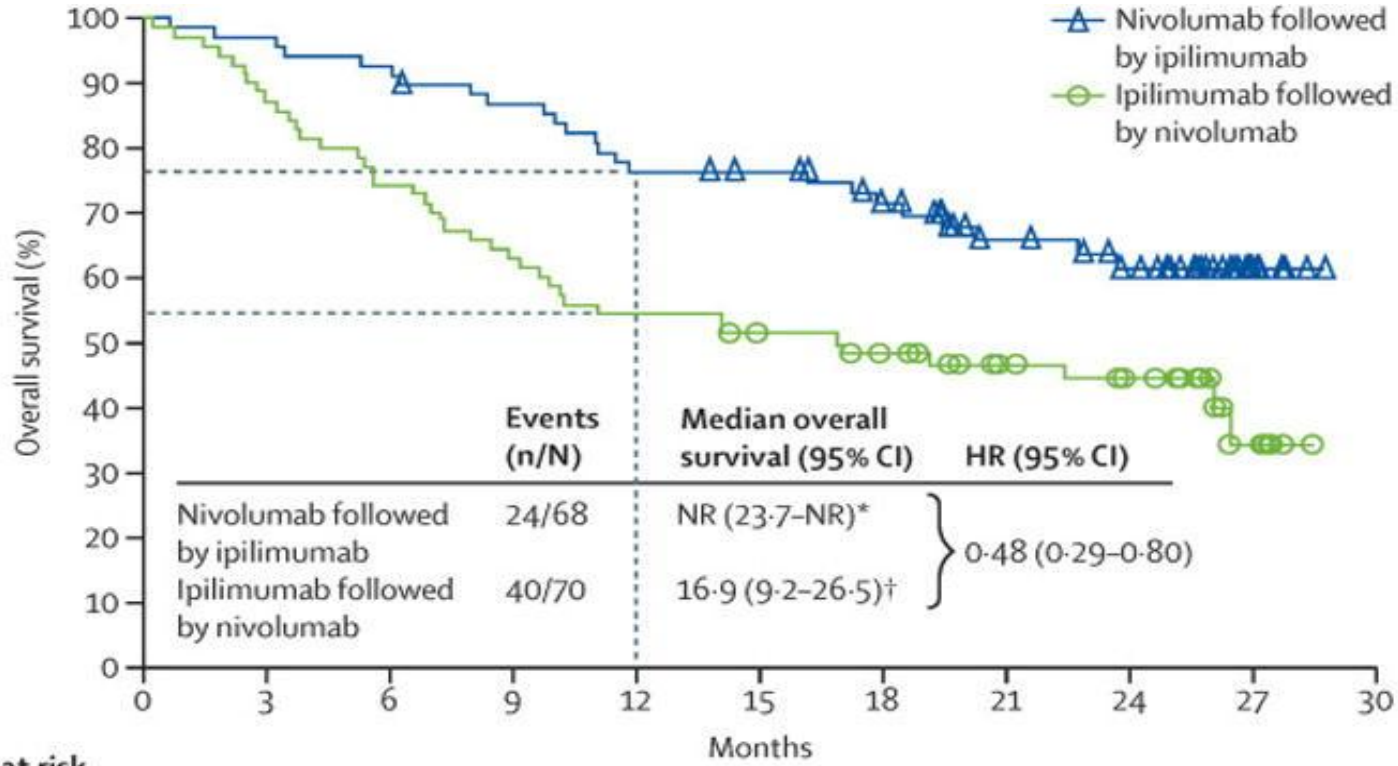

Number at risk (number censored)											
Nivolumab followed by ipilimumab	68 (0)	66 (0)	63 (0)	58 (1)	51 (1)	49 (3)	42 (7)	31 (15)	25 (19)	6 (38)	0 (44)
Ipilimumab followed by nivolumab	70 (0)	61 (0)	52 (0)	44 (0)	38 (0)	34 (2)	29 (5)	22 (11)	17 (15)	5 (25)	0 (30)

KEYNOTE - 029

окончательные
результаты в 2020 году

Articles

Standard-dose pembrolizumab in combination with reduced-dose ipilimumab for patients with advanced melanoma (KEYNOTE-029): an open-label, phase 1b trial

Prof Georgina V Long, MBBS, Victoria Atkinson, MBBS, Prof Jonathan S Cebon, MBBS, Michael B Jameson, MBChB, Bernie M Fitzharris, MD, Catriona M McNeil, PhD, Andrew G Hill, MBBS, Prof Antoni Ribas, MD, Prof Michael B Atkins, MD, Prof John A Thompson, MD, Prof Wen-Jen Hwu, MD, Prof F Stephen Hodi, MD, Alexander M Menzies, MBBS, Alexander D Guminski, MBBS, Prof Richard Kefford, MBBS, Benjamin Y Kong, MBBS, Babak Tamjid, MD, Archana Srivastava, MBBS, Anna J Lomax, MBBS, Mohammed Islam, MBBS, Xinxin Shu, PhD, Scot Ebbinghaus, MD, Nageatte Ibrahim, MD, Matteo S Carlino, MBBS

Published: 17 July 2017

Pembrolizumab Antitumor Activity

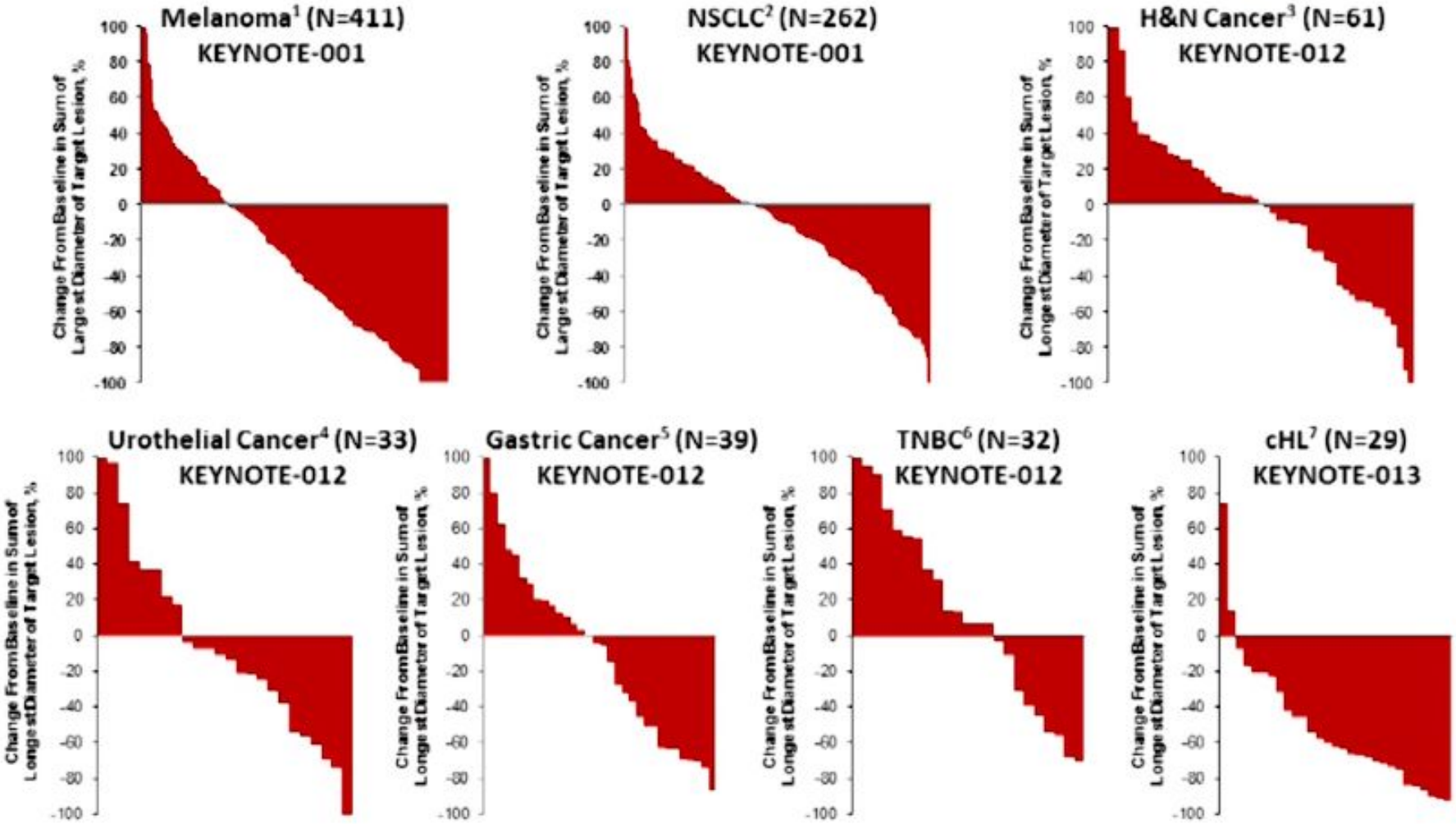

1. Daud A et al. Presented at SMR Annual Meeting 2014; Nov 13-16, 2014; Zurich, Switzerland; 2. Garon EB et al. Presented at ESMO 2014 Congress; Sep 26-30, 2014; Madrid, Spain; 3. Chow LQ et al. Presented at ESMO 2014 Congress; Sep 26-30, 2014; Madrid, Spain; 4. O'Donnell P et al. Presented at 2015 Genitourinary Cancers Symposium; Feb 26-28, 2015; Orlando, FL; 5. Muro K et al. Presented at 2015 Gastrointestinal Cancers Symposium; Jan 15-17, 2015; San Francisco, CA; 6. Nanda R et al. Presented at SABCS 2014; Dec 9-13, 2014; San Antonio, TX; 7. Moskowitz C et al. Presented at 56th ASH Annual Meeting and Exposition; Dec 5-9, 2014; San Francisco, CA.

Методы оценки.

- Критерии RECIST 1.1
- Разработаны для оценки ответа на лечение цитотоксическими химиопрепаратами
- Не учитывают эффект псевдопрогрессирования

- IrRC - довольно громоздка
- IrRECIST – наиболее адекватна для исследований иммуноонкологических препаратов

- Юдин Д.И., Лактионов К.П. Системы критериев оценки ответа солидных опухолей при лечении иммуноонкологическими препаратами. Злокачественные опухоли 2017

Эффект псевдопрогрессирования.

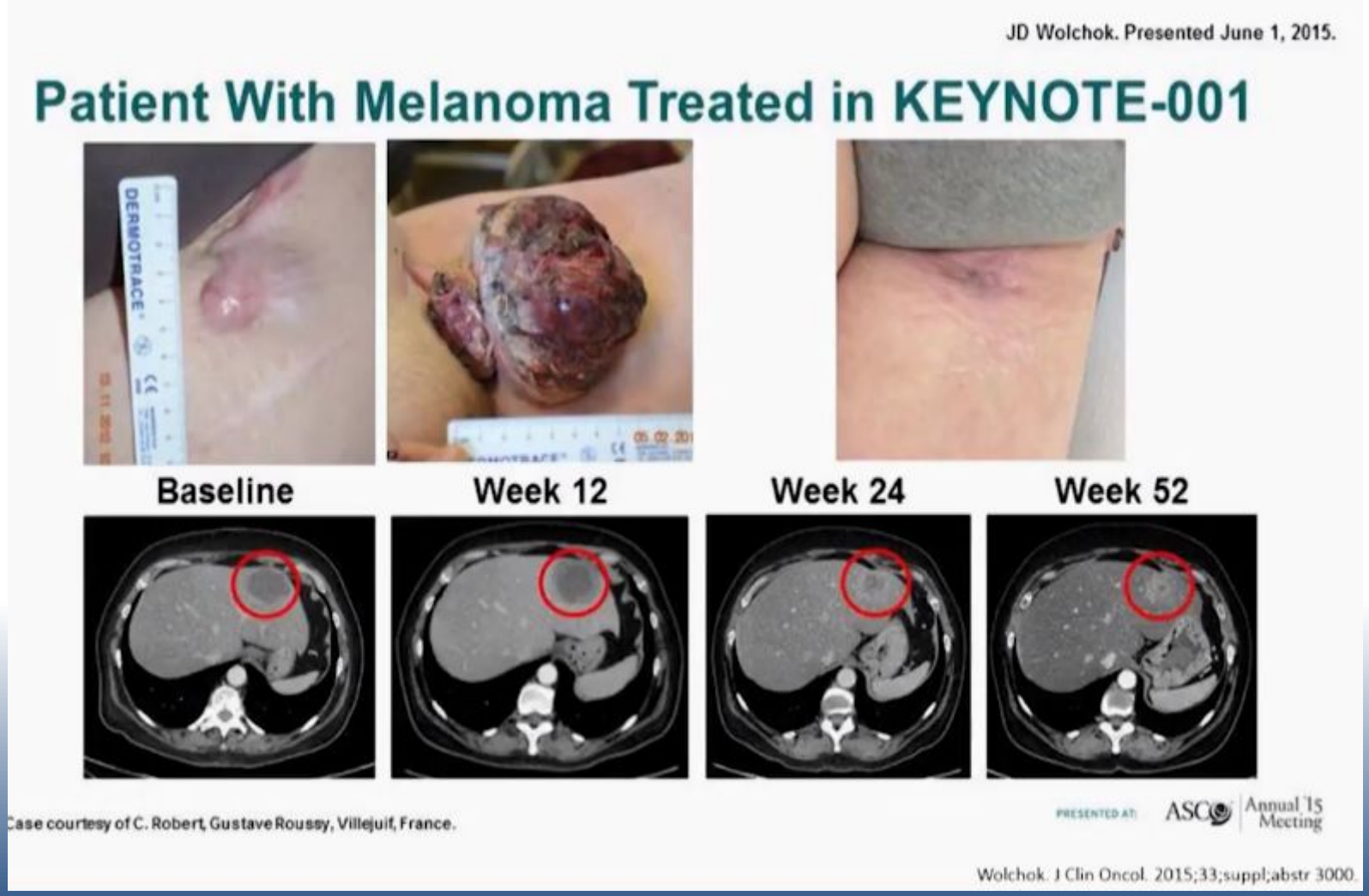

«Идеальный» пациент для проведения иммунотерапии.

ACCEPTED MANUSCRIPT

Checkpoint blockade for metastatic melanoma and Merkel cell carcinoma in HIV-positive patients

M.V. Heppt, M. Schlaak, T.K. Eigentler, K.C. Kähler, F. Kiecker, C. Loquai, F. Meier, D. Tomsitz, N. Brenner, A.C. Niesert ... Show more

Annals of Oncology, mdx538, https://doi.org/10.1093/annonc/mdx538

Published: 18 September 2017

- Отсутствие активных аутоиммунных заболеваний

- Отсутствие вирусов гепатита и ВИЧ

Иммуноопосредованные нежелательные явления.

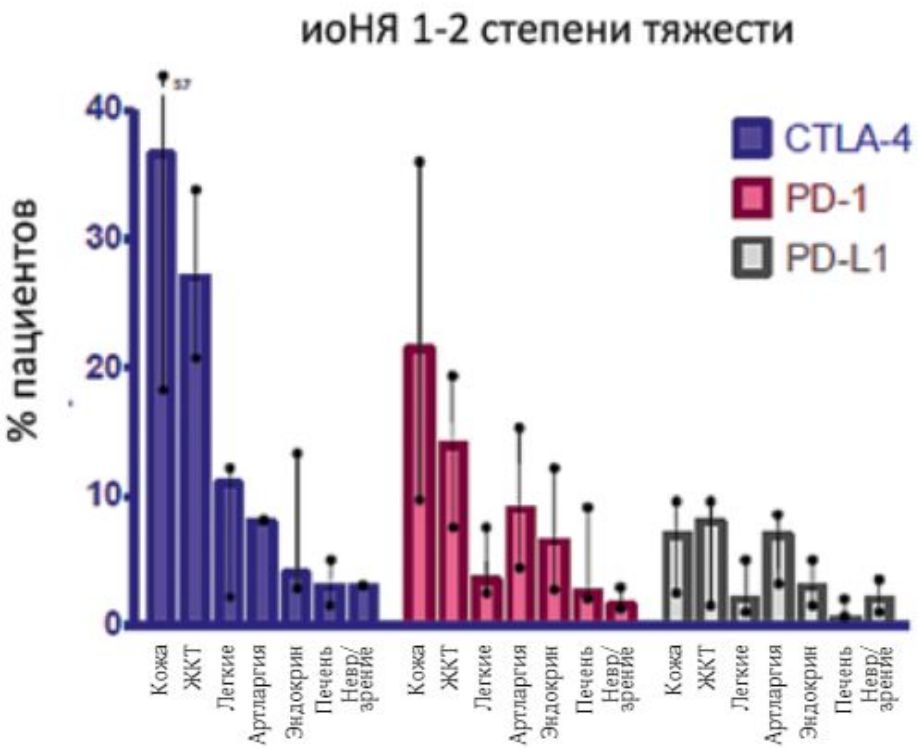

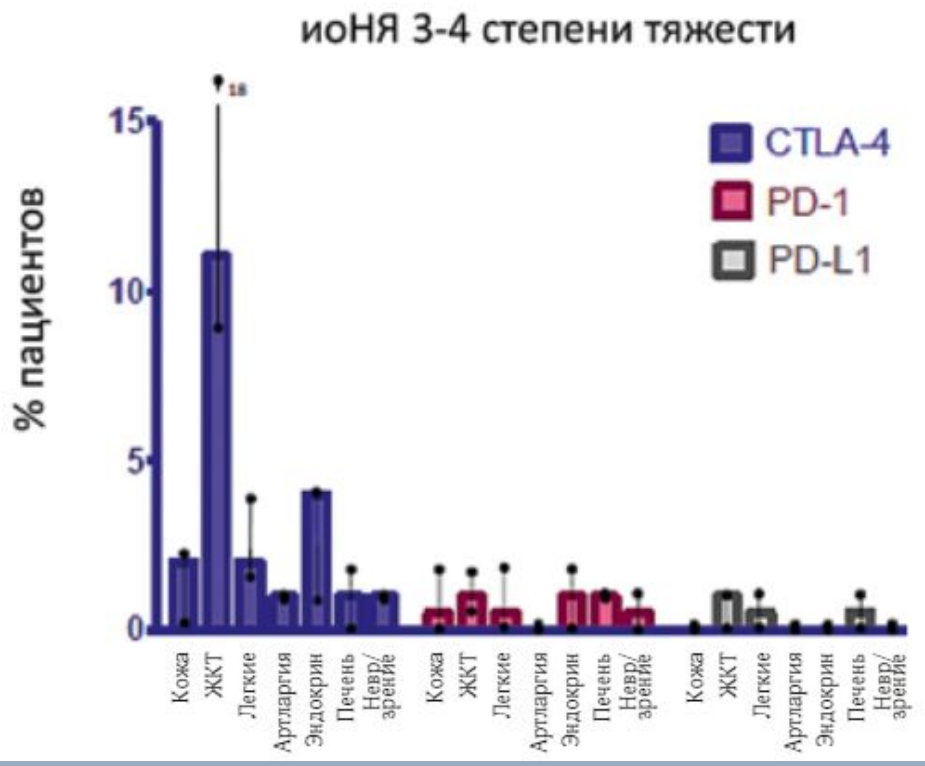

- ReutovaE.V., LaktionovK.P., BrederV.V., SarantsevaK.A., OkruzhnovaM.A. et al. Immune-mediated adverse events associated with immune checkpoint inhibitors therapy. Malignant Tumours 2016; 4: 68–76.

GOOD SCIENCE
BETTER MEDICINE
BEST PRACTICE

Published: 19 September 2016. Authors: R. Dummer & U. Keilholz on behalf of the ESMO Guidelines Committee

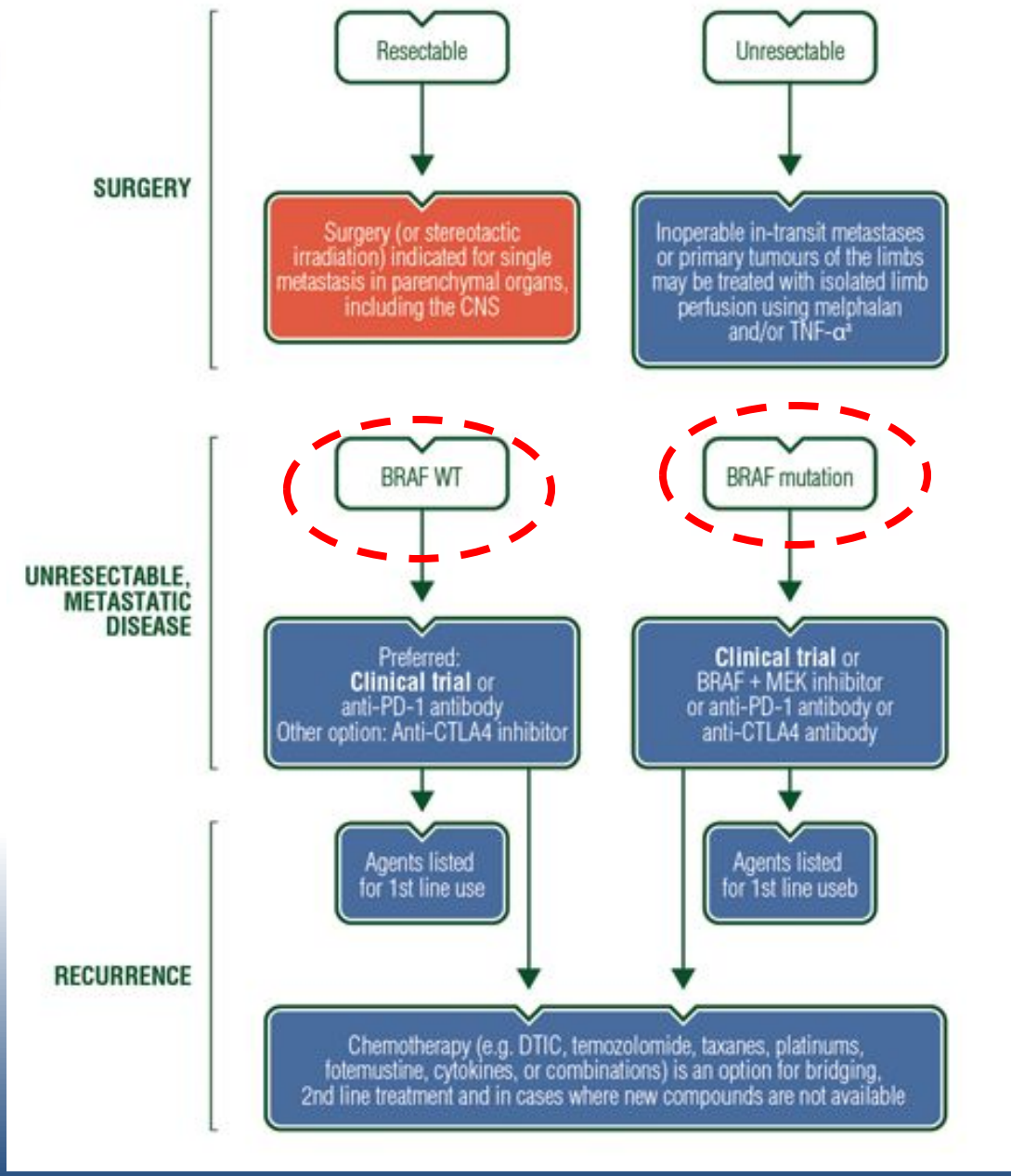

Выводы

- Появление новых иммунотерапевтических препаратов произвело революцию в онкологии
- Ингибиторы контрольных точек иммунного ответа являются препаратами выбора в лечении метастатической меланомы
- Не только меланома
- Дальнейшее развитие иммуноонкологии

Взгляд в будущее.

- 30 августа 2017 года FDA одобрило применение CTL-019, для пациентов в возрасте до 25 лет с острым лимфобластным лейкозом
- Полная ремиссия достигнута у 52 (83%) пациентов

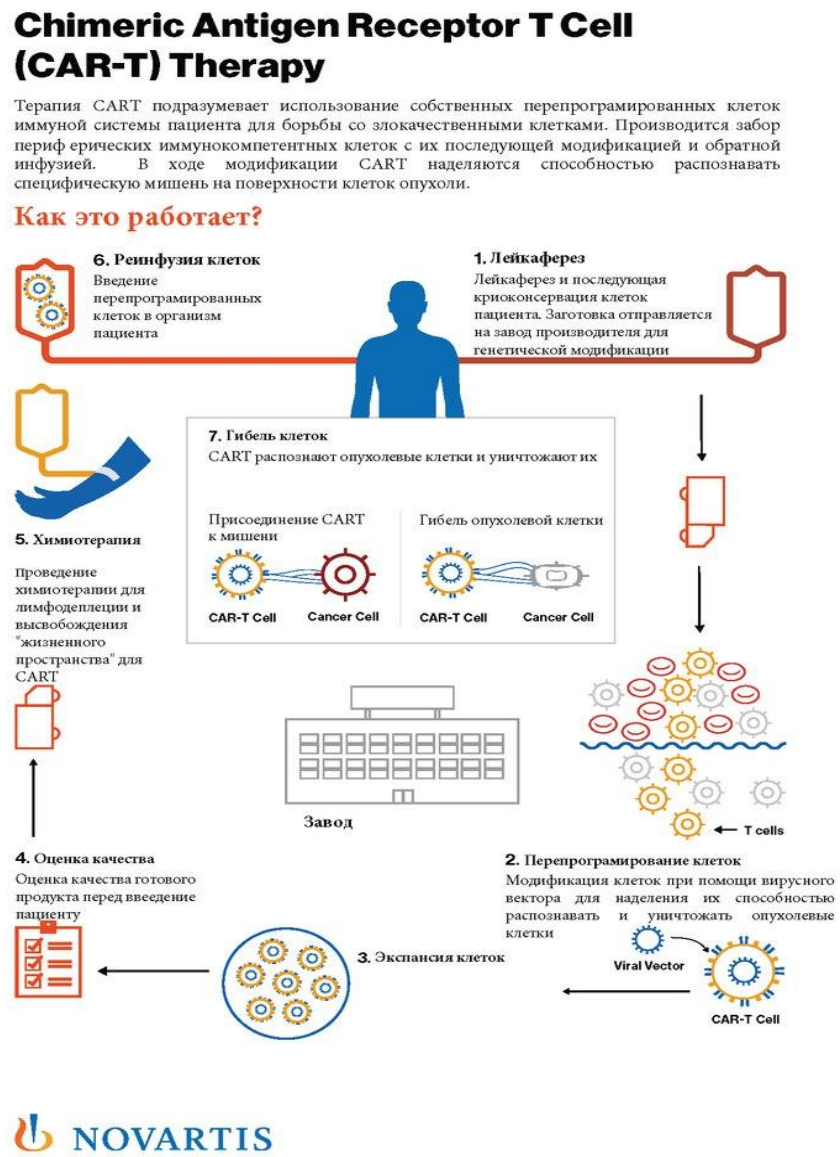

Спасибо за внимание!