# Общие вопросы сердечно-сосудистой системы.

Сердечно-сосудистая система включает в себя две системы: кровеносную и лимфатическую.

**Кровеносная система** - сердце и кровеносные сосуды (артерии, микроциркуляторное русло, вены) - замкнутая система.

**Лимфатическая система** - лимфатические сосуды и лимфатические узлы - не замкнутая сеть сосудов.

**Основное значение** кровеносной системы – снабжение кровью органов и тканей.

Учение о сердечно-сосудистой системе называется **ангиокардиологией**.

**Артерии** – это сосуды, несущие кровь от сердца к рабочим органам.

**Вены** – сосуды, по которым кровь от органов возвращается к сердцу.

**Капилляры** – соединяют артерии и вены и формируют микроциркуляторное русло, где происходит двухсторонний обмен веществ и газов между кровью и межклеточной жидкостью.

**Лимфатические сосуды** – собирают и доставляют в ток крови лимфу, которая образуется в результате фильтрации тканевой жидкости через тонкую стенку лимфатических капилляров.

# Общий план строения стенки кровеносных сосудов.

.**Наружная (адвентициальная) оболочка** - состоит из рыхлой волокнистой соединительной ткани, содержит сосуды сосудов и оплетается тонкими нервными волокнами.

.**Средняя (медиа)** – гладкая мышечная ткань.

. **Внутренняя (интима или эндотелий)** - однослойный плоский эпителий.

# Строение стенки сосуда

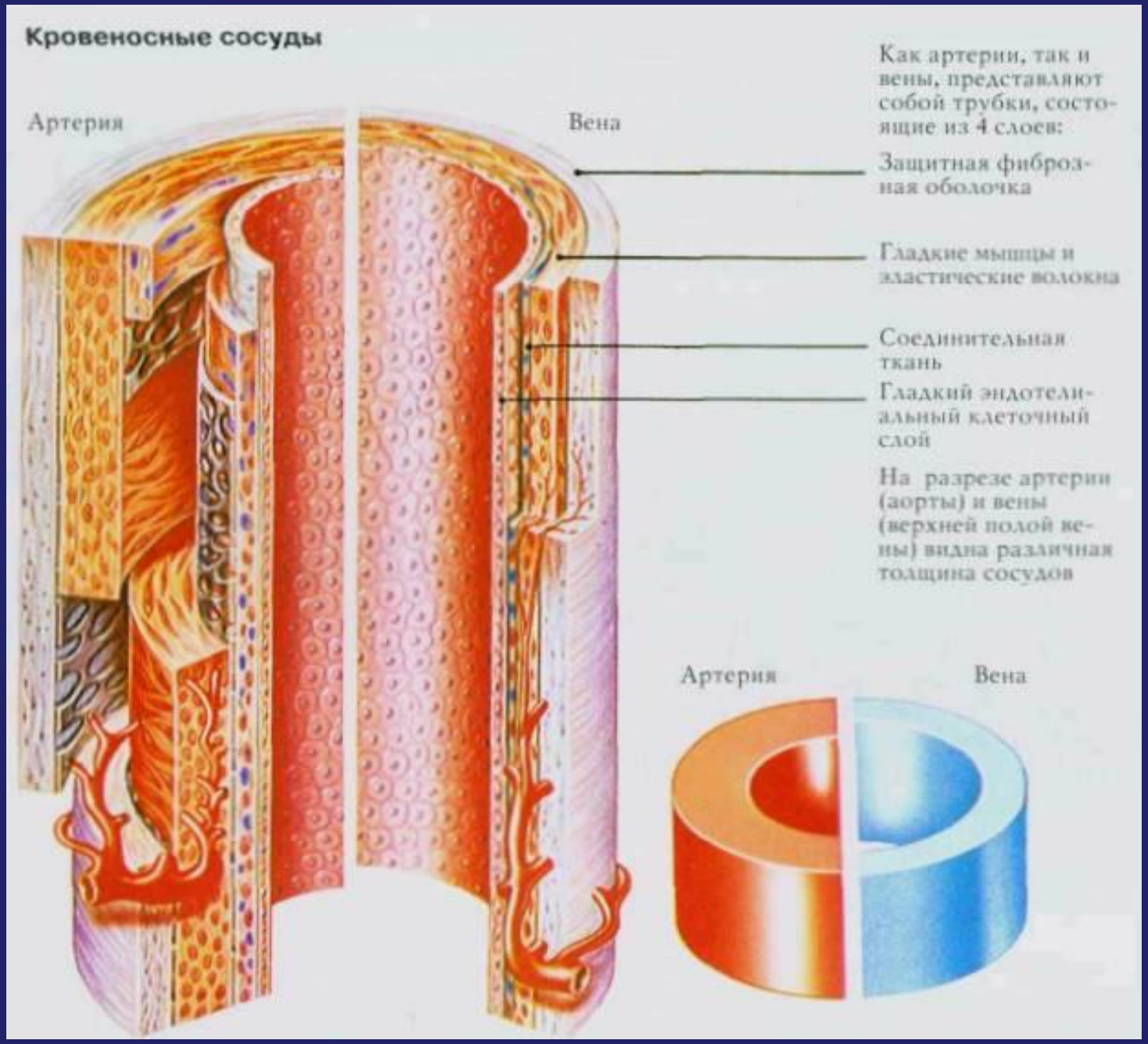

# Типы кровеносных сосудов.

**1. Магистральные сосуды** – это наиболее крупные артерии, в которых ритмически пульсирующий кровоток превращается в более плавный и равномерный.

**2. Резистивные сосуды (сосуды сопротивления)** – это мелкие артерии и артериолы, которые имеют хорошо развитую мышечную оболочку и могут сужаться или расширяться, в зависимости от потребностей органа - сосуды-сфинктеры, способные регулировать кровоток.

**3. Истинные капилляры (обменные сосуды)** – обладают высокой проницаемостью и осуществляют обмен веществ между кровью и тканями.

**4. Емкостные сосуды** – венозные сосуды, которые вмещают 70-80% крови.

**5. Шунтирующие сосуды (коллатерали)** – это артериоло-венулярные анастомозы, обеспечивающие прямую связь между мелкими артериями и венами в обход капиллярного русла.

# Основные показатели кровообращения.

**I. Кровяное (артериальное) давление (АД)** – это давление крови на стенки кровеносных сосудов. В норме составляет 120/80мм рт.ст. , где 120 – средняя величина систолического давления, 80 - диастолического.

**- Систолическое давление (максимальное)** – это давление, отражающее состояние миокарда левого желудочка, составляет 100-130 мм рт.ст.

**- Диастолическое давление (минимальное)** – давление, характеризующее степень тонуса артериальных стенок, составляет 60-80 мм рт.ст.

**Пульсовое давление -** разница между систолическим и диастолическим давлением – оно необходимо для открытия полулунных клапанов аорты и легочного ствола во время систолы желудочков, в норме составляет 35-55 мм рт.ст.

**II. Минутный объем крови (МОК)** – количество крови, выбрасываемое желудочком за 1 мин, составляет 5-6 л. **Систолический (ударный) объем крови (СОК)** - объём крови, выбрасываемый желудочками во время систолы, составляет 60-80мл.

**III. Пульс** – ритмическое колебание артериальных стенок. Можно определить в том месте, где артерия близко прилежит к кости

**Основные признаки:**

- **частота** – число ударов в минуту (ЧСС)= 60-80 уд/мин
- **ритмичность** – правильное чередование пульсовых ударов;
- **напряжение** – характеризуется силой, которую необходимо приложить до полного исчезновения пульса;
- **наполнение** – степень изменения объёма артерии, устанавливаемая по силе пульсового удара.

# Регуляция кровообращения.

.**Нервный механизм регуляции:**

- **Сосудодвигательный центр (СДЦ)** – основные нейроны располагаются в спинном, продолговатом мозге, гипоталамусе и коре;
- **ВНС** - симпатические и парасимпатические волокна.

**2. Гуморальная регуляция** - с помощью биологически активных веществ, оказывающих либо сосудосуживающее или сосудорасширяющее действие.

**Сердце** (***cor*, греч. *cardia***) – **п**олый мышечный орган конусовидной формы, верхушка которого расположена вниз, влево, вперёд, а основание – кверху и кзади.

Сердце – это биологический насос, обеспечивающий постоянное движение крови по замкнутой системе сосудов.

# Строение сердца.

Вертикальной перегородкой сердце делится на 2 половины - правую и левую, горизонтальная - делит сердце на **2 предсердия (*atrium*) и 2 желудочка (*ventriculus*).**

Различают: **правое предсердие (ПП), правый желудочек (ПЖ), левое предсердие (ЛП) и левый желудочек (ЛЖ).**

Между **ПП** и **ПЖ** расположен **предсердно-желудочковый трёхстворчатый (трикуспидальный) клапан,**

между **ЛП** и **ЛЖ** – **двухстворчатый (митральный) клапан.**

Створчатые (атриовентрикулярные) клапаны соединены **сухожильными хордами с сосочковыми (папиллярными) мышцами и мясистыми трабекулами (мышечными перекладинами),** благодаря чему открываются в сторону желудочков и **пропускают кровь только в одном направлении.**

Между **ЛЖ** и **аортой**, **ПЖ** и **лёгочным стволом** находятся **полулунные клапаны.**

# Строение стенки сердца.

.**Внутренний слой** – **эндокард** - однослойным плоский эпителий (образует створчатые и полулунные клапаны).

.**Средний слой – миокард** - поперечнополосатая мышечная ткань, расположенная в 2 слоя. Состоит из типичных кардиомиоцитов и атипичных миоцитов – пейсмекеров (проводящих возбуждение по сердечной мышце).

.**Наружний слой - перикард (околосердечная сумка)** - серозная оболочка, состоящая из рыхлой волокнистой соединительной ткани, покрытой мезотелием. Представлена 2-мя листками: внутренним (висцеральным, эпикардом) и наружным (париетальным). Между 2 листками имеется щелевидное пространство, заполненное серозной жидкостью. **Перикард предохраняет сердце от чрезмерного растяжения и служит опорой для коронарных сосудов, серозная жидкость - уменьшает трение листков перикарда при сердечных сокращениях.**

# 3. Сердце

## ПЕРЕДНЕ-ЛАТЕРАЛЬНЫЙ РАЗРЕЗ СЕРДЦА

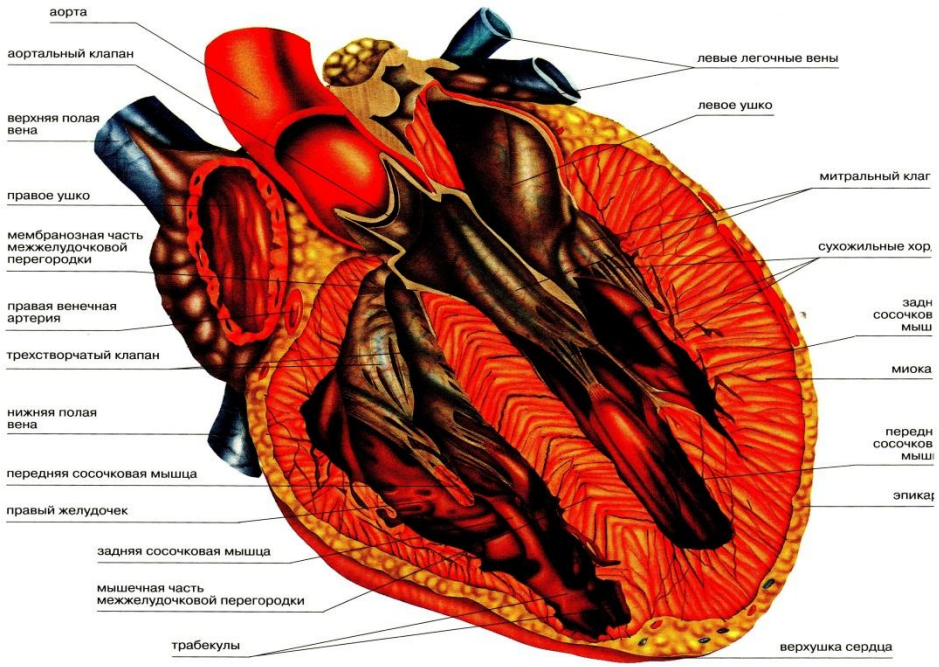


## ВИД СВЕРХУ НА МИОКАРД И КЛАПАНЫ СЕРДЦА

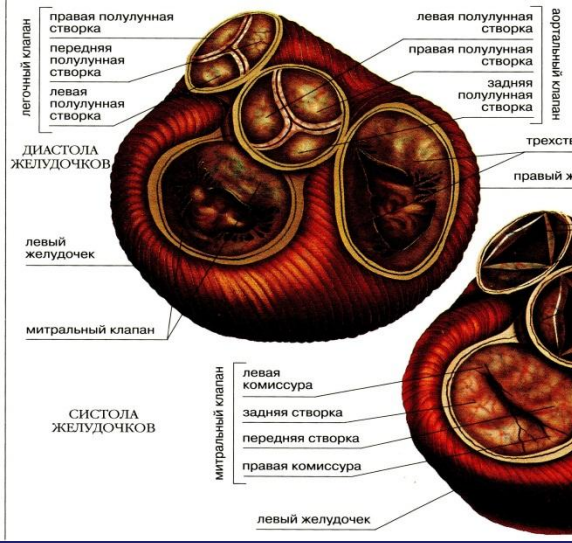


## ПРОЕКЦИЯ СЕРДЦА НА ПЕРЕДНЮЮ ГРУДНУЮ КЛЕТКУ

# Круги кровообращения.

## Большой круг кровообращения (БКК):

**ЛЖ** → аорта → артерии крупного калибра → Артерии среднего и мелкого калибра → артериолы и капилляры → ткани получают **$O_2$** и отдают **$CO_2$** → венулы → мелкие вены → крупные вены → верхняя и нижняя полые вены → **ПП.**

## Малый круг кровообращения (МКК):

**ПЖ** → легочный ствол (артерия, которая несёт венозную кровь) → к легким, где насыщается **$O_2$** → возвращается к сердцу по 4-м легочным венам (которые несут артериальную кровь) → **ЛП.**

# Строение сердца

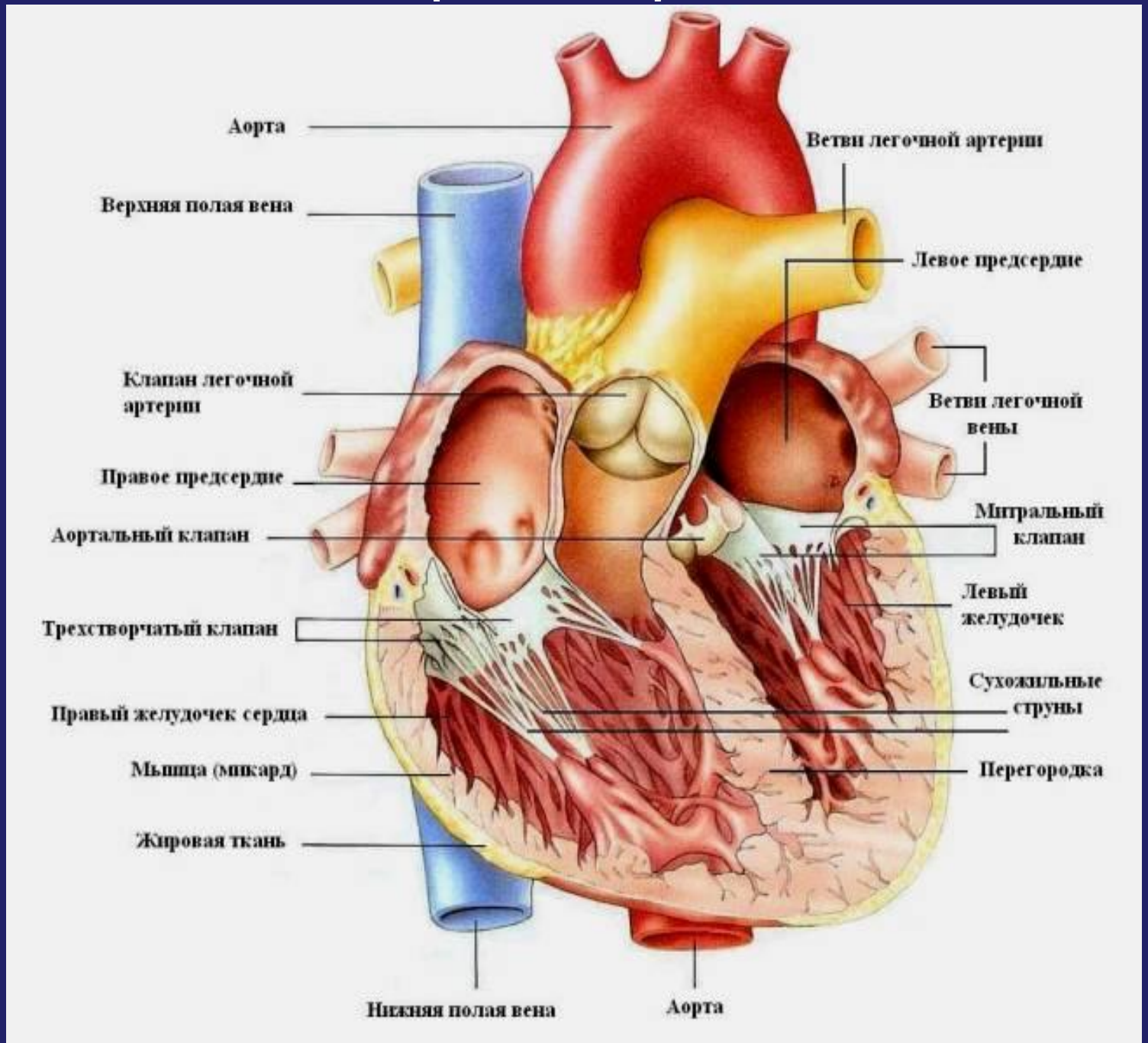

# Фазы сердечной деятельности (сердечный цикл).

**Сердечный цикл** – это период времени, охватывающий полное сокращение и расслабление сердца, длится 0,8с и состоит из трёх фаз:

**I фаза. Систола предсердий** - длится 0,1с - возникает при повышении давления в предсердиях, при этом створчатые клапаны открыты и кровь выбрасывается в желудочки, полулунные клапаны закрыты.

**II фаза. Систола желудочков** - длится 0,3с - возникает в момент, когда давление в желудочках превышает давление в артериях. Полулунные клапаны при этом открыты и кровь устремляется в аорту и лёгочный ствол. Створчатые клапаны закрыты. Затем полулунные клапаны захлопываются, и наступает диастола желудочков.

**III фаза. Общая пауза** - длится 0,4с – это общее расслабление предсердий и желудочков – фаза отдыха и заполнения сердца кровью.

**Диастола предсердий длится 0,7с** - в это время предсердия пассивно наполняются кровью.

# 6. Фазы сокращения сердца

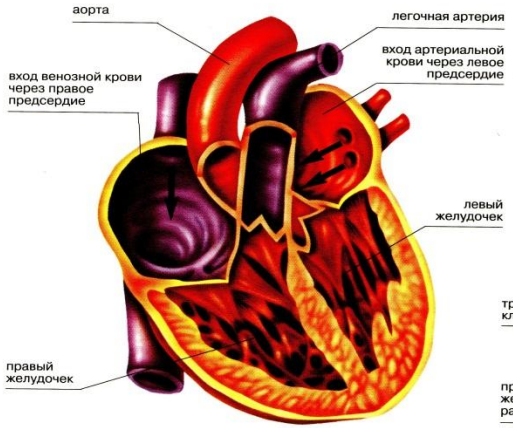


ДИАСТОЛА ПРЕДСЕРДИЙ

Венозная кровь входит в правое предсердие, в это же время артериальная кровь поступает в левое предсердие.

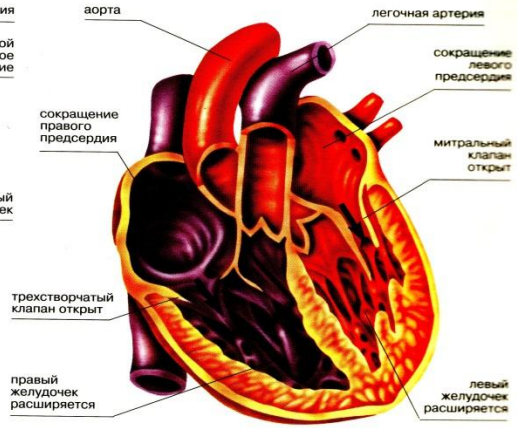


СИСТОЛА ПРЕДСЕРДИЙ

Атриовентрикулярные клапаны открыты; левое и правое предсердия сокращаются, выдавливая кровь в расслабленные желудочки.

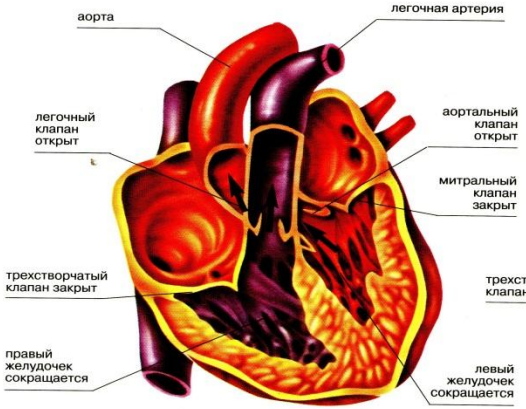


СИСТОЛА ЖЕЛУДОЧКОВ

Желудочки сокращаются, изгоняя кровь через открытые полулунные клапаны в легкие (через легочные артерии) для оксигенации, оксигенированная кровь поступает в большой круг (через аорту).

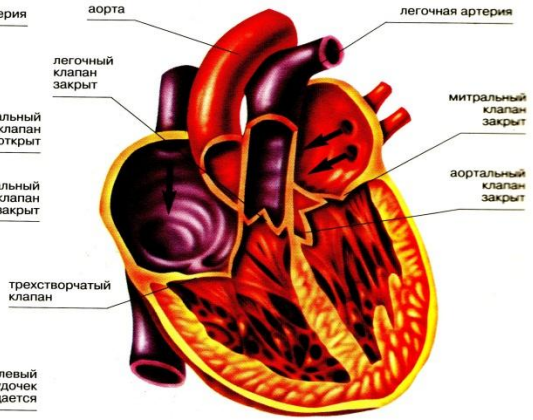


ДИАСТОЛА ПРЕДСЕРДИЙ

В эту фазу сердце отдыхает, через некоторое время сердце начнет снова сокращаться с частотой 60–80 ударов в минуту.

# Проводящая система сердца.

Процесс распространения возбуждения по атипическим сердечным миоцитам – пейсмекерам (**1- 4 м/с) сопровождается возникновением электрических биопотенциалов, которые можно зарегистрировать на *электрокардиограмме (ЭКГ)*.**

**Синоартриальный узел (СУ)** – обладает наибольшей способностью к автоматизму и является водителем ритма **I** порядка, расположен в ПП, число генерируемых импульсов: 60-80 в минуту (синусовый ритм).

**Атриовентрикулярный (AV) узел** - водитель ритма **II** порядка. Он расположен в толще межпредсердной перегородки, число генерируемых импульсов 40-60 в минуту (атриовентрикулярный ритм). При поражении СУ, AV-узел берет на себя функцию водителя ритма I порядка, но ЧСС при этом снижается в 2 раза.

**Пучок Гиса** – водитель ритма **III** порядка, частота генерируемых импульсов составляет 20-40 в минуту (идиовентрикулярный ритм). Располагается чуть ниже AV-узла, в межжелудочковой перегородке, где делится на правую и левую ножки.

**Волокна Пуркинье** – разветвляются в миокарде желудочков.

# Проводящая система серда

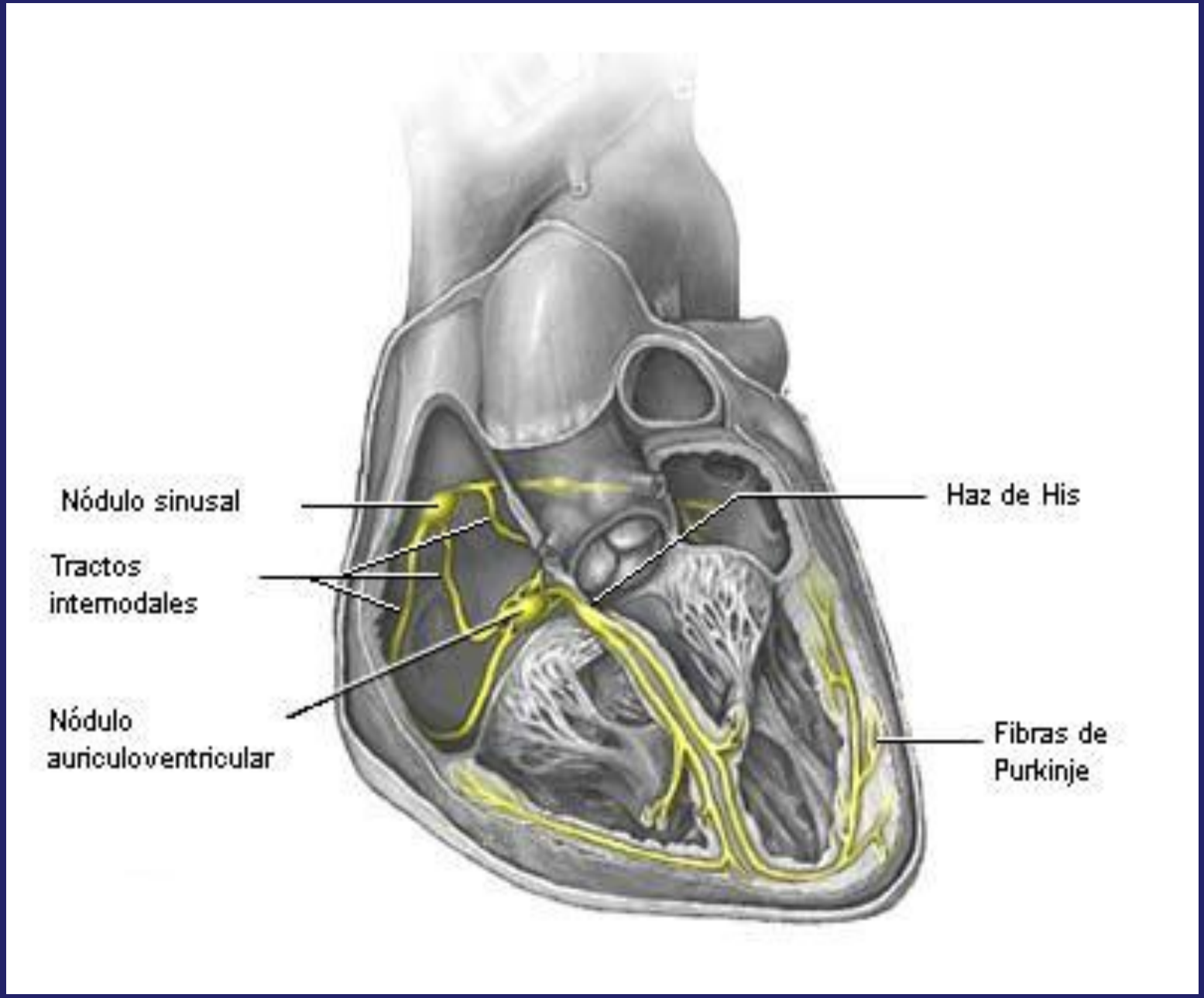

# Внешние проявления сердечной деятельности.

**Верхушечный толчок** – изменение формы сердца во время систолы - из эллипсовидного оно становится круглым - верхушка поднимается и надавливает на грудную клетку **в области V межреберья,** при этом можно видеть выбухание межрёберного промежутка и пропальпировать толчок.

**Сердечные тоны** – это звуковые явления, которые выслушиваются с помощью фонендоскопа **(аускультация).**

**I тон – систолический** - возникает при закрытии створчатых клапанов во время систолы желудочков, выслушивается в области верхушечного толчка (V межреберье) и у основания мечевидного отростка.

**II тон – диастолический** - возникает вначале диастолы желудочков, при закрытии полулунных клапанов аорты и легочного ствола, выслушивается во II межреберье слева и справа от рукоятки грудины.

# Венечный (коронарный) круг кровообращения (кровоснабжение сердца).

Артерии: аорта → правая коронарная (венечная) и левая коронарная (венечная).

Вены: большая, средняя и малая вены → венечный синус → правое предсердие.

# Кровоснабжение сердца.

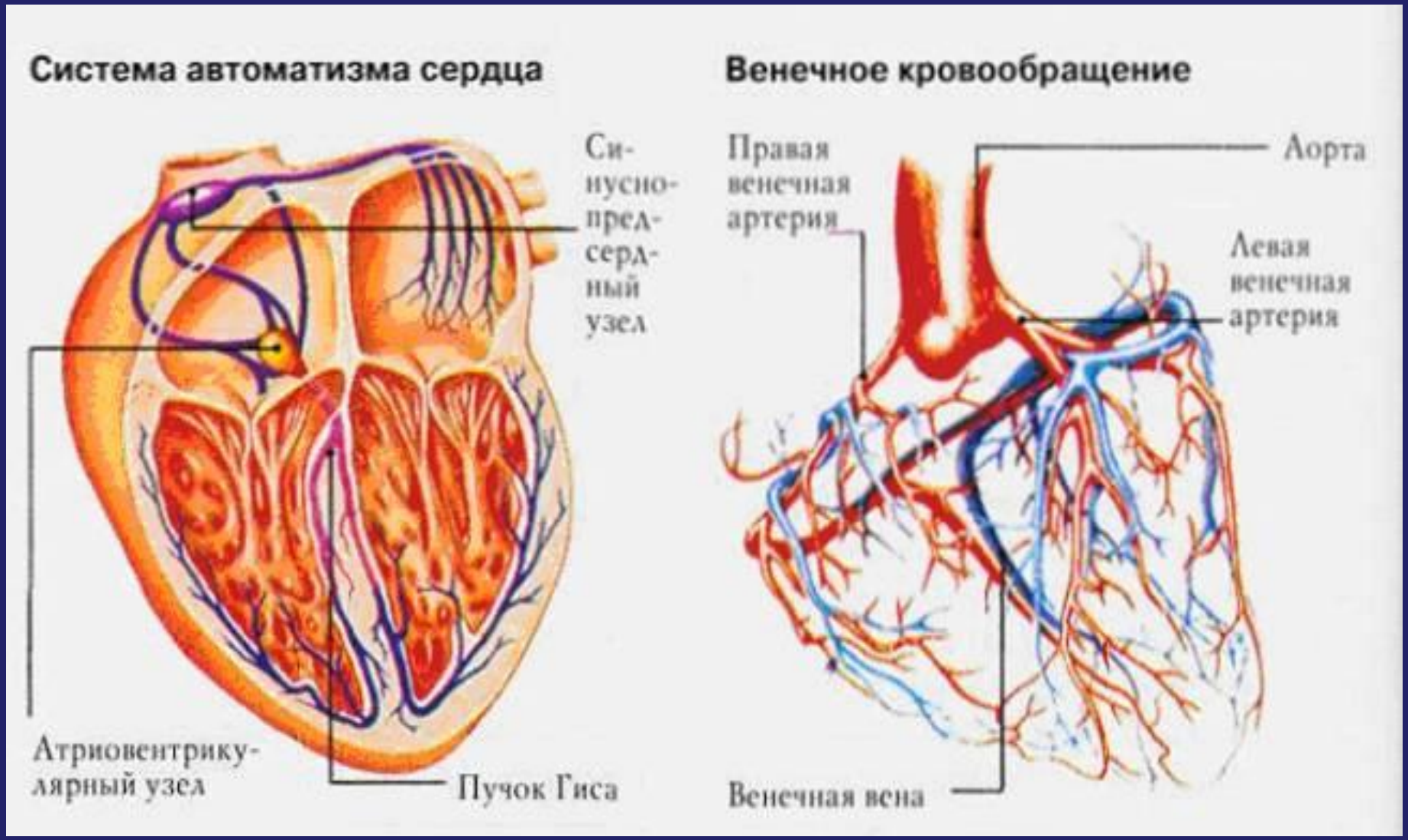

**Границы сердца** - определяются путём **перкуссии** (выстукивания).

**Верхняя граница сердца** - на уровне **III** межреберья слева по среднеключичной линии.

**Нижняя граница (верхушка сердца)** – на ур. **V** межреберья слева, на 1-1,5см медиальнее среднеключичной линии.

**Правая граница** - в **IV** межреберье на 1-2 см правее от правого края грудины.

**Левая граница** – простирается от верхнего края **III** левого ребра до верхушки сердца в **V** межреберье.

**Размеры сердца** - индивидуально различны, сравнивают с величиной кулака.

**Длина сердца** – 9-14 см; **Поперечный размер** – 8-10 см

**Переднезадний размер** – 6-8 см.

**Масса сердца** - **с**оставляет 0,4-0,5 % от массы тела

- 250-350 г; **объём** – 250-350 мл.

# 5. Сердце

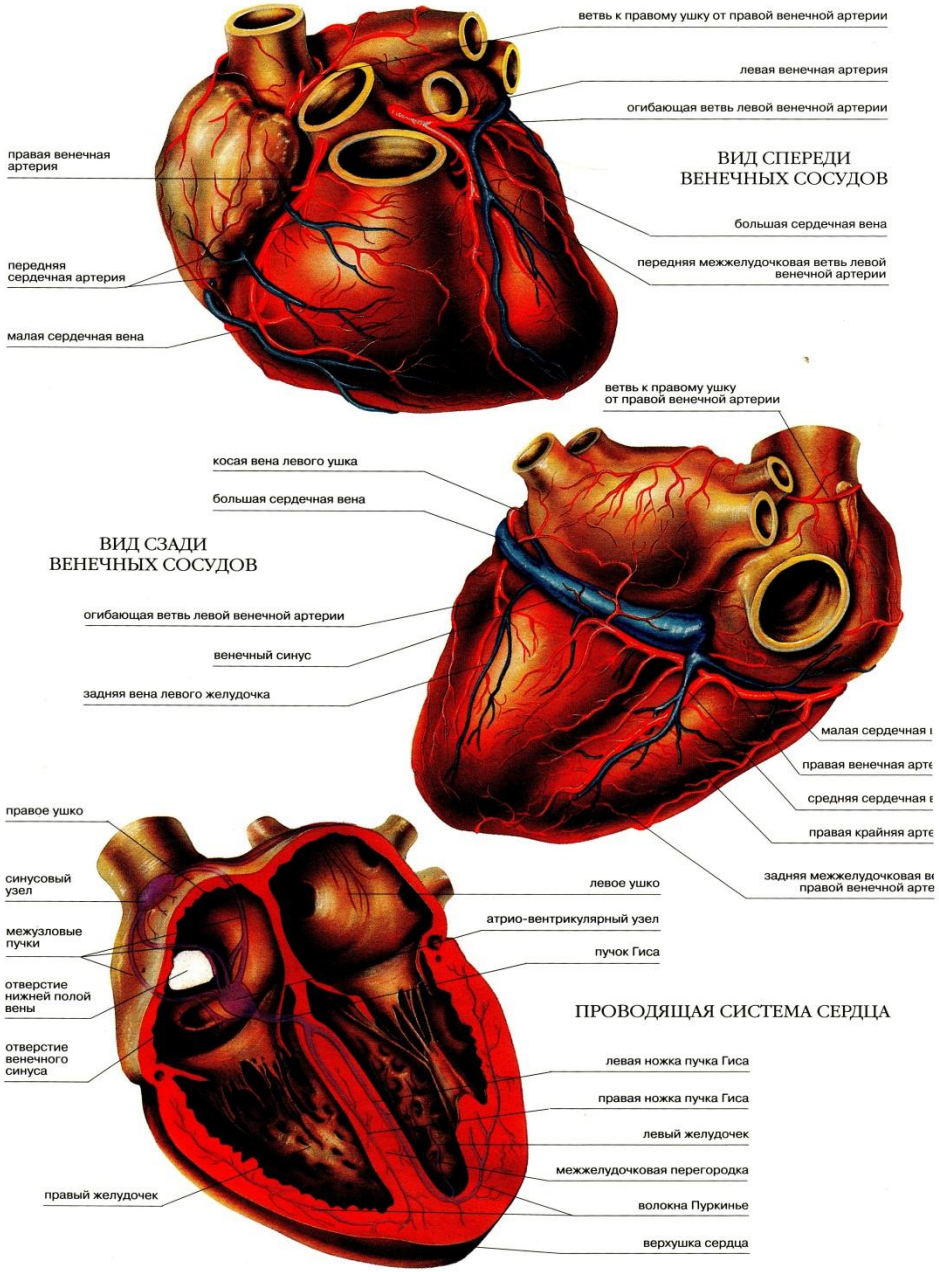
ВИД СПЕРЕДИ ВЕНЕЧНЫХ СОСУДОВ
ветвь к правому ушку от правой венечной артерии
левая венечная артерия
огибающая ветвь левой венечной артерии
правая венечная артерия
большая сердечная вена
передняя сердечная артерия
передняя межжелудочковая ветвь левой венечной артерии
малая сердечная вена
ВИД СЗАДИ ВЕНЕЧНЫХ СОСУДОВ
ветвь к правому ушку от правой венечной артерии
косая вена левого ушка
большая сердечная вена
огибающая ветвь левой венечной артерии
венечный синус
задняя вена левого желудочка
ПРОВОДЯЩАЯ СИСТЕМА СЕРДЦА
правое ушко
синусовый узел
межузловые пучки
отверстие нижней полой вены
отверстие венечного синуса
правый желудочек
левое ушко
атрио-вентрикулярный узел
пучок Гиса
левая ножка пучка Гиса
правая ножка пучка Гиса
левый желудочек
межжелудочковая перегородка
волокна Пуркинье
верхушка сердца

# Электрические явления в сердце

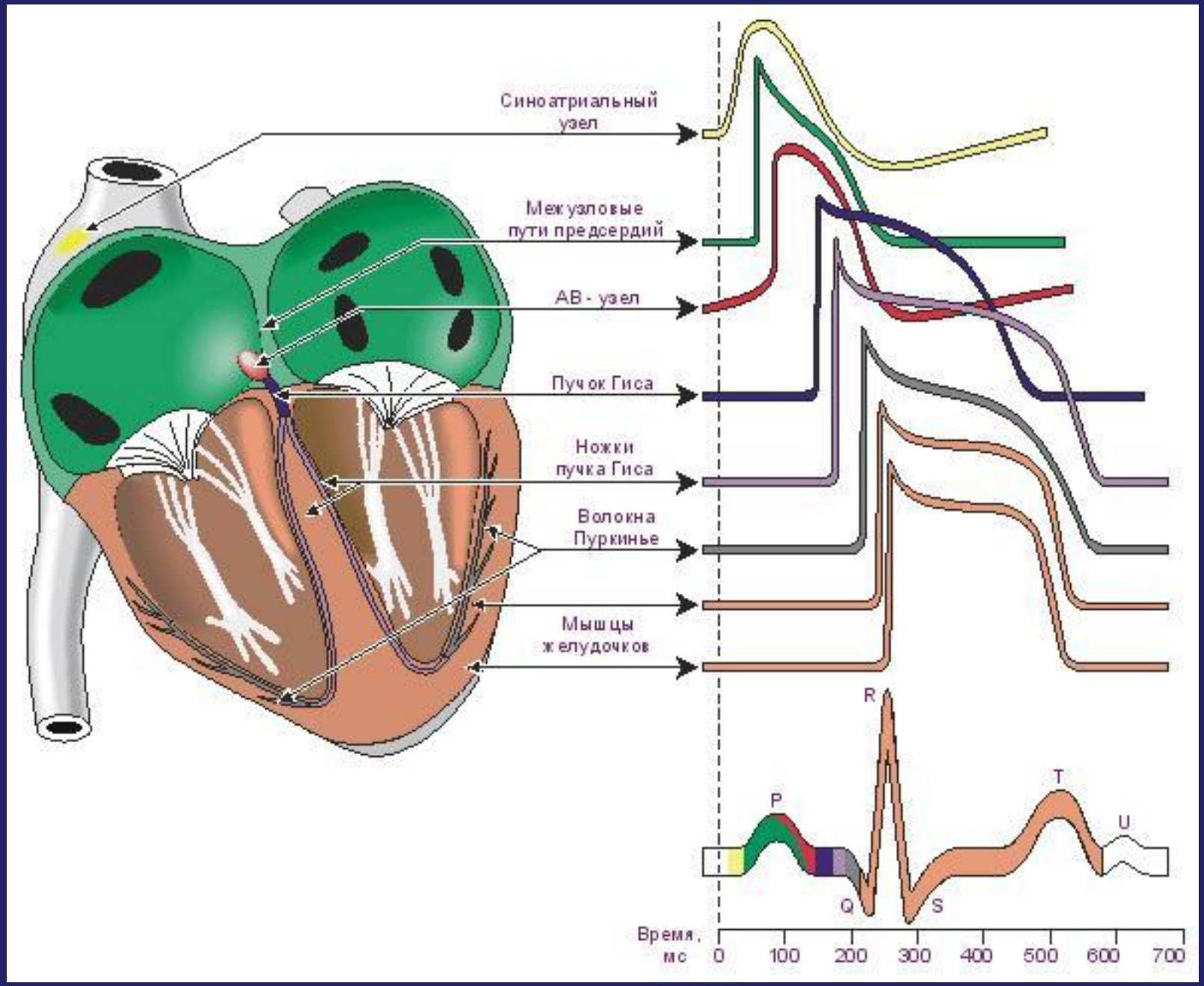

# Схема кровоснабжения легких по двум анастомозирующим системам.

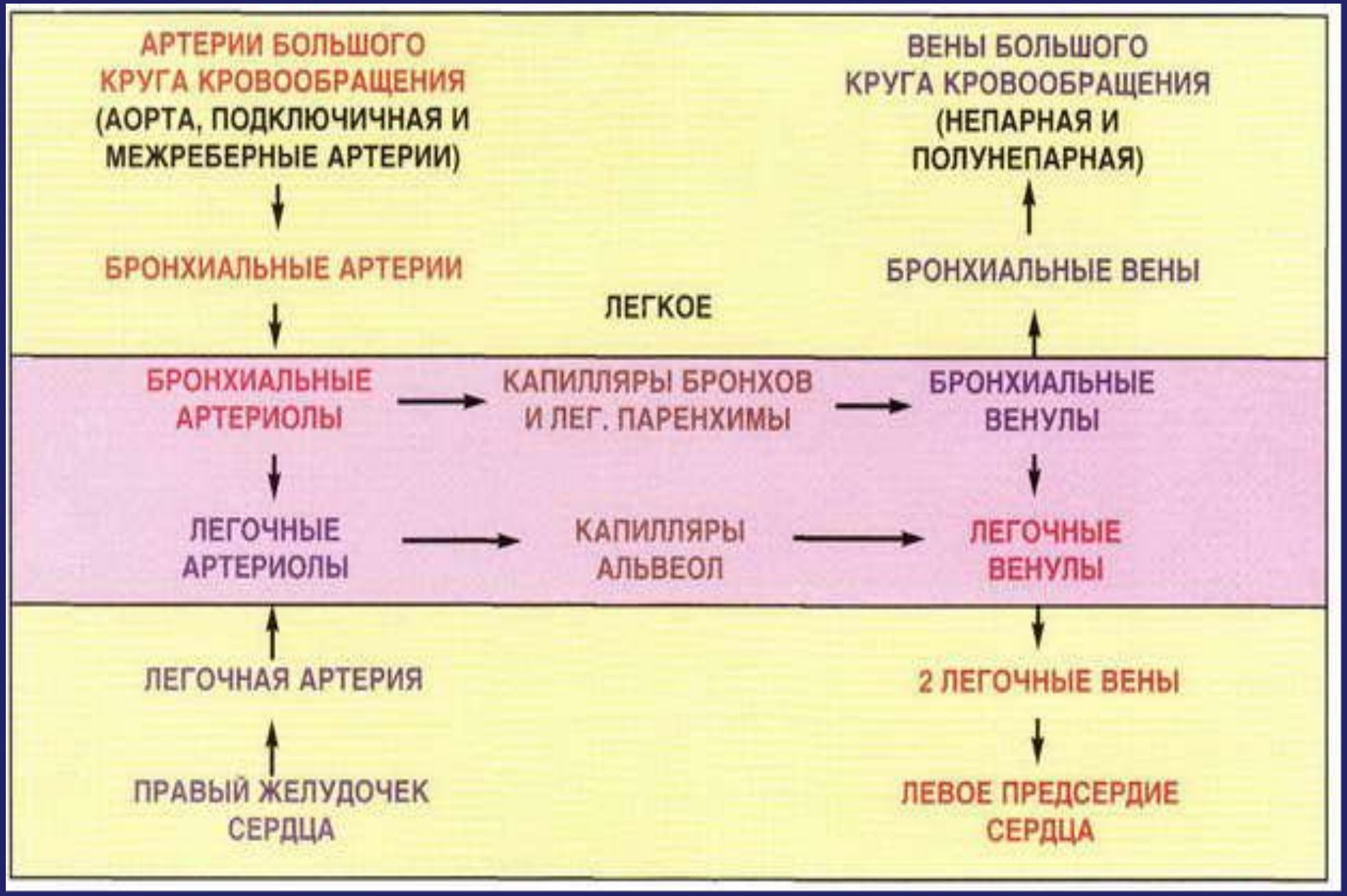

# Регуляция деятельности сердца.

## Местная регуляция (саморегуляция).

- **Закон Старлинга** (закон сердечного волокна) – чем больше длина мышечного волокна, тем больше силы и времени нужно для его сокращения.
- **Закон Бейнбриджа** (закон сердечного ритма) – при повышении давления в устьях полых вен происходит увеличение ЧСС.

## Нервная регуляция.

-**Симпатические нервы** - возбуждающее действие на силу и тонус сердечной мышцы, автоматизм, возбудимость и скорость проведения.

- **Парасимпатические нервы** - тормозное влияние.

## Гуморальная регуляция.

-**Адреналин, норадреналин, избыток ионов кальция** - стимулирующее влияние (подобно симпатическим нервам).

- **Ацетилхолин, избыток ионов калия** - тормозное влияние (подобно блуждающему нерву).

# Артериальная система

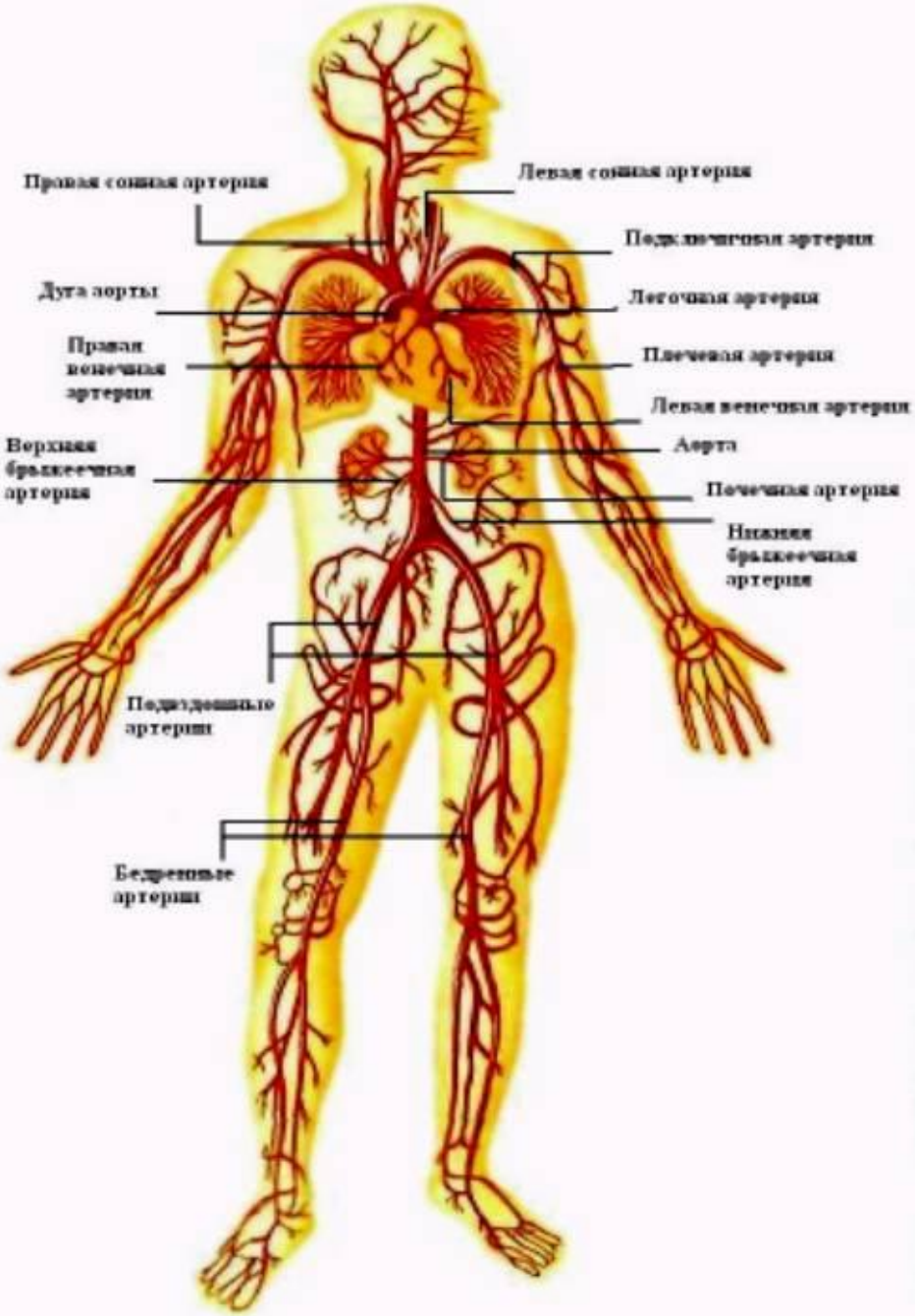

**Аорта** – самый крупный артериальный сосуд в теле человека.

**Части аорты**:

- **Начальная часть** (луковица, устье аорты);
- **Восходящая часть** аорты;
- **Дуга аорты** (позади рукоятки грудины);
- **Нисходящая часть** аорты (грудная и брюшная аорта) заканчивается на уровне IV-V поясничных позвонков, делением на 2 общих подвздошных артерии – **бифуркация аорты.**

**От дуги аорты отходят 3 крупные ветви:**

- **плечеголовной ствол**;
- **левая подключичная** артерия;
- **левая общая сонная** артерия.

От плечеголовного ствола - правая подключичная и правая общая сонная артерии.

# АОРТА

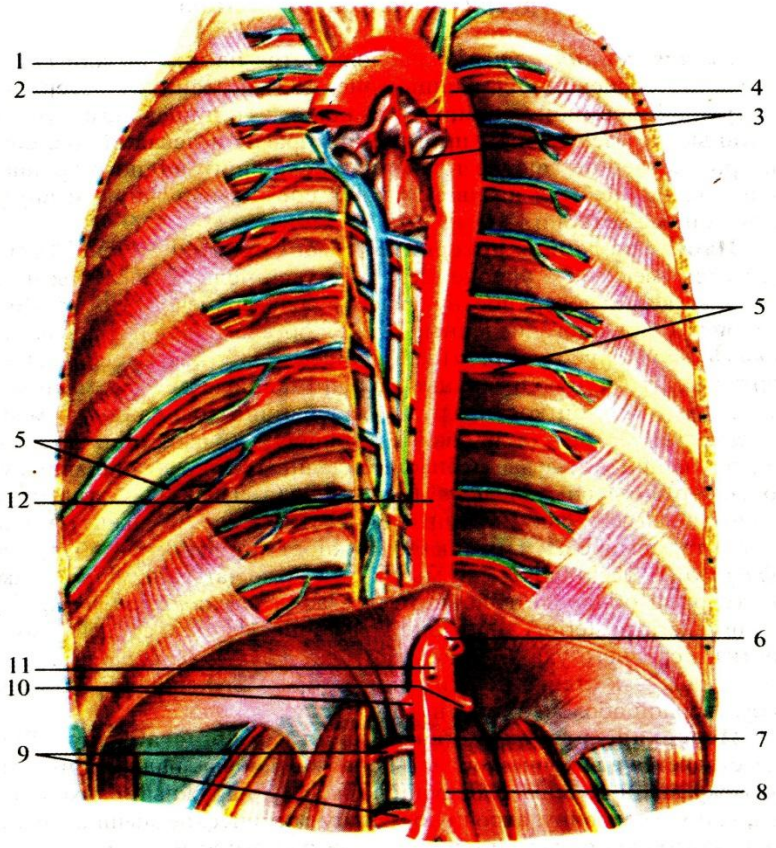


**Рис. 181. Аорта.**
1 — дуга аорты (arcus aortae); 2 — восходящая часть аорты (pars ascendens aortae); 3 — бронхиальные и пищеводные ветви (r. bronchiales et esophageales); 4 — нисходящая часть аорты (pars descendens aortae); 5 — задние межреберные артерии (aa. intercostales posteriores); 6 — чревный ствол (truncus coeliacus); 7 — брюшная часть аорты (pars abdominalis aortae); 8 — нижняя брыжеечная артерия (a. mesenterica inferior); 9 — поясничные артерии (aa. lumbales); 10 — почечная артерия (a. renalis); 11 — верхняя брыжеечная артерия (a. mesenterica superior); 12 — грудная часть аорты (pars thoracica aortae).

спинному мозгу и его оболочкам. Двенадцатая задняя межреберная артерия, проходящая под XII ребром, получила название *подреберной артерии* (a. subcostalis).

# Артерии головы и шеи.

**Дуга аорты** → **Общая сонная артерия** →

**Наружная сонная** → верхняя щитовидная;

→ язычная;

→ лицевая;

→ затылочная;

→ задняя ушная;

→ грудино-ключично-сосцевидная;

→ поверхностная височная;

→ восходящая глоточная;

→ верхнечелюстная.

# Артерии головы и шеи

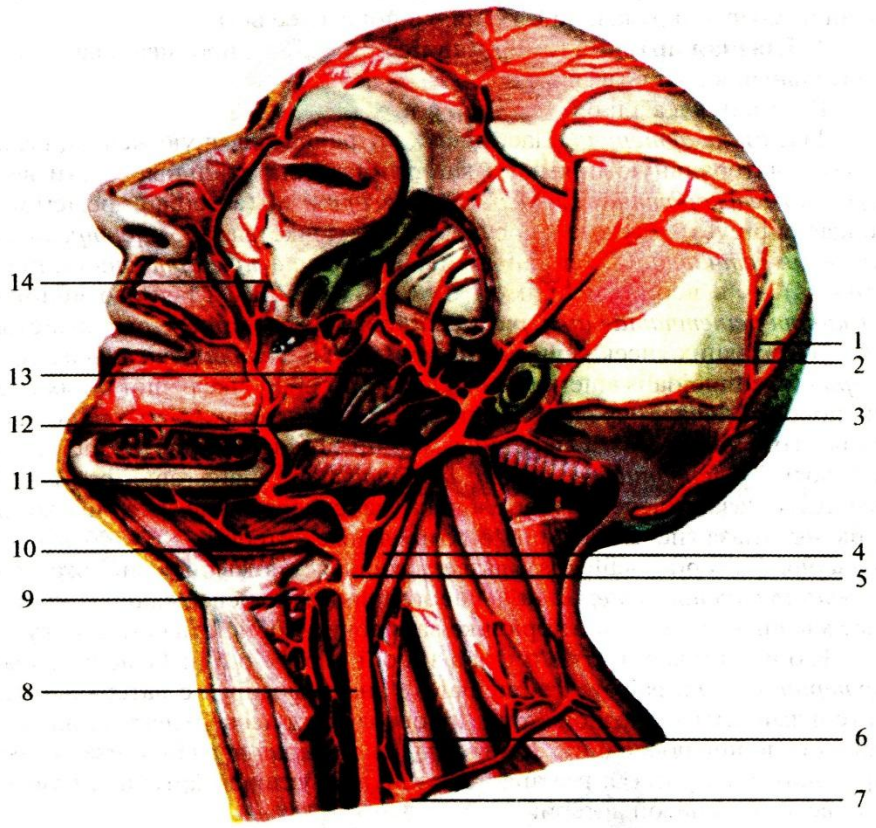


**Рис. 182. Артерии головы и шеи.**
1 — затылочная артерия (a. occipitalis); 2 — поверхностная височная артерия (a. temporalis superficialis); 3 — задняя ушная артерия (a. auricularis posterior); 4 — внутренняя сонная артерия (a. carotis interna); 5 — наружная сонная артерия (a. carotis externa); 6 — восходящая шейная артерия (a. cervicalis ascendens); 7 — щитошейный ствол (truncus thyrocervicalis); 8 — общая сонная артерия (a. carotis communis); 9 — верхняя щитовидная артерия (a. thyreoidea superior); 10 — язычная артерия (a. lingualis); 11 — лицевая артерия (a. facialis); 12 — нижняя альвеолярная артерия (a. alveolaris inferior); 13 — верхнечелюстная артерия (a. maxillaris); 14 — подглазничная артерия (a. infraorbitalis).

# Артерии головного мозга (виллизиев круг).

**Дуга аорты** → **Общая сонная артерия**

**Внутренняя сонная** → глазная

→ передняя мозговая

→ средняя мозговая

→ задняя мозговая

→ задняя соединительная

→ передняя соединительная

**Подключичные** → позвоночные → базилярная, которая вместе с мозговыми артериями образует замкнутое артериальное кольцо (виллизиев круг).

# Артерии головного мозга

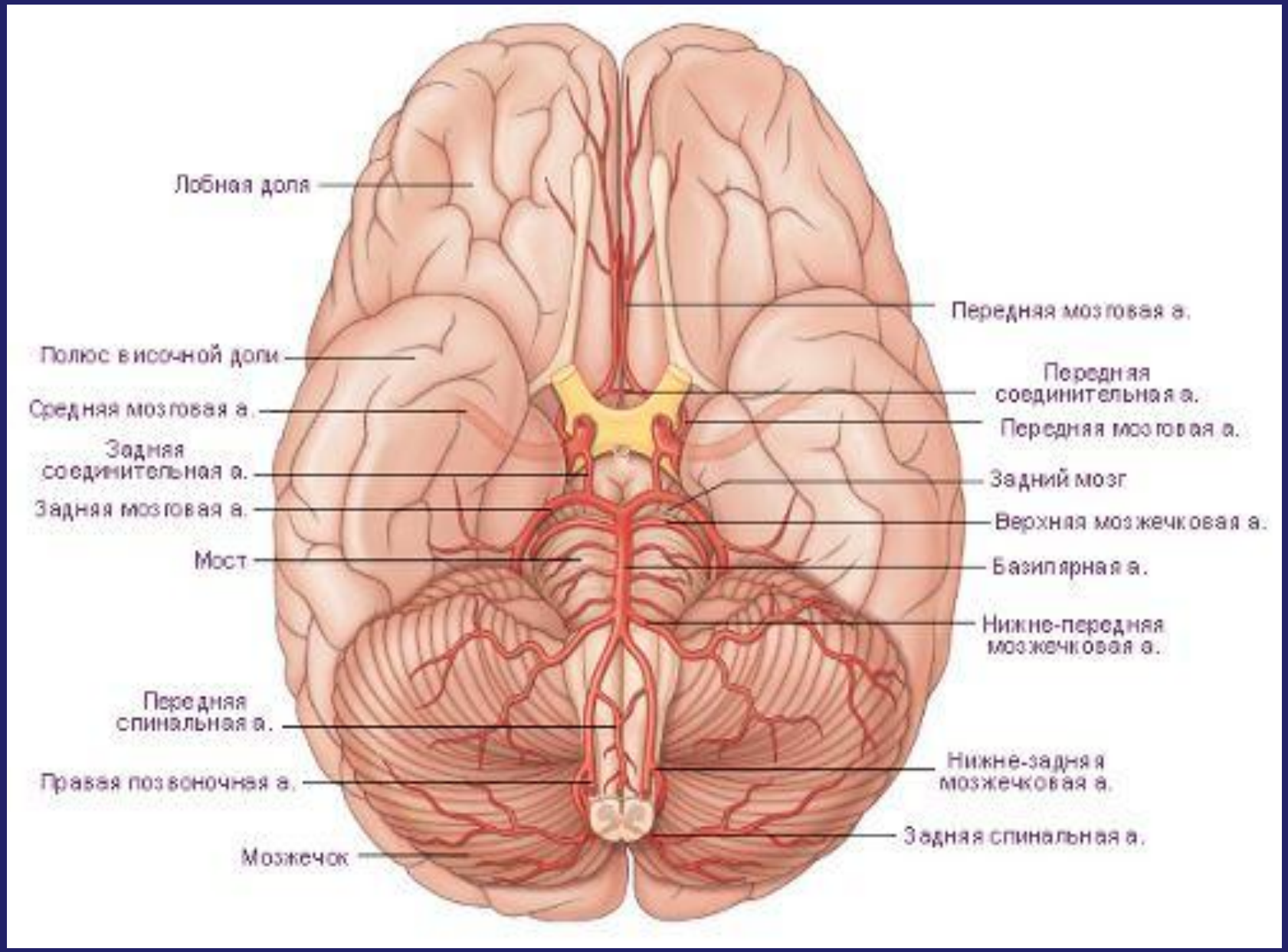

# Артерии верхней конечности.

Дуга аорты → Подключичная артерия слева (справа плечеголовной ствол) → подмышечная → плечевая → локтевая и лучевая → поверхностная ладонная дуга → общие пальцевые артерии → 2 собственно пальцевые.

Глубокая ладонная дуга → ладонные пястные артерии → общие пальцевые артерии.

# Артерии верхней конечности

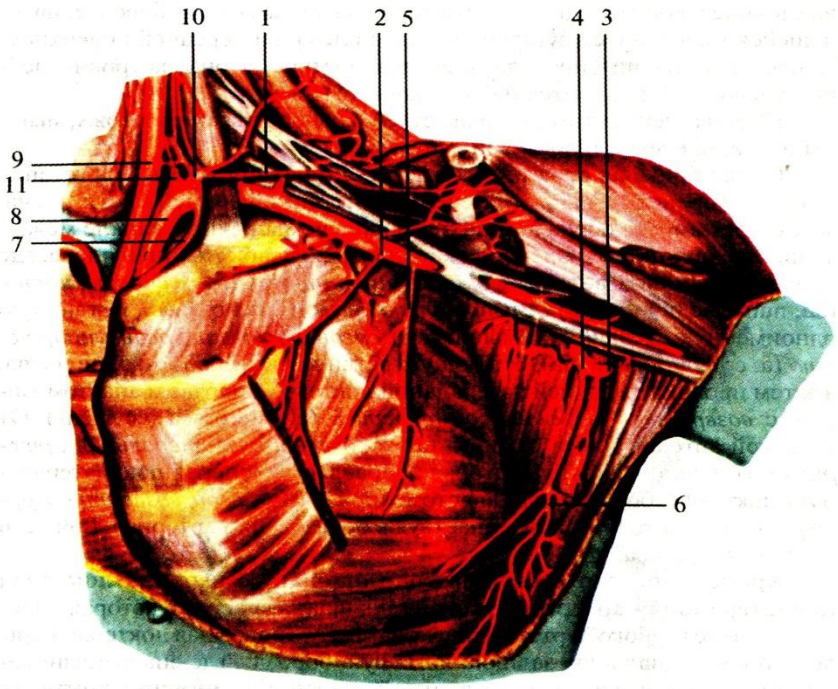


**Рис. 185. Артерии подмышечной области.**
1 — поперечная артерия шеи (a. transversa colli); 2 — грудоакромиальная артерия (a. thoracoacromialis); 3 — артерия, огибающая лопатку (a. circumflexa scapulae); 4 — подлопаточная артерия (a. subscapularis); 5 — латеральная грудная артерия (a. thoracica lateralis); 6 — грудоспинная артерия (a. thoracodorsalis); 7 — внутренняя грудная артерия (a. thoracica interna); 8 — подключичная артерия (a. subclavia); 9 — общая сонная артерия (a. carotis communis); 10 — щитошейный ствол (truncus thyrocervicalis); 11 — позвоночная артерия (a. vertebralis).

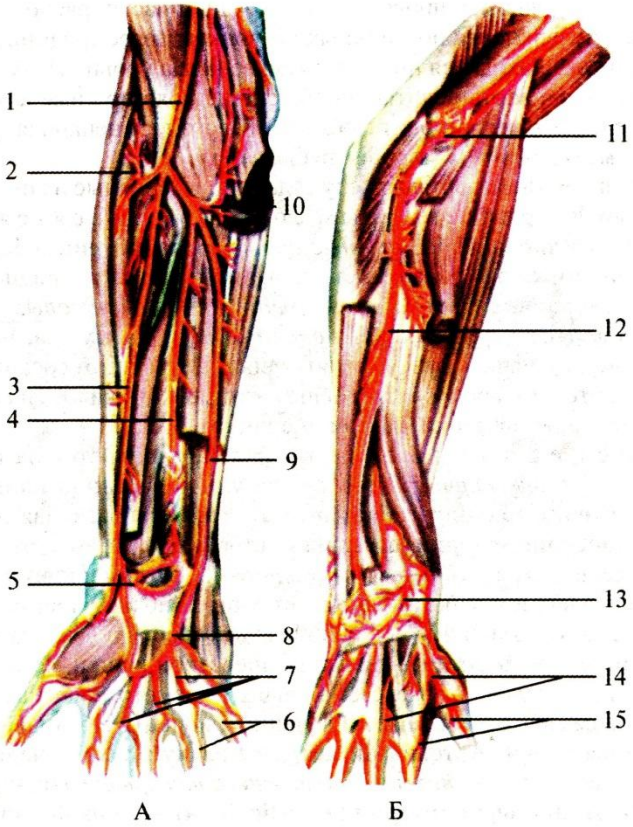


**Рис. 187. Артерии предплечья и кисти, правых.**
А — вид спереди; Б — вид сзади; 1 — плечевая артерия (a. brachialis); 2 — лучевая возвратная артерия (a. recurrens radialis); 3 — лучевая артерия (a. radialis); 4 — передняя межкостная артерия (a. interossea anterior); 5 — ладонная сеть запястья (rete carpi palmare); 6 — собственные ладонные пальцевые артерии (aa. digitales palmares propriae); 7 — общие ладонные пальцевые артерии (aa. digitales palmares communes); 8 — поверхностная ладонная дуга (arcus palmaris superficialis); 9 — локтевая артерия (a. ulnaris); 10 — локтевая возвратная артерия (a. recurrens ulnaris); 11 — локтевая суставная сеть (rete articulare cubiti); 12 — задняя межкостная артерия (a. interossea posterior); 13 — тыльная сеть запястья (rete carpi dorsale); 14 — тыльные пястные артерии (aa. metacarpales dorsales); 15 — тыльные пальцевые артерии (aa. digitales dorsales).

## Грудная аорта.

**Пристеночные (париетальные) ветви:** 10 пар задних межреберных артерий и верхние диафрагмальные

**Внутренностные (висцеральные) ветви:**

бронхиальные, пищеводные, медиастинальные (средостенные), перикардиальные.

## Брюшная аорта.

**Пристеночные** – нижняя диафрагмальная и поясничные а.

**Внутренностные ветви:**

- **Парные:** средняя надпочечниковая, почечная, яичковая (яичниковая).
- **Непарные:** чревный ствол, верхняя брыжеечная, нижняя брыжеечная.

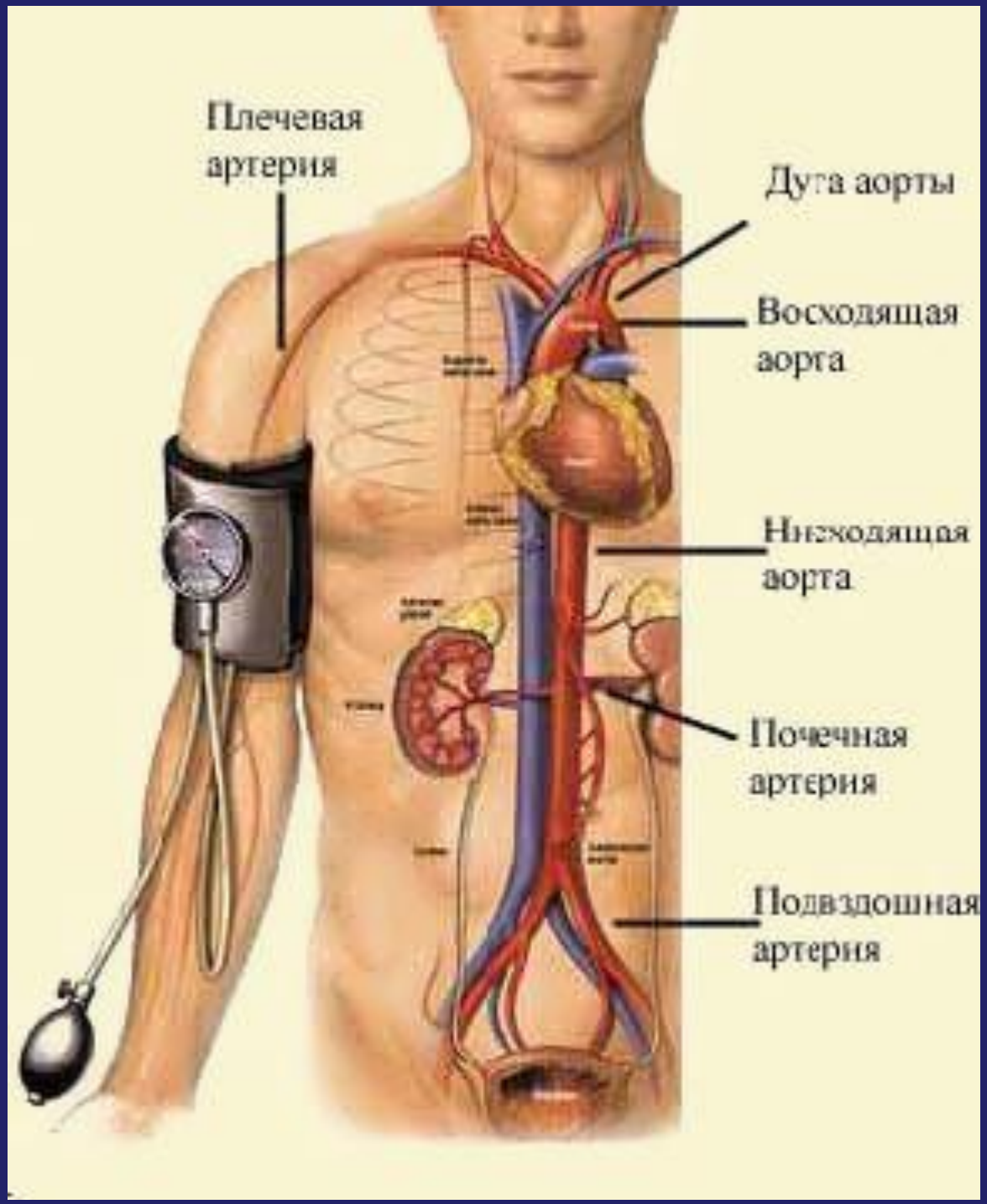
Плечевая артерия
Дуга аорты
Восходящая аорта
Нисходящая аорта
Почечная артерия
Подвздошная артерия

# Брюшная аорта

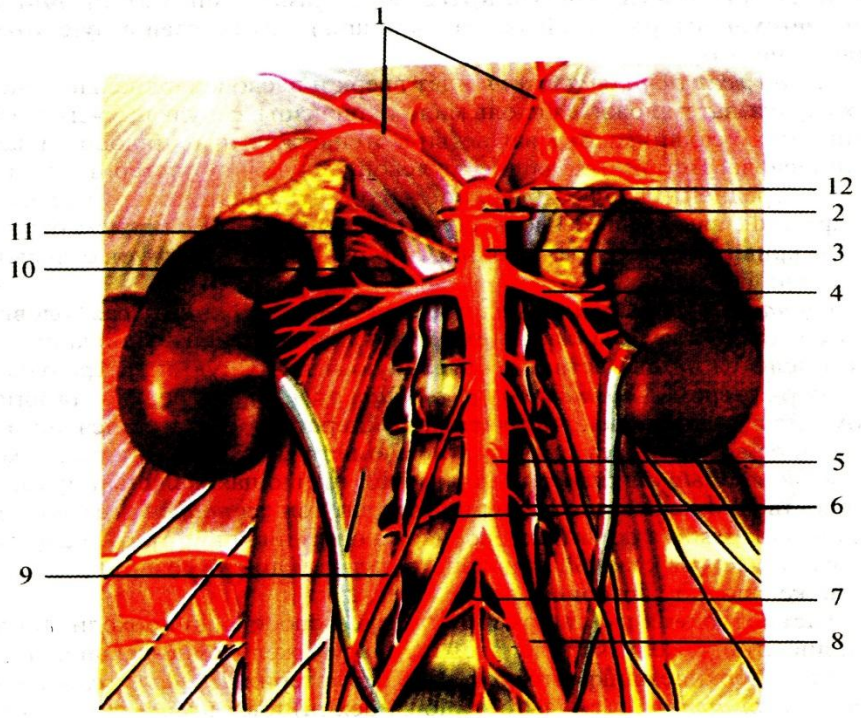


**Рис. 188. Брюшная часть аорты.**
1 — нижние диафрагмальные артерии (aa. phrenicae inferiores); 2 — чревный ствол (truncus coeliacus); 3 — верхняя брыжеечная артерия (a. mesenterica superior); 4 — левая почечная артерия (a. renalis sinistra); 5 — нижняя брыжеечная артерия (a. mesenterica inferior); 6 — поясничные артерии (aa. lumbales); 7 — срединная крестцовая артерия (a. sacralis mediana); 8 — левая общая подвздошная артерия (a. iliaca communis sinistra); 9 — яичковая (яичниковая) артерия [a. testicularis (ovarica)]; 10 — правая нижняя надпочечниковая артерия (a. suprarenalis inferior dextra); 11 — правая средняя надпочечниковая артерия (a. suprarenalis media dextra); 12 — верхняя правая надпочечниковая артерия (a. suprarenalis superior dextra).

**Чревный ствол** делится на левую желудочную, общую печеночную и селезеночную. Кровоснабжает желудок, печень, желчный пузырь, поджелудочную железу и ДПК.

**Верхняя брыжеечная** артерия кровоснабжает ДПК, поджелудочную железу, тощую, подвздошную, слепую кишку с червеобразным отростком, восходящую и поперечную ободочные кишки.

**Нижняя брыжеечная** - нисходящую и сигмовидную ободочные кишки и верхнюю часть прямой кишки.

# Кровоснабжение органов брюшной полости

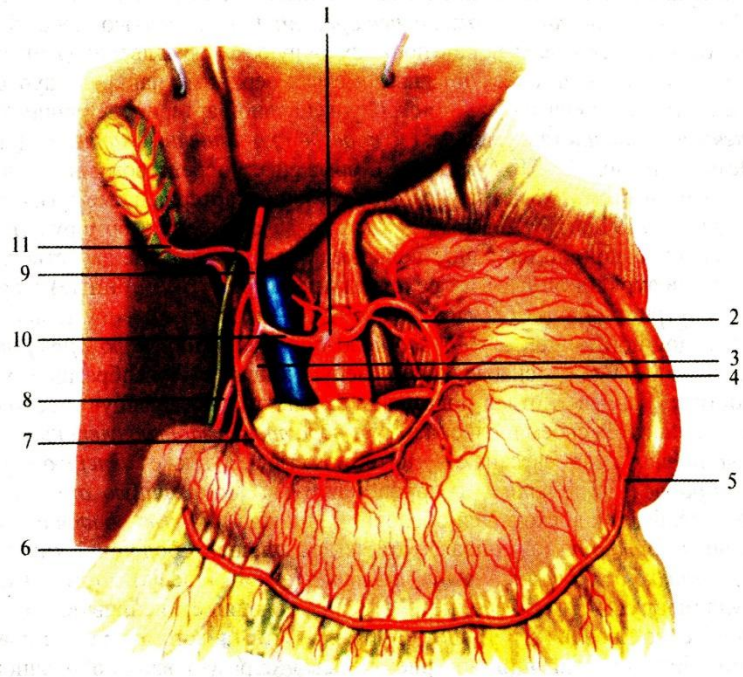


**Рис. 189. Чревный ствол и его ветви.**
1 — чревный ствол (truncus coeliacus); 2 — левая желудочная артерия (a. gastrica sinistra); 3 — воротная вена (v. portae hepatis); 4 — селезеночная артерия (a. lienalis, s. splenica); 5 — левая желудочно-сальниковая артерия (a. gastroepiploica sinistra); 6 — правая желудочно-сальниковая артерия (a. gastroepiploica dextra); 7 — правая желудочная артерия (a. gastrica dextra); 8 — гастродуоденальная артерия (a. gastroduodenalis); 9 — собственная печеночная артерия (a. hepatica propria); 10 — общая печеночная артерия (a. hepatica communis); 11 — желчнопузырная артерия (a. cystica).



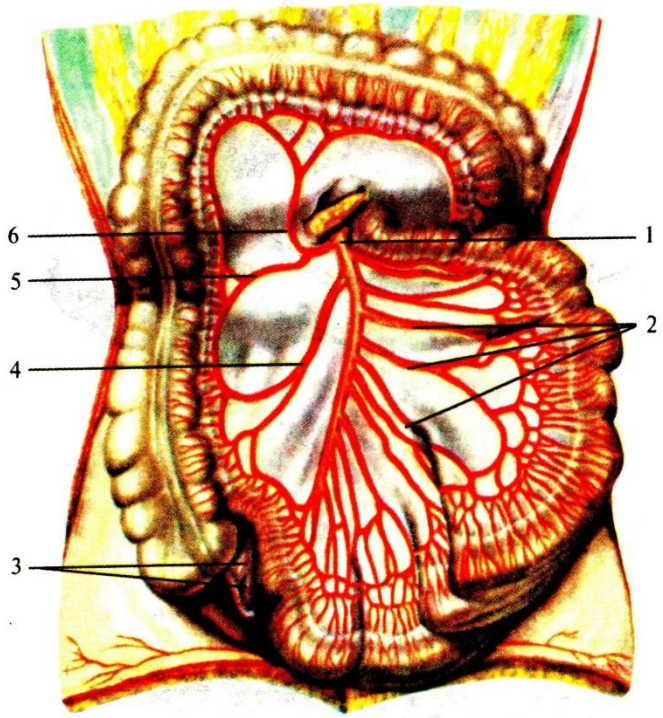


**Рис. 190. Верхняя брыжеечная артерия и ее ветви.**
1 — верхняя брыжеечная артерия (a. mesenterica superior); 2 —тощекишечные артерии (aa. jejunales); 3 — артерия червеобразного отростка (a. appendicularis); 4 — подвздошно-ободочно-кишечная артерия (a. ileocolica); 5 — правая ободочно-кишечная артерия (a. colica dextra); 6 — средняя ободочно-кишечная артерия (a. colica media).

# Артерии нижней конечности.

**Бифуркация аорты** → 2 общие подвздошные и срединная крестцовая артерия.

**Общая подвздошная** → внутренняя и наружная подвздошные артерии.

**Внутренняя подвздошная** → кровоснабжает органы малого таза.

**Наружная подвздошная** → бедренная → передняя и задняя большеберцовые артерии.

**Передняя большеберцовая** → тыльная артерия стопы.

**Задняя большеберцовая** → малоберцовая

→ медиальная и латеральная подошвенные артерии

→ глубокая подошвенная дуга.

# Артерии нижней конечности

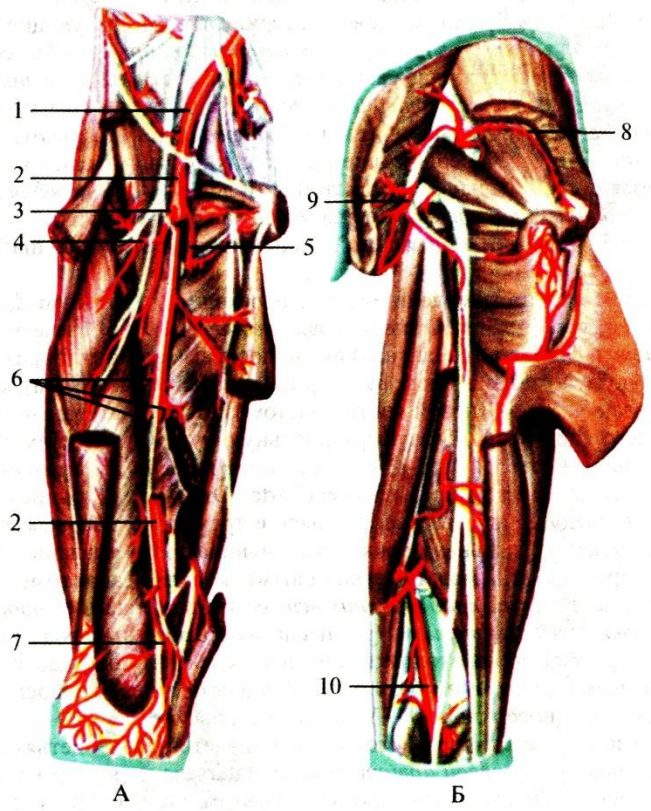


**Рис. 194. Артерии бедра, правого.**
А — вид спереди; Б — вид сзади; 1 — наружная подвздошная артерия (a. iliaca externa); 2 — бедренная артерия (a. femoralis); 3 — глубокая артерия бедра (a. profunda femoris); 4 — латеральная артерия, огибающая бедренную кость (a. circumflexa femoris lateralis); 5 — медиальная артерия, огибающая бедренную кость (a. circumflexa femoris medialis); 6 — прободающие артерии (aa. perforantes); 7 — нисходящая коленная артерия (a. genus descendens); 8 — верхняя ягодичная артерия (a. glutea superior); 9 — нижняя ягодичная артерия (a. glutea inferior); 10 — подколенная артерия (a. poplitea).



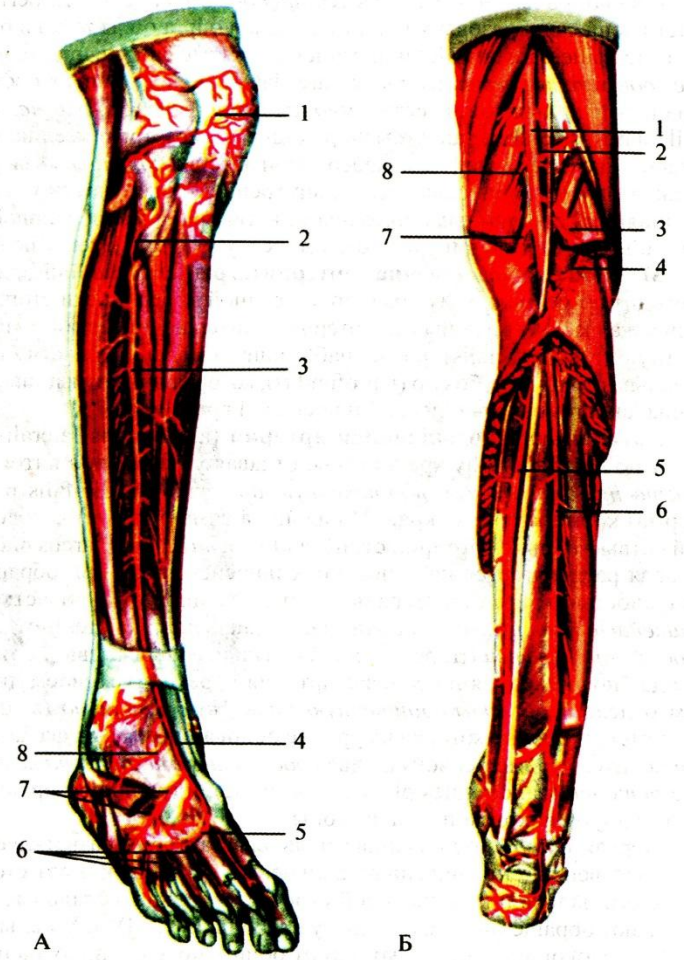


**Рис. 195. Артерии голени, правой.**
А — вид спереди: 1 — сеть надколенника (rete patellae); 2 — передняя большеберцовая возвратная артерия (a. recurrens tibialis anterior); 3 — передняя большеберцовая артерия (a. tibialis anterior); 4 — тыльная артерия стопы (a. dorsalis pedis); 5 — дугообразная артерия (a. arcuata); 6 — тыльные пальцевые артерии (aa. digitales dorsales); 7 — тыльные плюсневые артерии (aa. metatarseae dorsales); 8 — латеральная предплюсневая артерия (a. tarsalis lateralis). Б — вид сзади: 1 — подколенная артерия (a. poplitea); 2 — латеральная верхняя коленная артерия (a. superior lateralis genus); 3 — латеральная нижняя коленная артерия (a. inferior lateralis genus); 4 — икроножные артерии (aa. surales); 5 — задняя большеберцовая артерия (a. tibialis posterior); 6 — малоберцовая артерия (a. peronea); 7 — медиальная нижняя коленная артерия (a. inferior medialis genus); 8 — медиальная верхняя коленная артерия (a. superior medialis genus).