

КГМУ

Кафедра общей хирургии

# ХИРУРГИЧЕСКИЕ ПАРАЗИТАРНЫЕ ЗАБОЛЕВАНИЯ

Лектор д.м.н. проф. Суковатых Б.С.

# План лекции

- Аскаридоз: схема развития паразита, принципы диагностики и лечения
- Эхинококкоз: схема развития паразита, принципы диагностики и лечения
- Альвеококкоз: схема развития паразита, принципы диагностики и лечения
- Описторхоз: схема развития паразита, принципы диагностики и лечения
- Амебиаз: схема развития паразита, принципы диагностики и лечения
- Филяриатоз: схема развития паразита, принципы диагностики и лечения
- Парагонимоз: схема развития паразита, принципы диагностики и лечения
- Фасциолез: схема развития паразита, принципы диагностики и лечения

# Актуальность проблемы

- В организме человека могут паразитировать 150 различных видов паразитов
- Наука, которая занимается их лечением носит название «паразитология», и студенты ее изучают на курсе инфекционных болезней
- Нередко паразитарные заболевания вызывают развитие различных осложнений (абсцессы, перитониты, холангиты, пневмонии и др.), которые лечатся хирургическим путем

# АСКАРИДОЗ

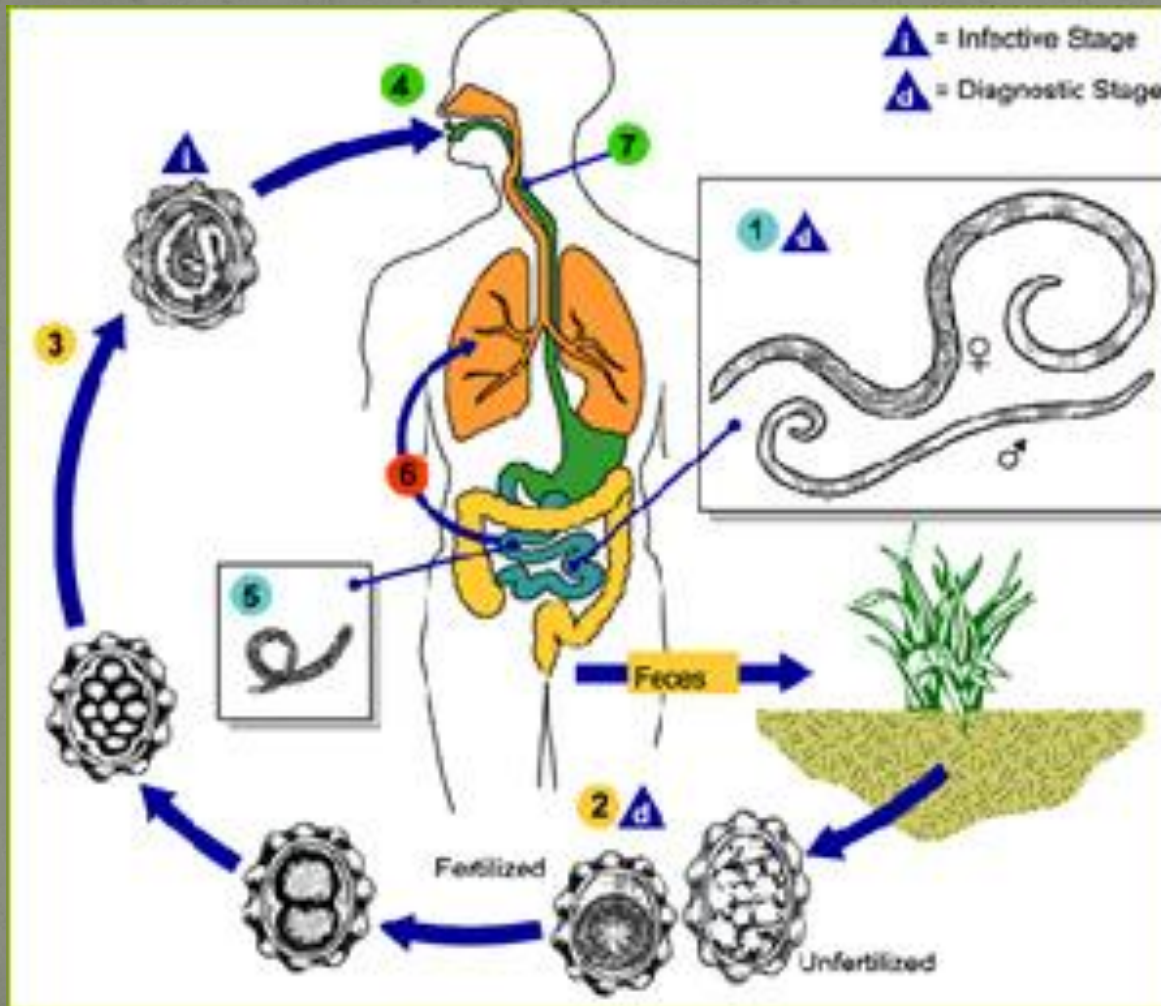
## Этиология

Заражение (инвазия) человека происходит при употреблении загрязненных фекалиями овощей или воды, содержащих яйца в стадии развивающихся личинок.

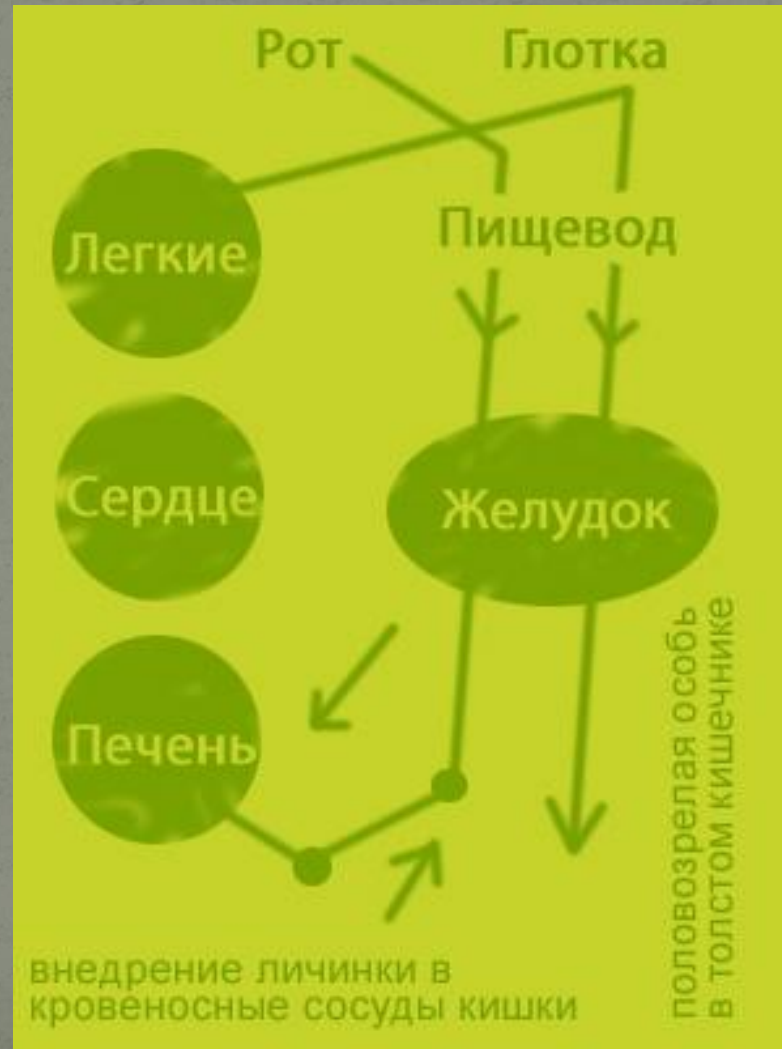## Патогенез

1. Личинки глистов проникают через стенку кишечника в мезентериальные сосуды
2. С током крови через воротную вену попадают в печень и нижнюю полую вену
3. Достигают правой половины сердца и поступают в малый круг кровообращения
4. Проходят по легочным капиллярам
5. Проникают в альвеолы, трахею и бронхи
6. Поднимаются в глотку и полость рта
7. Со слюной при глотании повторно спускаются в тонкий кишечник

# Схема развития аскаридоза



# Пути миграции аскариды



# Клиника аскаридоза

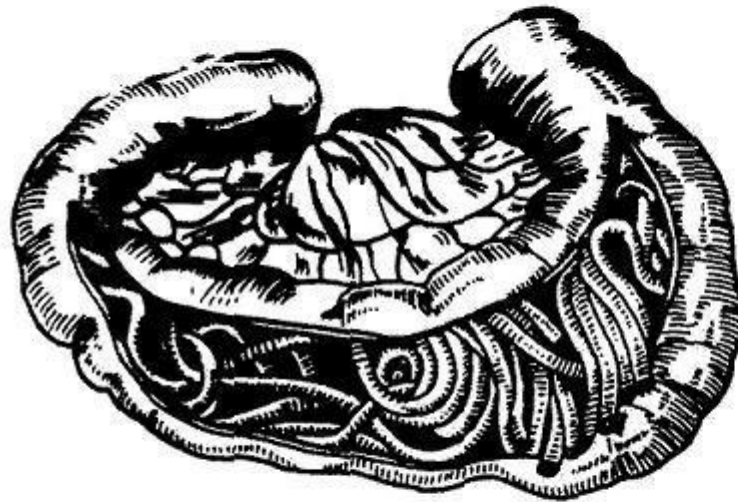- интоксикация организма
- тошнота
- слюнотечение
- потеря аппетита
- периодические боли в животе
- головокружение
- повышенная возбудимость
- эпилептоидные приступы
- в крови анемия и эозинофилия

# Клубок аскарид





# Клубок аскарид, обтурировавший тонкую кишку



# Консервативное лечение аскаридоза

- В ранней стадии аскаридоза применяют десенсибилизирующую терапию и минтезол в дозе 50мг на кг в сутки в 2-3 приема курсом пять-семь дней или вермокс в дозе 100 мг два раза в день в течение трех-четырех дней.
- Кишечный аскаридоз лечат одним из антигельминтиков.
- Например, декарис принимают однократно в дозе 150 мг взрослому (2,5-5 мг на кг веса ребенку), принимается после ужина; пирантел принимают во время еды однократно в дозе 10 Мг на кг массы тела; вермокс особо показан в случаях полиинвазии.
- Эффективность этих препаратов при аскаридозе 80-100%.

## Осложнения

- перитонит
- воспаление желчевыводящих путей
- острый аппендицит
- непроходимость кишечника

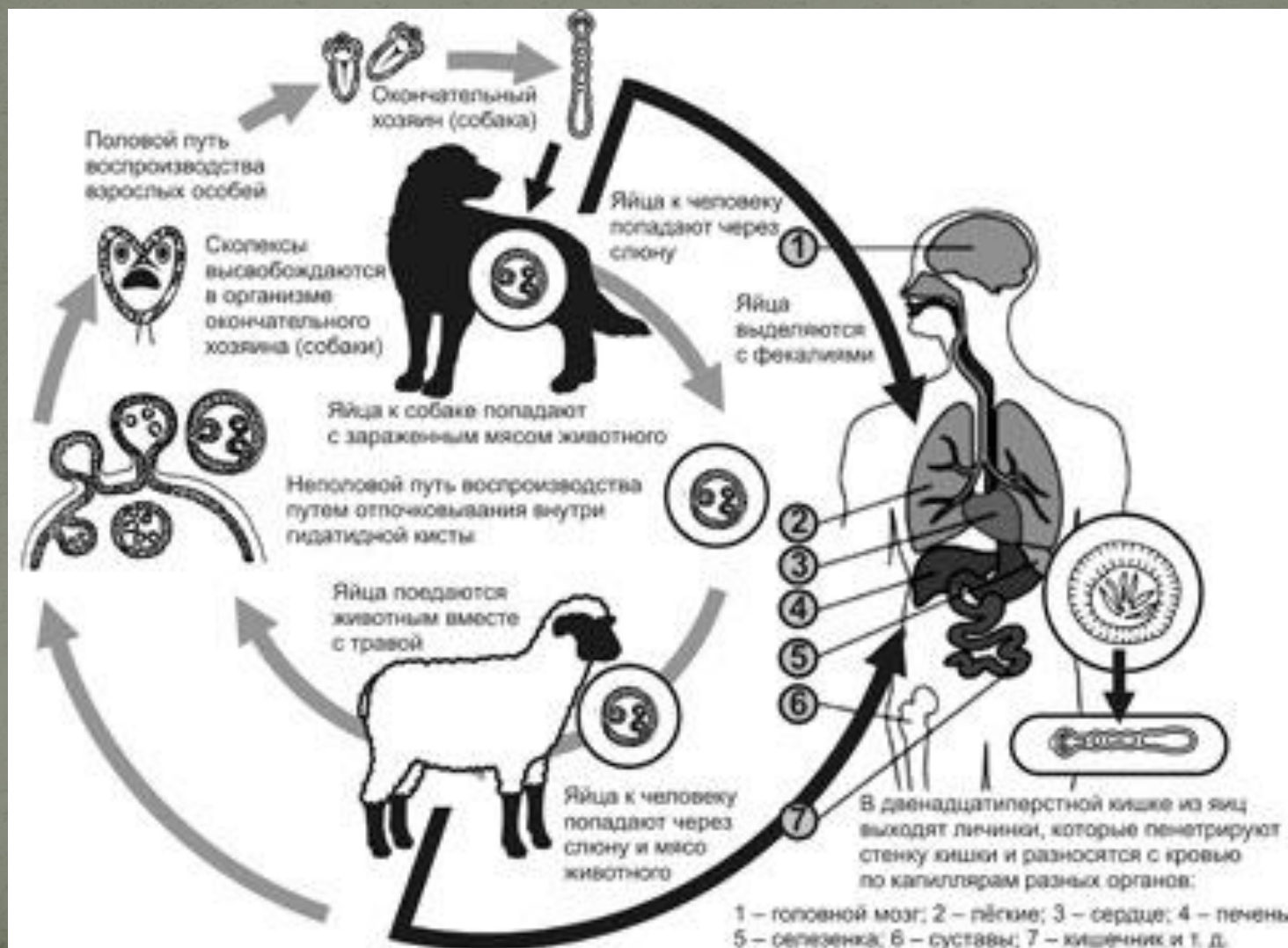
## Лечение

В случаях хирургических осложнений необходимо оперативное лечение. При обтурации тонкого кишечника во время операции комков глистов рекомендуется выдавить в толстую кишку, удаление глистов через просвет кишки грозит последующими осложнениями

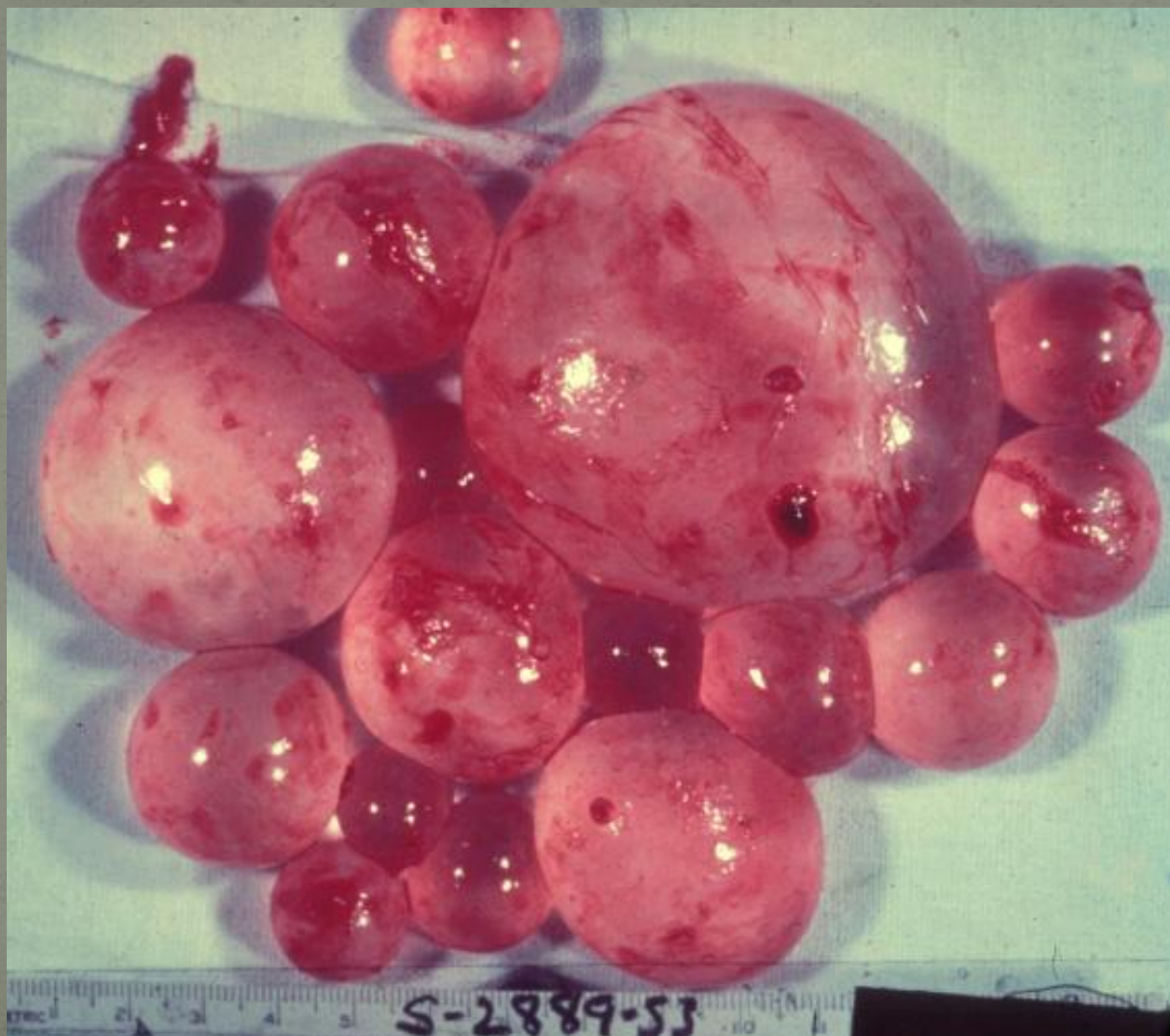
# Эхинококкоз

**Эхинококкоз** (гидатидный, пузырьный, однокамерный) — сравнительно широко распространенное по всему земному шару, заболевание человека и животных, вызываемое паразитированием в тканях их внутренних органов личиночной стадии *Echinococcus granulosus* для которого человек и некоторые млекопитающие (овцы, свиньи, лошади, верблюды, крупный рогатый скот и др.) являются промежуточными хозяевами.

# Схема развития эхинококка



# Эхинококковые кисты



## ЭТИОЛОГИЯ

Заражение человека происходит:  
от собак, которые поедают сырые мясные отходы,  
разделки шкурок диких плотоядных животных,  
выпасе скота (пастухи), пищевым путем

## ПАТОГЕНЕЗ

яйца гельминта проникают через стенки желудка и  
кишки, попадают в лимфатические и венозные  
сосуды, проникают в печень; из печени попадают в  
легкие (второй барьер); по артериовенозным  
анастомозам, могут заноситься в любой  
отдаленный орган, включая мозг

# Наиболее частая локализация поражения

1. печень 50—70%
2. легкие 10%
3. почки
4. селезенка
5. матка
6. мозг
7. мышцы и кости



# Клиника эхинококкоза

## Стадии

Бессимптомного (скрытого) течения: может длиться годами, обнаруживается случайно при лапаротомии

### Стадия клинических проявлений

- аллергические сыпи,
- жалобы на чувство тяжести,
- давления в подреберье и эпигастрии,
- нарушения аппетита,
- появление ноющих болей в животе,
- увеличением размеров печени,
- появлением округлого опухолевидного образования различной консистенции.

Терминальная стадия характеризуется развитием **осложнений**

- нагноение кисты,
- разрыв кисты,
- прорыв в бронх
- развитие асцита,
- подпеченочная желтуха

# Диагностика эхинококкоза

- лабораторные методы
  - 1. Определение СОЭ
  - 2. Определение количества эозинофилов
  - рентгенография
  - селективная рентгеноконтрастная ангиография
  - сцинтиграфия с радиоактивными изотопами,
  - компьютерная томография
  - ультразвуковое сканирование.
  - аллергологические методы:
    - реакции Касони (внутрикожная проба с эхинококковым антигеном; из-за выраженной сенсибилизации повторное применение опасно, даже при однократной постановке пробы возможен анафилактический шок)
    - реакции латекс-агглютинации (реакция Фишермана).
- Преимущества:  
безопасность для исследуемого,  
допустимость повторного применения,  
возможность использования при массовых обследованиях населения

## **Радикальное лечение эхинококкоза**

- резекция пораженного органа в пределах здоровых тканей,
- энуклеация кисты с фиброзной капсулой,
- гемигепатэктомия,
- эхинококкэктомия радикальная

## **Менее радикальны**

- эхинококкэктомия закрытая (операция Торнтона)
- открытая (Зенгера—Линдемманна),

## **Профилактика**

- санитарно-ветеринарный надзор
- санитарно-гигиеническая пропаганда
- надзор за убоем скота
- уничтожением пораженных органов
- уничтожать бродячих собак

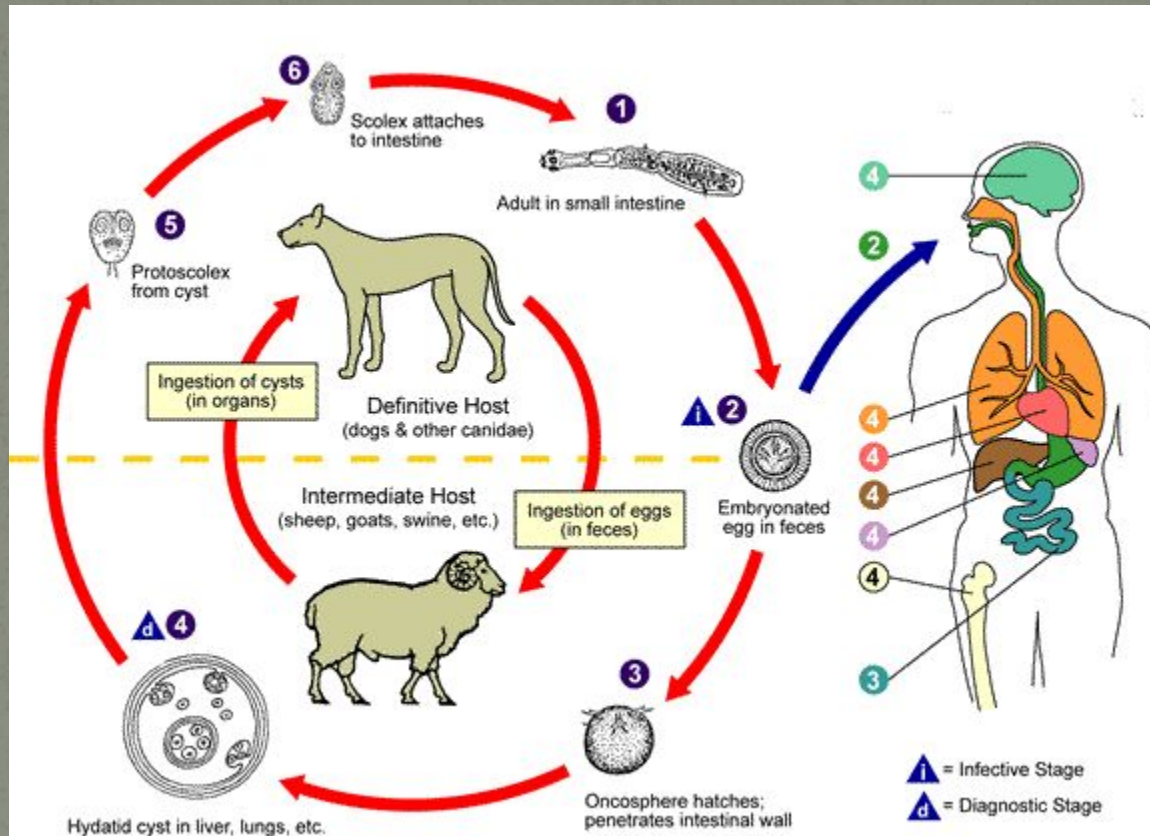
## **Личная профилактика**

- мытье рук перед едой, после общения с собаками, обработки шкур
- тщательном мытье ягод и овощей
- употребление кипяченой воды

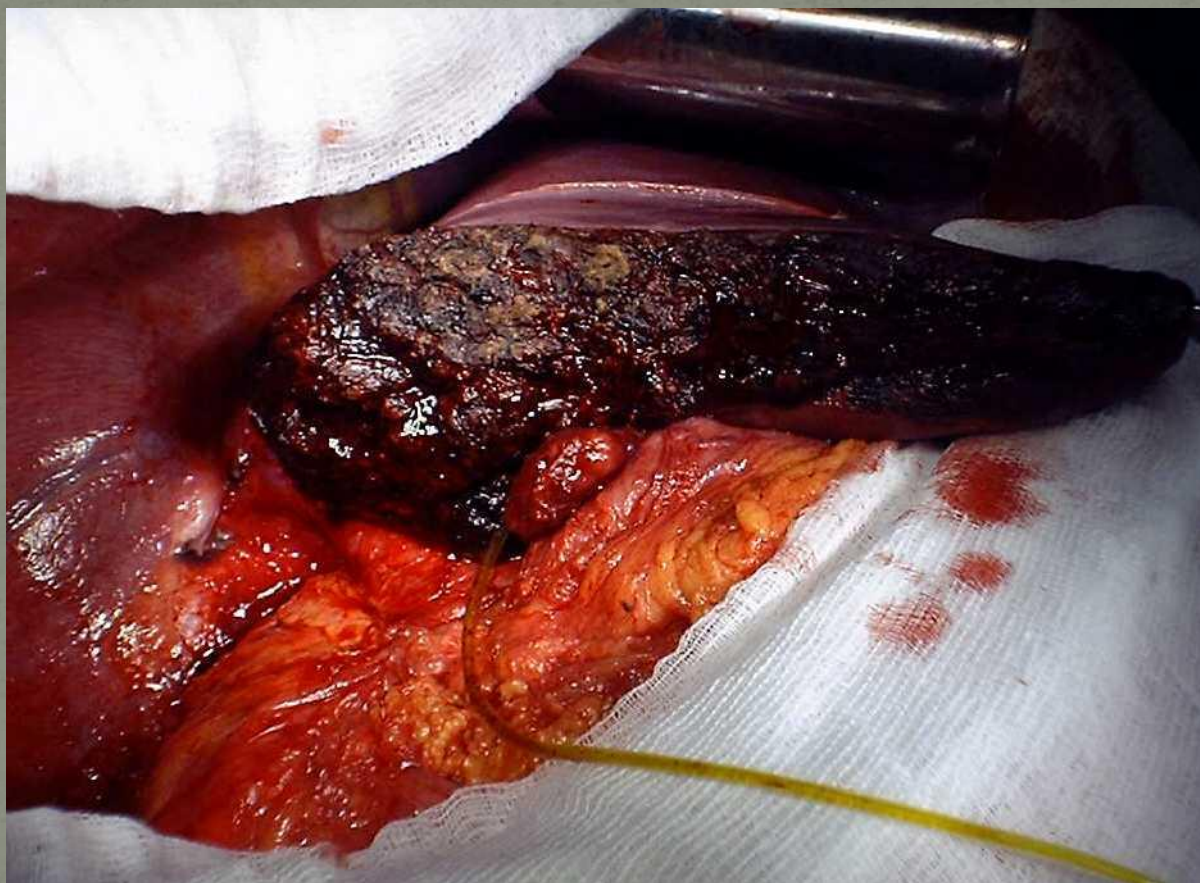
# Альвеококкоз

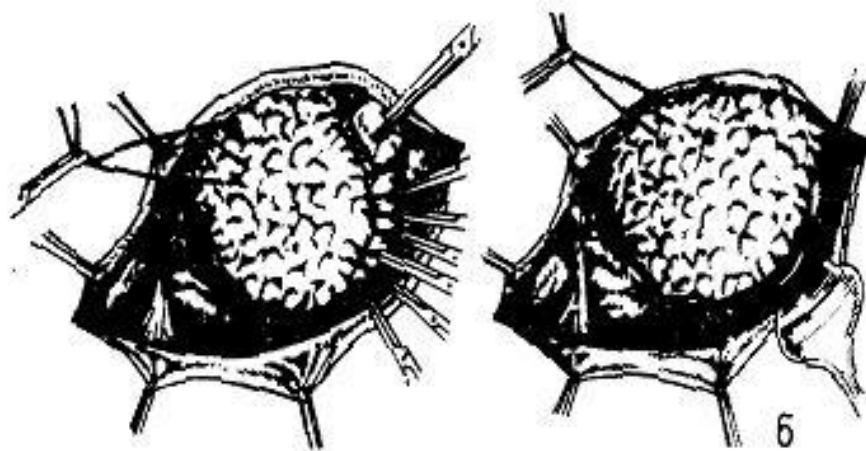
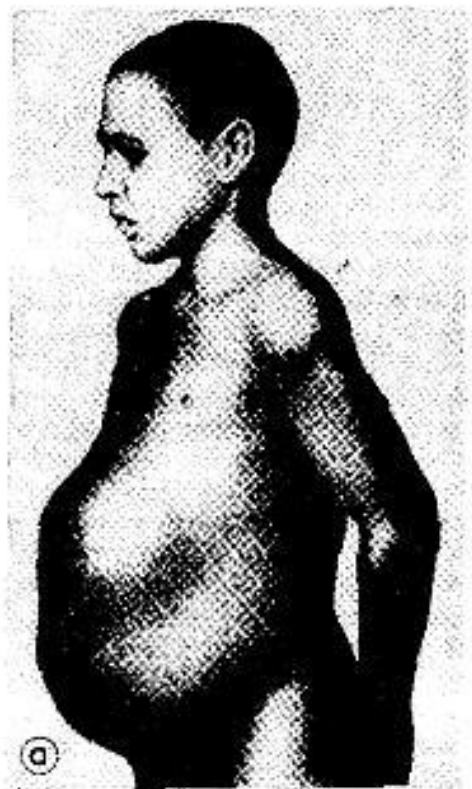**Альвеококкоз** (альвеолярный эхинококкоз, многокамерный) — более редкий по сравнению с пузырьным эхинококкозом гельминтоз, отличающийся выраженной природной очаговостью, преимущественным поражением печени и более злокачественным течением в связи с склонностью альвеолярной кисты к прорастанию в соседние и метастазированию в отдаленные органы

# Схема развития альвеококкоза



# Поражение печени альвеококком





**ПОДРОСТОК С АЛЬВЕОЛЯРНЫМ ЭХИНОКОККОМ ПЕЧЕНИ (а;**



**Личинка гельминта имеет вид узла, состоящего из множества ячеек-пузырьков, содержащих желтоватую жидкость или студенистую массу и сколексы .**

## ***Патогенез альвеококкоза***

### **развивается в печени**

За счет отпочкования составляющих паразитарный узел мелких пузырьков происходит его инфильтративный рост, придающий альвеококкозу сходство с опухолью.

способность к метастазированию:

( почкующиеся узелки внедряются в кровеносные сосуды и, отрываясь, переносятся током крови в другие органы (чаще всего — легкие и мозг)).

По мере роста центр узла нередко подвергается распаду с образованием полостей, которые могут нагнаиваться или в которые иногда происходит кровоизлияние. При локализации узла вблизи ворот печени развивается подпеченочная желтуха, а позднее — билиарный цирроз печени. Нередко альвеококк прорастает в правую почку, надпочечник, диафрагму и правое легкое (с образованием печеночно-бронхиального свища).

## Клиника

- Альвеококкоз обычно поражает лиц 20—35-летнего возраста.
- В начальной стадии течение болезни может протекать бессимптомно

## Симптомы

- появление брюшного дискомфорта
- умеренная болезненность
- без- или малоболезненное опухолеподобное образование
- симптом Любимова (обнаружение при пальпации участка каменистой плотности в печени)
- аллергические проявления (зуд, крапивница)
- эозинофилия у 60—70% больных

## **Осложнения**

- выраженная желтуха,
- асцит,
- спленомегалия,
- биохимические признаки недостаточности печени

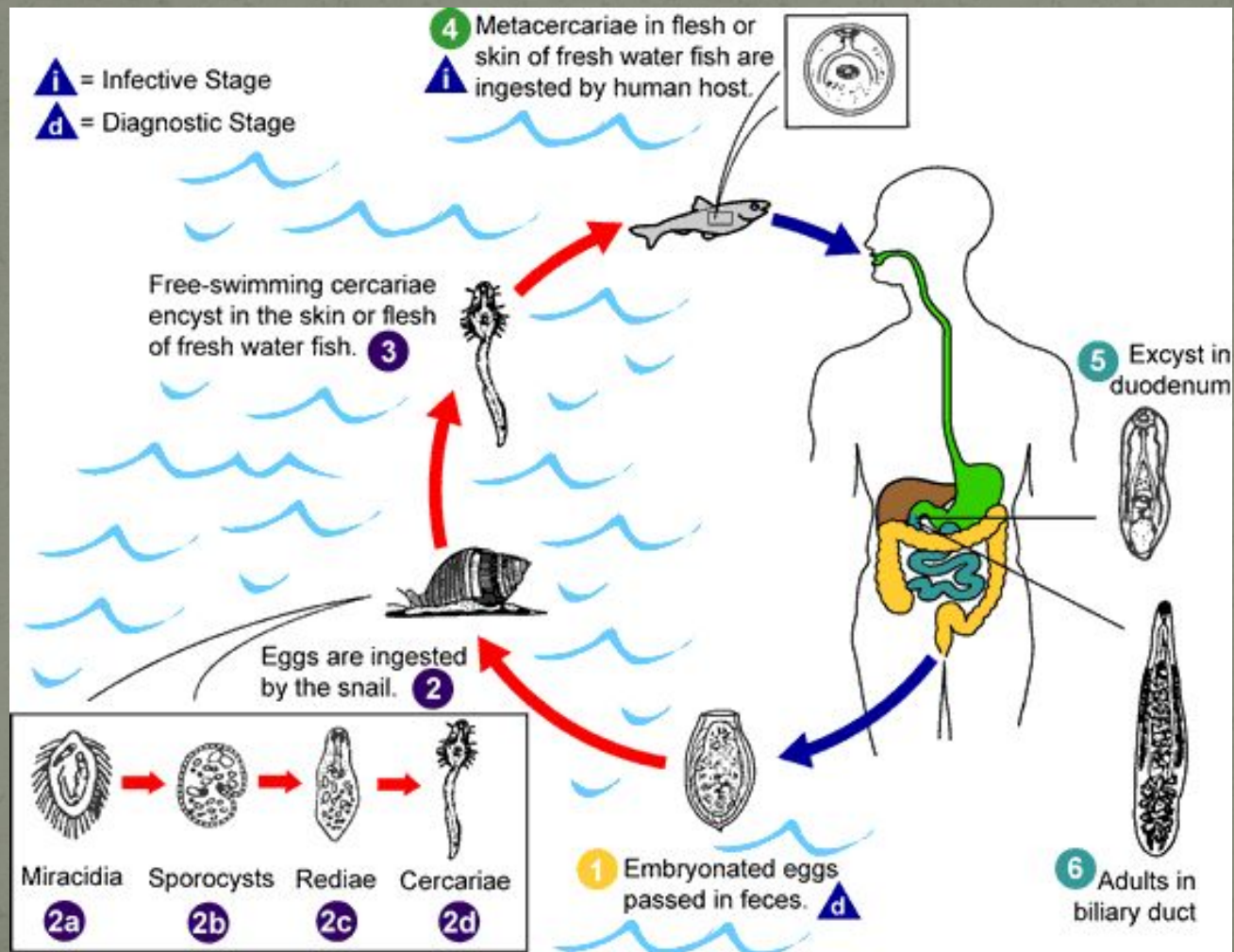
## **Диагностика**

- определение альфа-фетопротейна

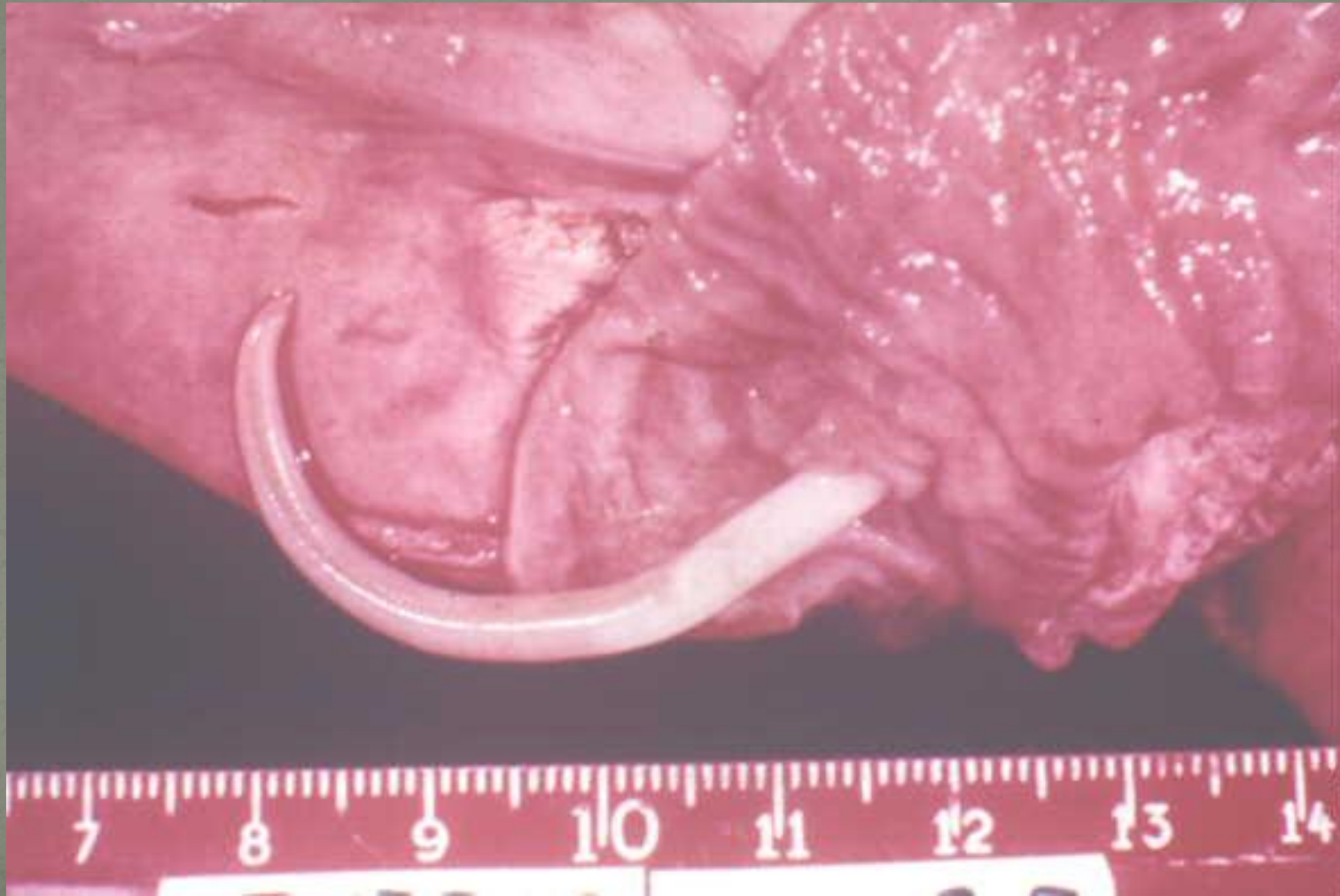
## **Лечение альвеококкоза**

- радикальные операции
- паллиативные операции (желчеотводящие, резекции)
- применение тиофосамида, сарколизина, фторурацила

# Схема развития описторхоза



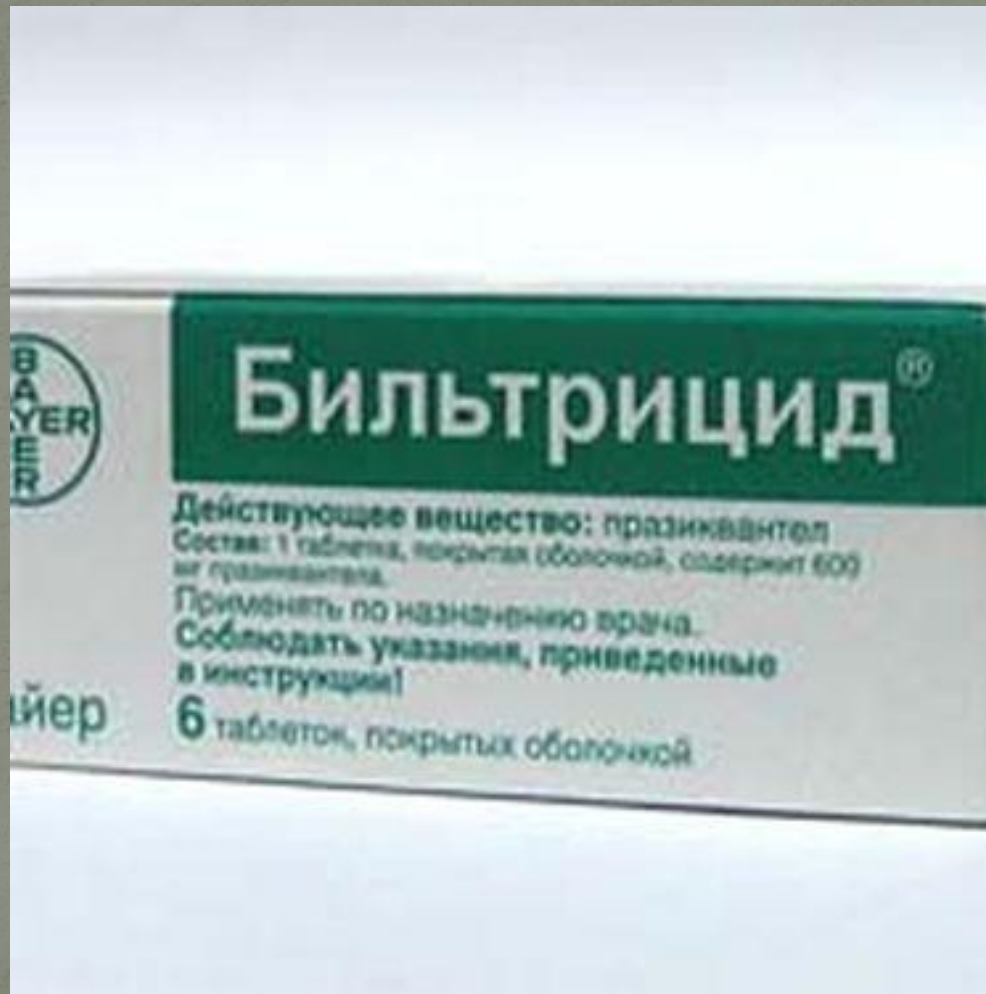# Поражение печени сибирской кошачей двууской



# Клиническая картина описторхоза

- Симптомы хронического гепатита: боль в правом подреберье, увеличение печени, желтуха
- Симптомы хронического холангита и абсцесса печени: гипертермия, асцит, желтуха, на УЗИ – полостное образование
- Симптомы хронического панкреатита: боль опоясывающего характера, потеря в весе, диабет

# Консервативное лечение описторхоза

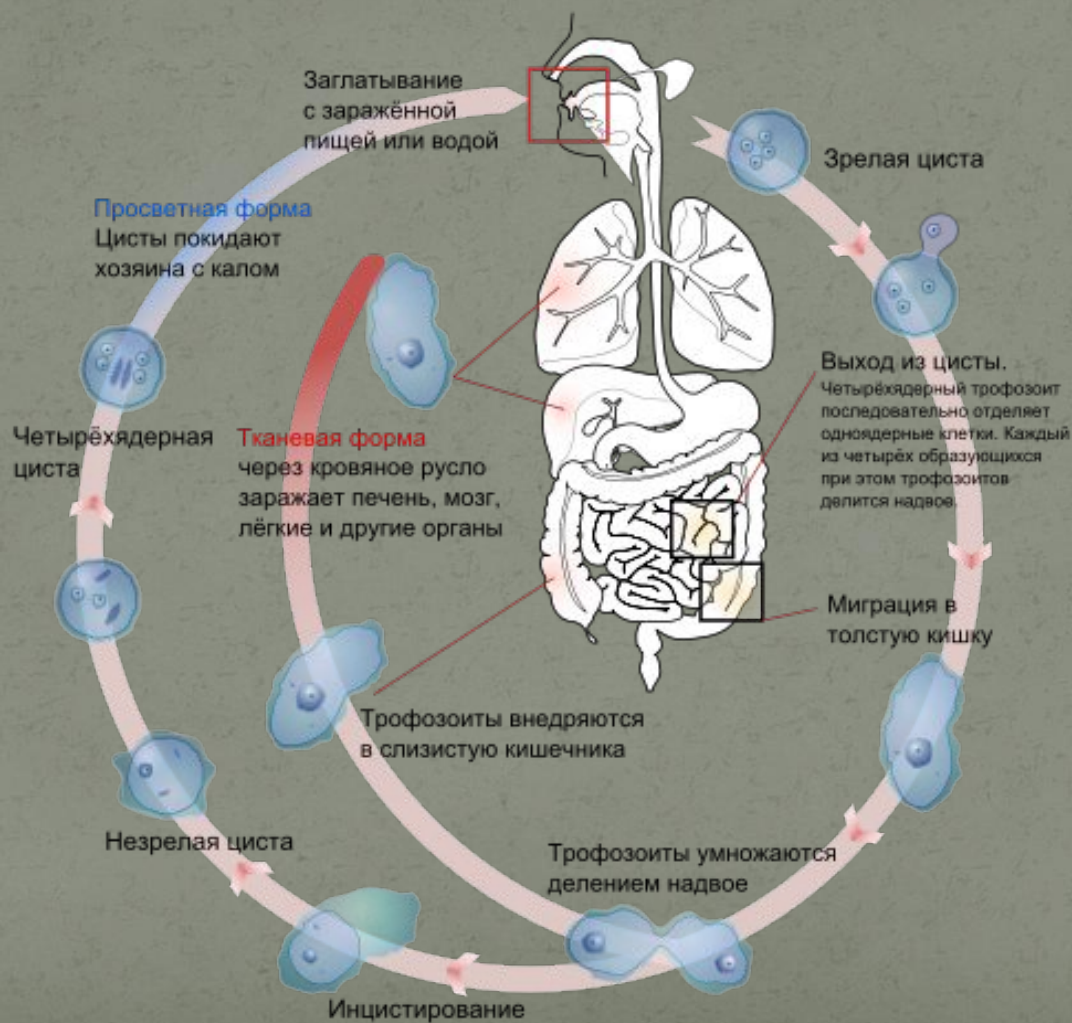


# Хирургическое лечение описторхоза


- Пункция и дренирование абсцессов печени и желчных протоков под ультразвуковым контролем
- Резекция пораженных сегментов печени
- Пред и послеоперационное лечение хлорксилом



# Схема развития амебиаза



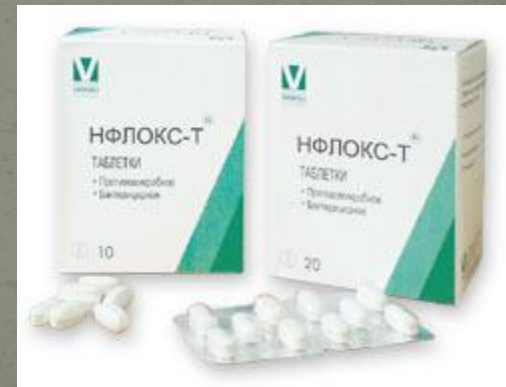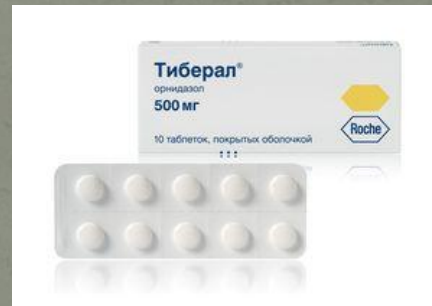# Поражение печени при амебиазе



# Клиническая картина амебиаза

- Амебиаз кишечника: лихорадка, слабость, недомогание, частый стул со слизью, кровью, в кале амебы
- Перфорация и гангрена кишки
- Амебная гранулема
- Перифокальный инфильтрат в стенке кишки
- Кишечное кровотечение
- Абсцесс печени
- Абсцесс легких
- Абсцесс мозга

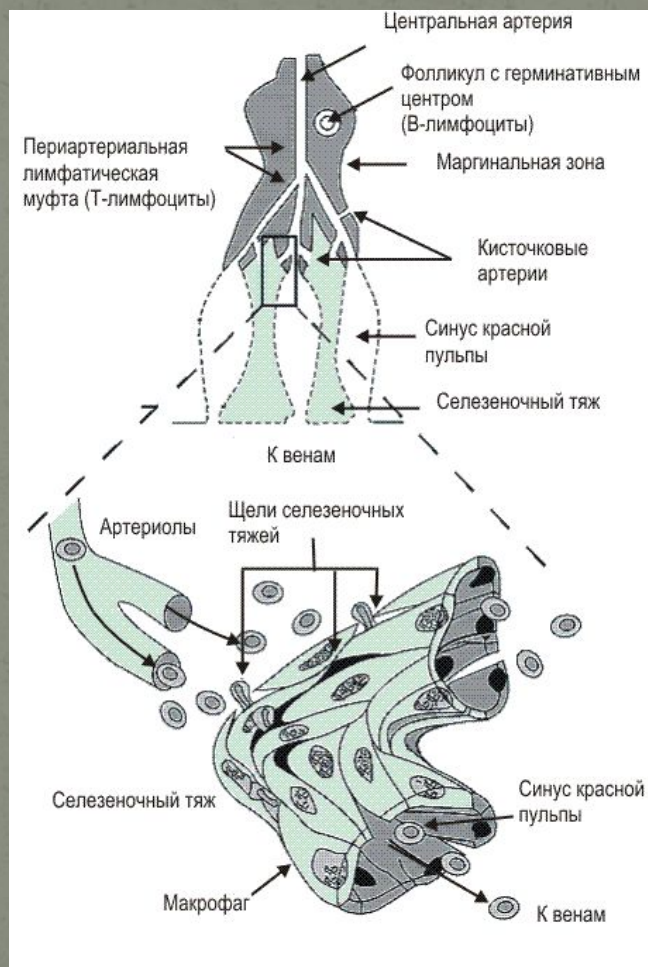
# Консервативное лечение амебиаза



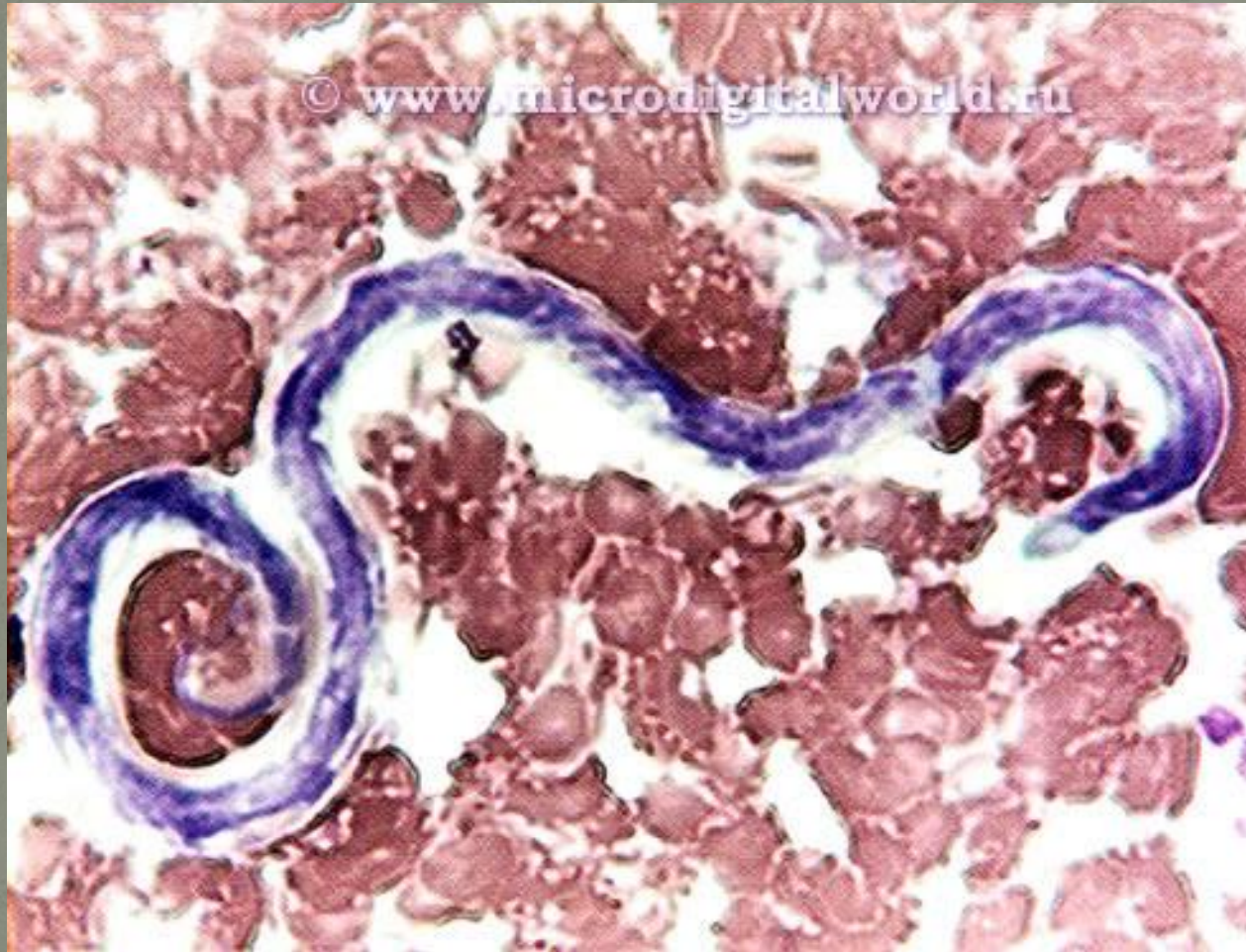
# Хирургическое лечение осложнений амебиаза

- Резекция пораженного участка толстой кишки
- Вскрытие и дренирование абсцессов печени, легких, головного мозга
- При гангрене кишки – выведение колостомы

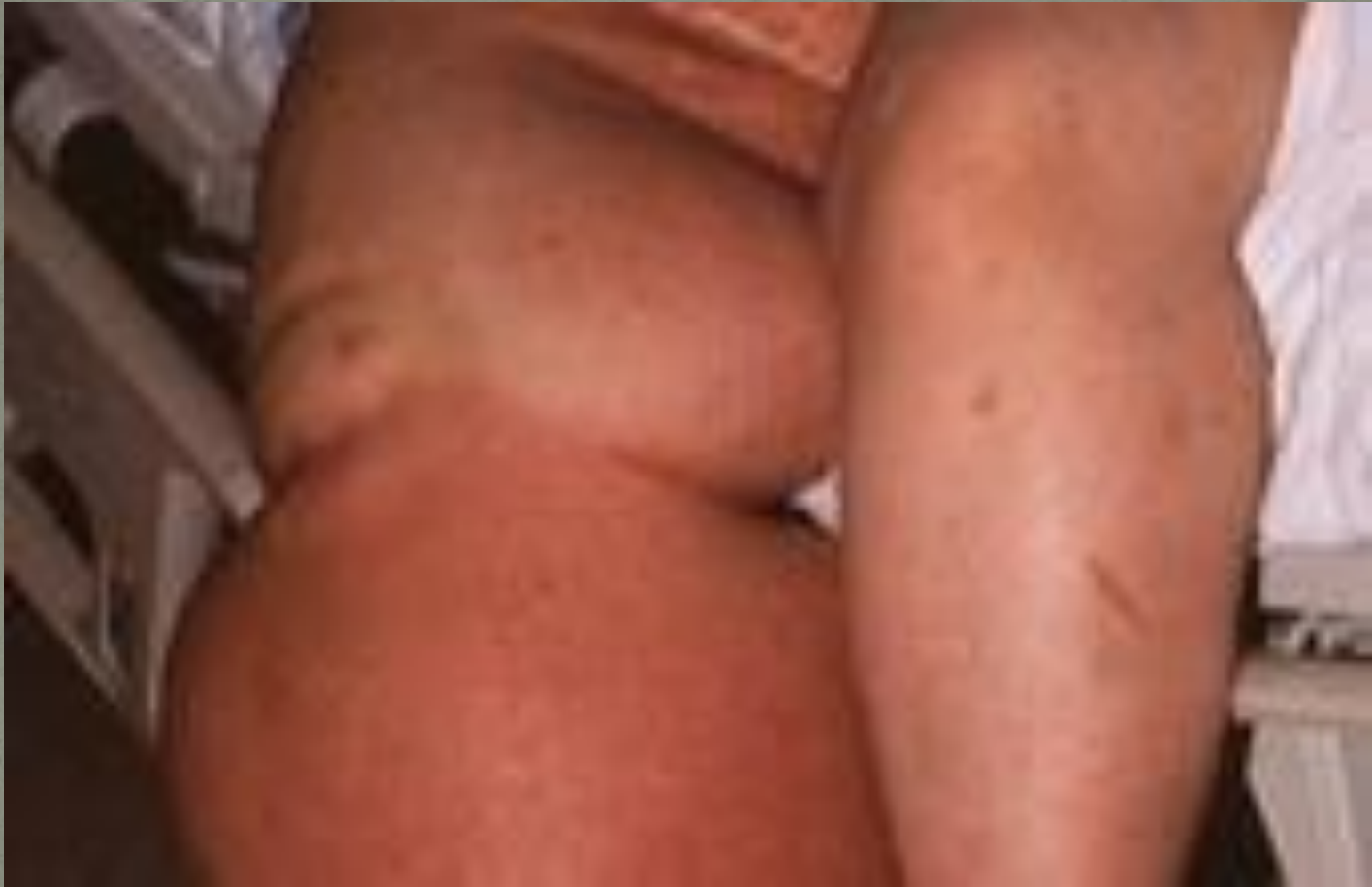# Зоонозные филяриатозы



# Поражение лимфатических путей сосудов при филяриатозе



# Лимфатический филяриатоз





# Клиническое течение филяриатоза

- Первая стадия лимфаденита, лимфангита
- Вторая стадия: варикозное расширение лимфатических сосудов с развитием лимфостаза
- Третья стадия: развитие слоновости
- Основной метод диагностики: обнаружение микрофиллярий в крови

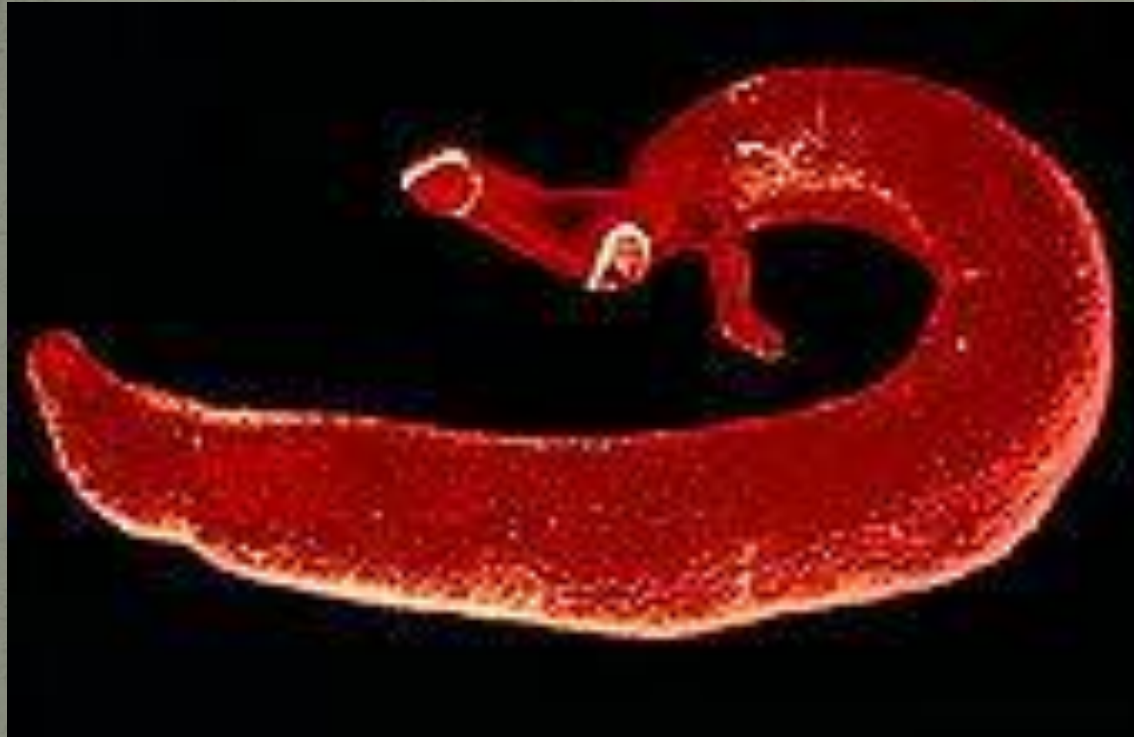## **Консервативное лечение**

**филяриатоза:** дитразин цитрат  
(баноцид, гетразан) по 0,1 г 3 раза в  
день 10 дней

## **Хирургическое лечение:**

иссечение пораженных мягких  
тканей с кожной пластикой

# Личинка парагонимоза



# Схема развития парагонимоза

- Попадание яиц ооциста в воду
- Проникновение личинок в тело

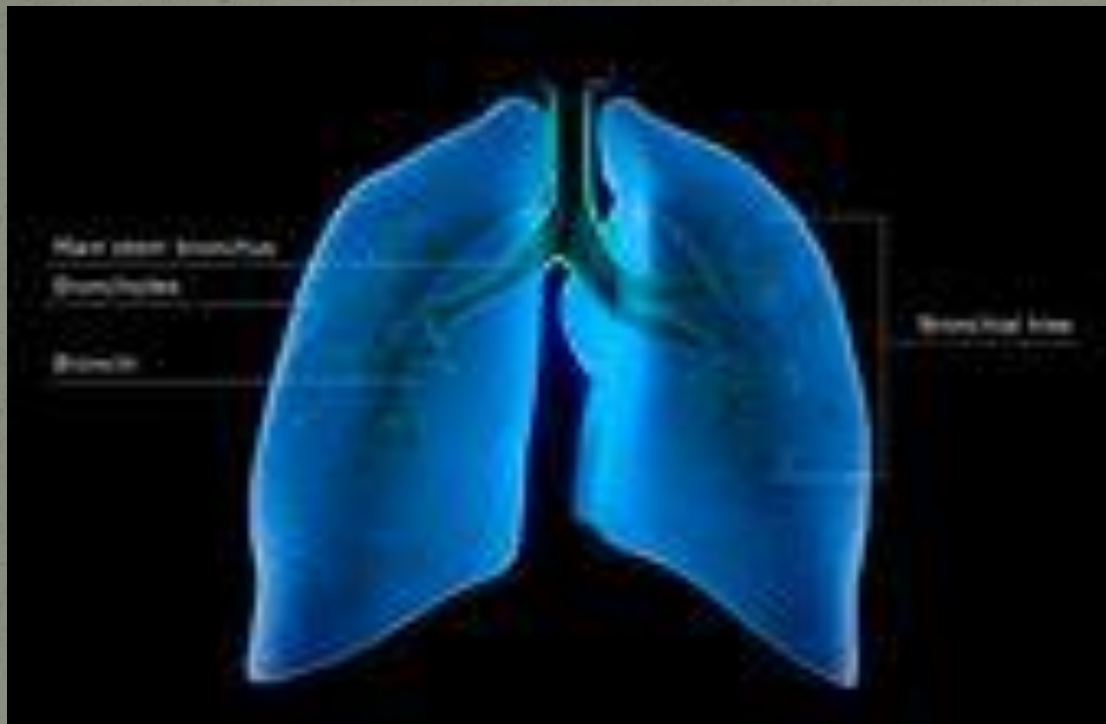# Клиническая картина парагонимоза

- **Абдоминальный болевой синдром:** интерит, гапатит
- **Торакальный болевой синдром:** острый бронхит, бронхопневмония, геморрагический плеврит
- **Синдром поражения головного мозга:** головная боль, эпилептики, потеря сознания, менингит, менингоэнцефалит

# Диагностика парагонимоза

- При лапароскопии - фибринозно-гнойный выпот
- При рентгеноскопии легких – диффузные мелко и крупноочаговые затемнения
- При томографии головного мозга – очаги поражения различного диаметра
- В анализах крови – эозинофилия, анемия, положительная внутрикожная проба со специальным антигеном

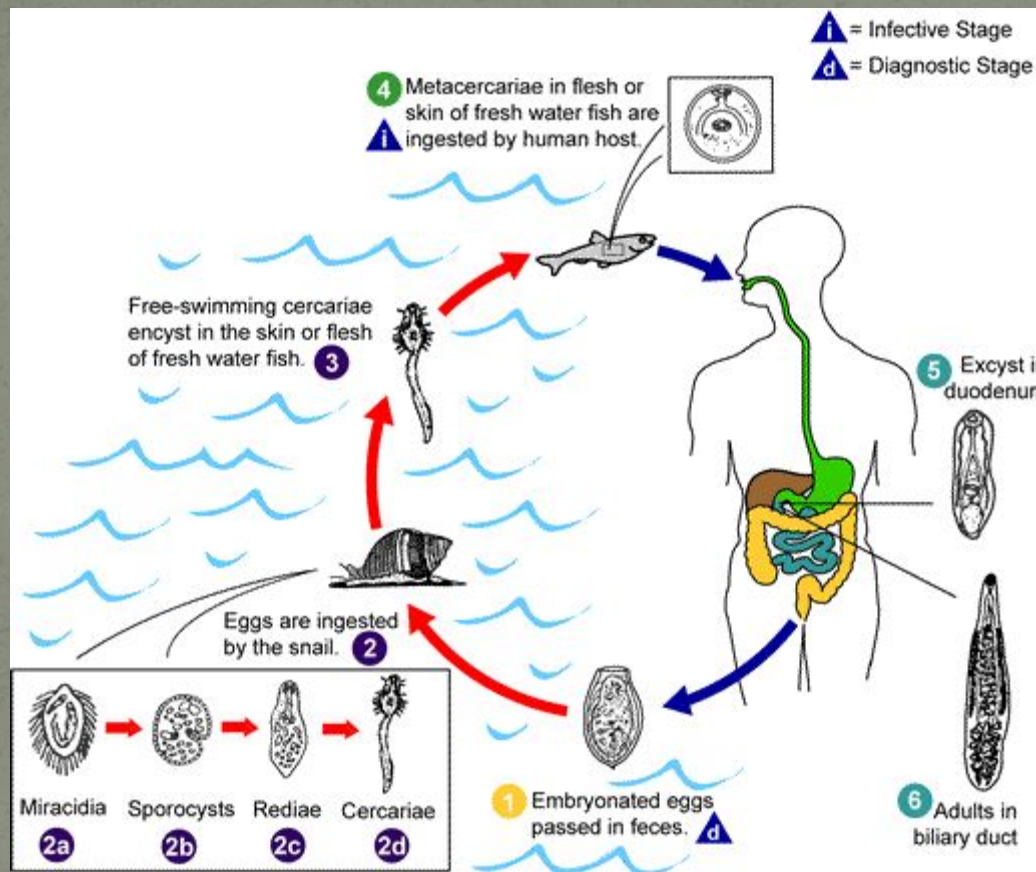
# Поражение легких при парагонимозе



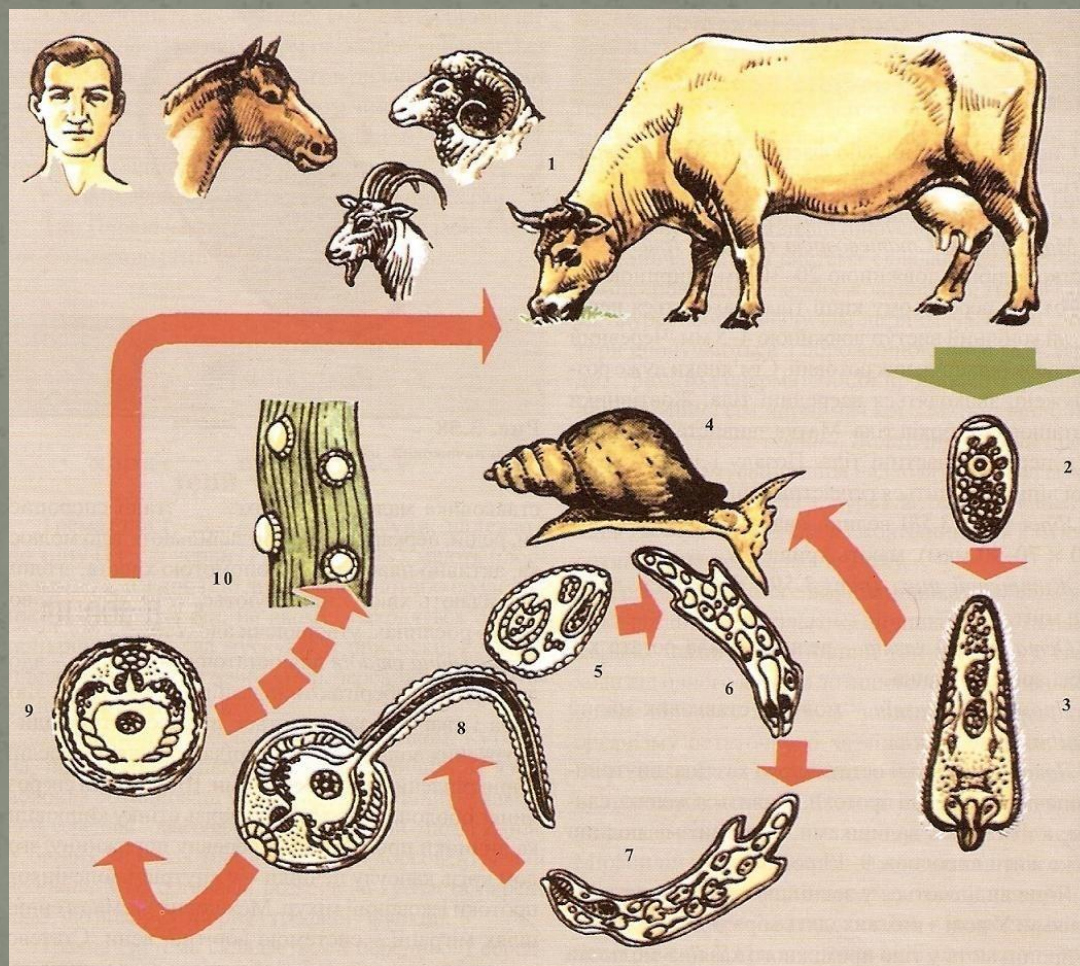
- **Консервативное лечение парагонимоза:** битиноль по 2 г 3 раза в день в течение 10 дней
- **Хирургическое лечение:** резекция пораженного сегмента легких, резекция кишки, удаление кист ГОЛОВНОГО МОЗГА



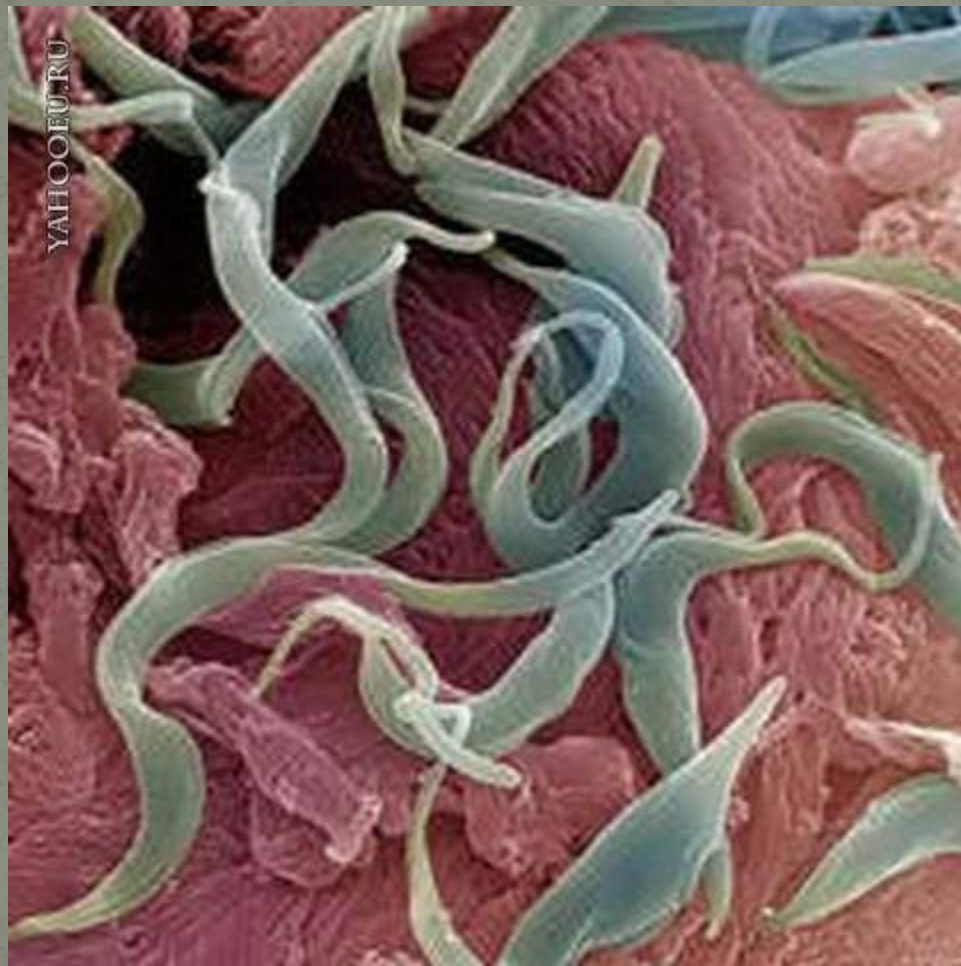# Схема развития фасциолеза



# Жизненный цикл возбудителей фасциолеза (печеночной двууски)



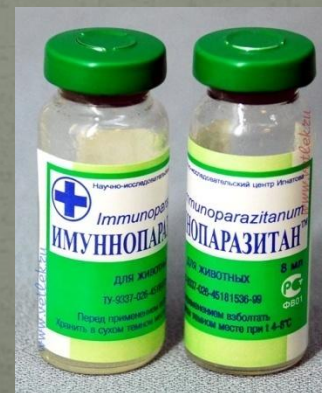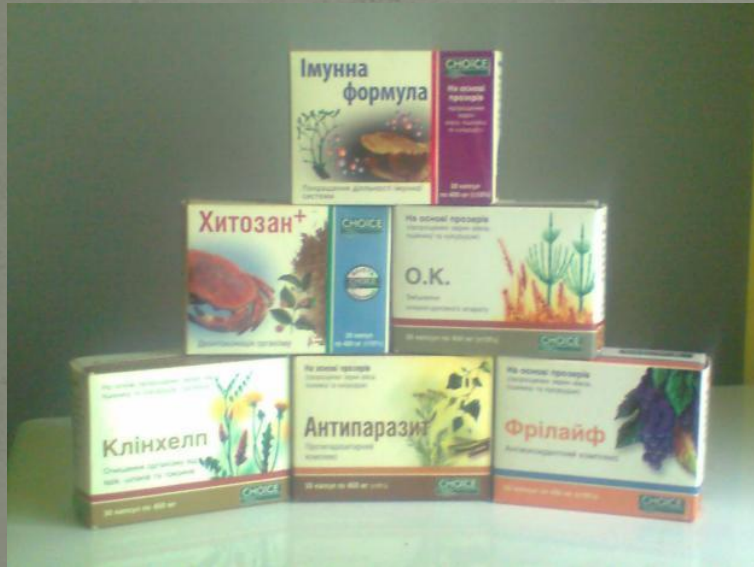# Поражение желчных протоков при фасциолезе



# Клиническая картина фасциолеза

- Гнойный холецистит
- Абсцесс печени
- Холангит
- Механическая желтуха
- Асцит

# Консервативное лечение фасциолеза



# Хирургическое лечение фасциолеза

- Холецистэктомия при деструктивном холецистите
- Вскрытие и дренирование абсцессов печени под ультразвуковым контролем
- Дренирование желчных протоков (холангиостомия) при механической желтухе

# Заключение

- В настоящее время количество паразитарных заболеваний уменьшается
- В России профилактическими осмотрами охвачено все дбтское население, регулярные лабораторные исследования позволяют выявить деЪей с паразитарными заболеваниями
- Своевременно проведенная дегельМинтазация позвЮляет предупреФить развитие хирургических осложнений
- В хирургических клиниках лечатся единичные больные с поражениями внутренних органов гельминтами
- Техйология хирургических вмешатбльств миниинвазивна и высоЪо эффеКтивна