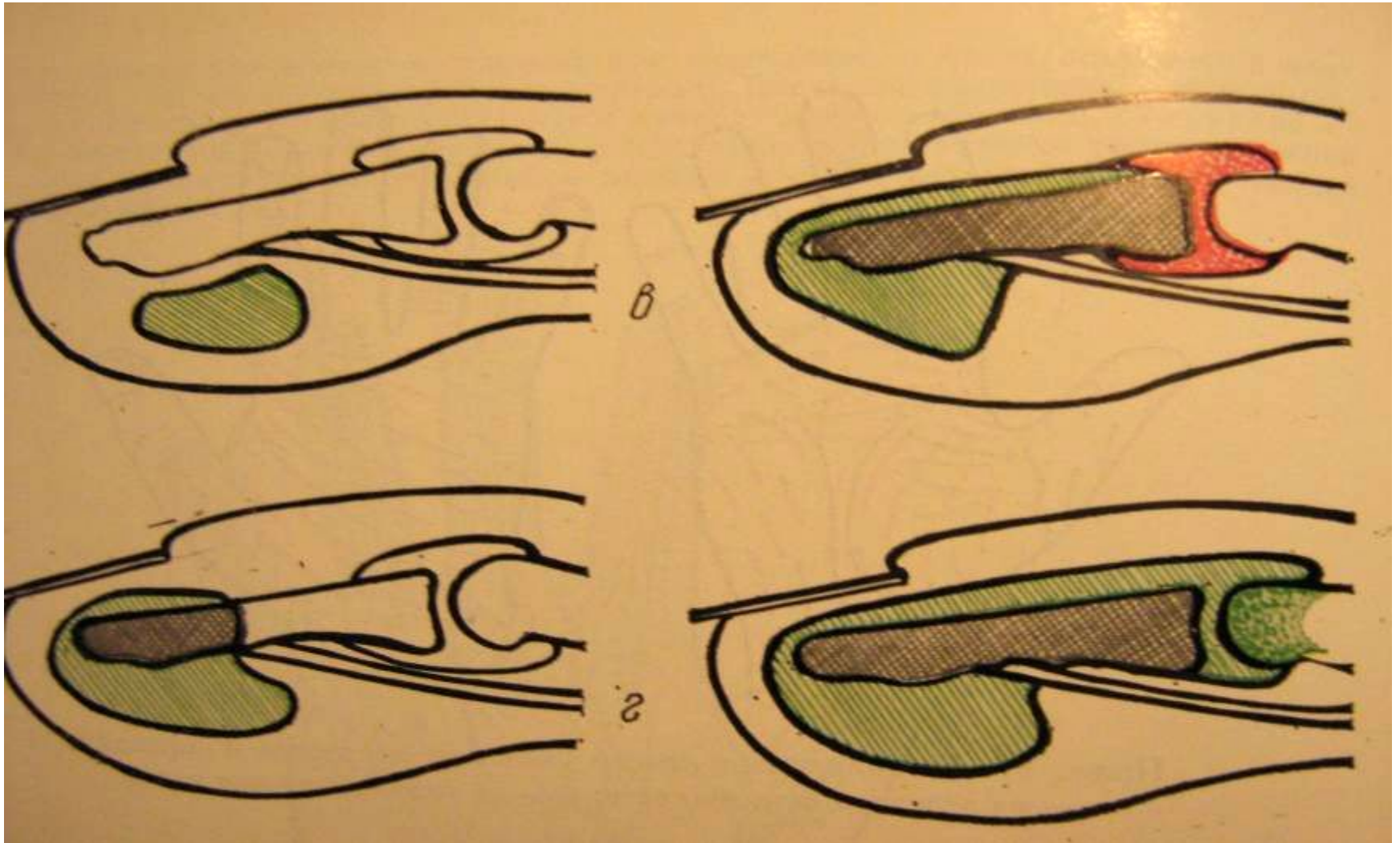


Панариций – воспаление тканей пальца

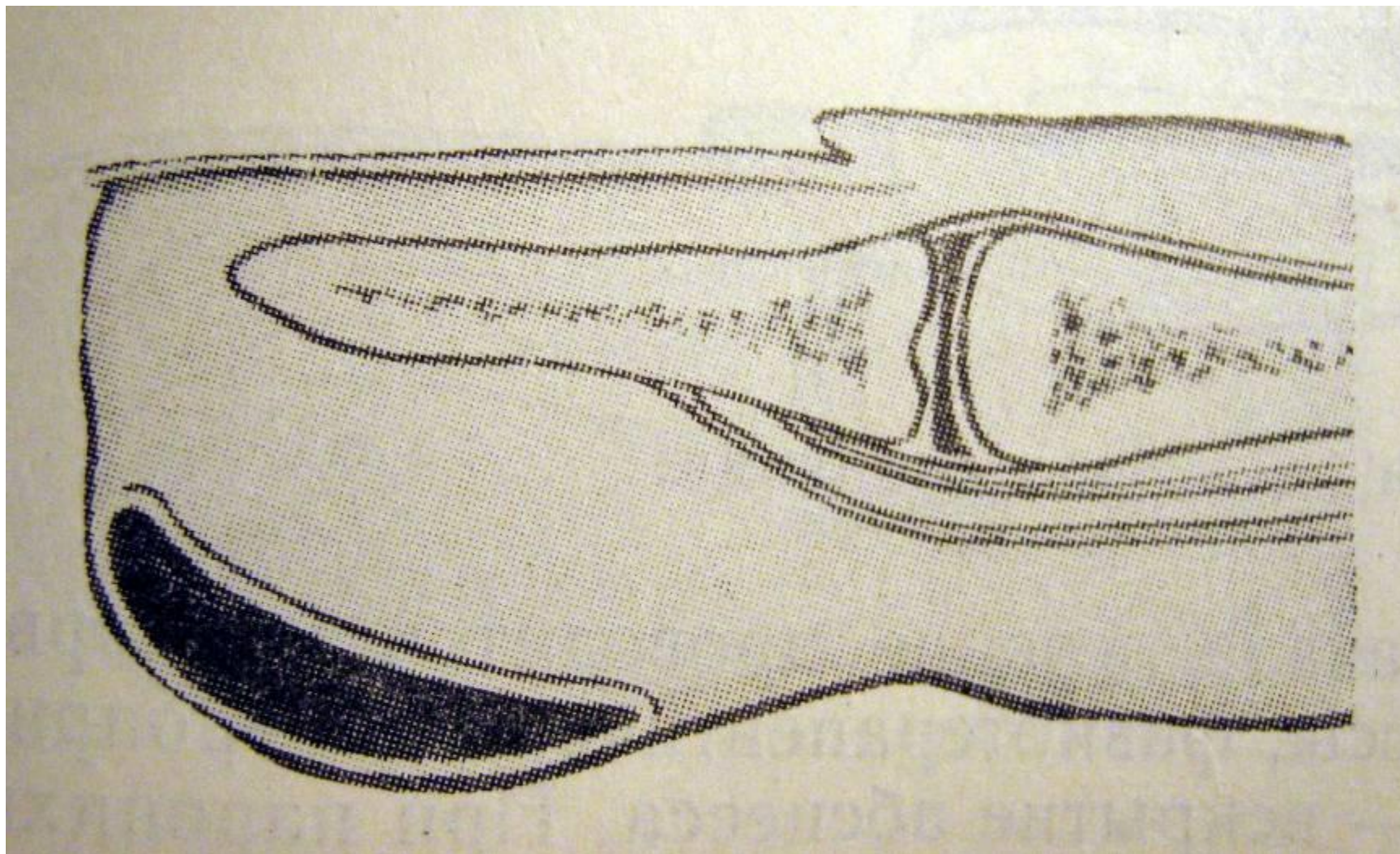
- Кожный
- Подкожный
- Сухожильный
- Костный
- Суставной
- Пандактилит
- Паронихия (воспаление околоногтевой клетчатки)

Панариций может осложниться флегмоной кисти!

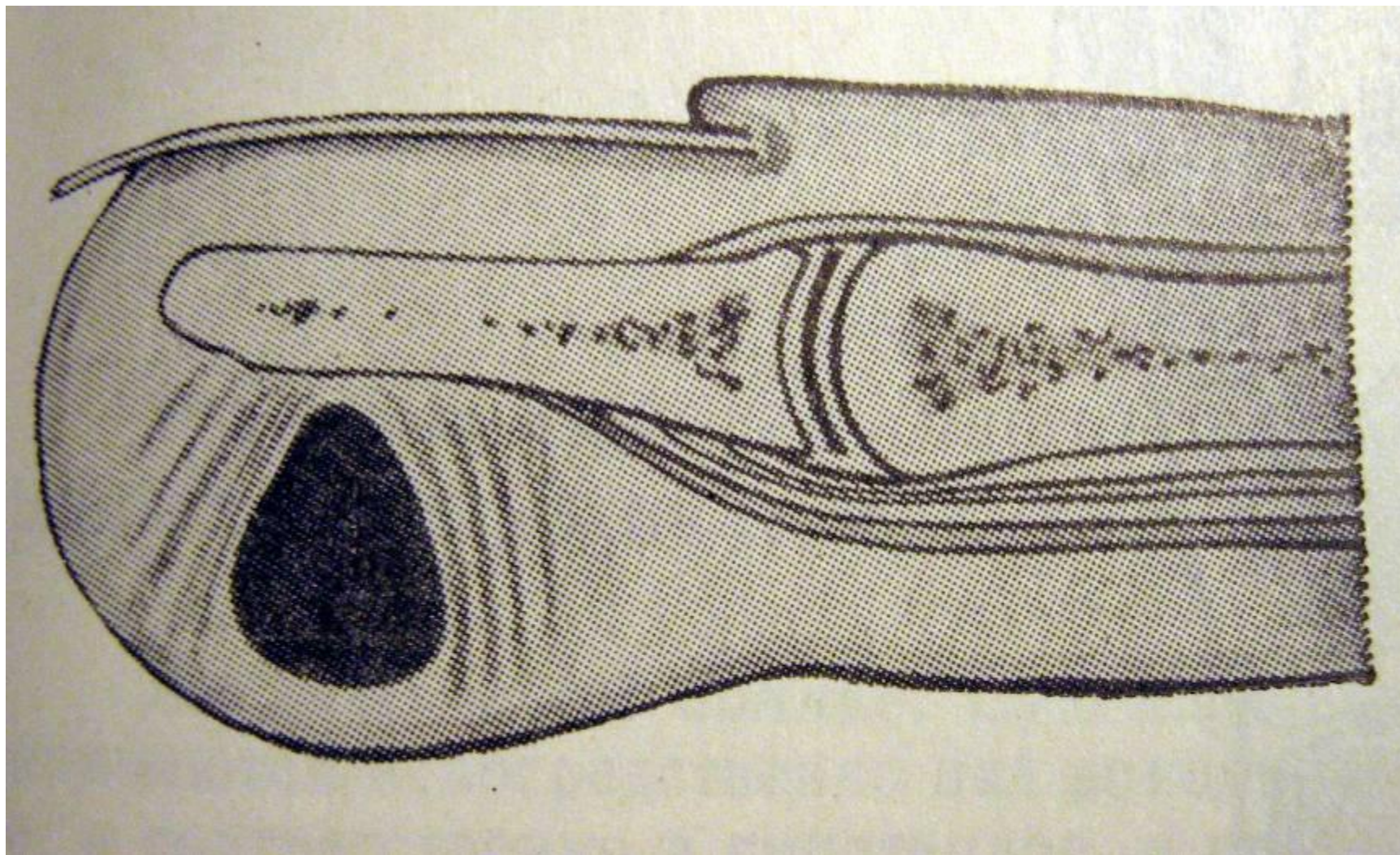
Переход воспаления с клетчатки на кость и сустав



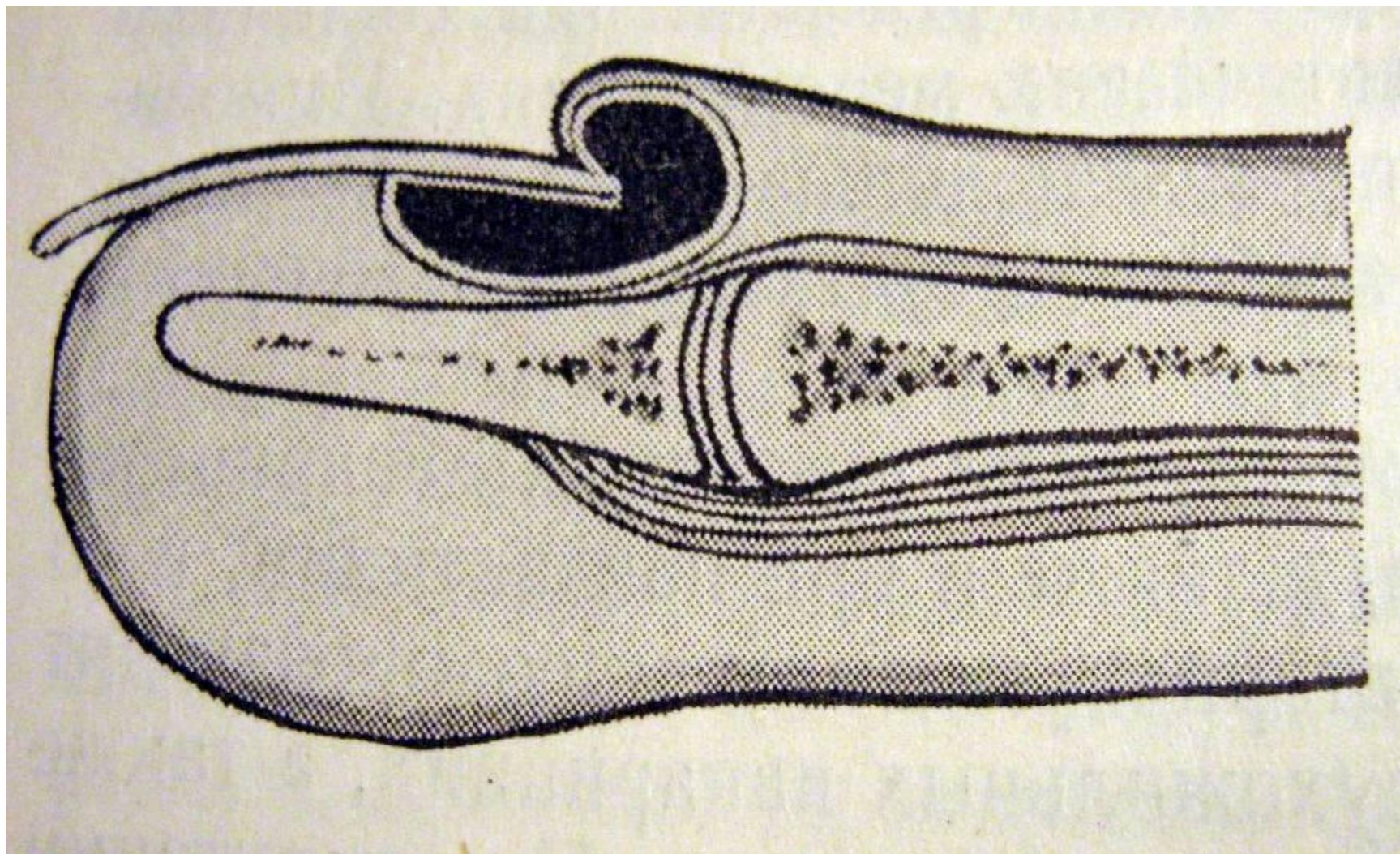
Кожный панариций



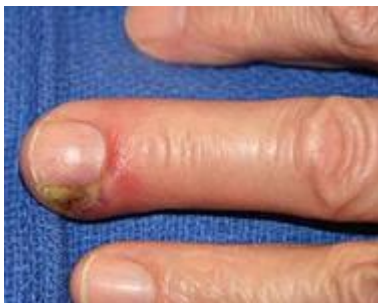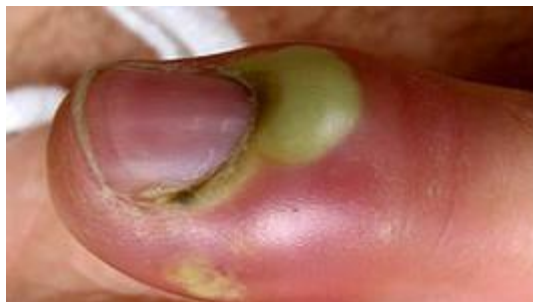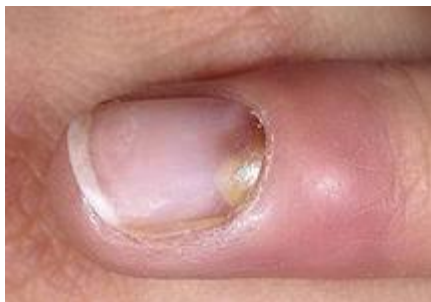Типичная локализация подкожного панариция



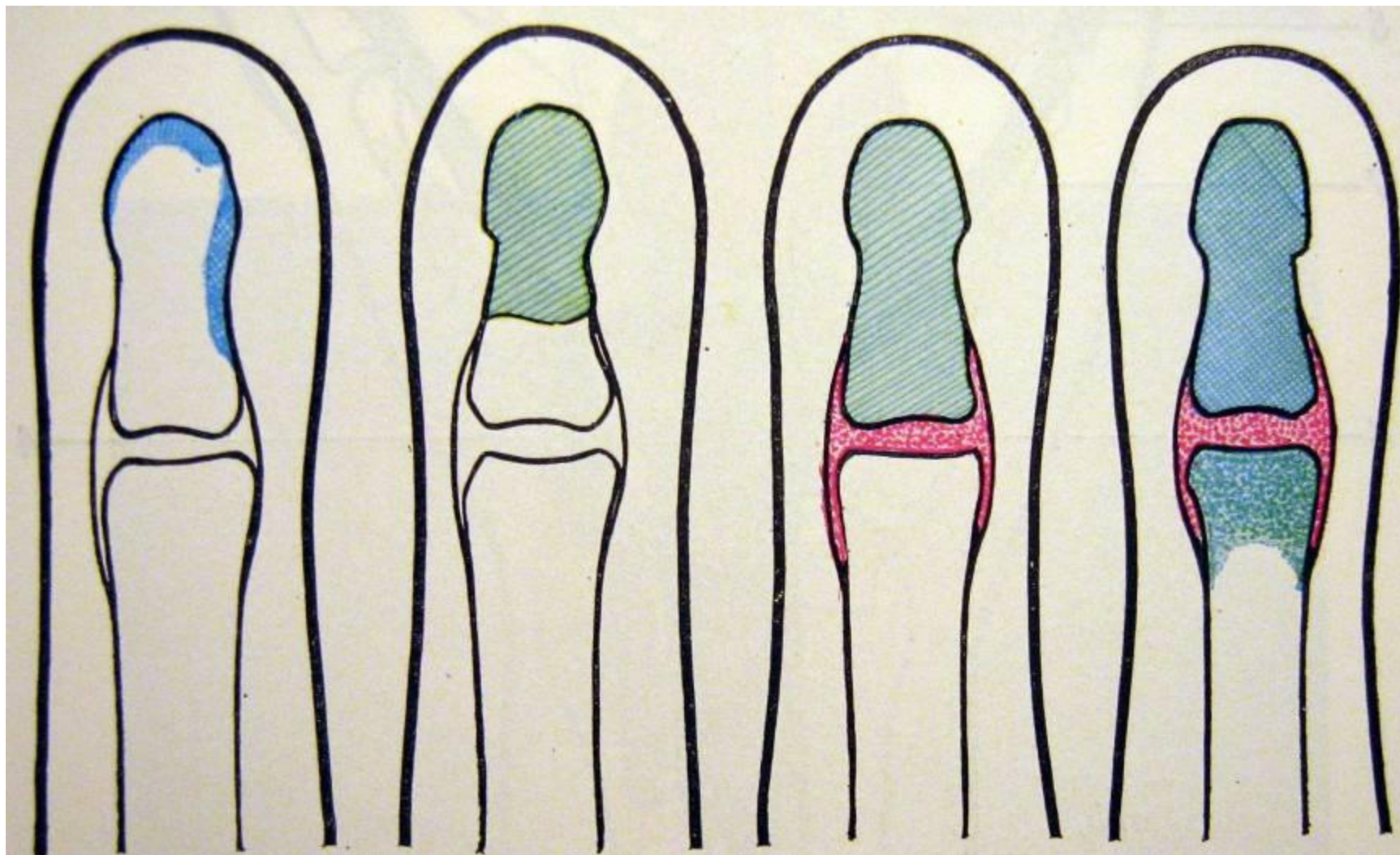
Паронихия



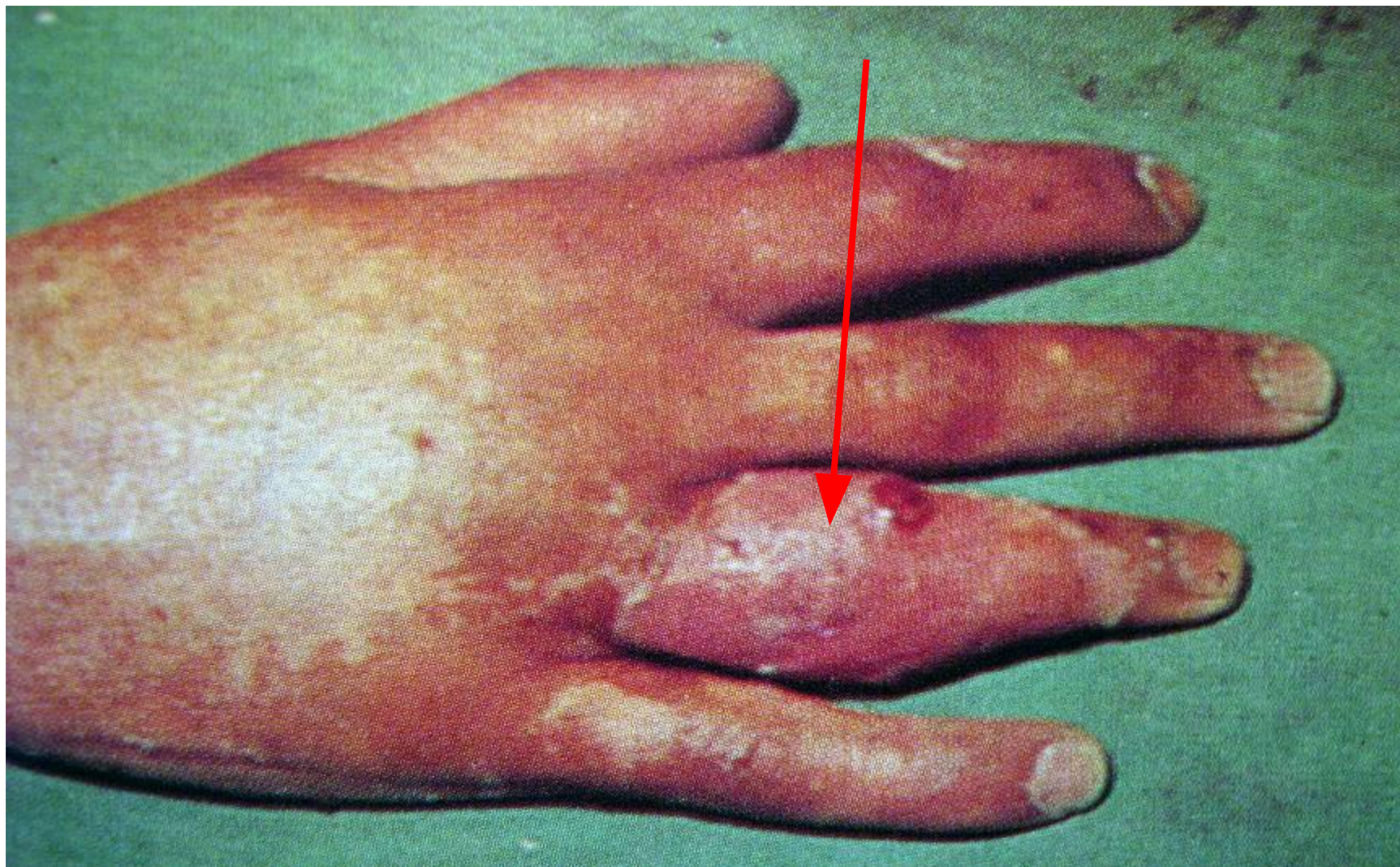
Панариций



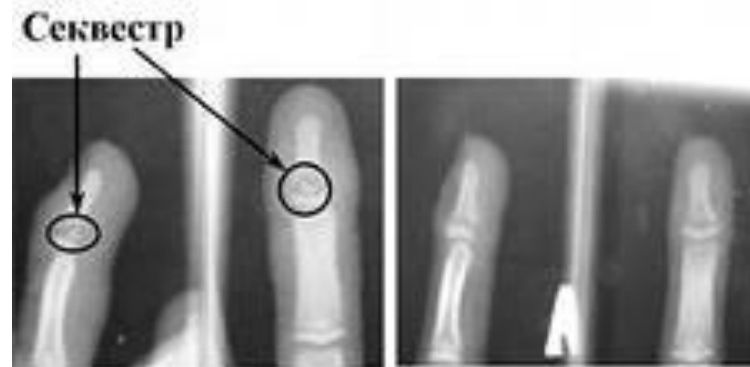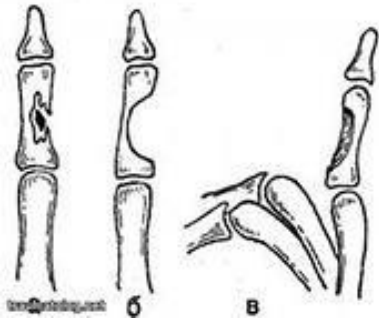
Варианты костно-суставного панариция



Костно-суставной панариций



Костный панариций



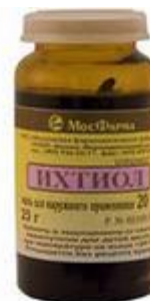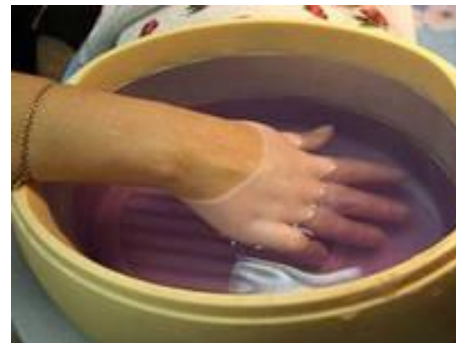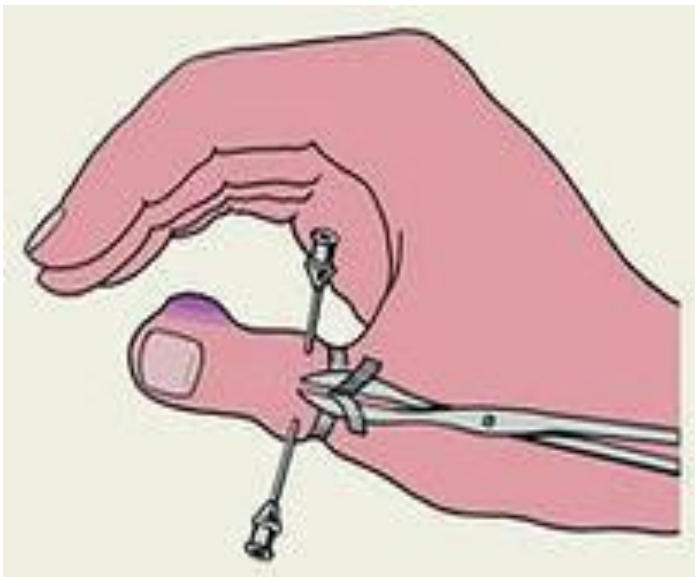
До лечения

После
лечения

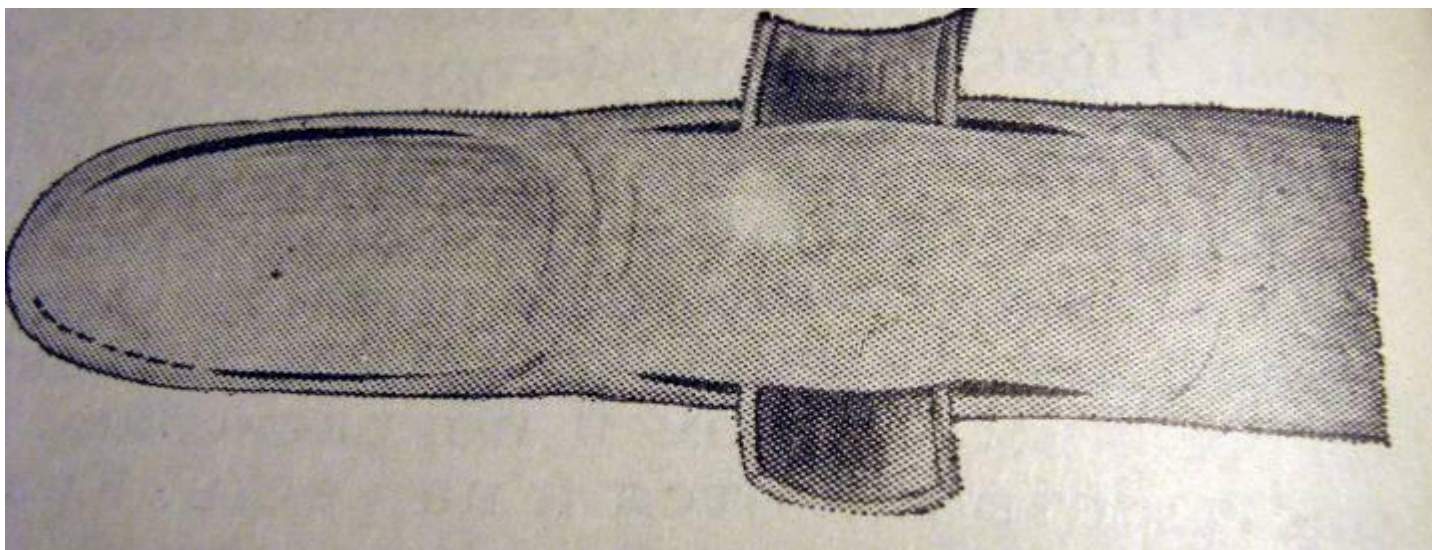
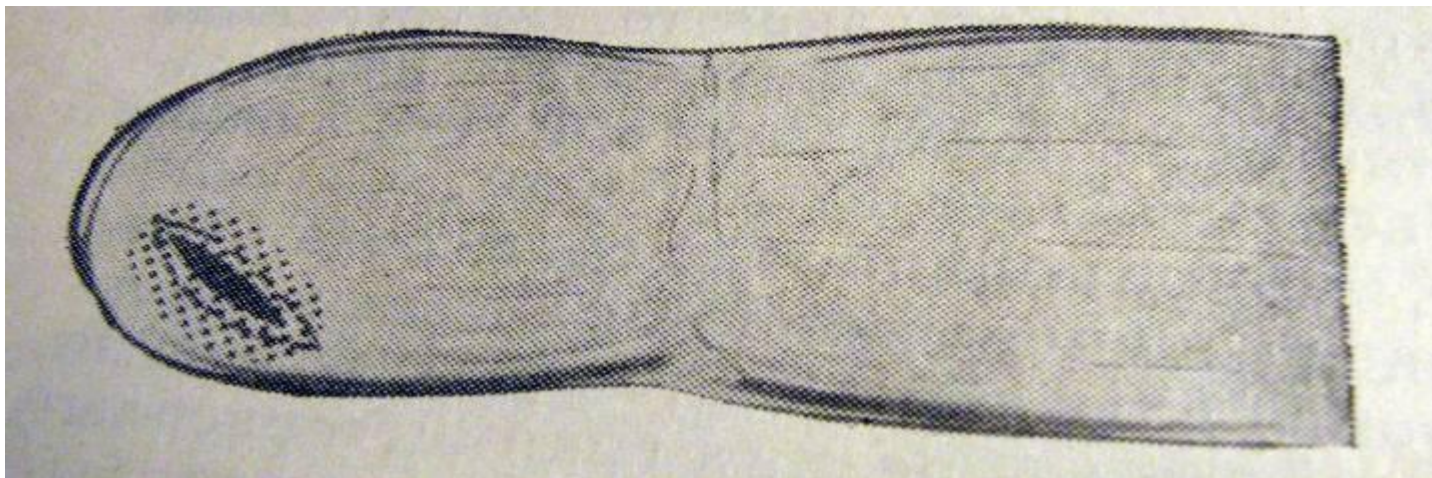
Лечение панарициев

- Своевременная операция – дренирование
- Иммобилизация кисти
- Антибактериальная терапия
- Физиотерапия
- Реабилитация

Обезболивание



Варианты разрезов и дренирования



Варианты разрезов



