

история болезни

ФИО: Сергеев А. Д.

диагноз: частичное отсутствие зубов нижней челюсти вследствие осложненного кариеса, 2 класс по Кеннеди, потеря жевательной эффективности 38%, состояние после имплантации. Прикус ортогнатический.

студентки 506 группы
стоматологического
факультета
Кравцовой Е. А.

Паспортная часть

- ФИО: Сергеев Антон Дмитриевич
- Возраст: 47 лет
- Пол: мужской
- Адрес г.Пермь, ул. Пушкина, дом 31,
квартира 45
- Место работы: инженер

Жалобы пациента на момент обращения

- Нарушение функции жевания, речи
- Эстетический недостаток

Анамнез заболевания

- 01.04.2018 г. поступил в клинику с диагнозом: частичное отсутствие зубов нижней челюсти, 2 класс по Кеннеди, потеря жевательной эффективности 38%, состояние после имплантации.
- Из анамнеза: ранее пользовался мостовидным протезом. Зубы 44, 46 удалены 6 месяцев назад. Постановка имплантатов проведена 4 месяца назад. Направлен хирургом-стоматологом для продолжения лечения.

Внешний осмотр

- Состояние пациента удовлетворительное. Сознание ясное.
- Конфигурация лица не изменена. Видимые кожные покровы физиологической окраски, шелушение, сухости нет.
- Высота нижней трети лица не изменена. Носогубные и подбородочные складки выражены.
- Пальпация ВНС безболезненна, жалоб не предъявляет. Открывание рта свободное.
- Регионарные лимфатические узлы не пальпируются.
- Красная кайма губ без патологических изменений, губы достаточно увлажнены, трещин и сухости нет.

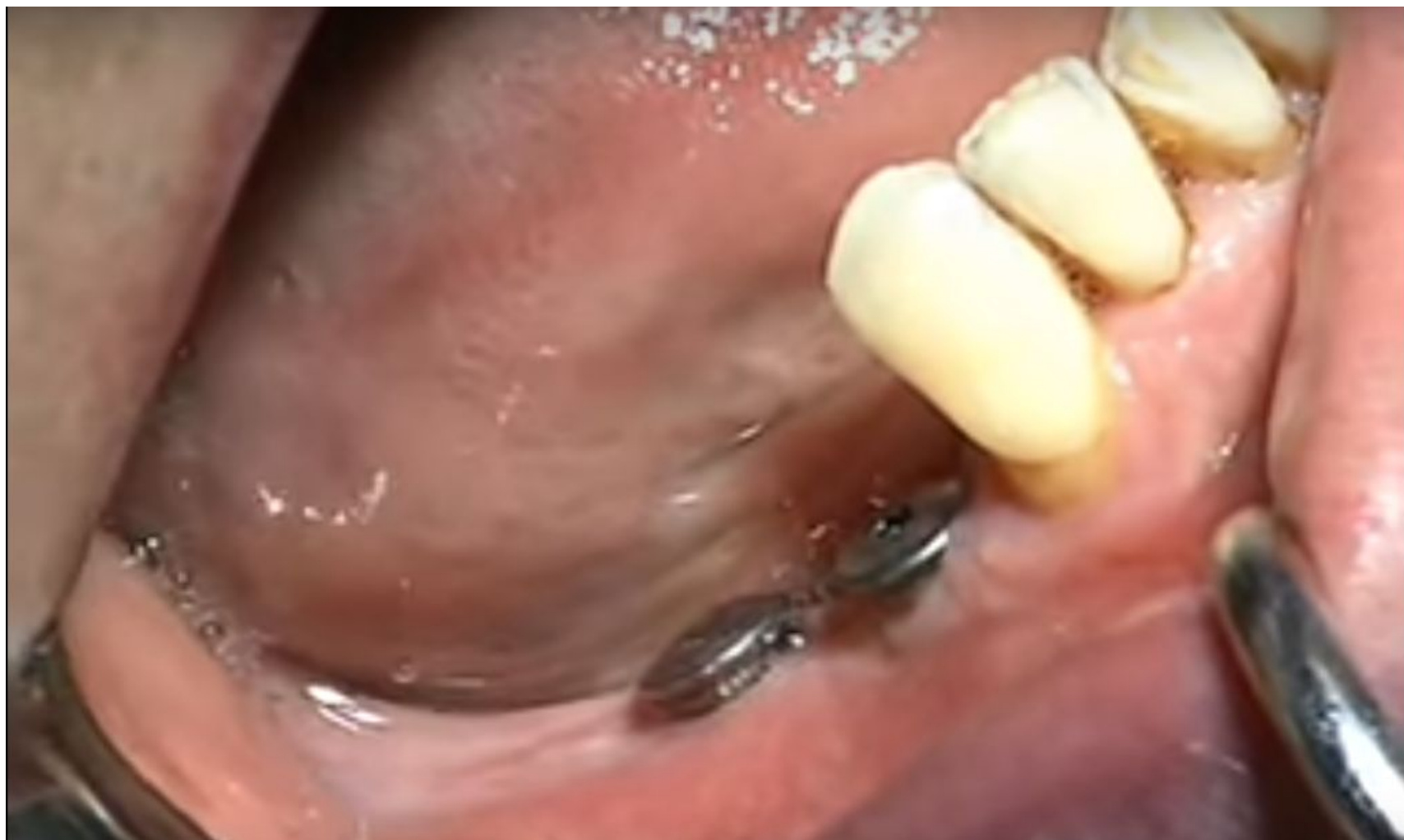Осмотр полости рта

- Слизистая оболочка бледно-розового цвета, влажная, без нарушений целостности. Уздечки верхней и нижней губы достаточно выражены.
- Десна бледно-розового цвета, умеренно увлажнена. Десневые сосочки бледно-розового цвета, нормальных размеров, без нарушения целостности. Глубина преддверия рта 10 мм (среднее).
- Язык нормальных размеров, имеется белесоватый налет, который легко снимается. Десквамаций и трещин нет. Болезненности, жжения, отека языка не выявлено. В подъязычной области хорошо выражен сосудистый рисунок, уздечка языка не укорочена. Соотношение зубных рядов ортогнатическое.
- Зубы 1.5, 1.4, 2.4, 2.5, 3.5, 3.4 ранее лечены по поводу кариеса, Перкуссия зубов безболезненна. Зубы 11, 16 замещены имплантами

Зубная формула:

			<u>П</u>	<u>п</u>							<u>п</u>	<u>п</u>			
8	7	6	5	4	3	2	1	1	2	3	4	5	6	7	8
0	0	0	0	0							<u>п</u>	<u>п</u>			

Осмотр полости рта

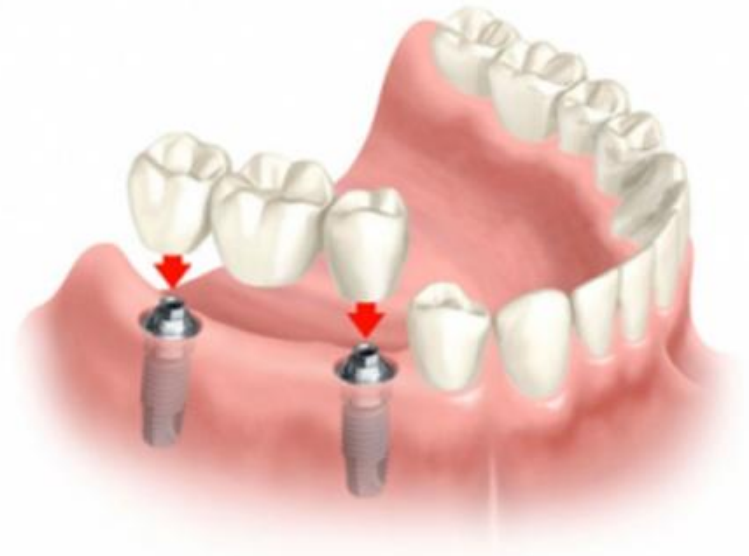


Диагноз

- частичное отсутствие зубов нижней челюсти вследствие осложненного кариеса, 2 класс по Кеннеди, потеря жевательной эффективности 38%, состояние после имплантации. Прикус ортогнатический.
- Сопутствующих заболеваний не выявлено

Составление плана лечения

- Дополнительной подготовки к ортопедическому лечению не требуется
- Выбор конструкции: мостовидный протез с винтовой фиксацией с опорой на имплантаты

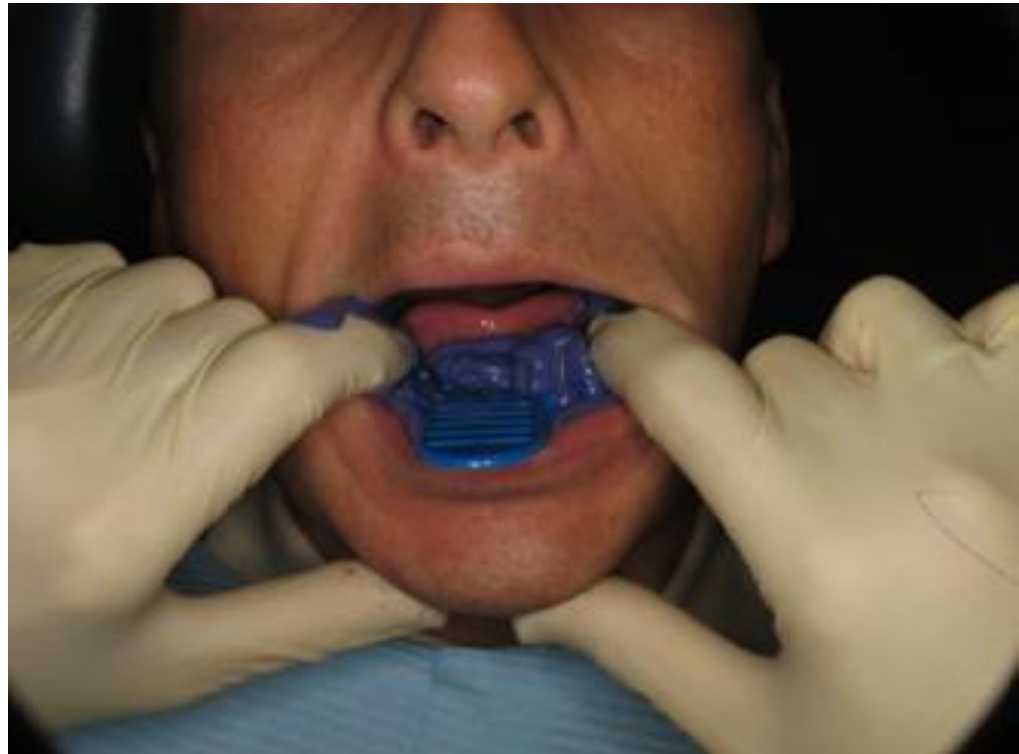

Дифференциальная диагностика

- Пациенту было предложено 3 варианта лечения: протезирование на имплантатах, бюгельный протез и частичный съемный пластиночный протез.
- Был выбран мостовидный протез на имплантатах, как наиболее удобный для пациента

Дневник ортопедического лечения

- **03.09.18** Опрос, осмотр, снятие анатомического оттиска с нижней челюсти, вспомогательного оттиска с верхней челюсти. Определение центральной окклюзии с фиксаторами окклюзии



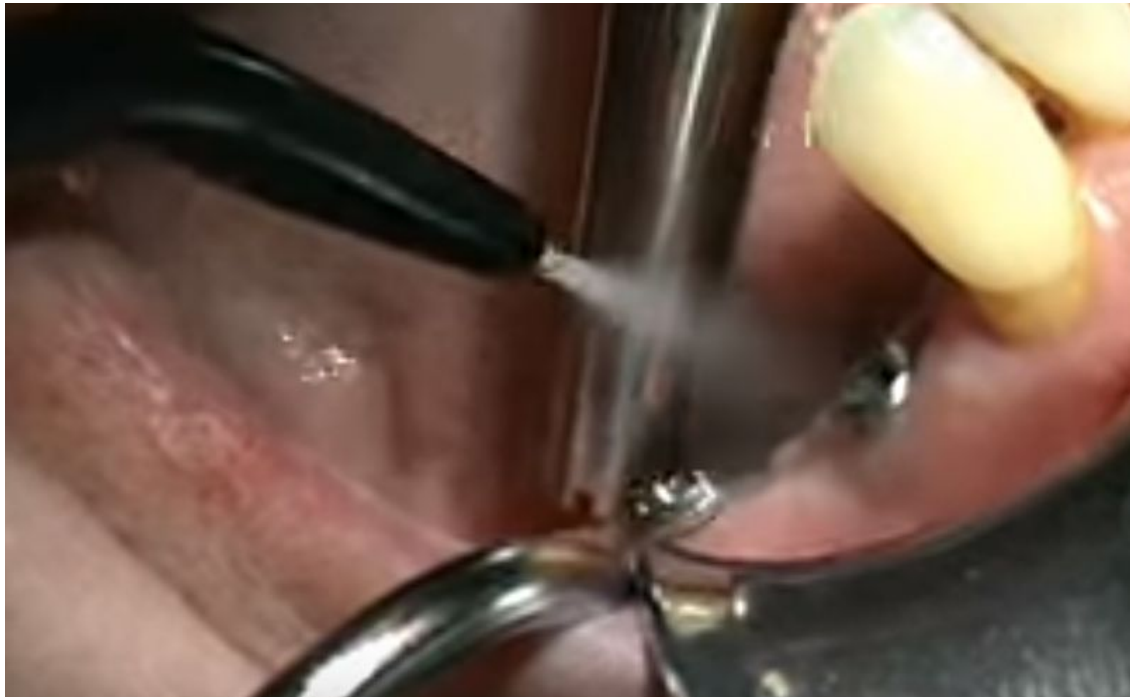1 лабораторный этап

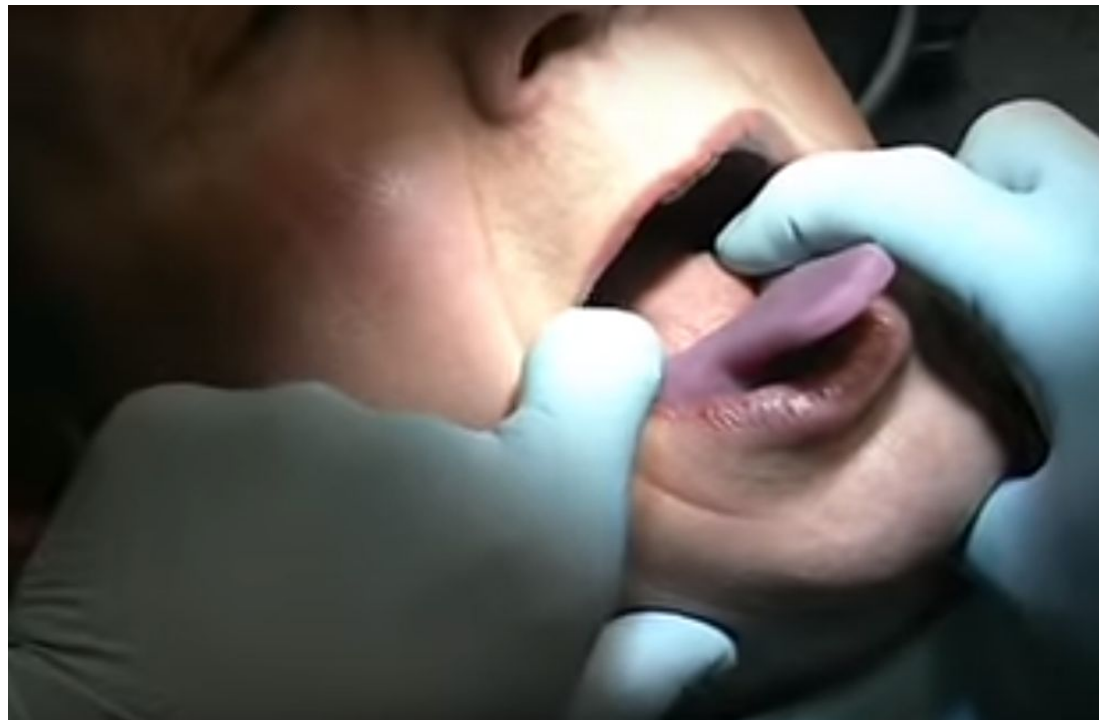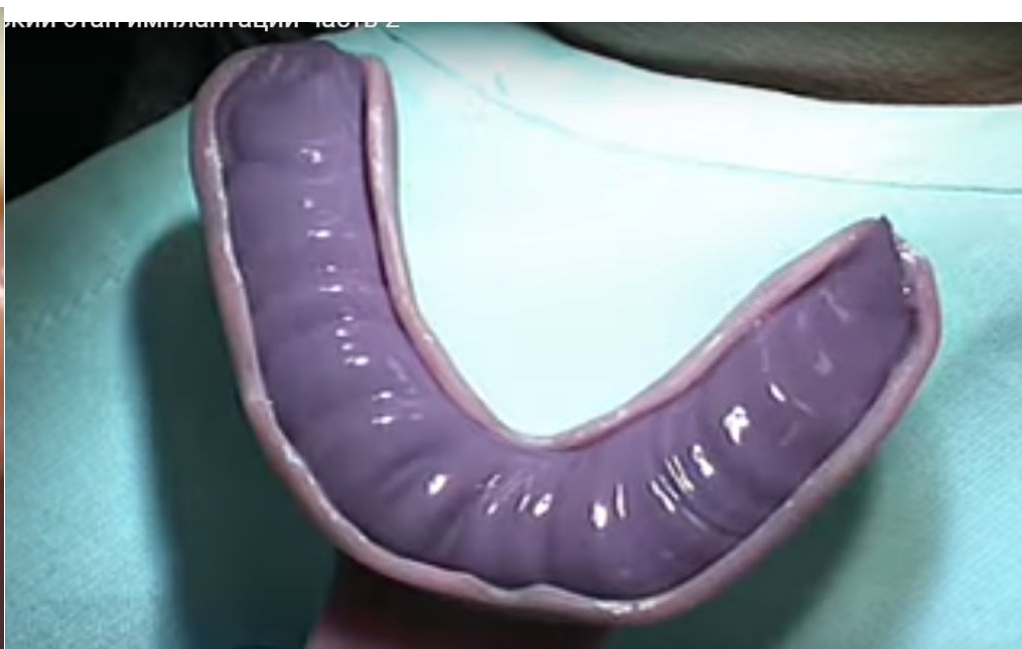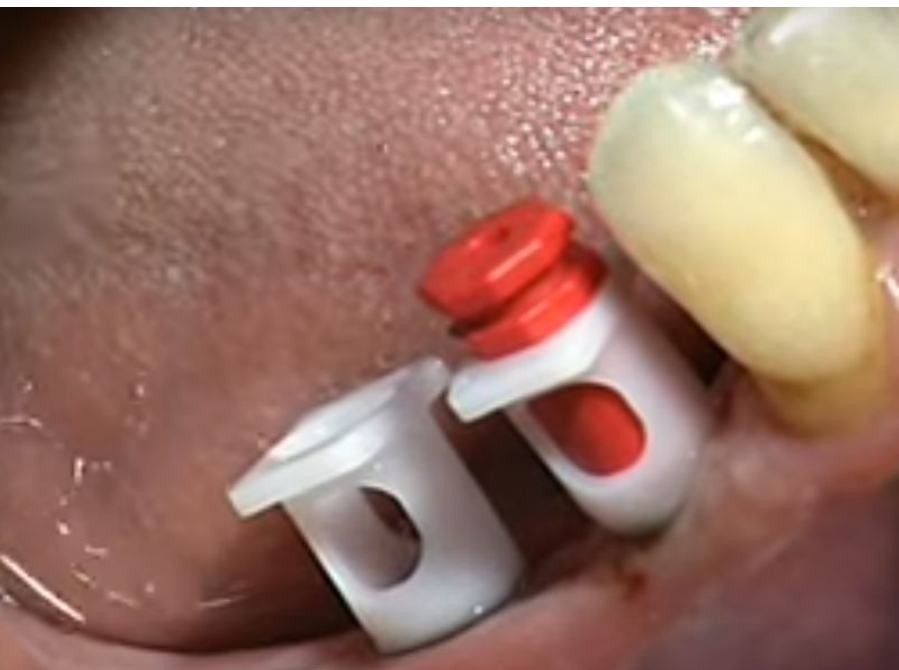- Изготовление индивидуальной ложки



2 клинический

- **05.09.18** снятие формирователей десны, установка трансферов, припасовка индивидуальной ложки, снятие оттиска

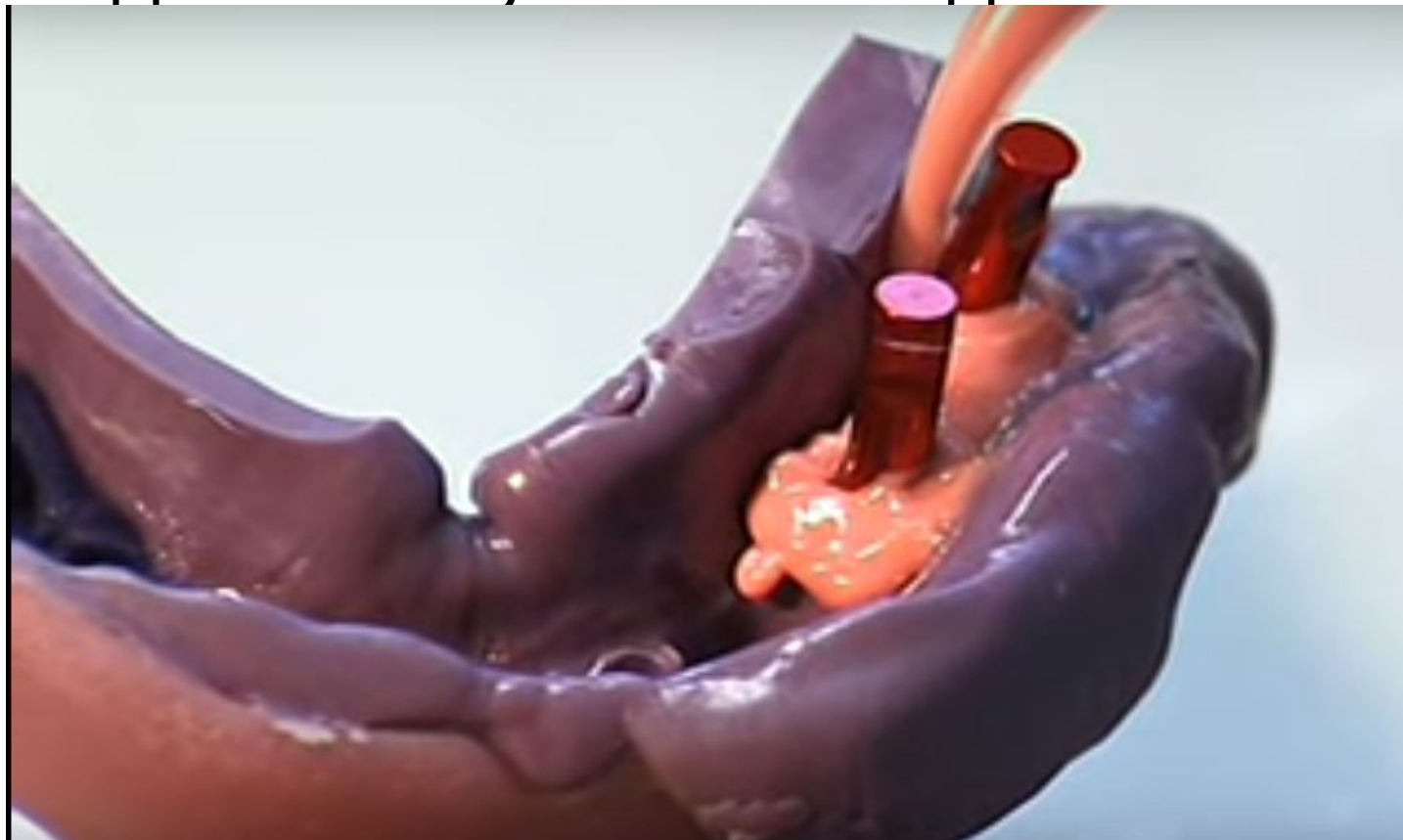






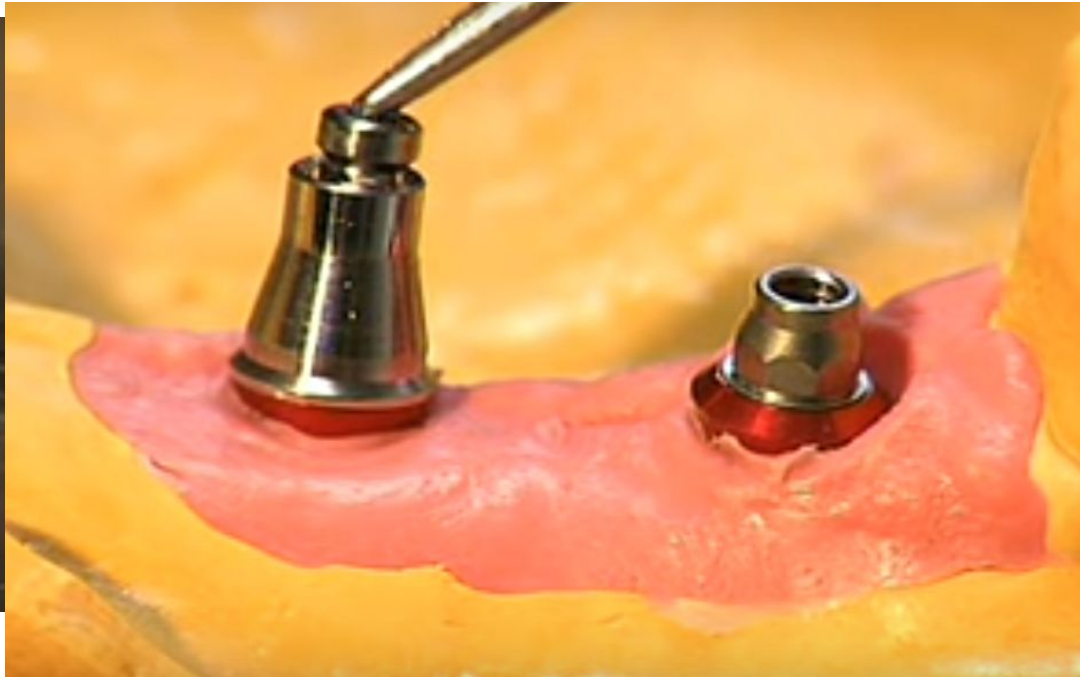
2 лабораторный

- Установка аналогов имплантатов, создание искусственной десны



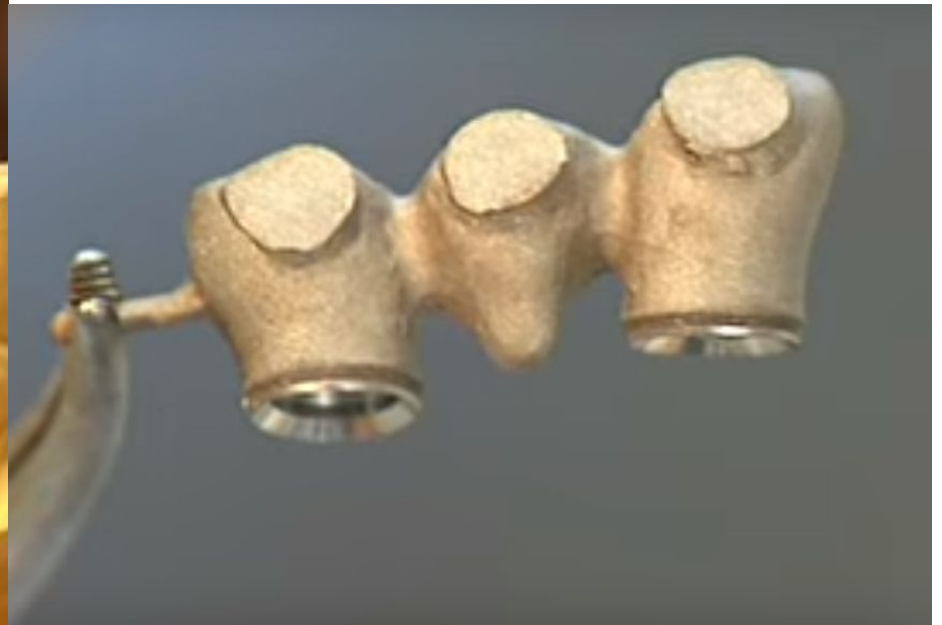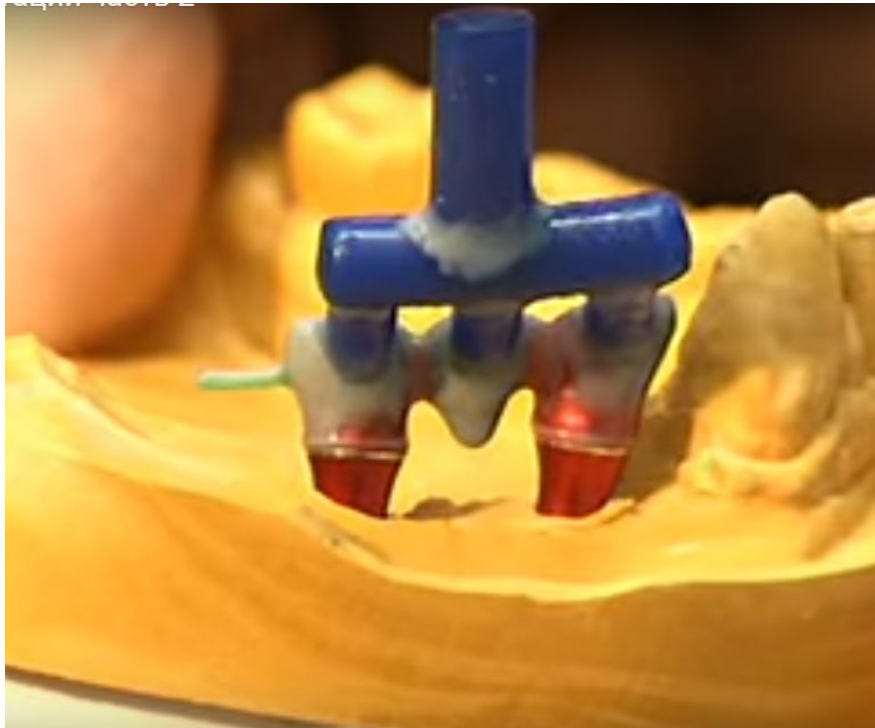
2 лабораторный

- Отливка модели
- Установка абатментов



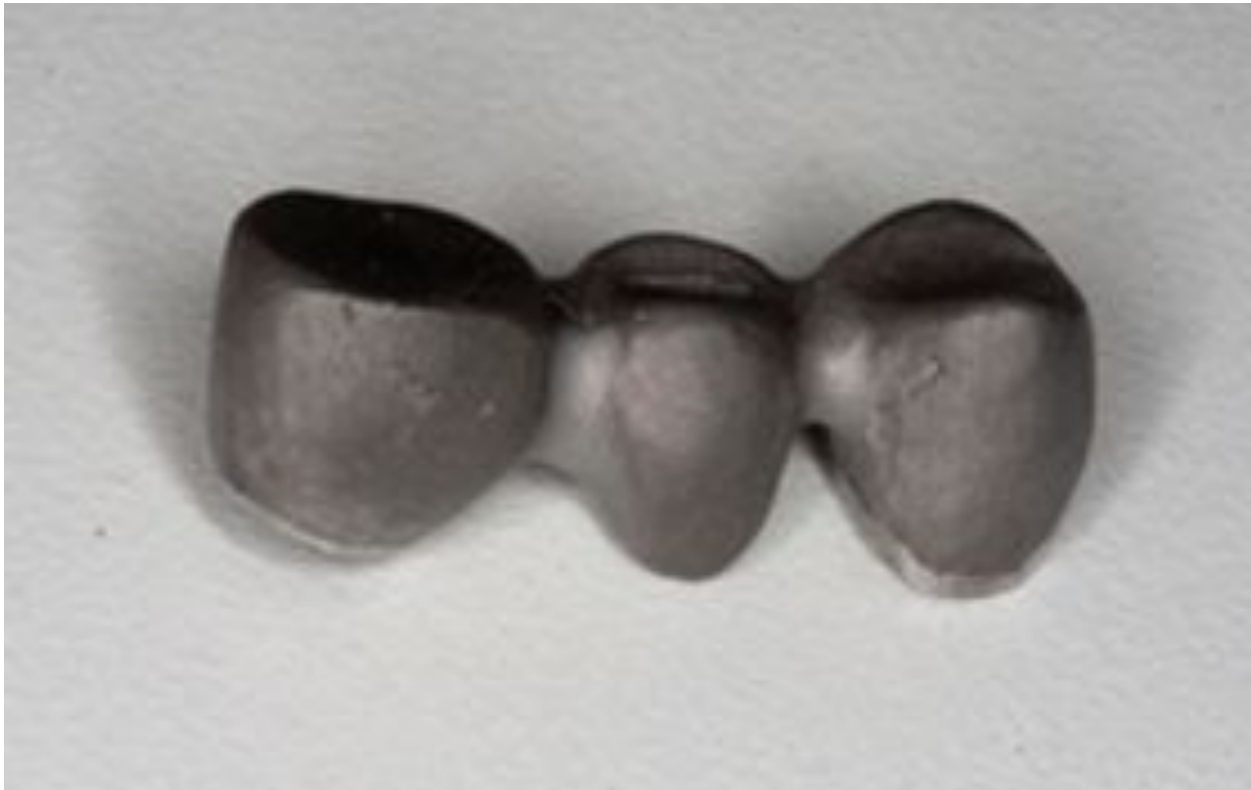2 лабораторный

- Моделирование каркаса
- Отливка каркаса



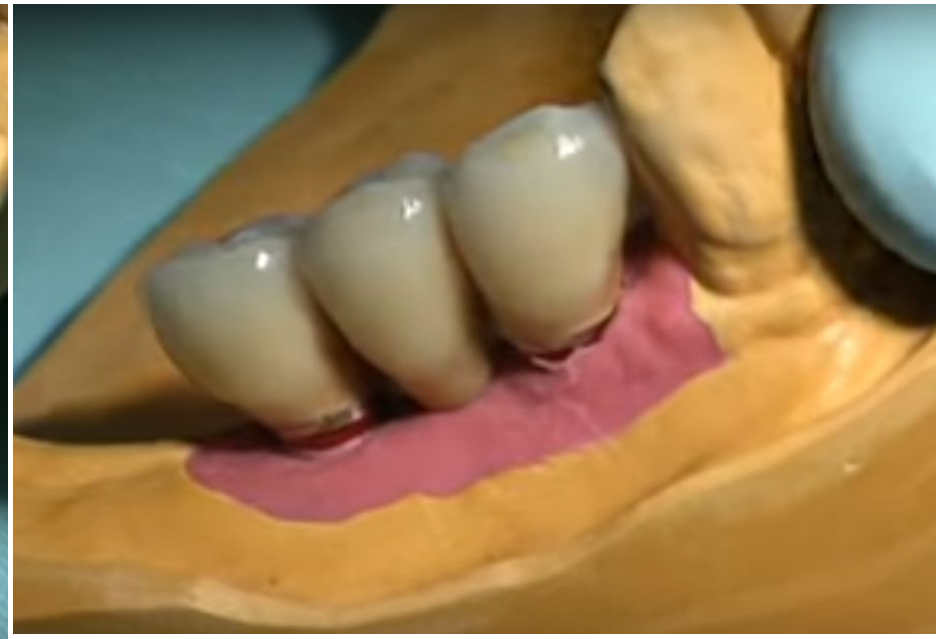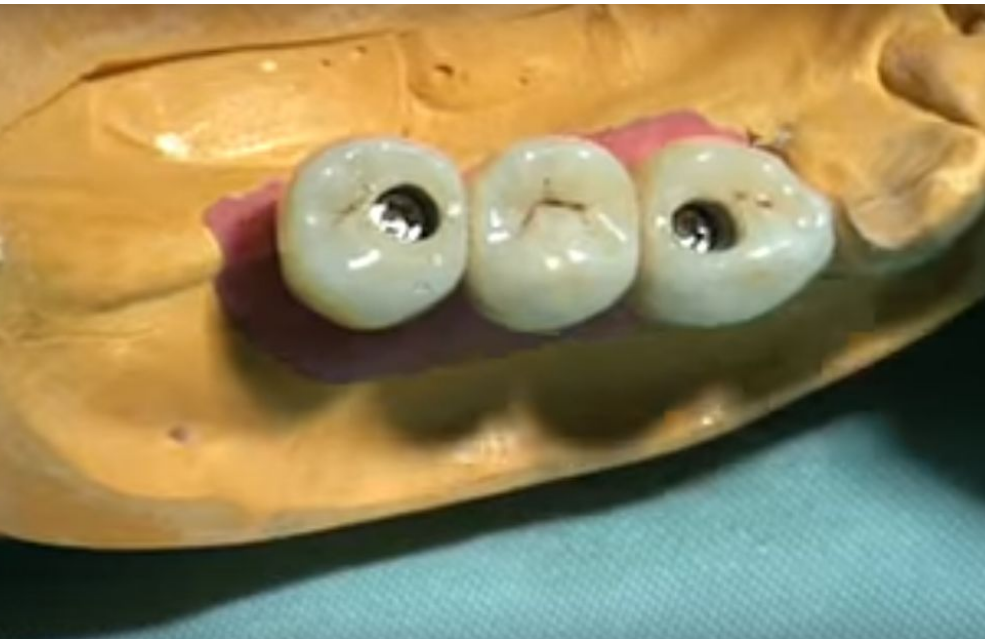3 клинический

- **10.09.18** Припасовка каркаса в полости рта



3 лабораторный

- Покрытие каркаса керамической массой, обжиг



4 клинический

- **12.09.18** Фиксация мостовидного протеза в полости рта



