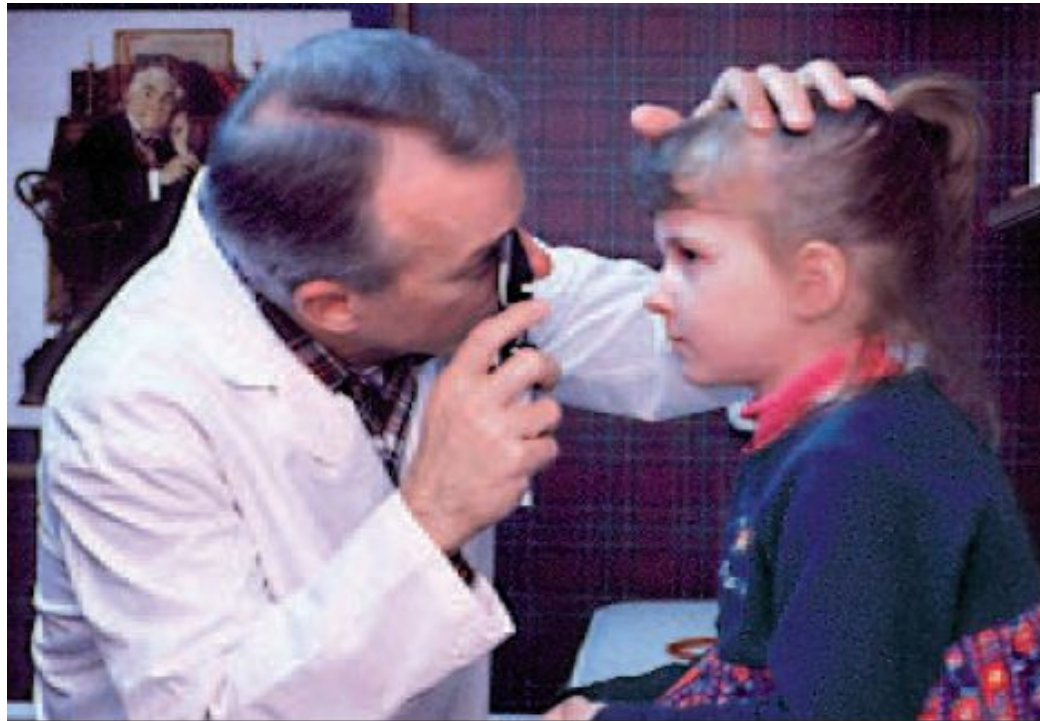



Загальна естезіологія. Будова шкіри та органу зору



• Погляд



(a)




(b)




(c)

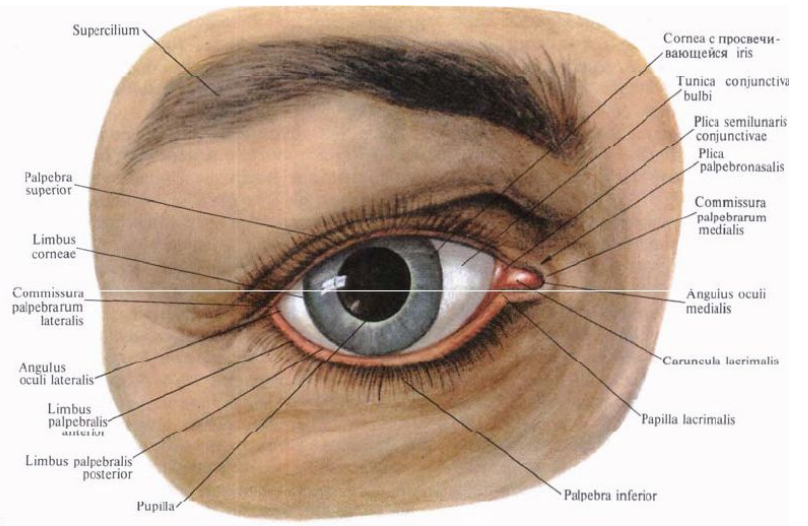
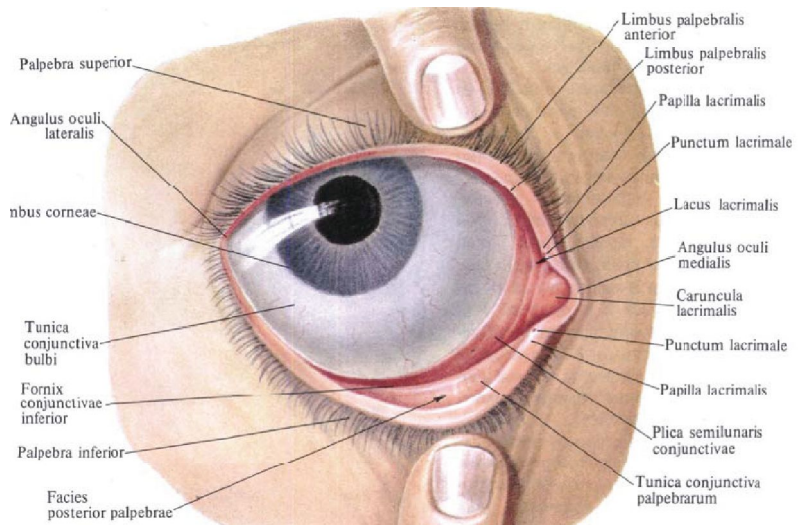


(d)

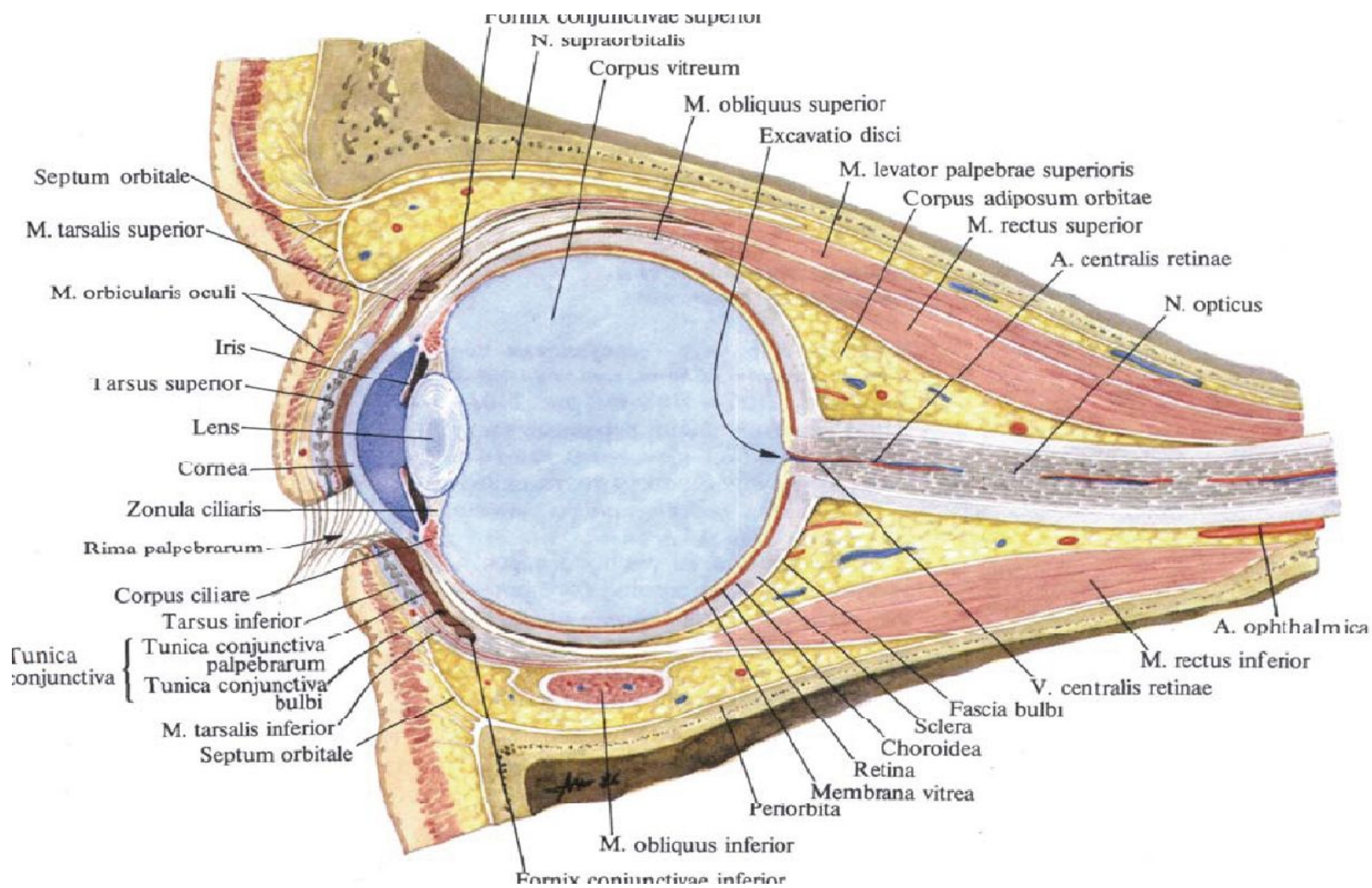


(e)

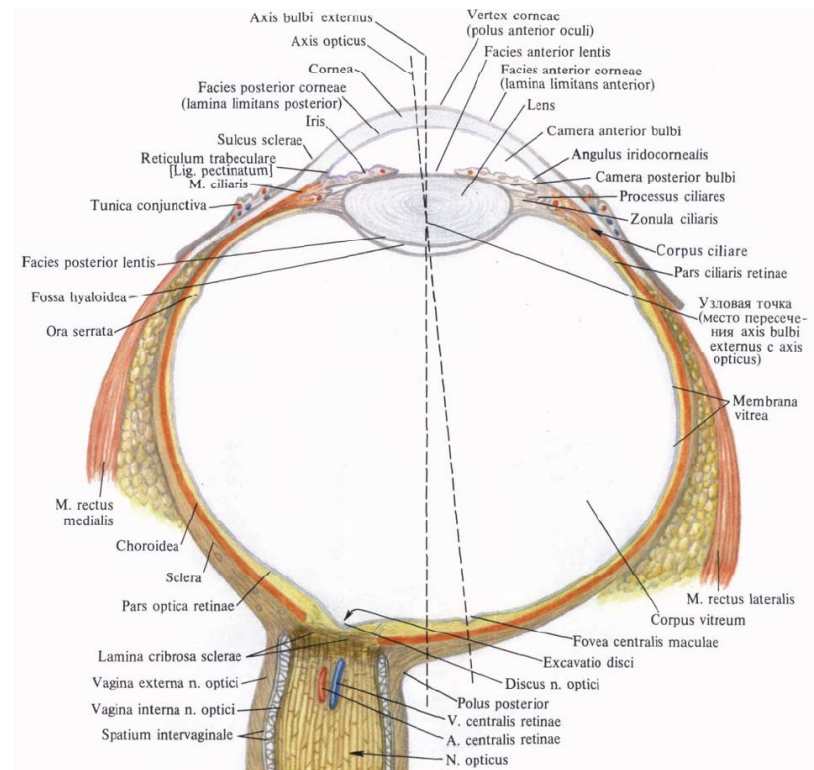




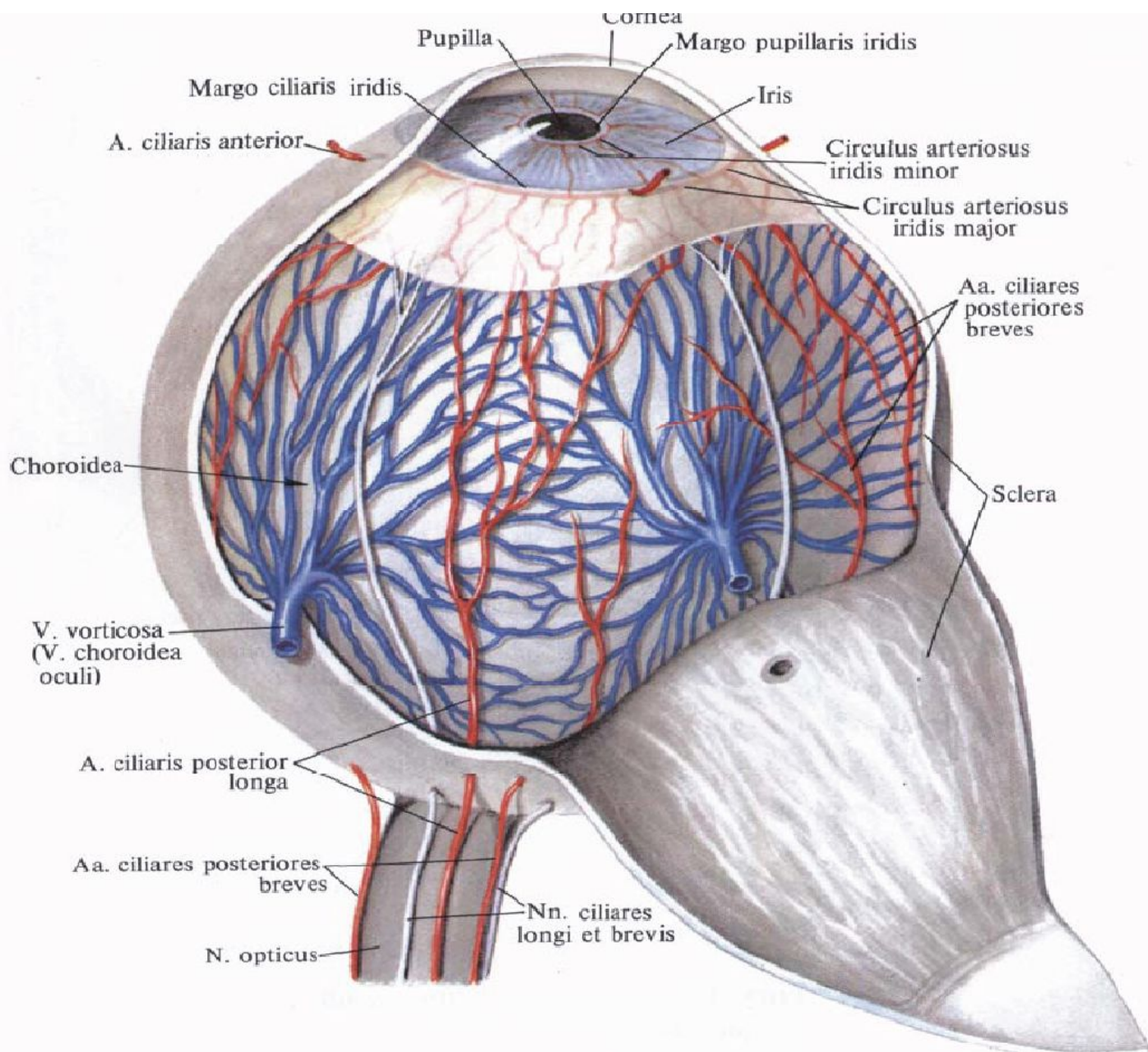
Сагітальний розріз органа зору



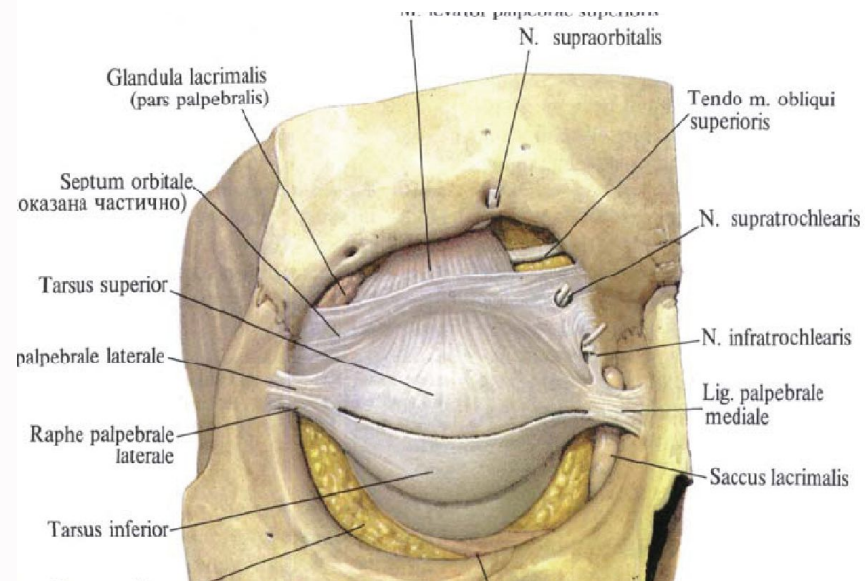
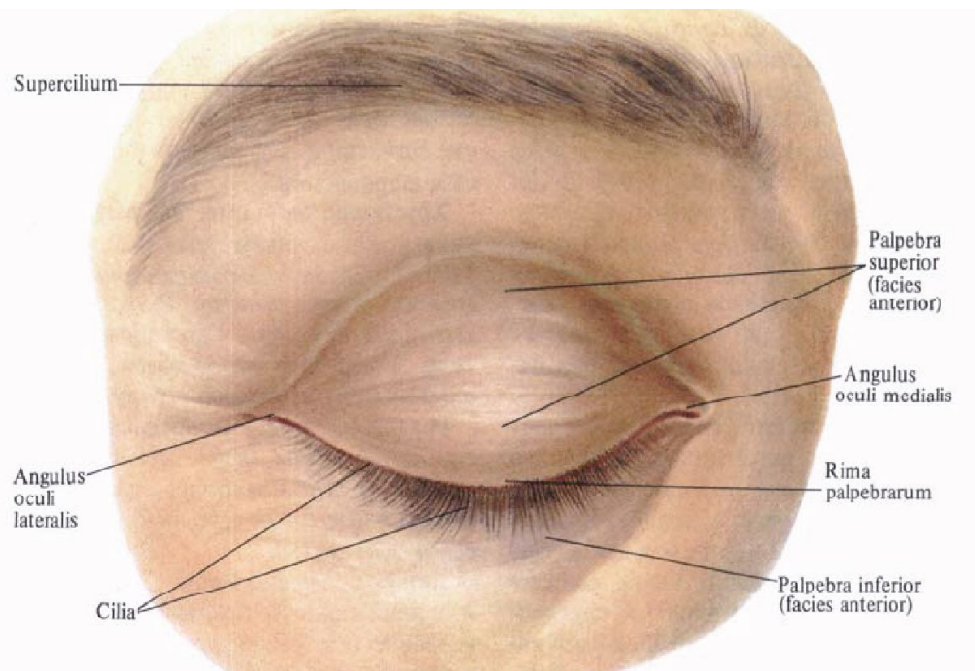
Будова ока (горизонтальний розріз)

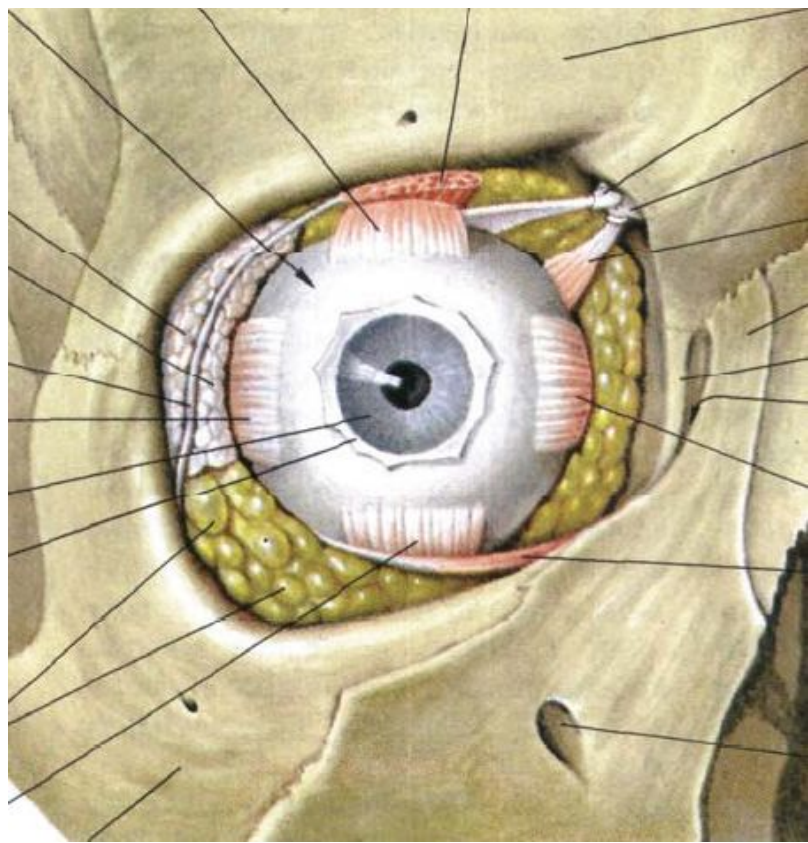
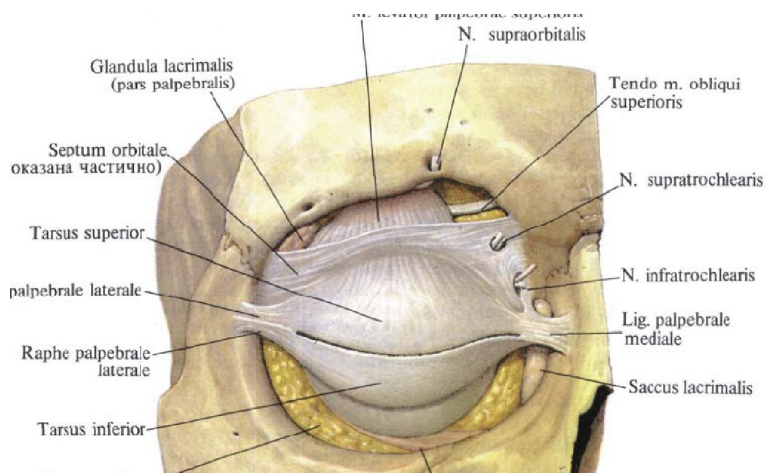


Оболонки ока

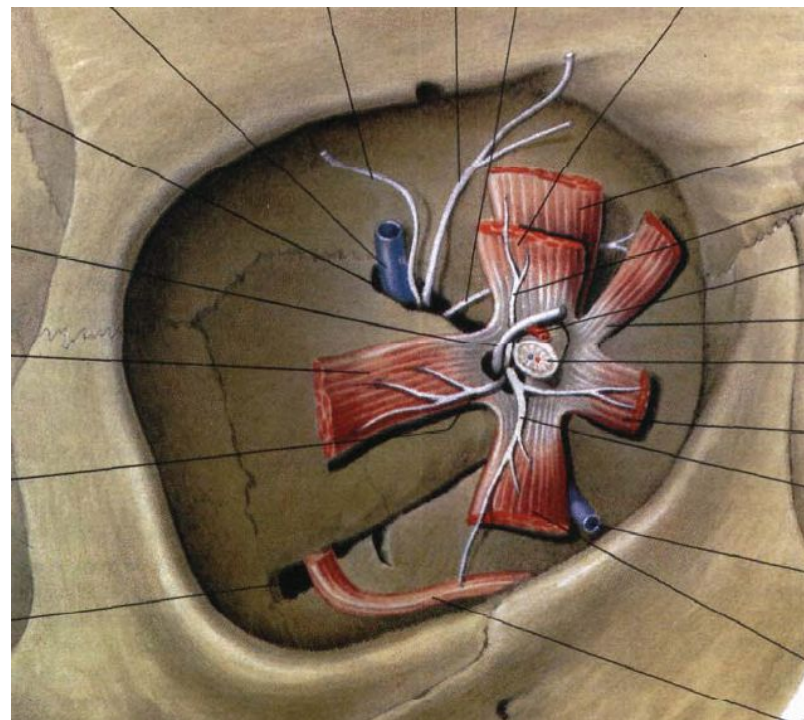
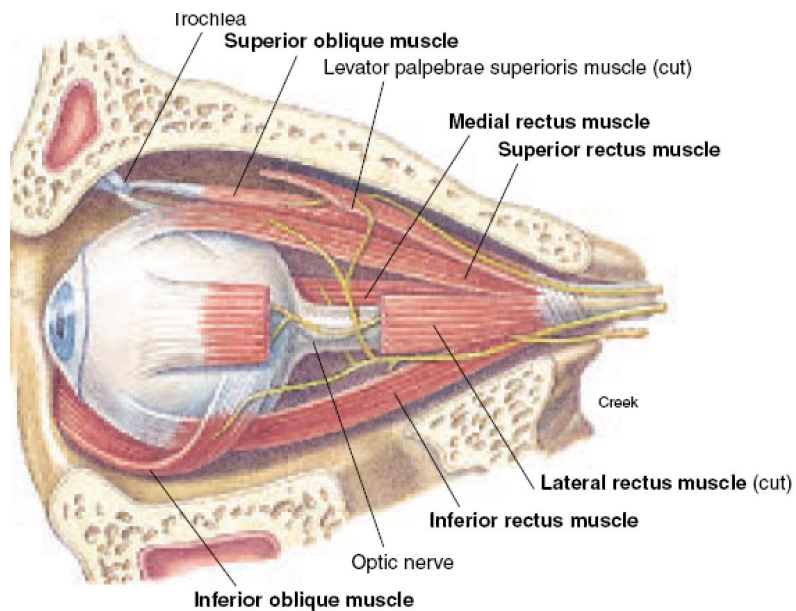


Будова вій

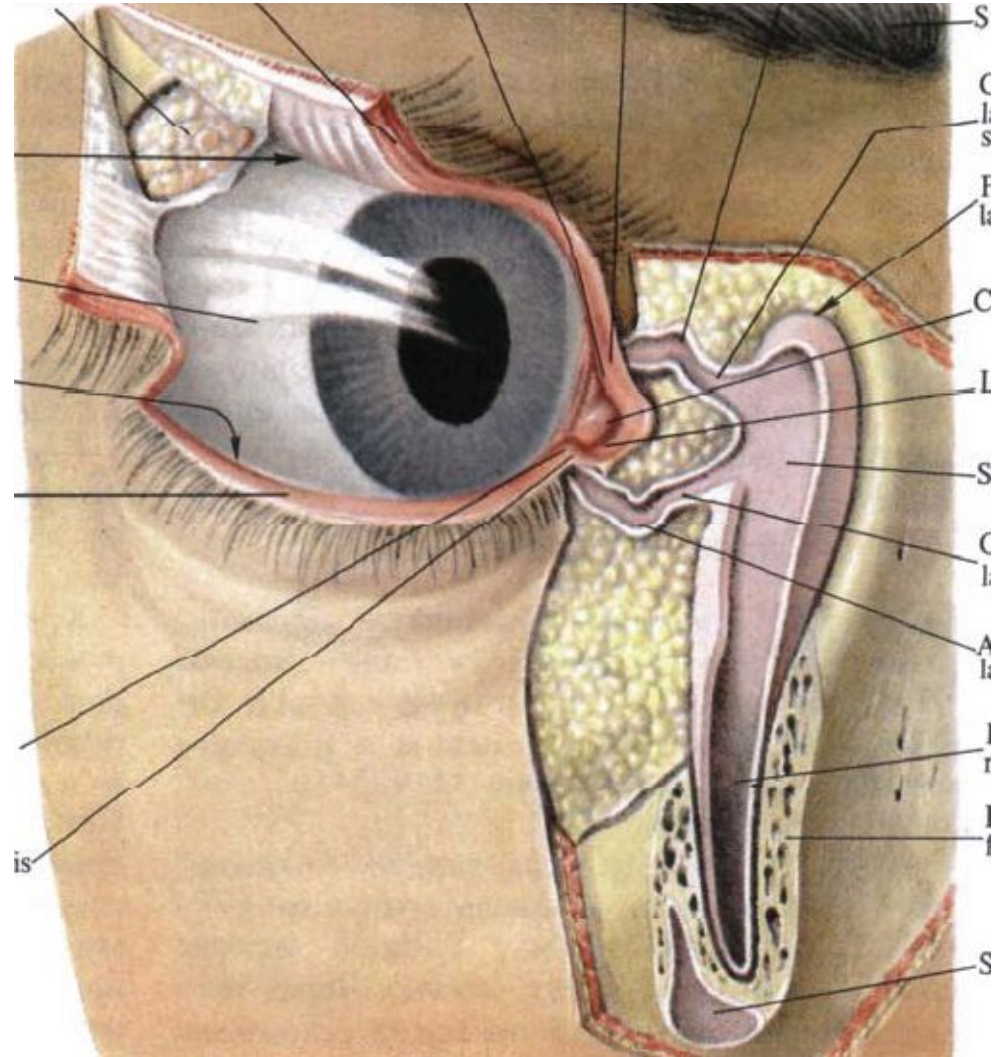




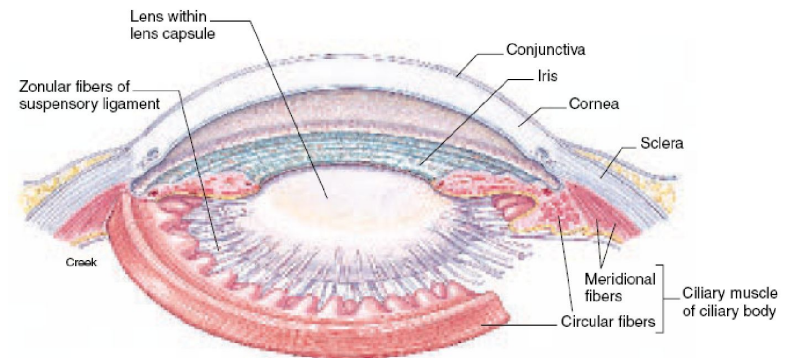
М'язи ока та їх інервація



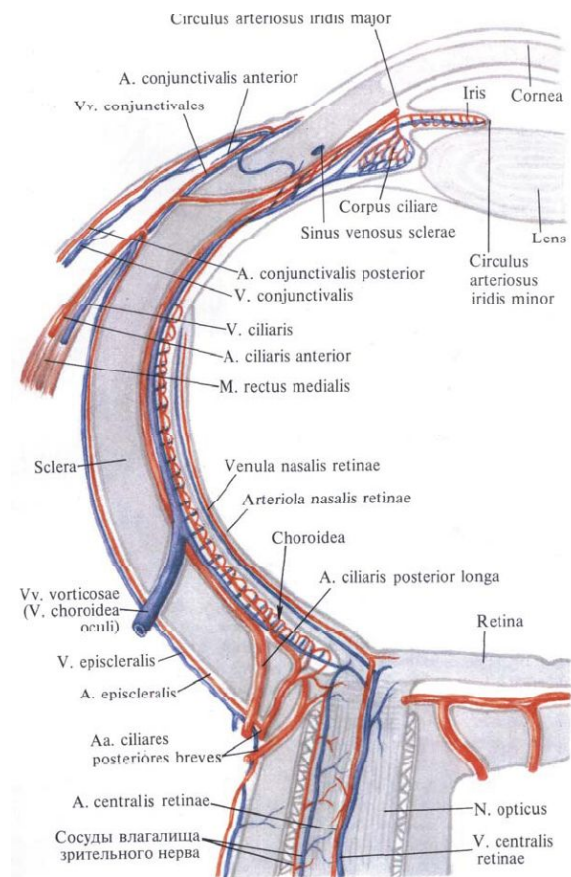
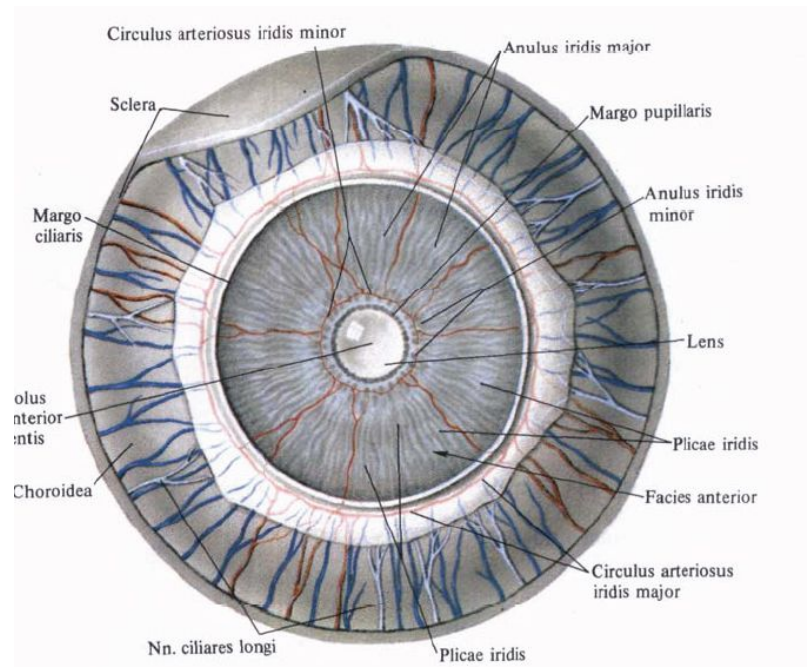
Слізний апарат




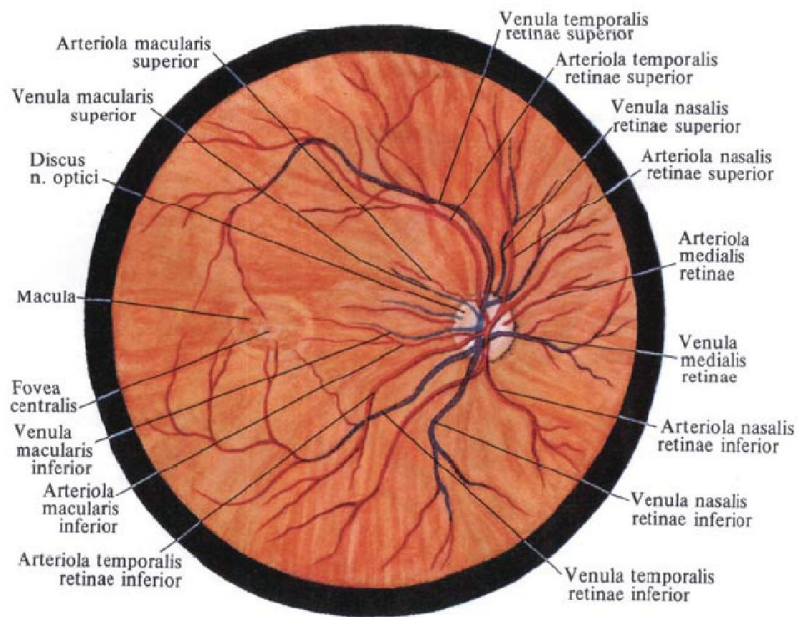
Ірідо-корнеальний кут



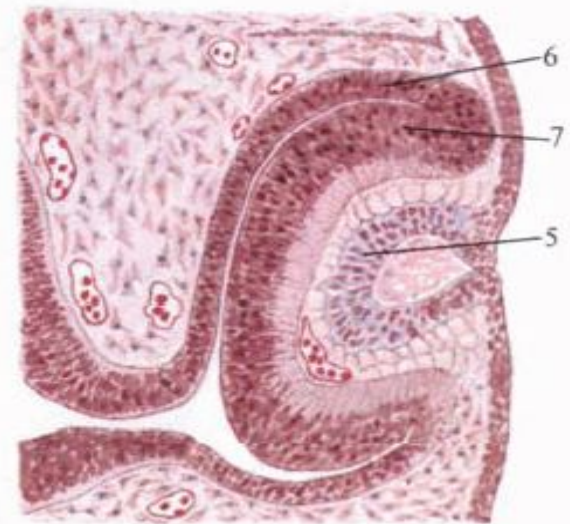
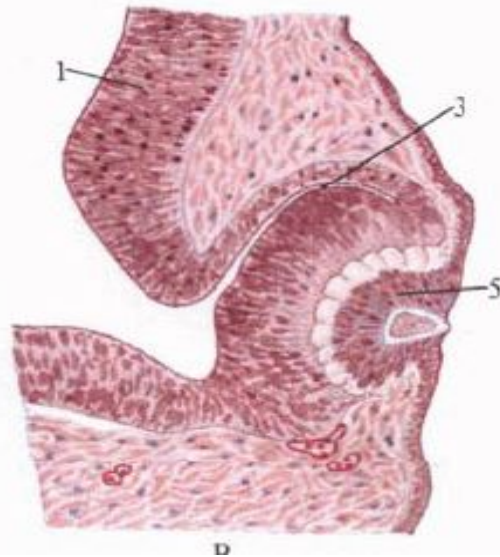
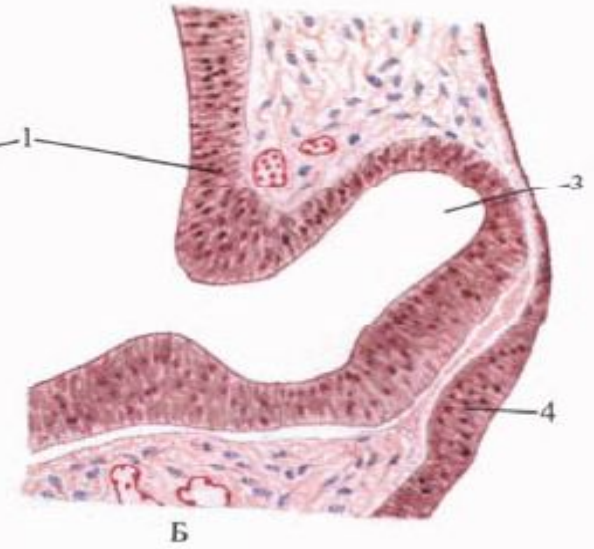
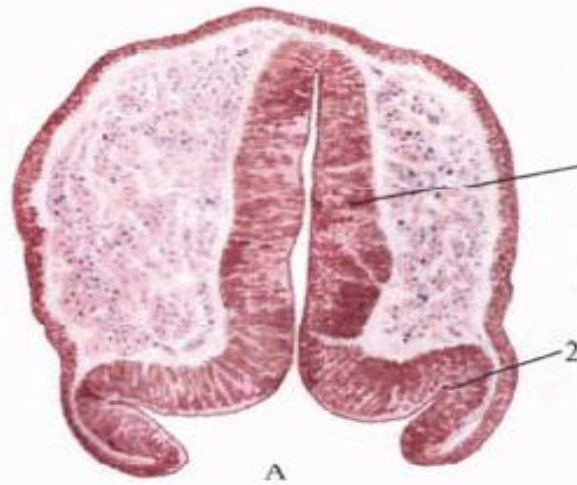Судинна оболонка

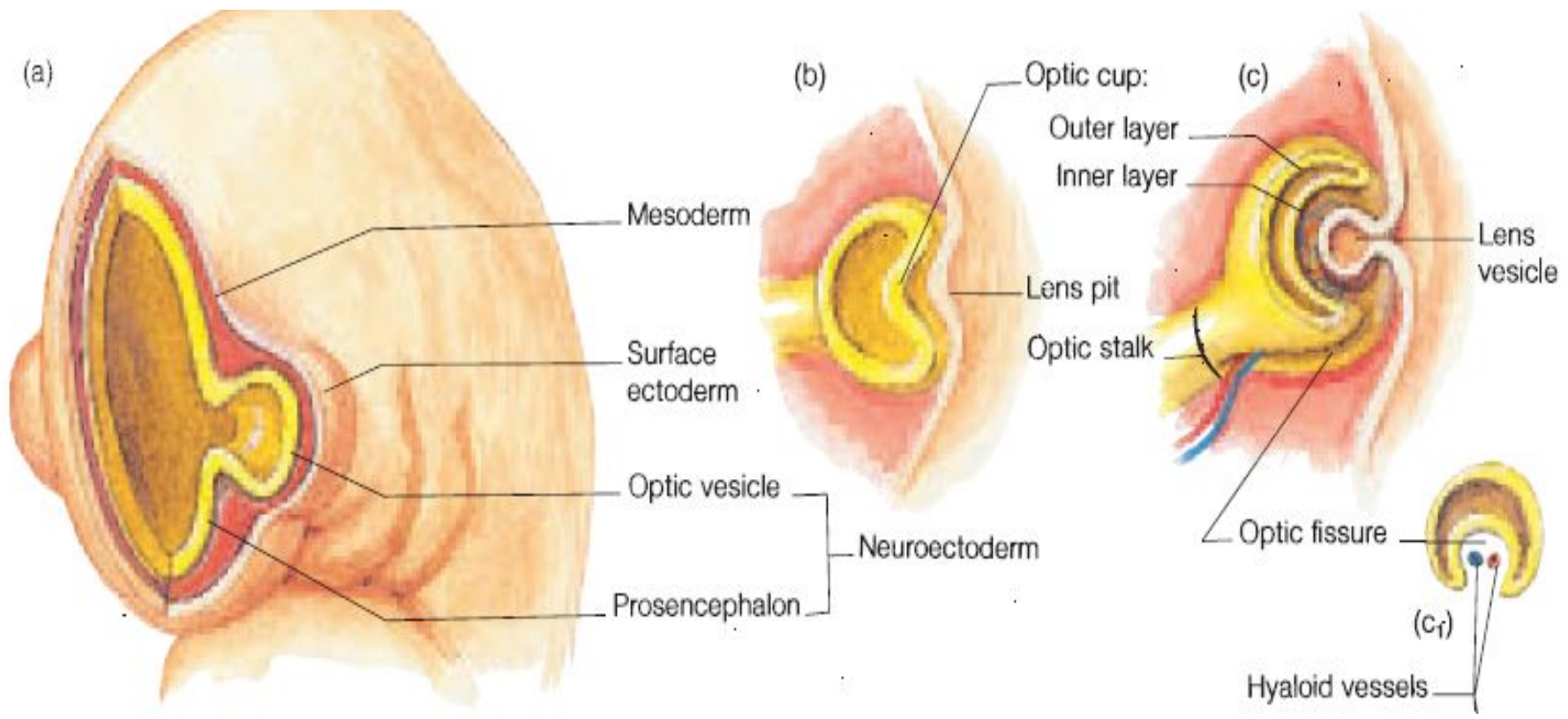


Будова сітківки

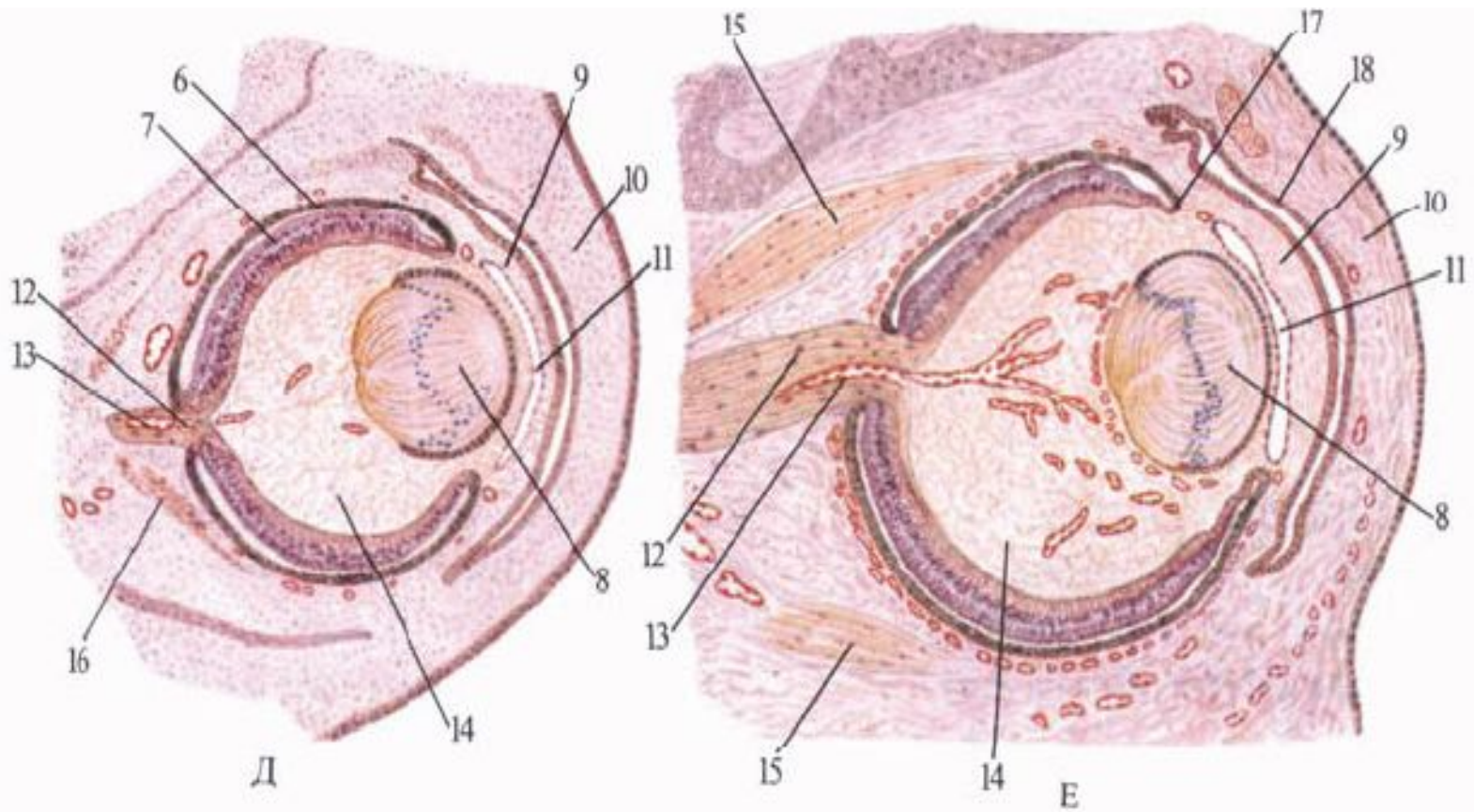


Розвиток ока



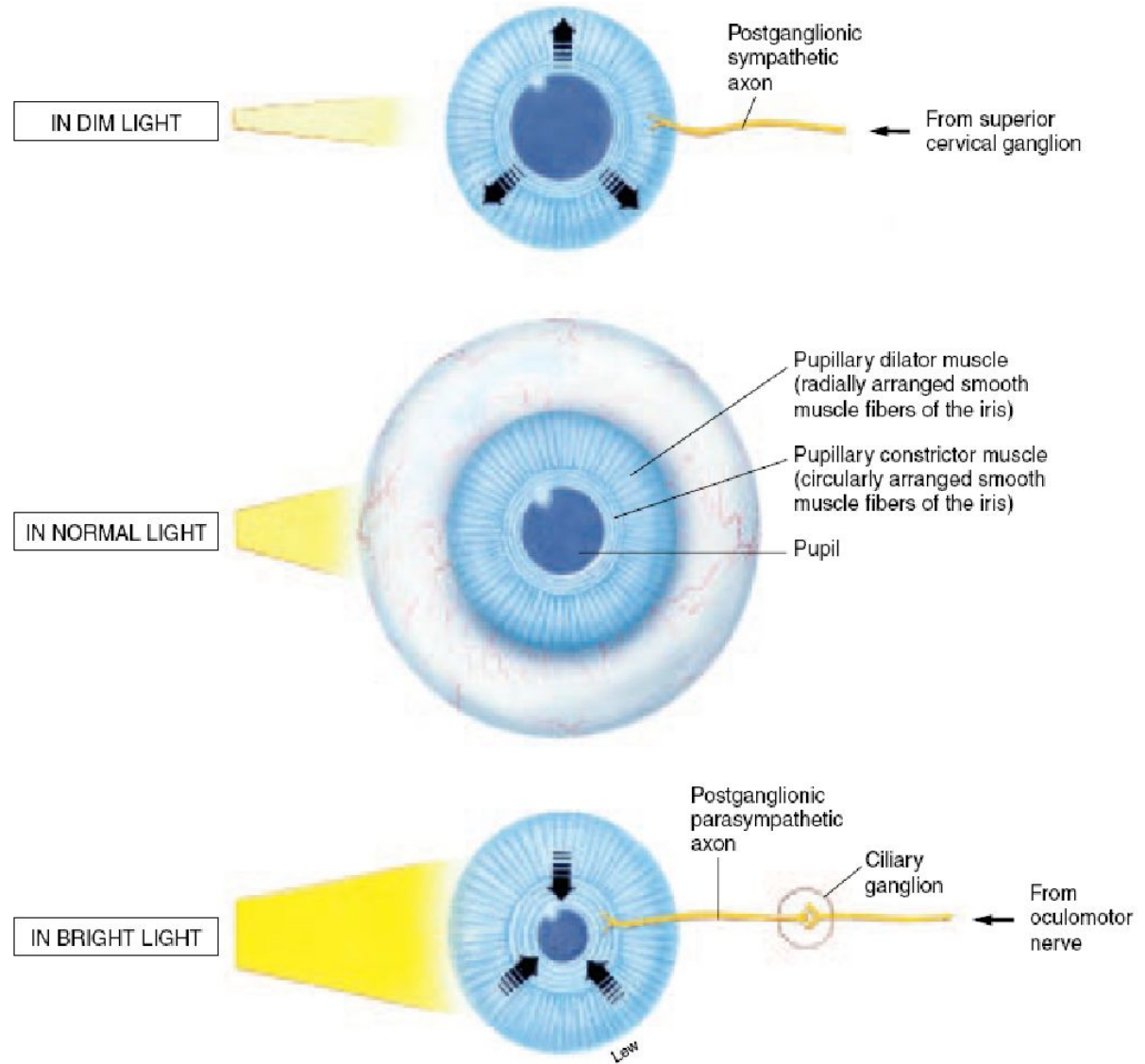


Розвиток структур ока

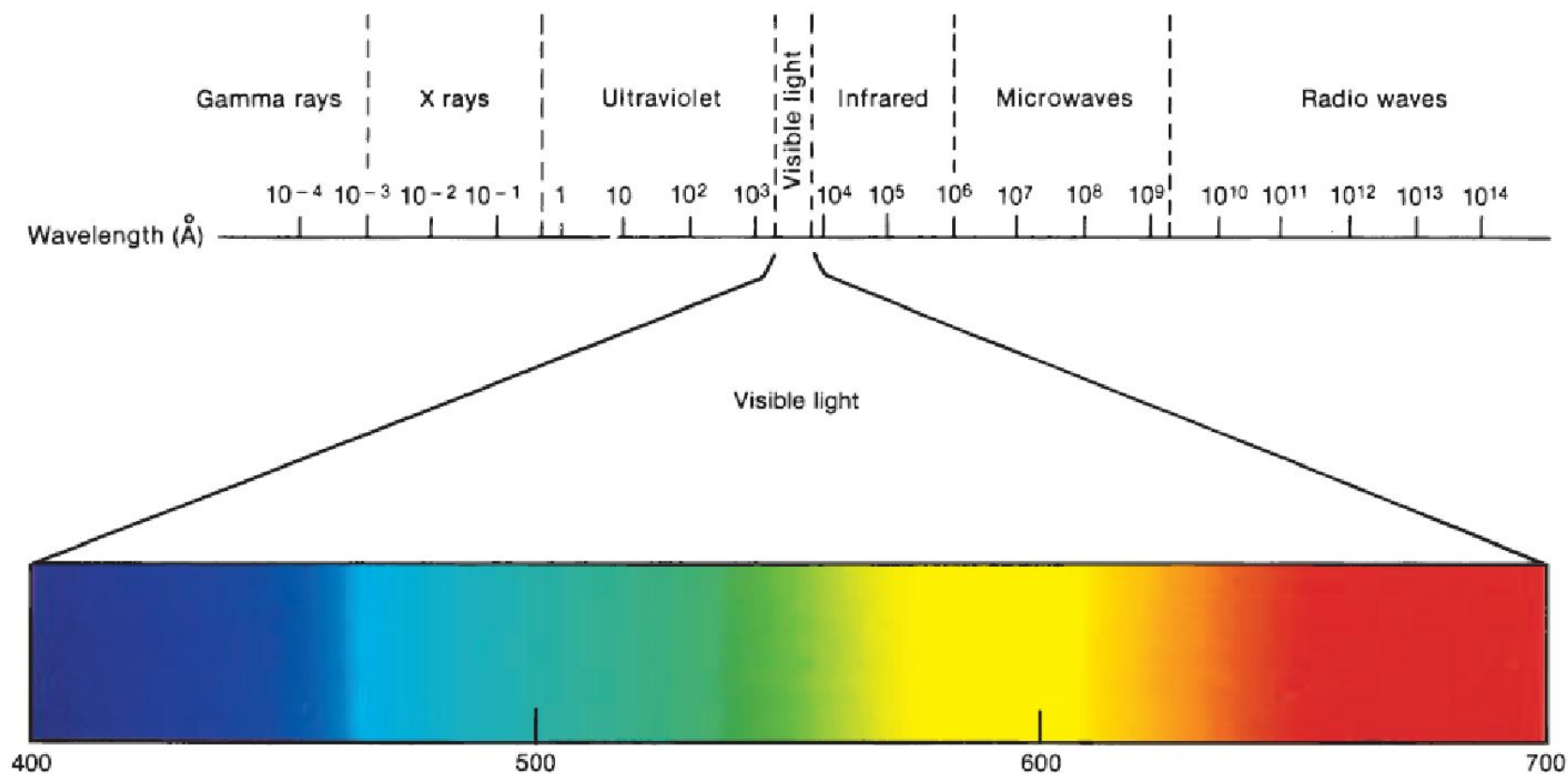


Зоровий нерв

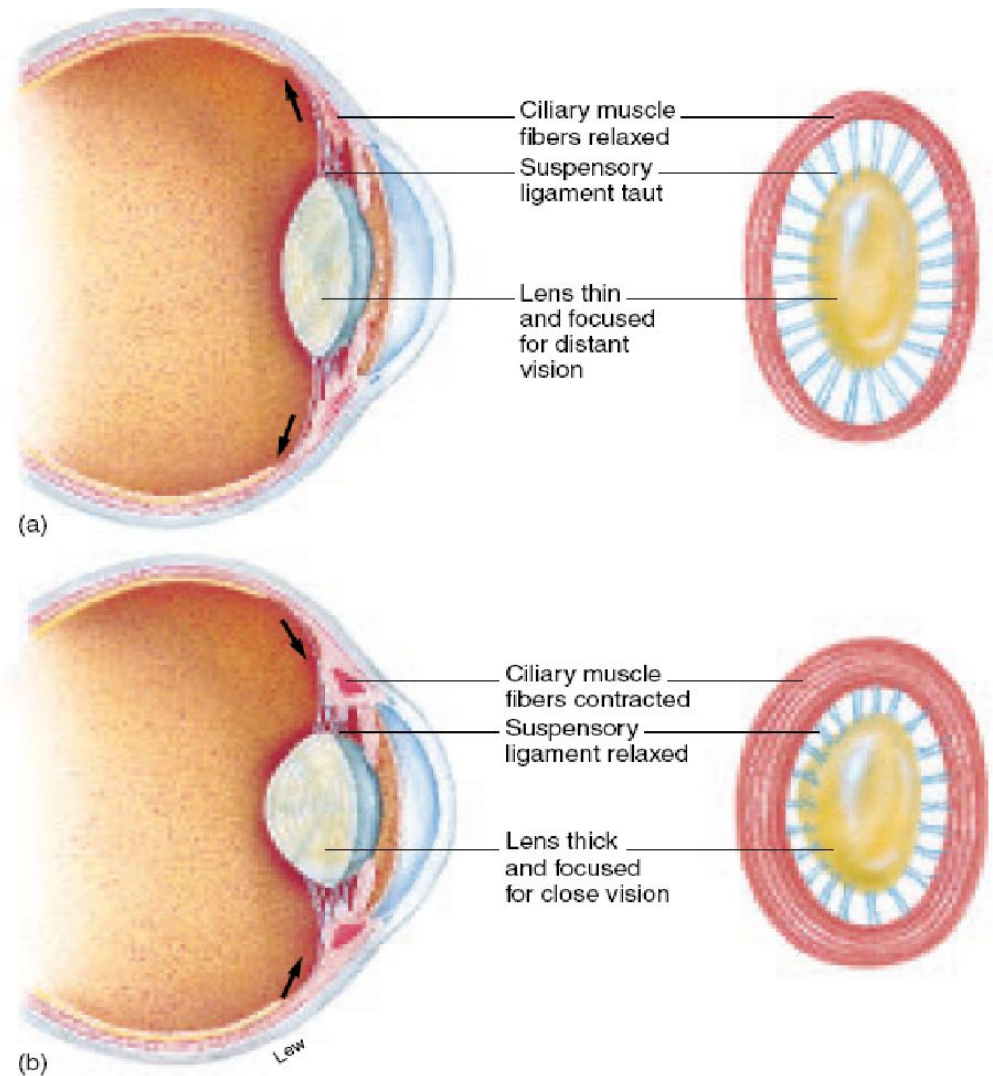
Зіничний рефлекс



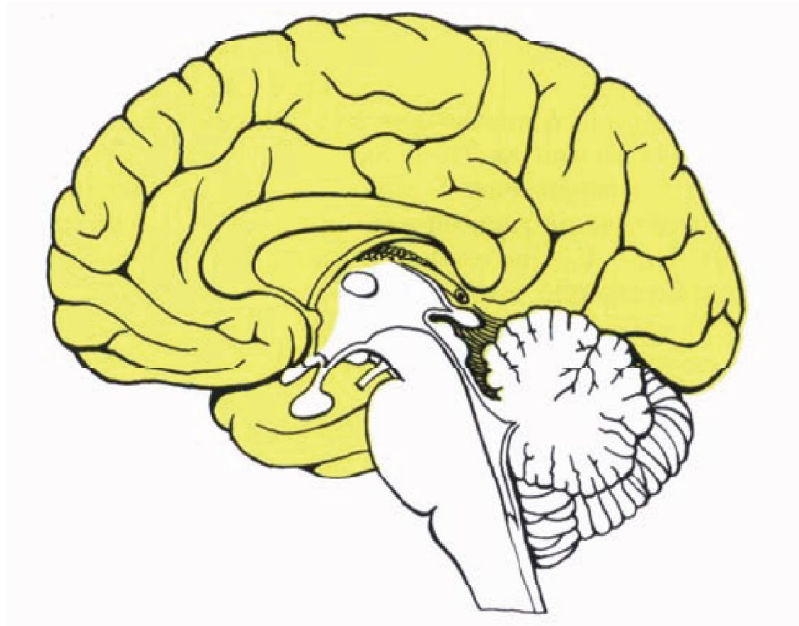
Спектр сприйняття світла

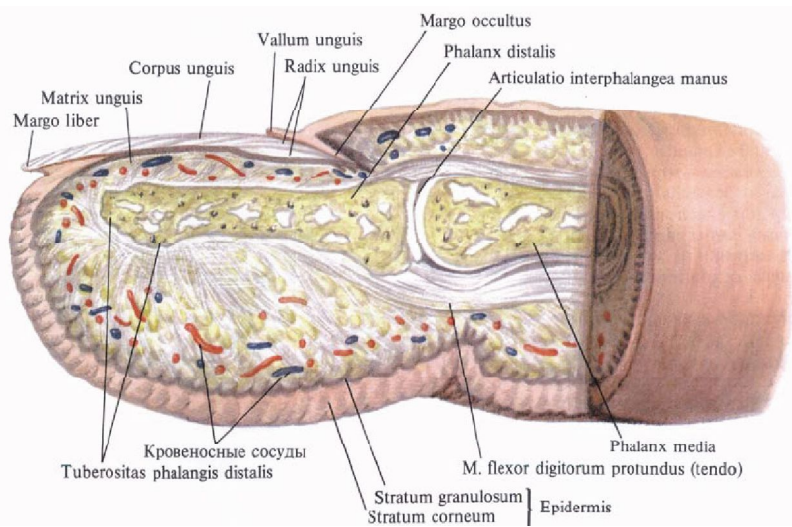


Акомодаційний рефлекс

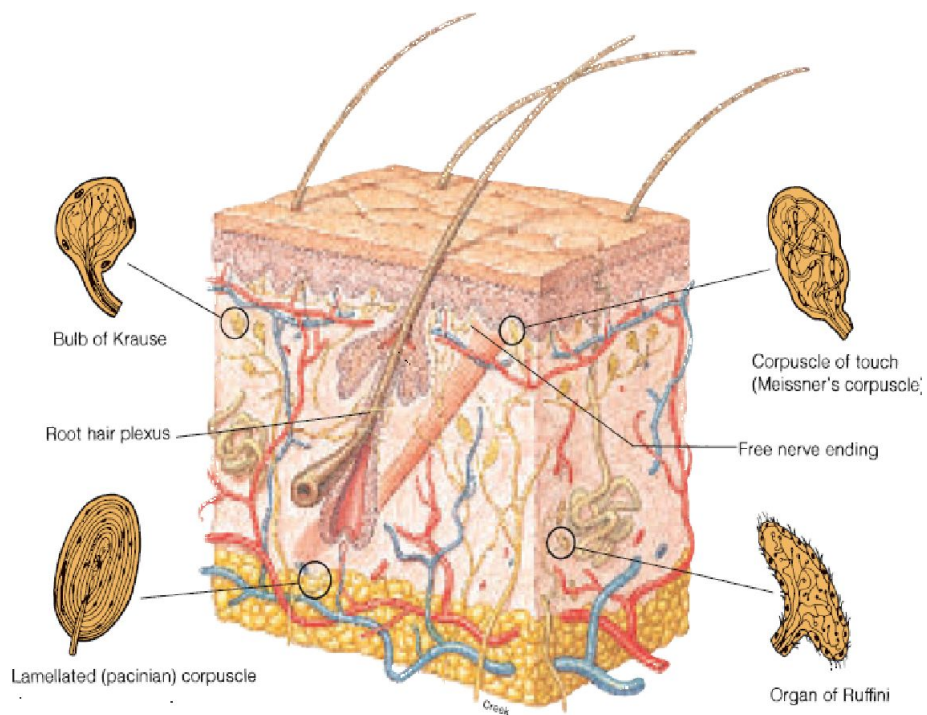


Орган смаку та нюху

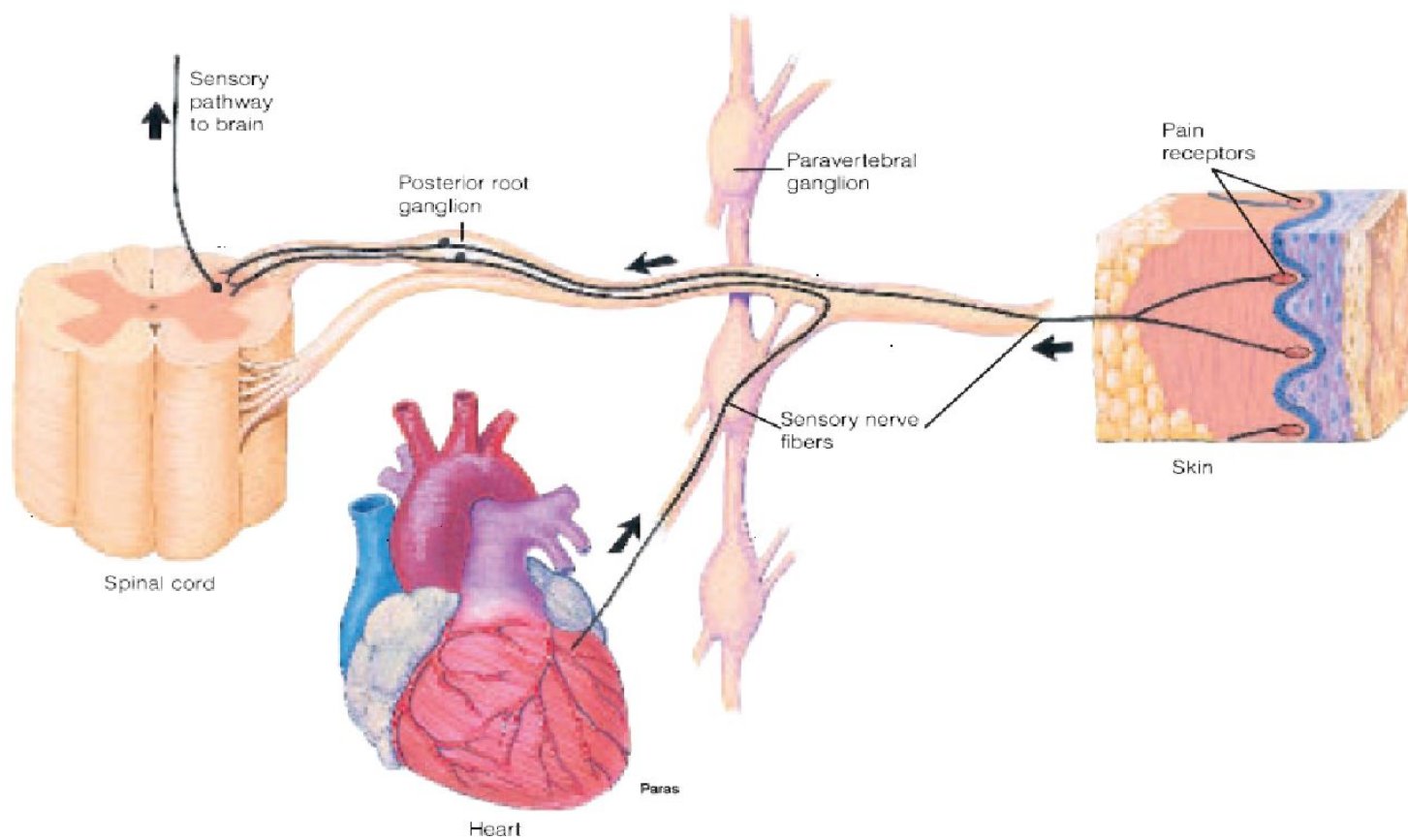




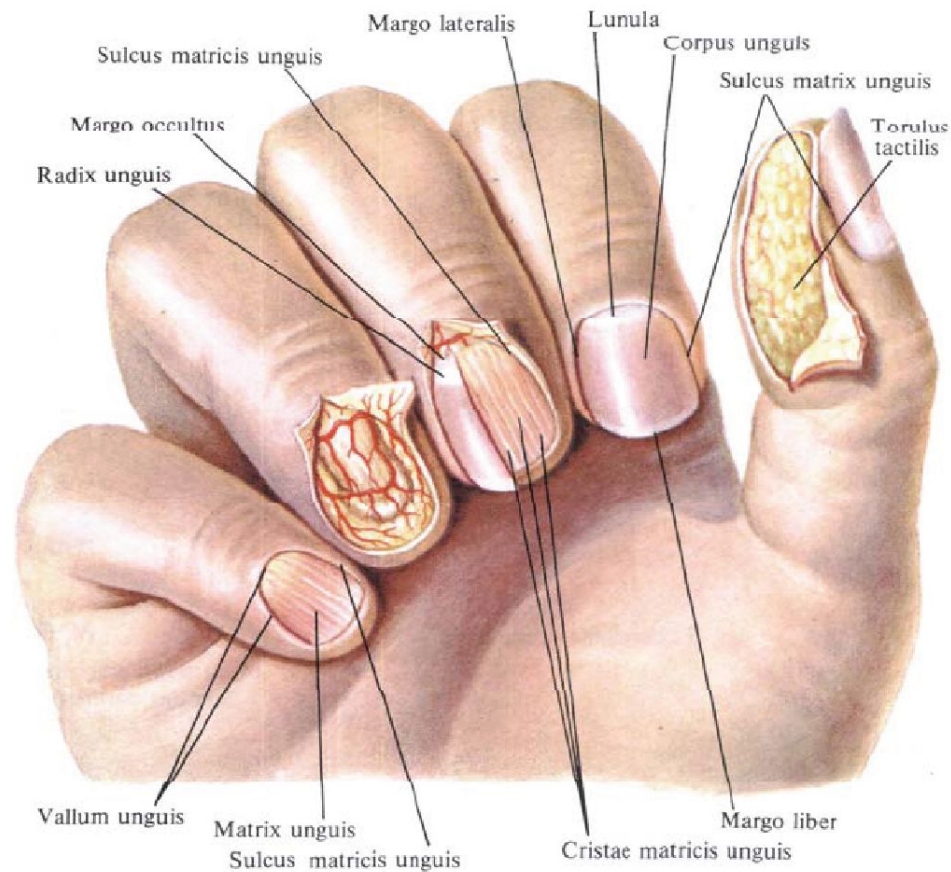
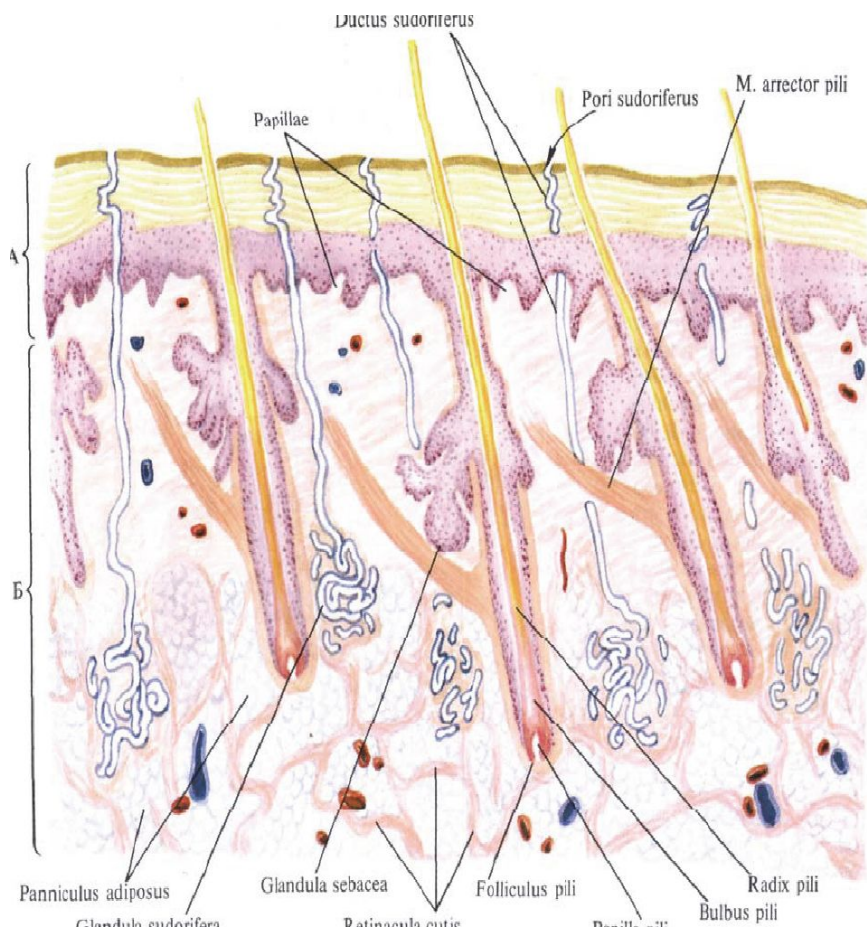
Рецептори загальної чутливості



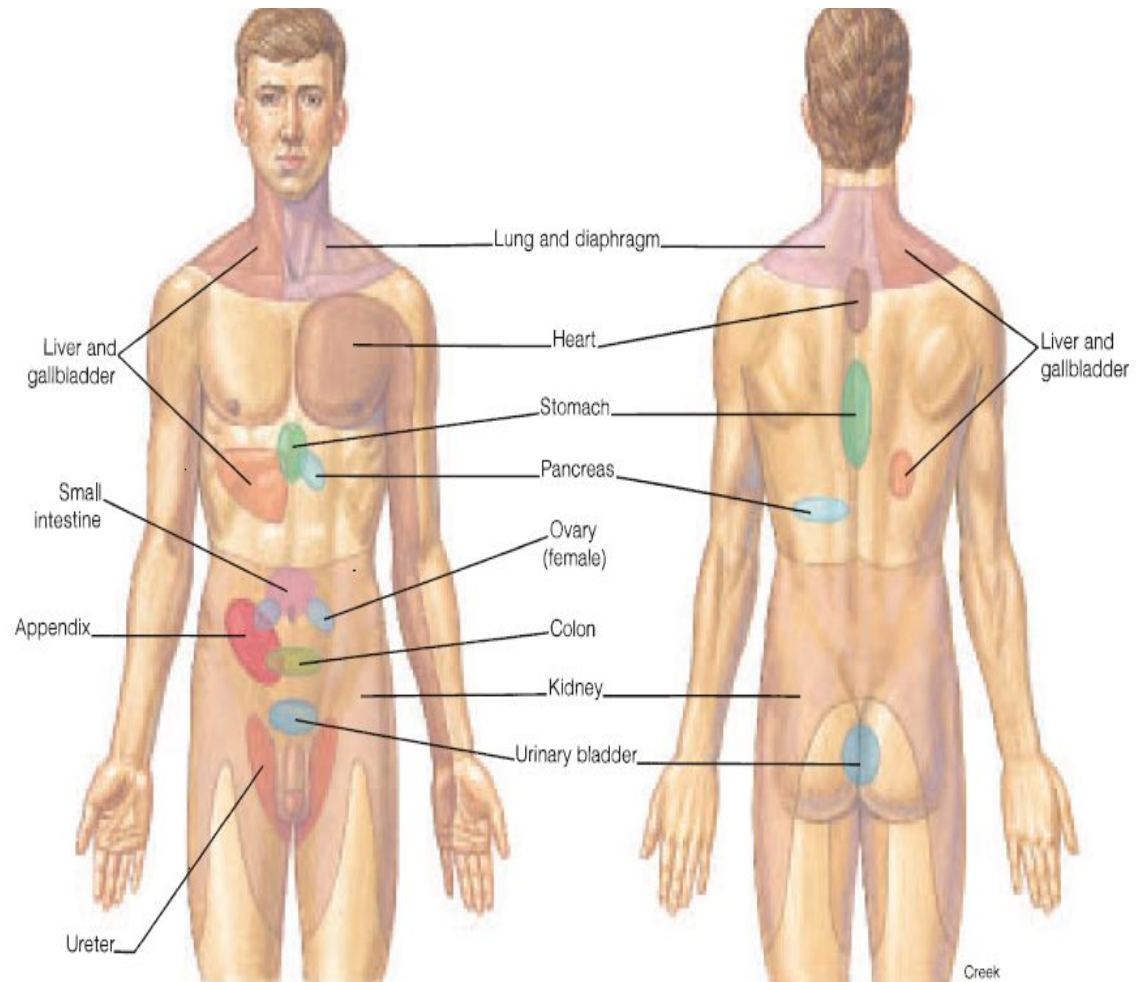
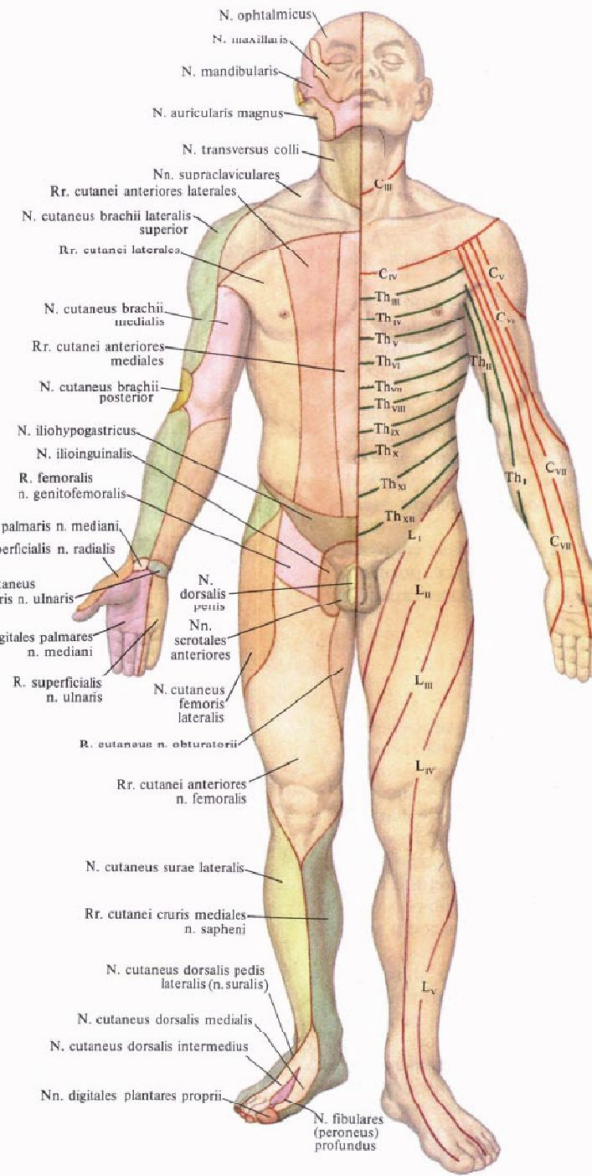
Больові рецептори



Похідні шкіри



Сегментарна інервація шкіри та зони іррадіації болі внутрішніх органів



Лінії напруги шкіри, лінії Лангера

