

Опухоли кожи

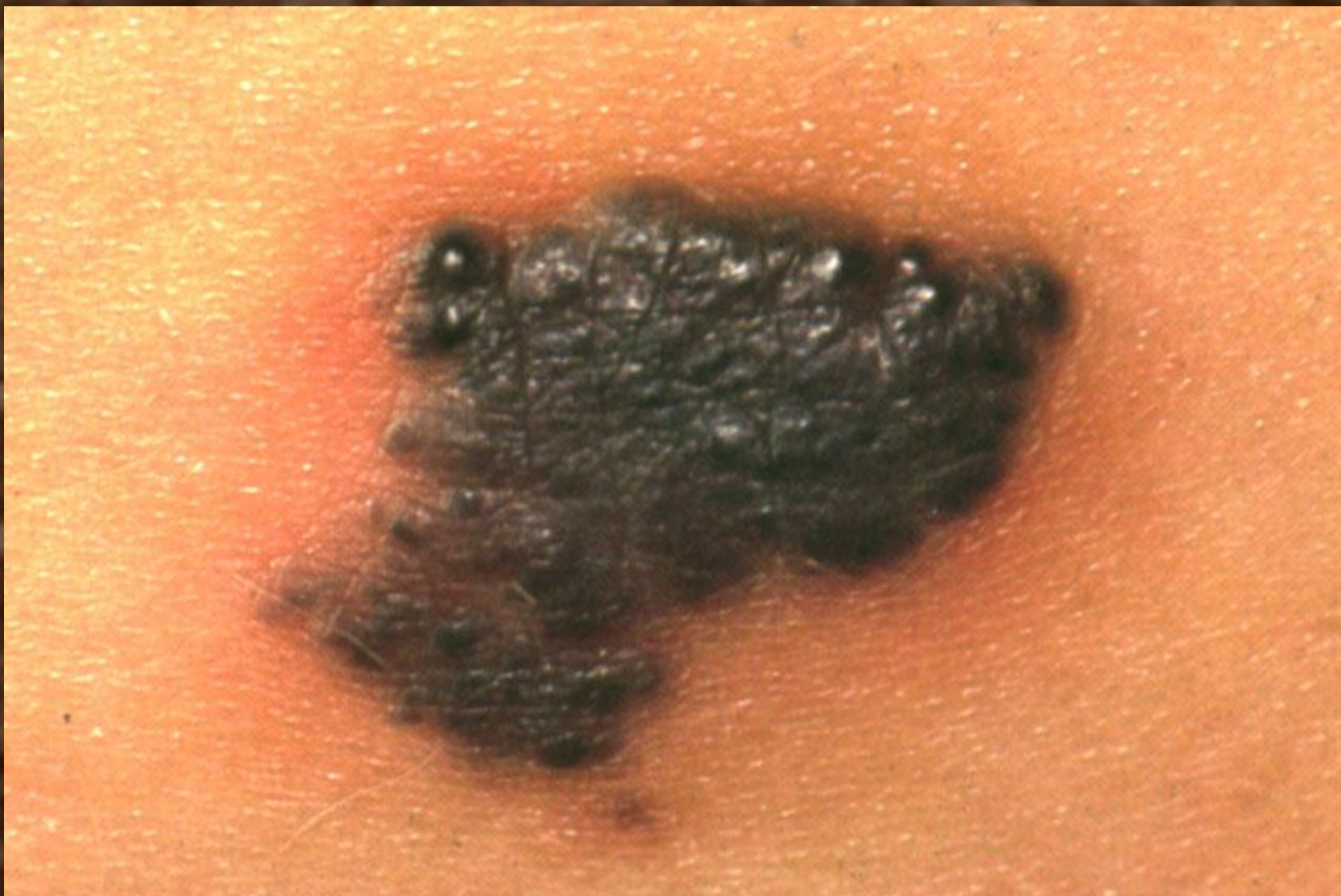Составитель:
к.м.н Попов В.Е.
Курск, 1998 г.

Опухоли кожи делятся на:

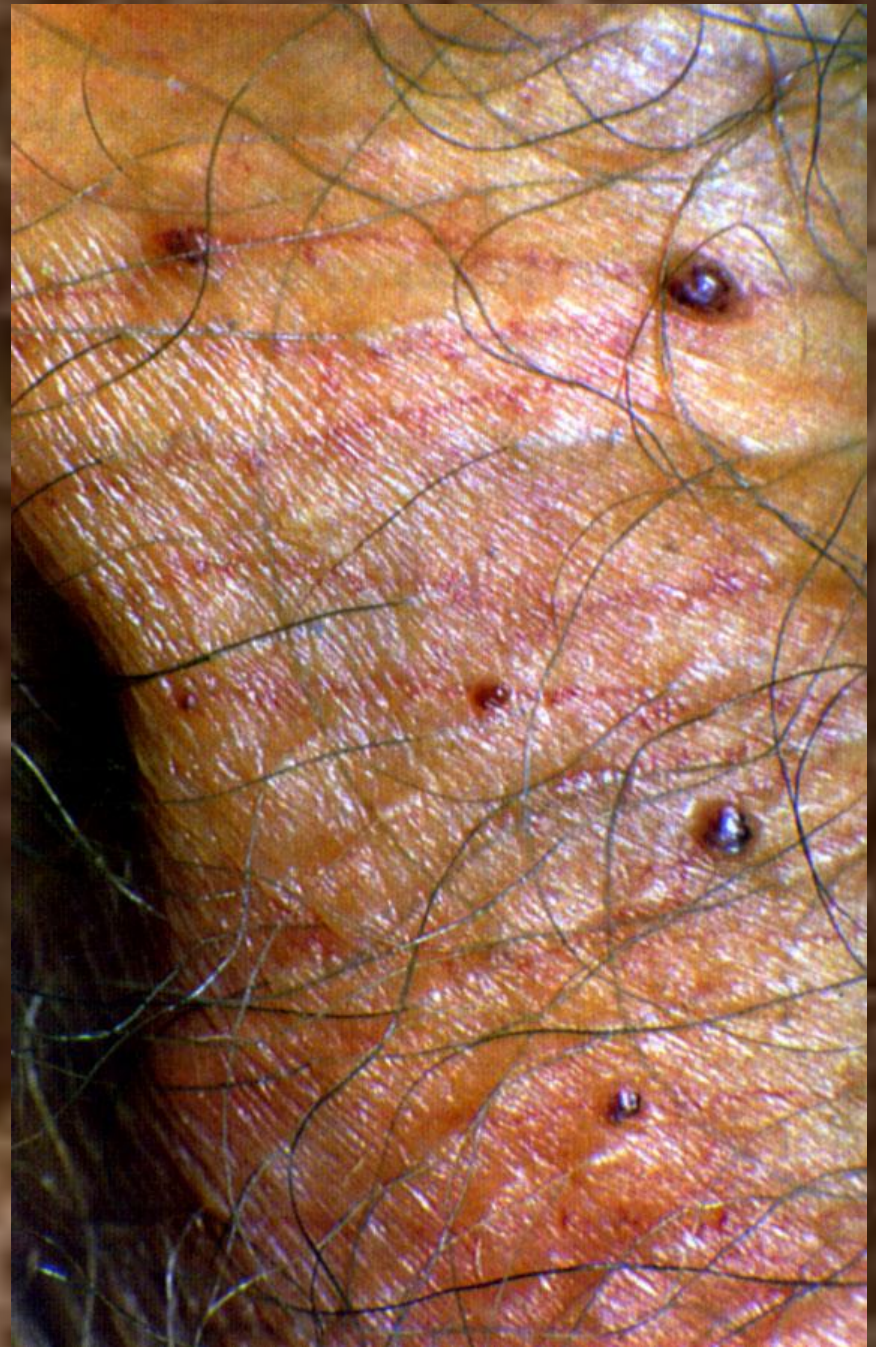1. Доброкачественные
2. Злокачественные

Доброкачественные опухоли

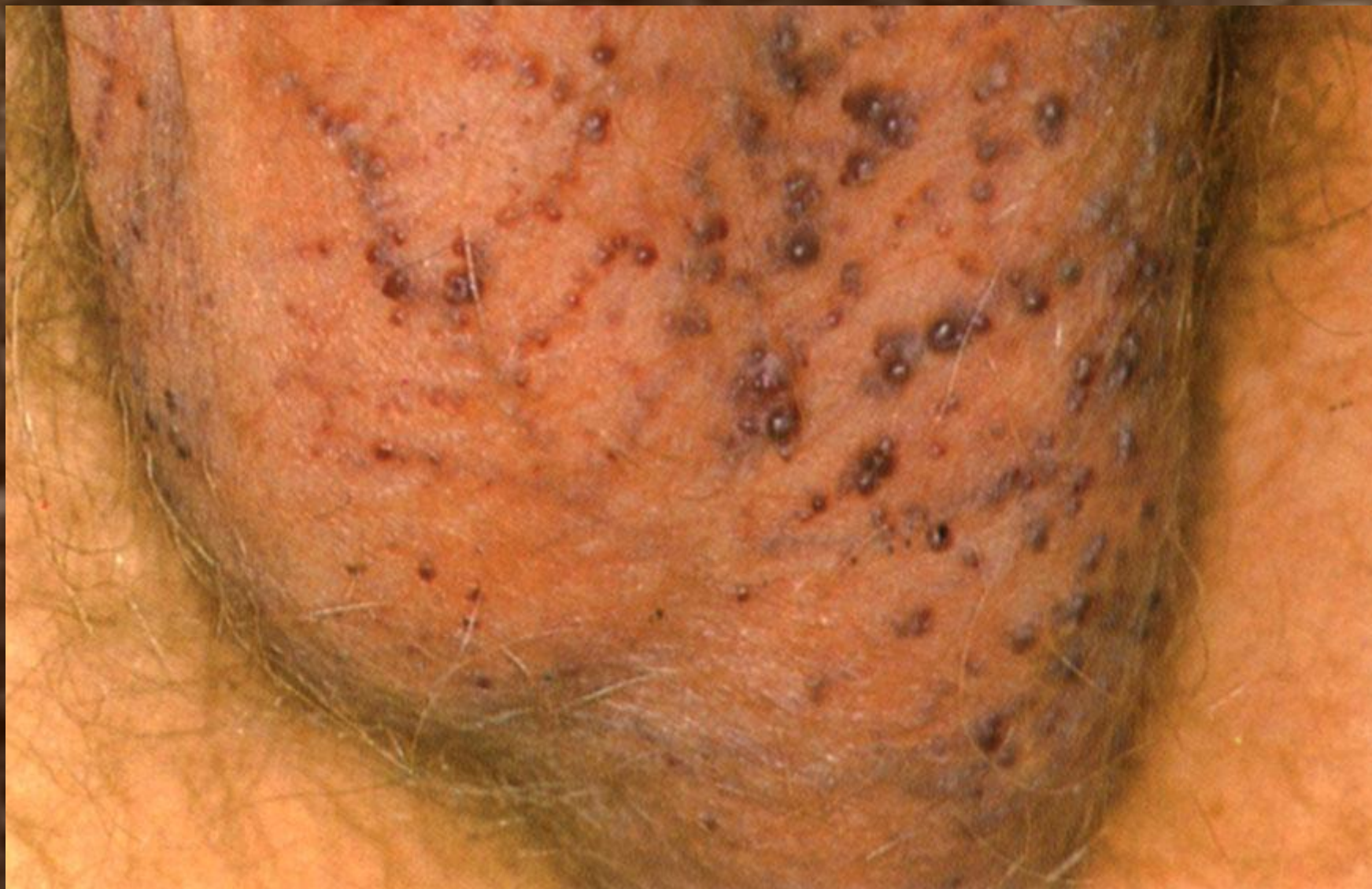Ангиокератома Мибелли



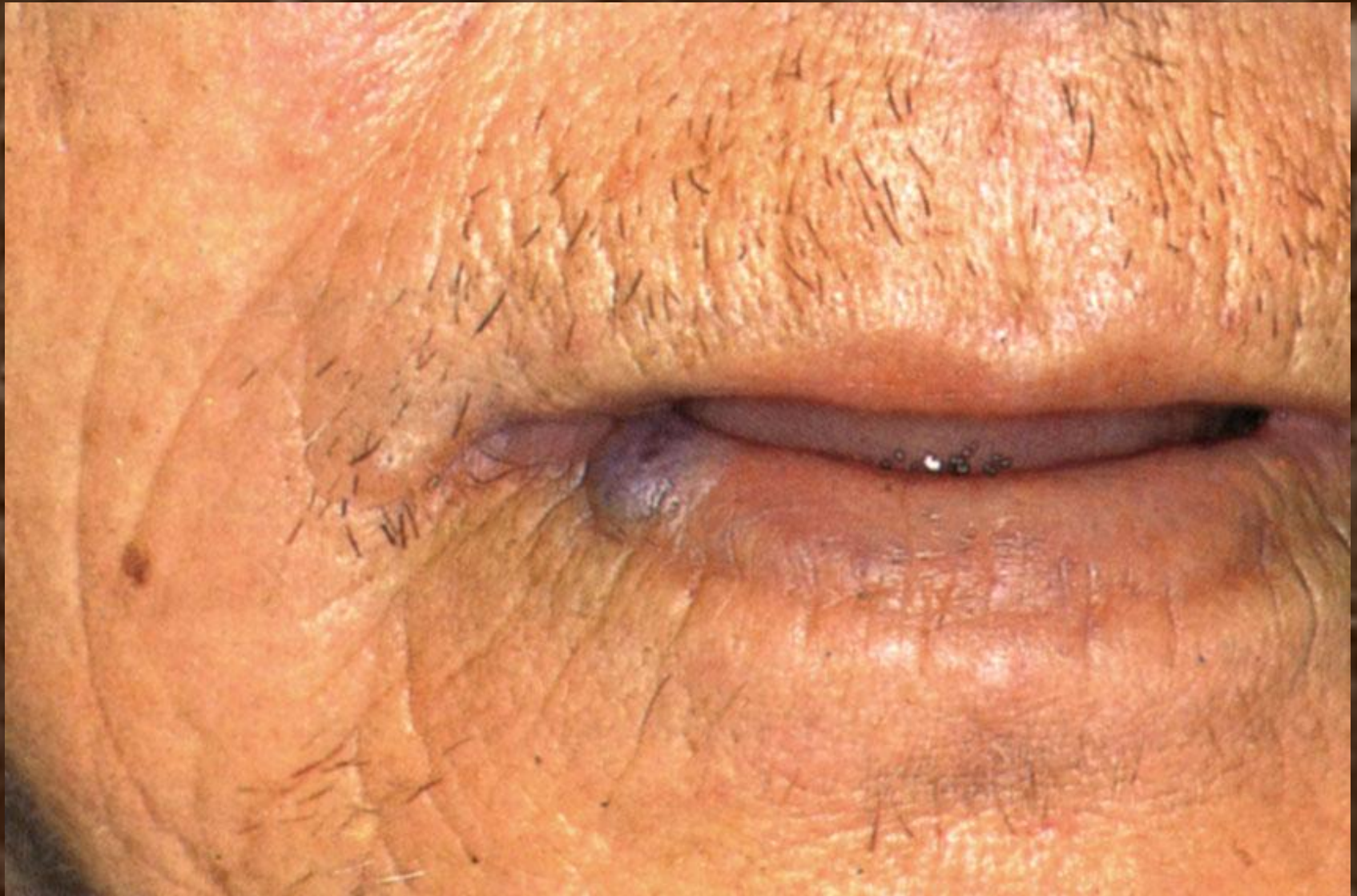Ангиокератомы
МОШОНКИ



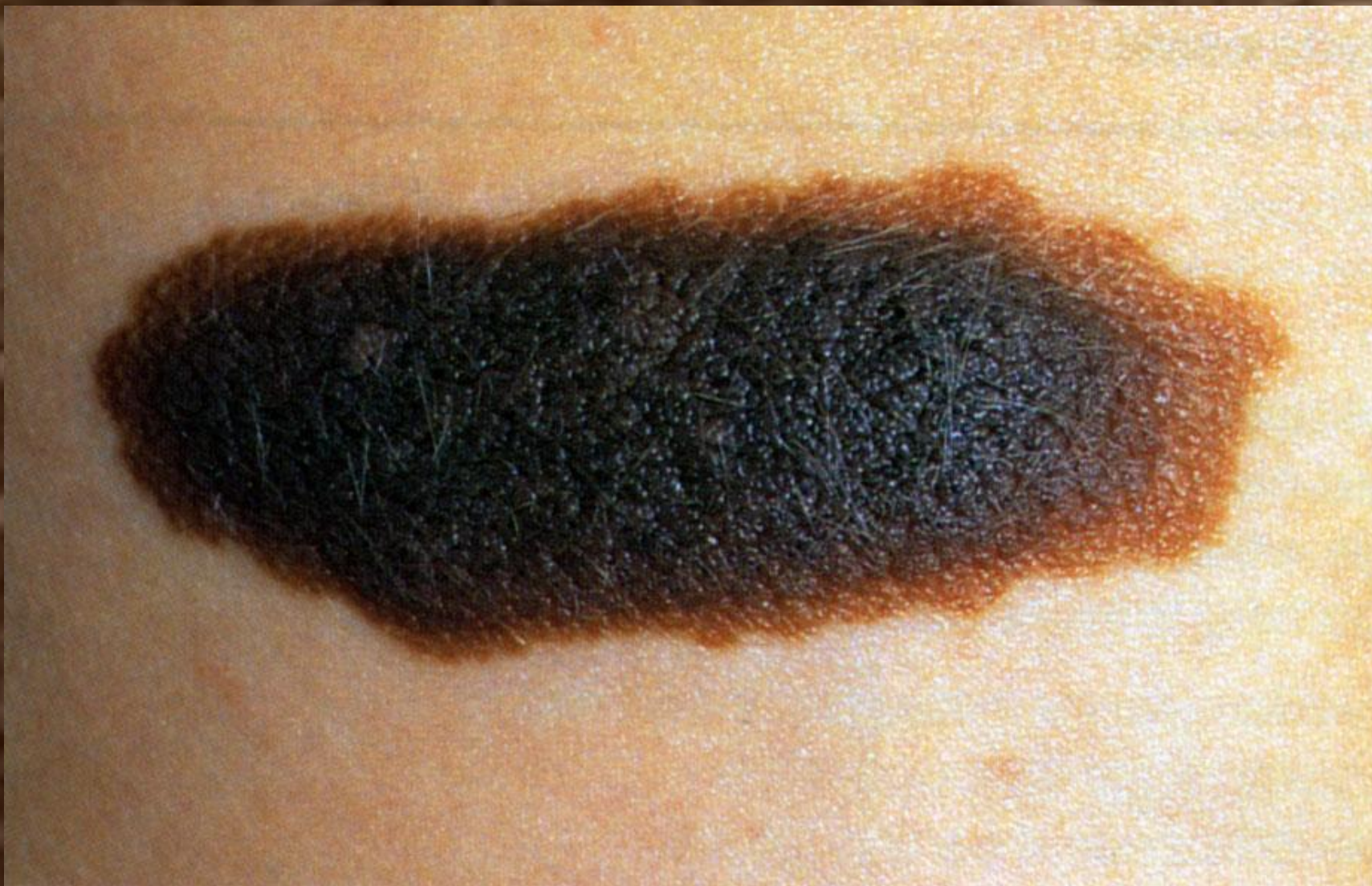Ангиокератомы мошонки



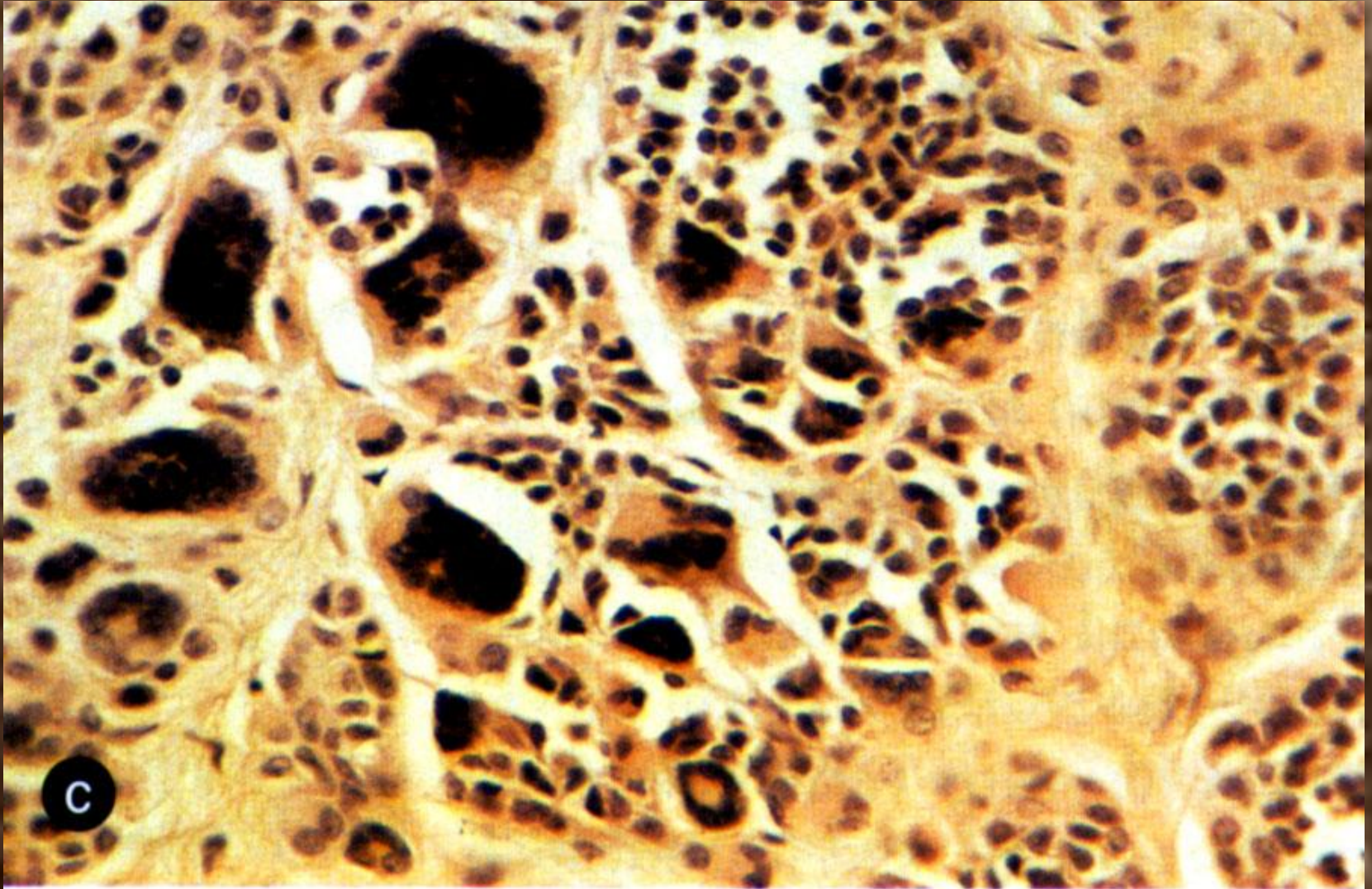
Ангиома губы



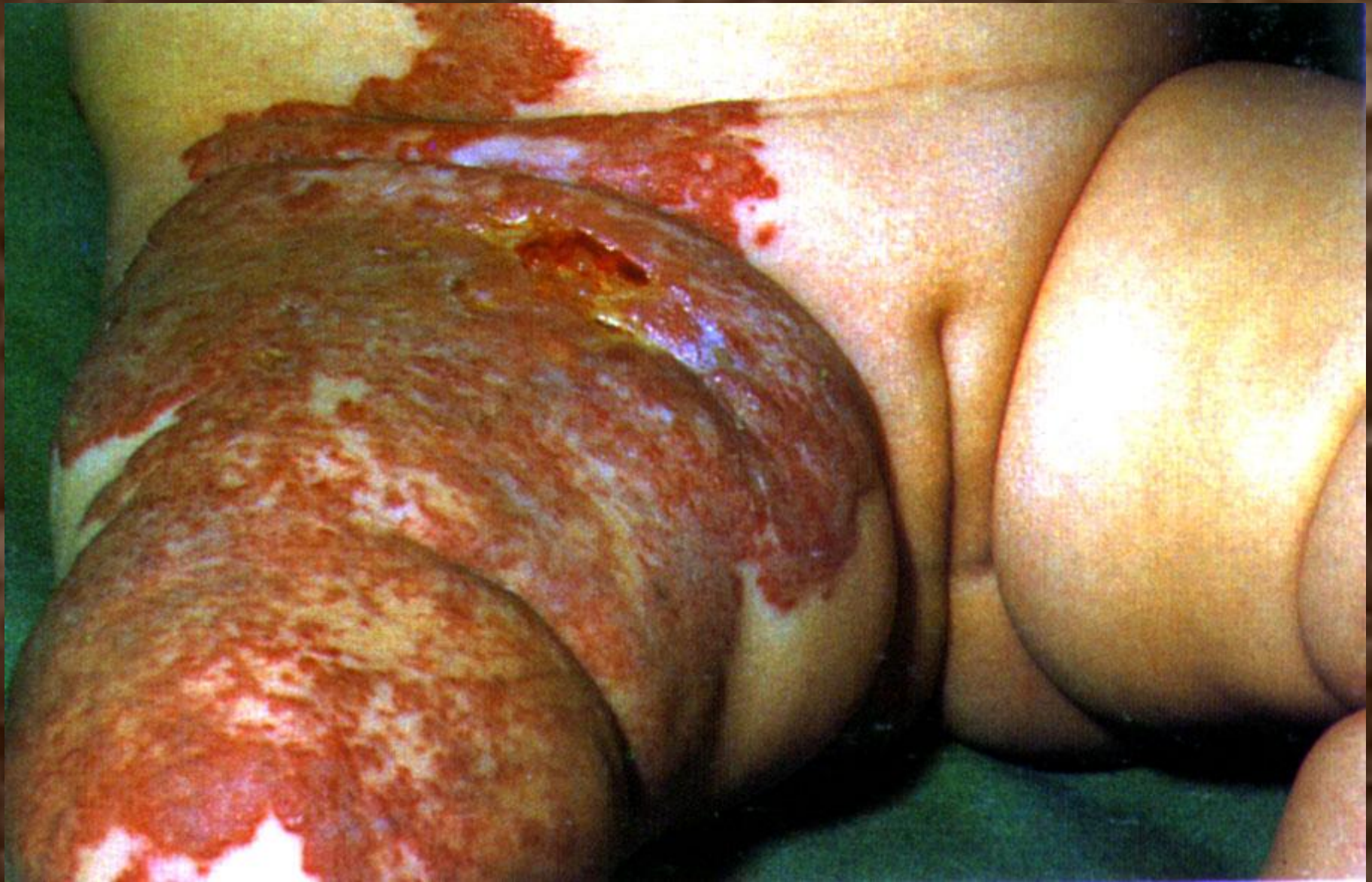Большой пигментный невус



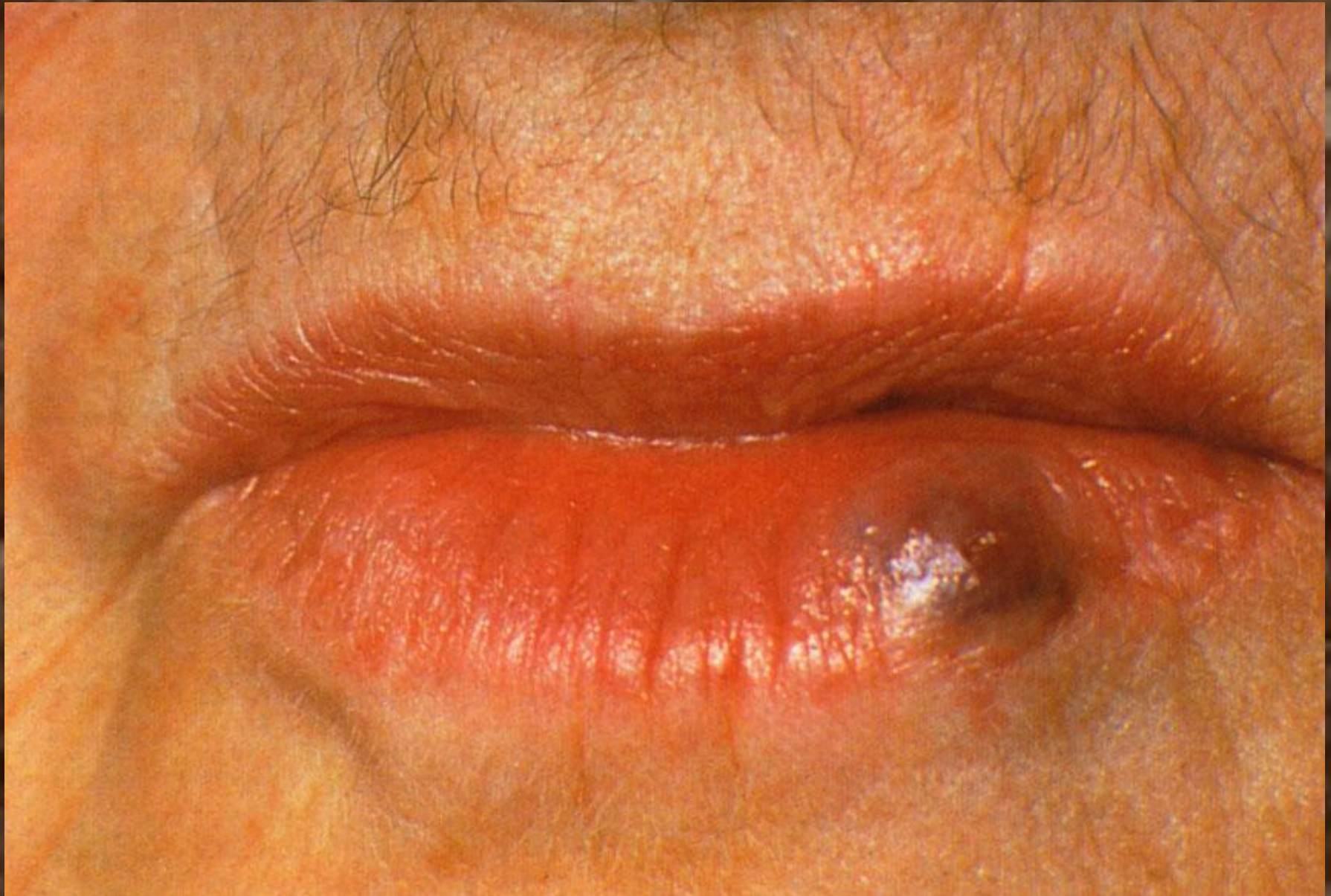Большое количество гигантских невоидных клеток (гистология)



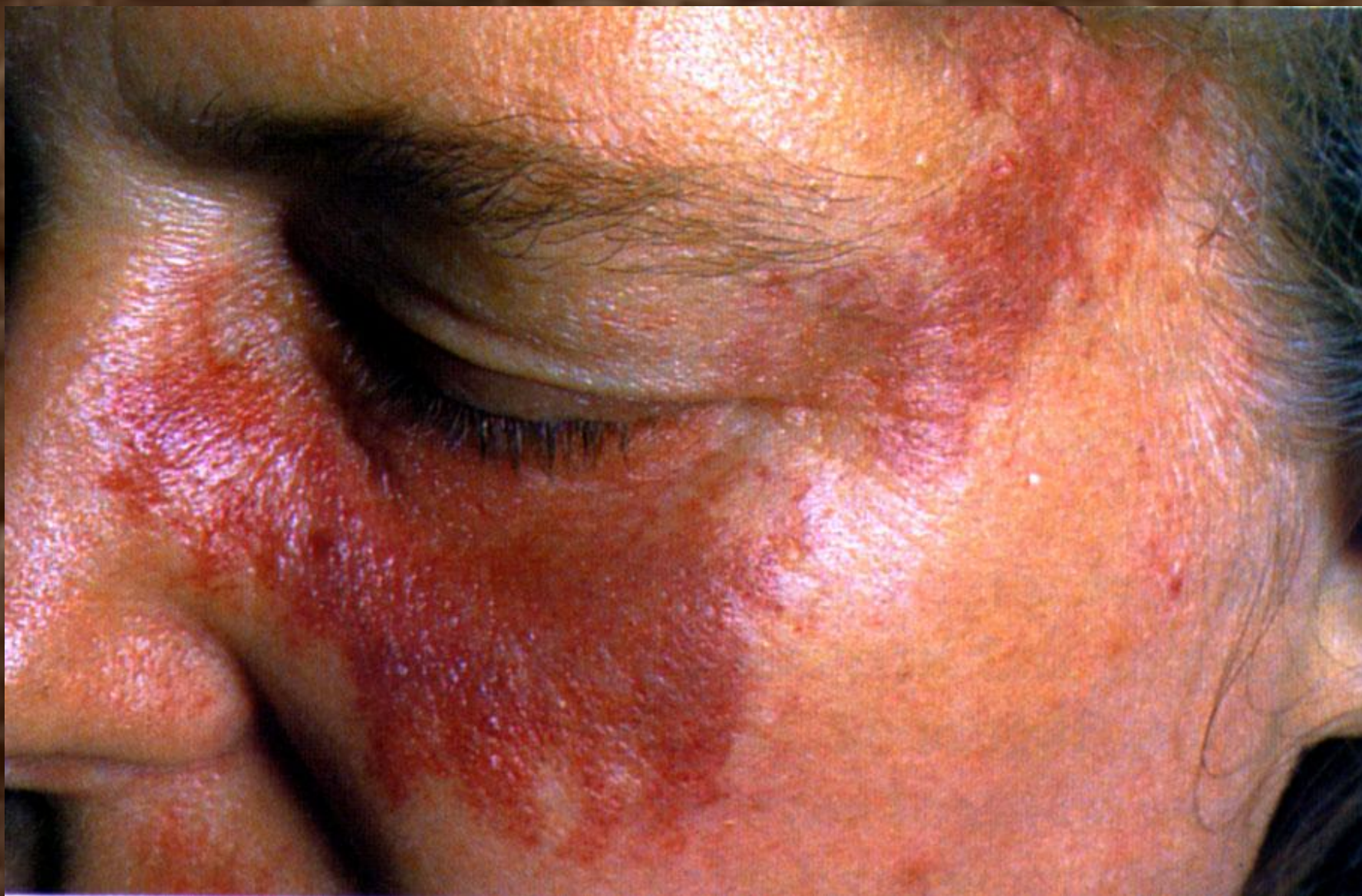Большой сосудистый неvus



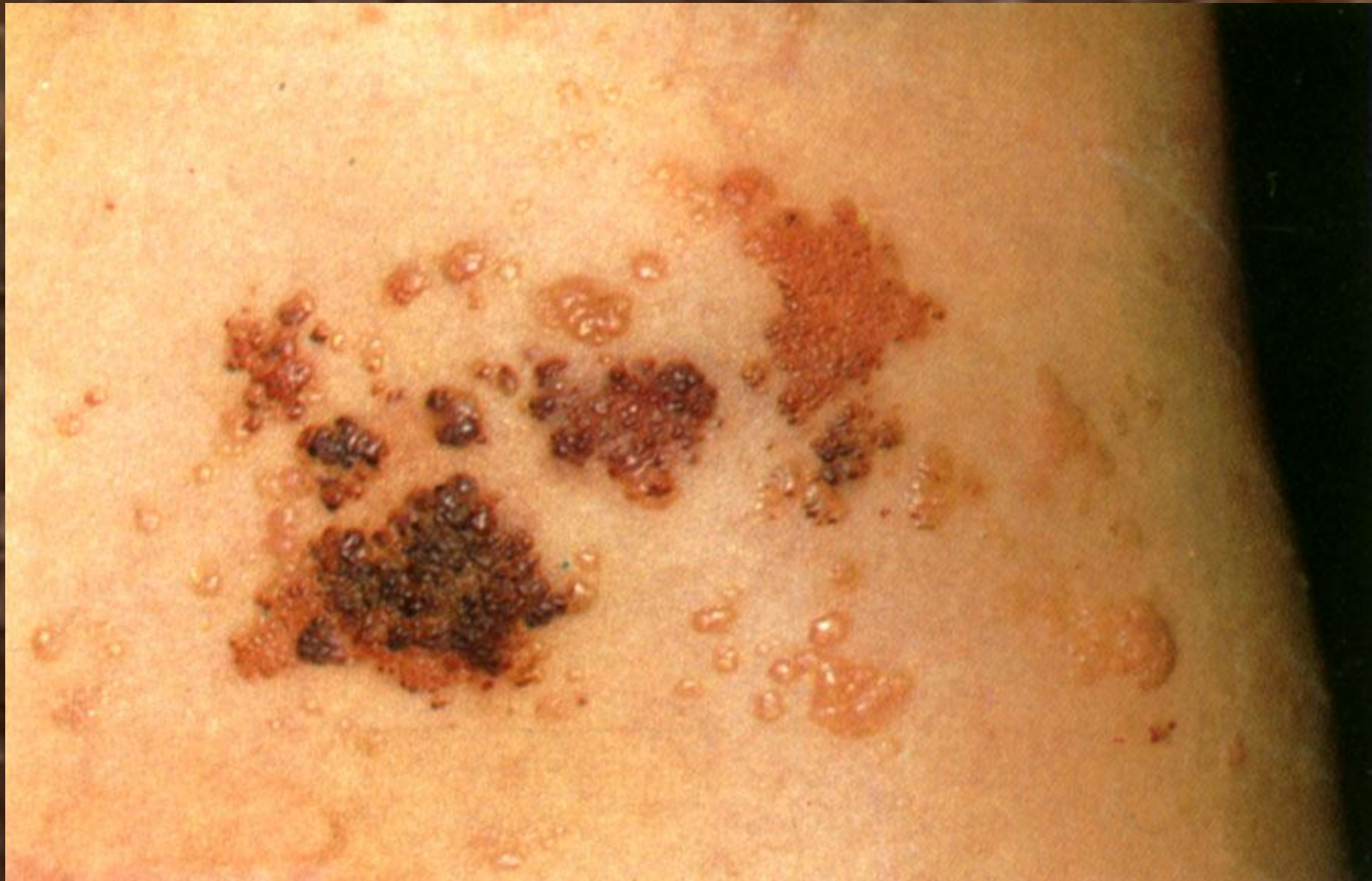Венозная опухоль нижней губы



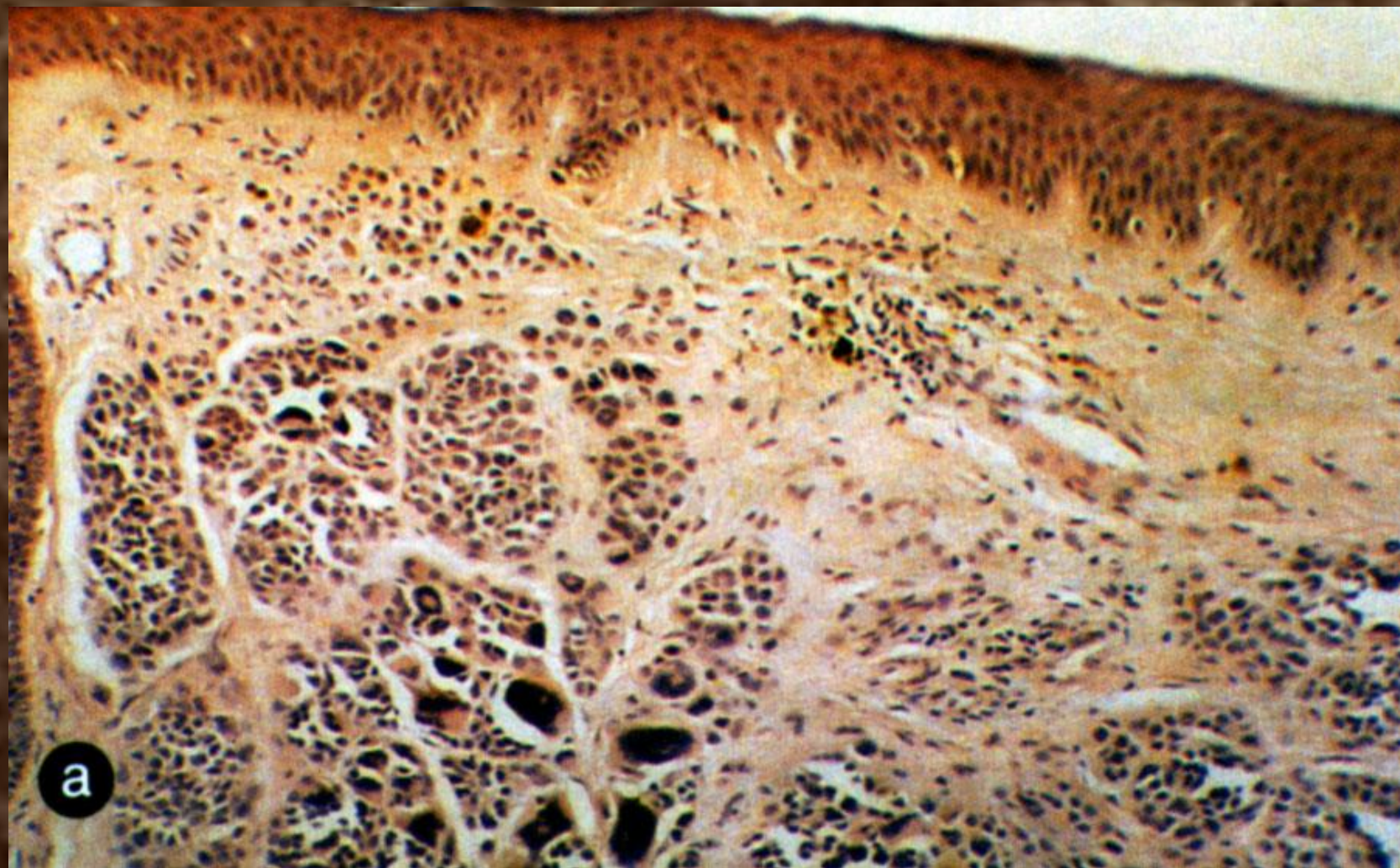
Винное пятно

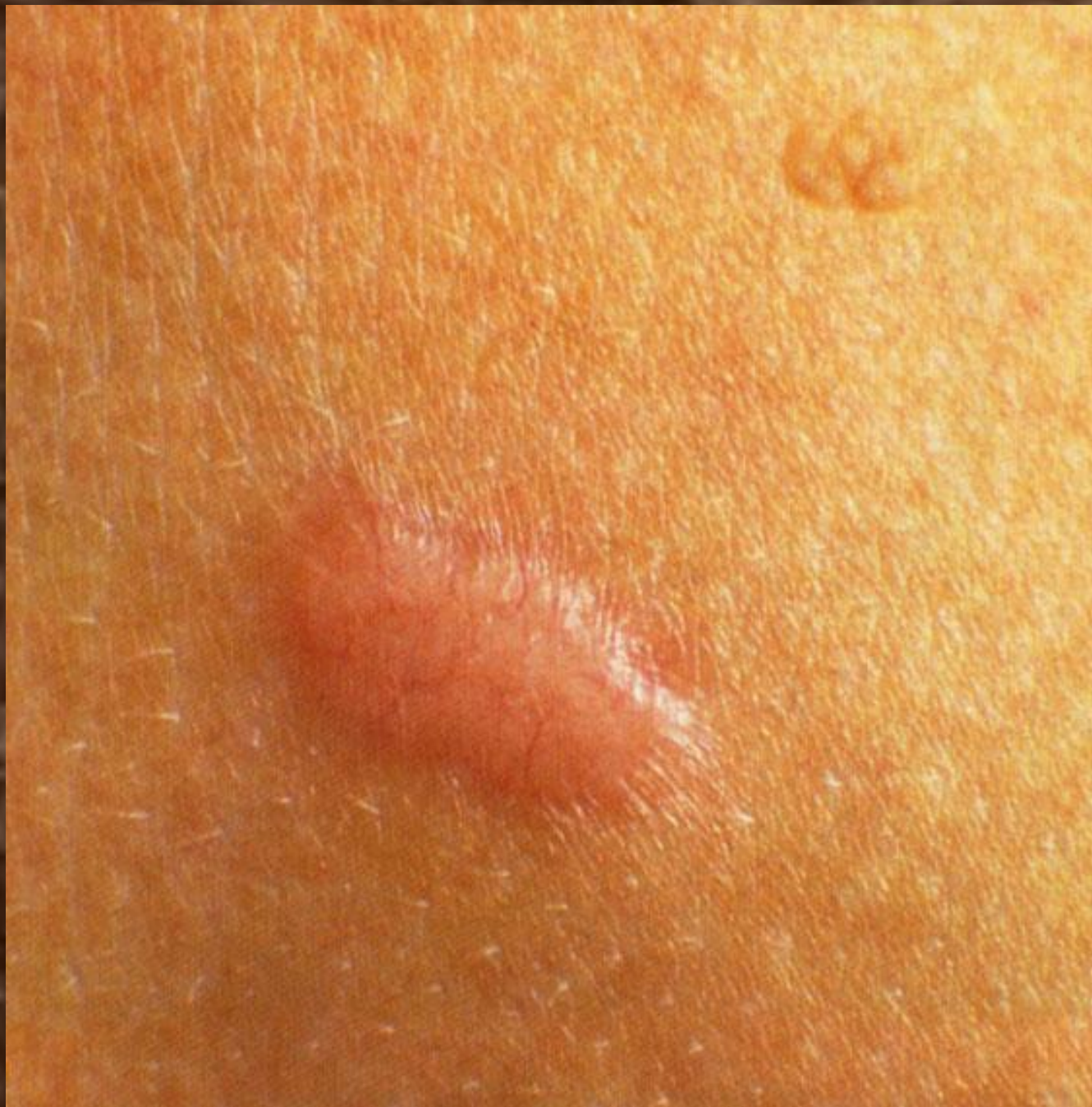

Гематолимфангиома



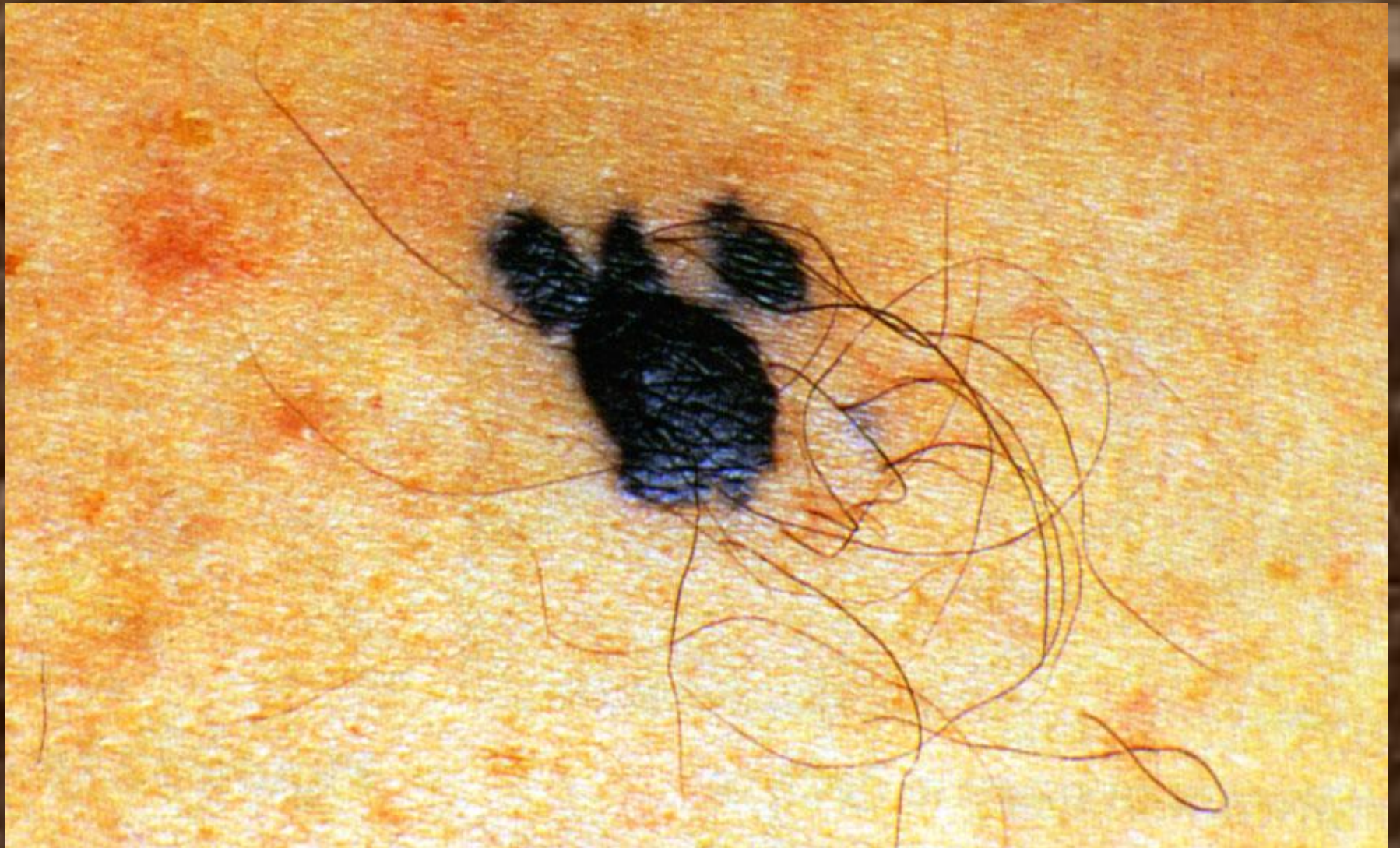Гигантские невоидные клетки (гистология)

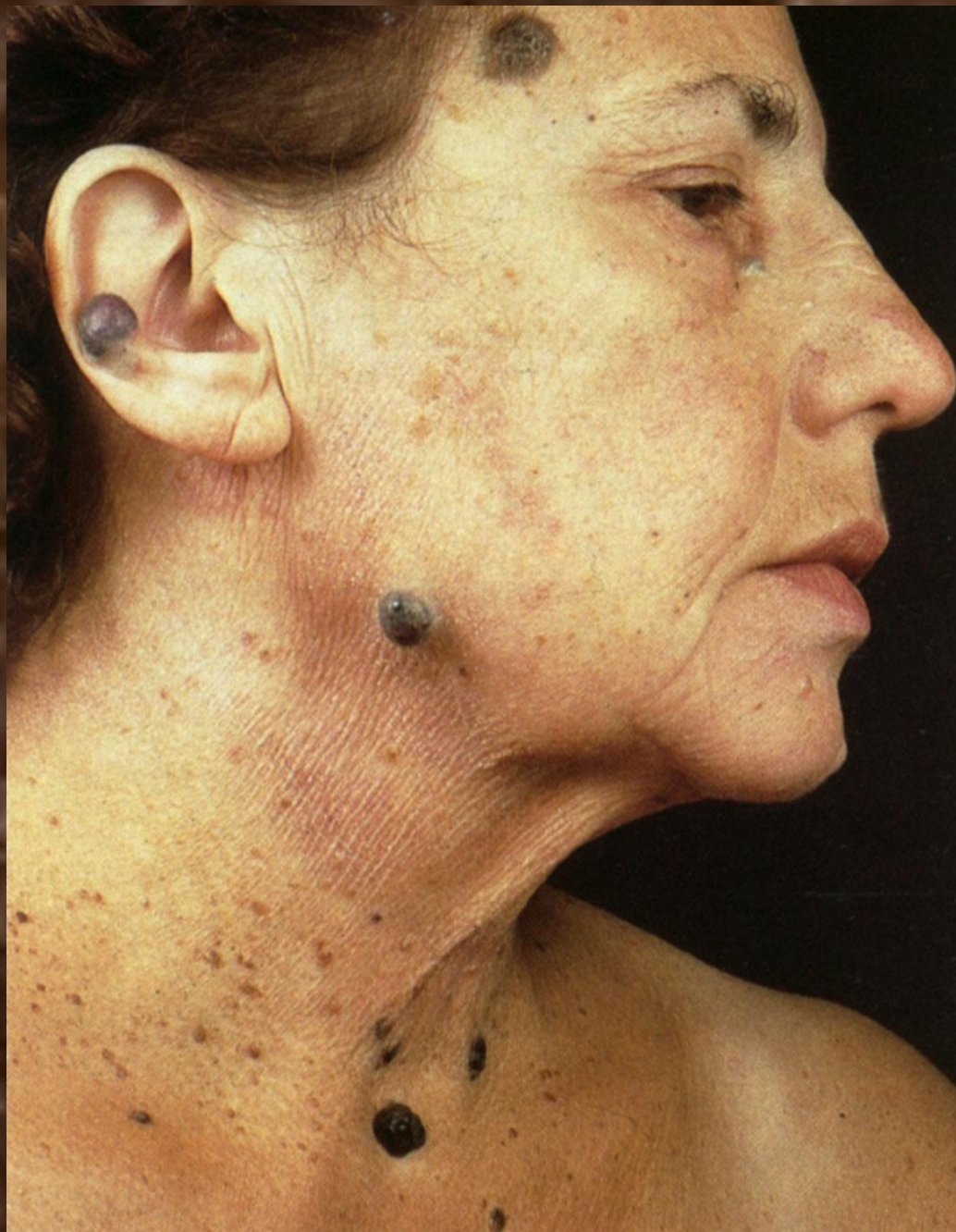



Гипертро-
фический
рубец

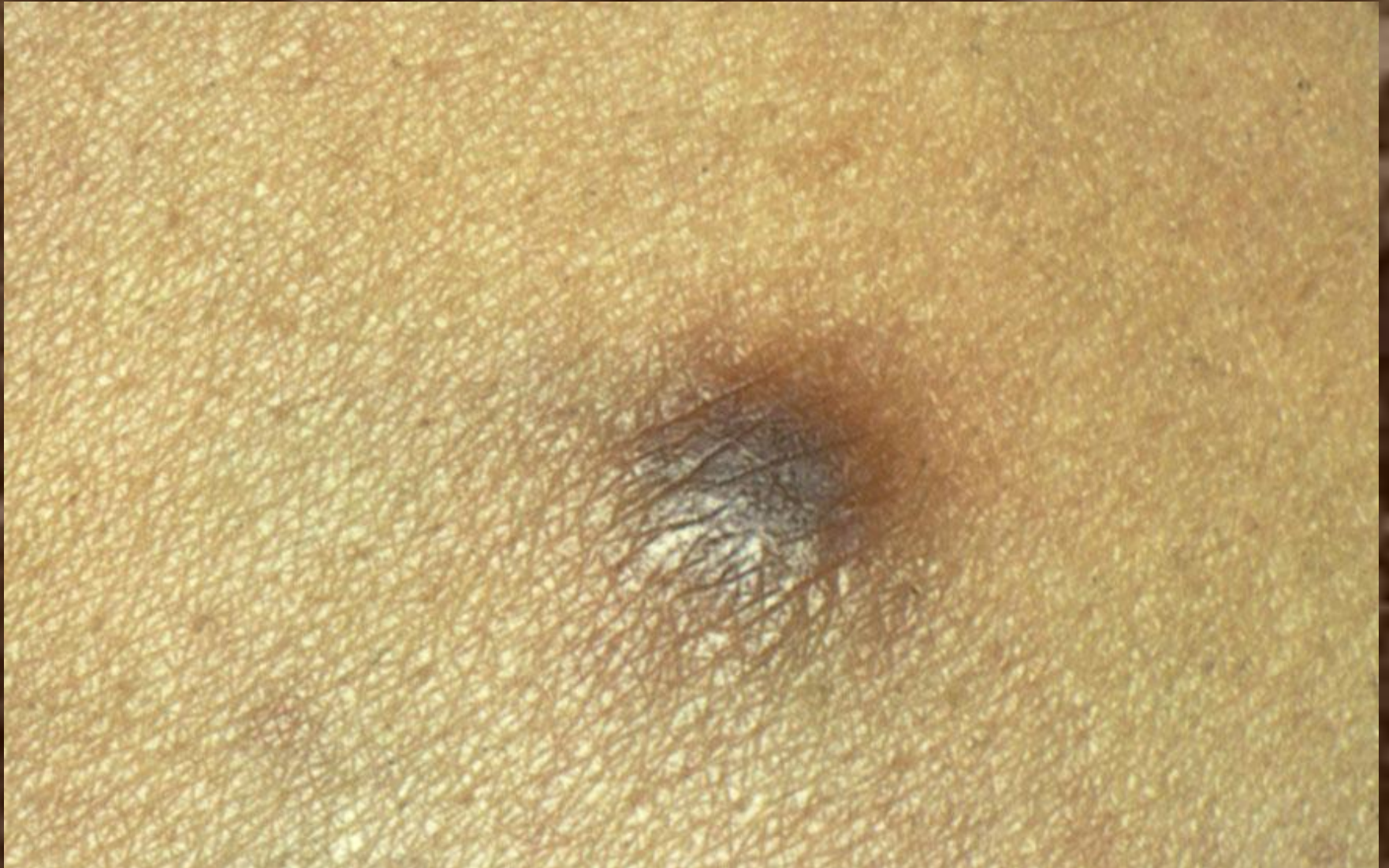Голубой неvus

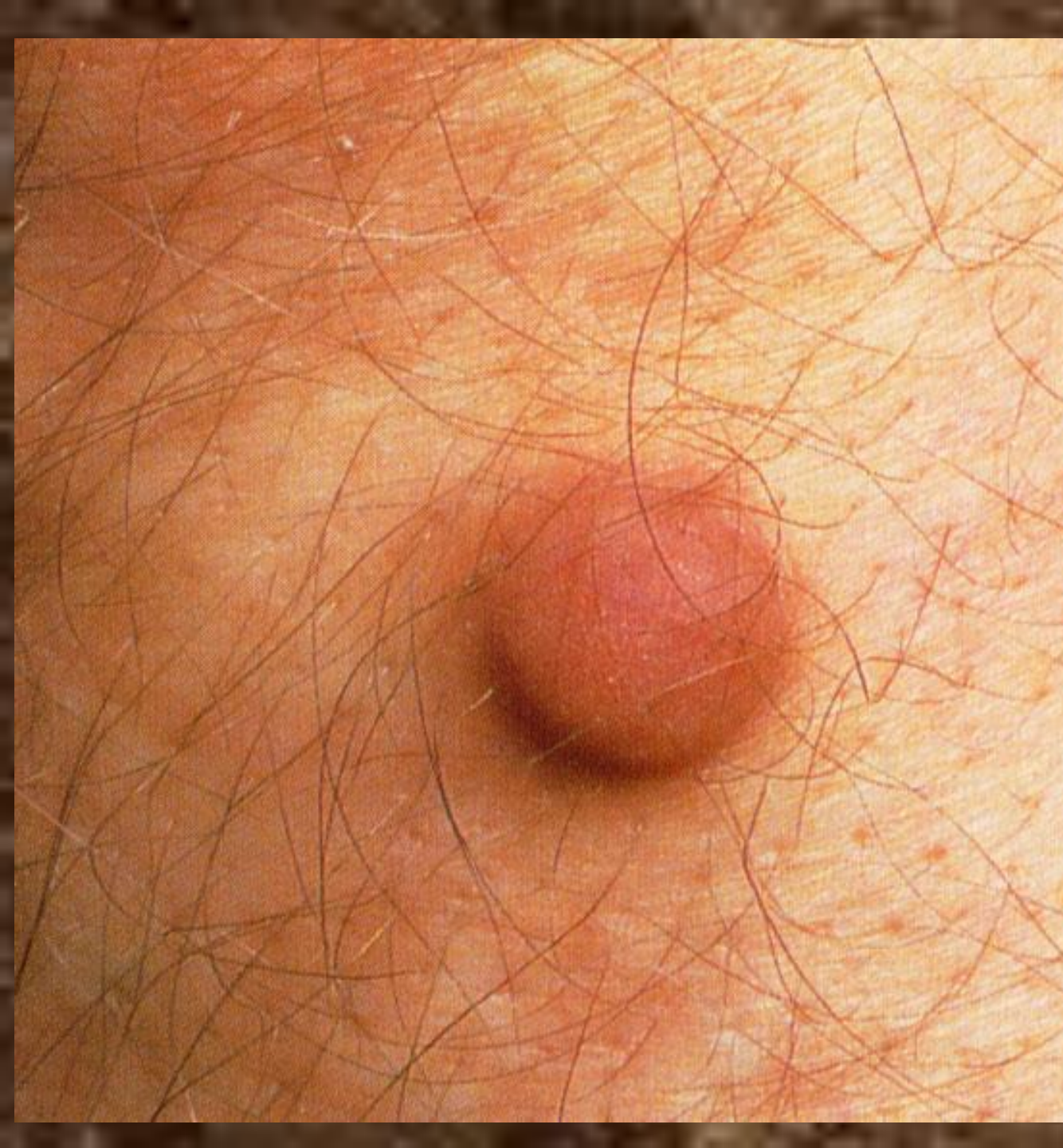



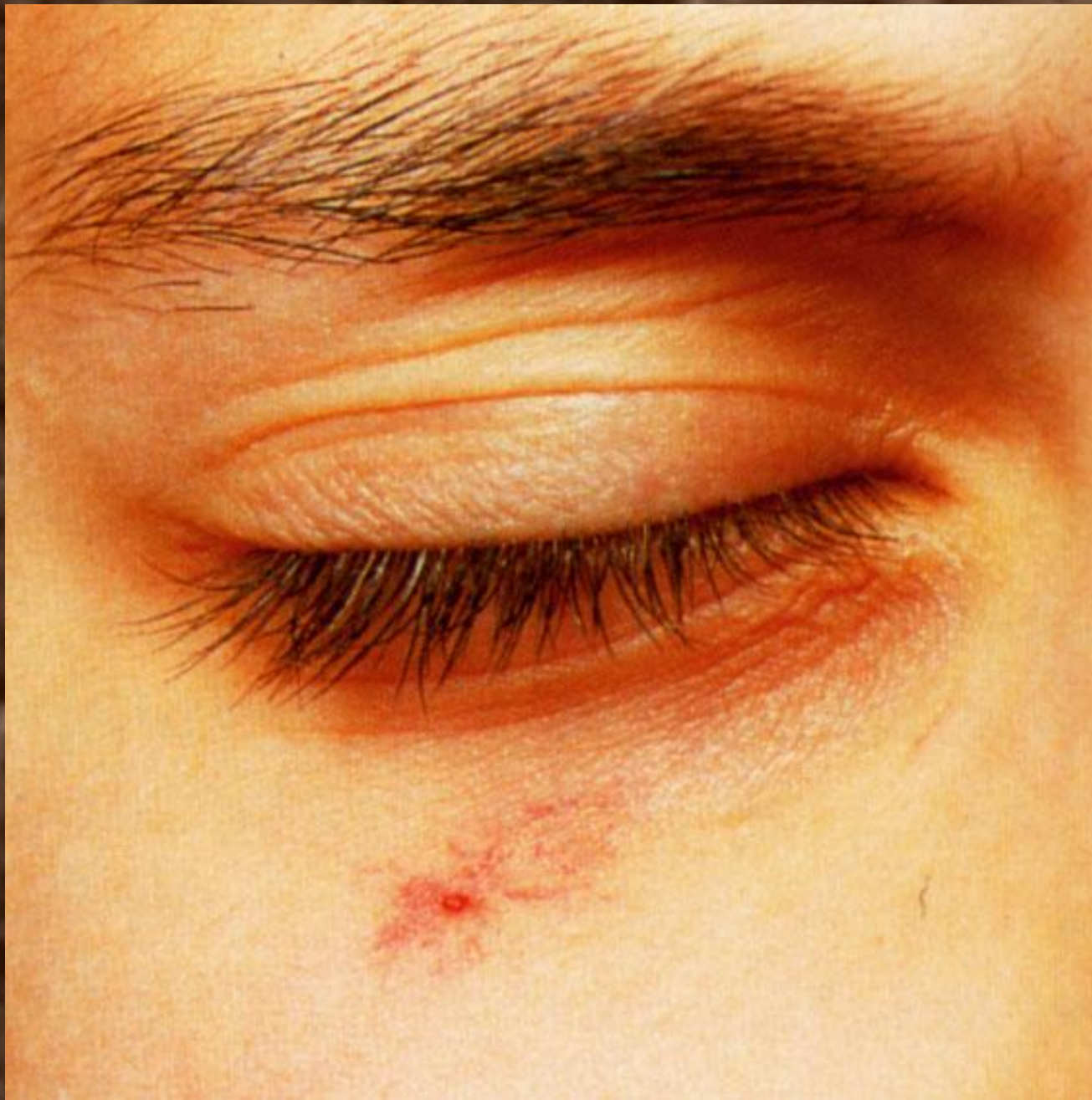Голубые невусы

Дерматофиброма



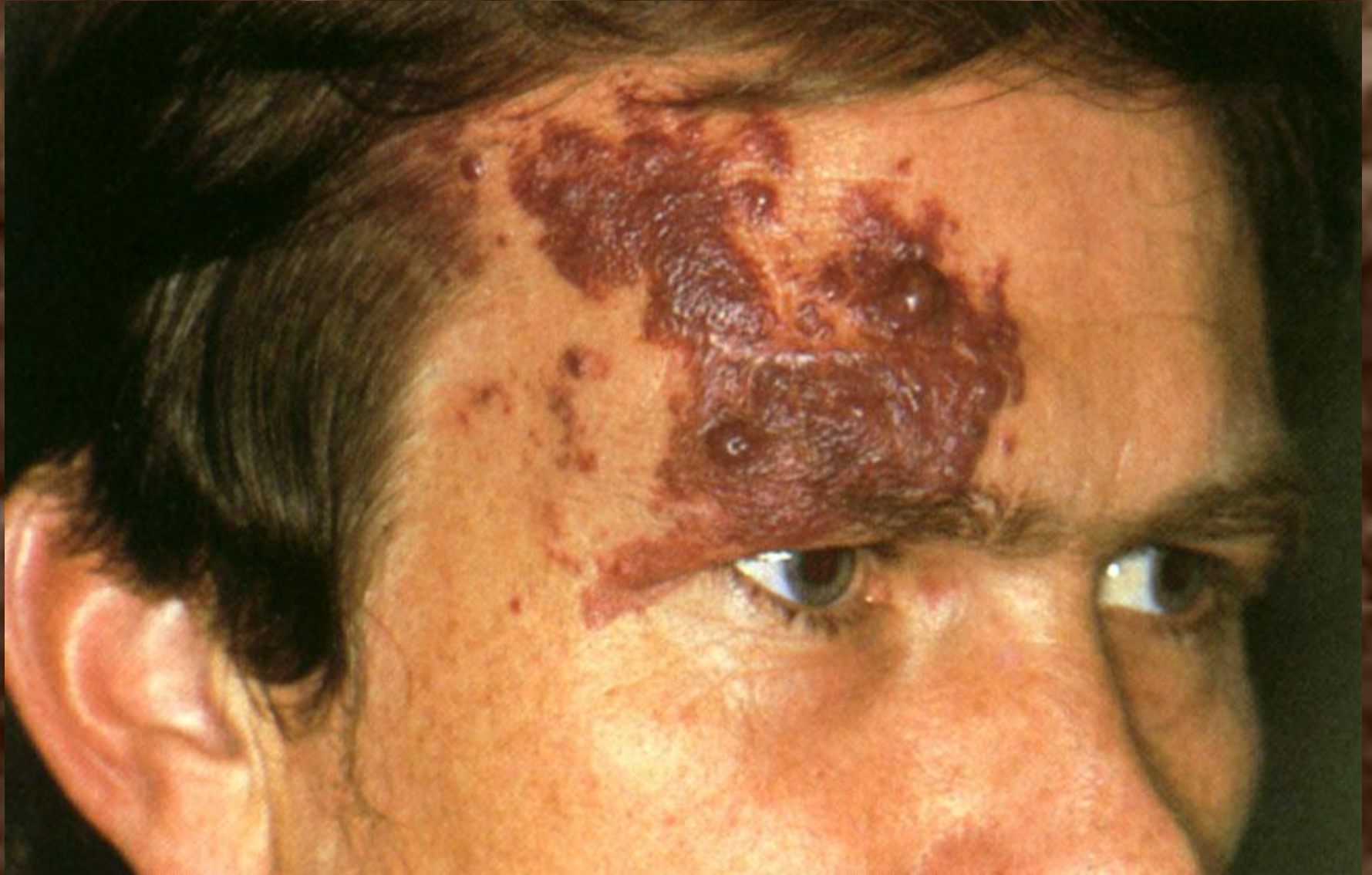

Дермато-
фиброма

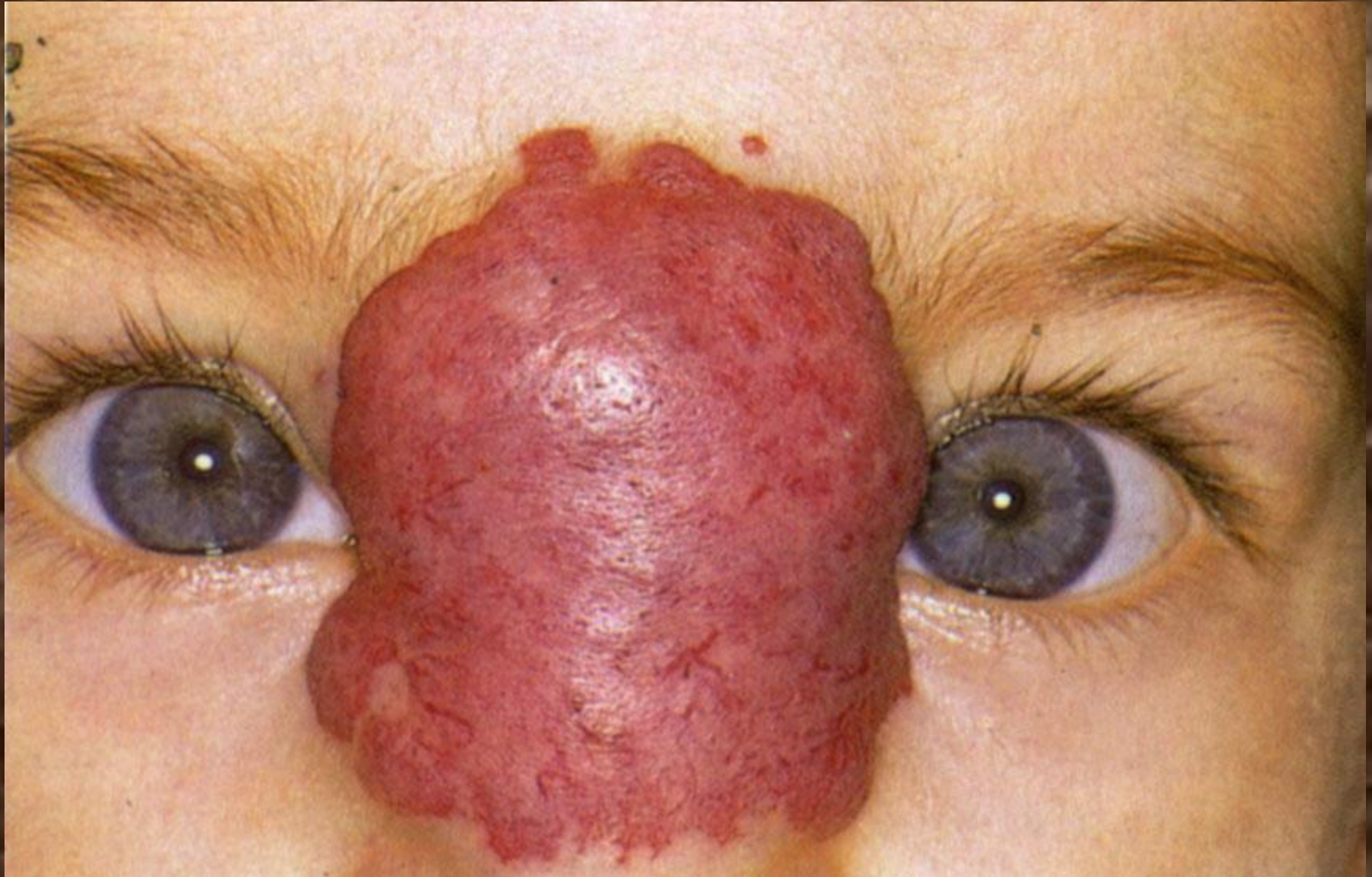

Звездчатая
ангиома

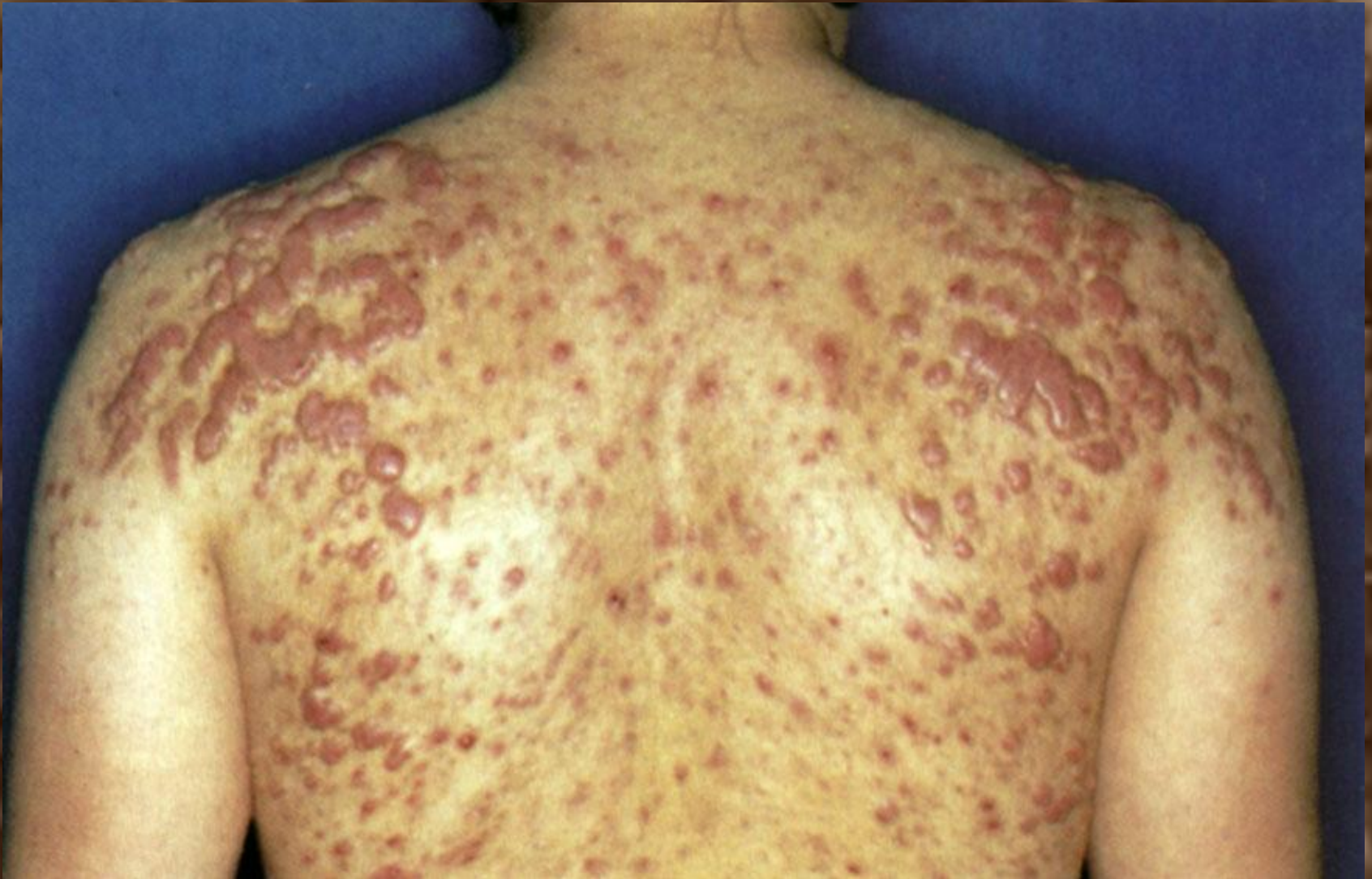Кавернозная гемангиома



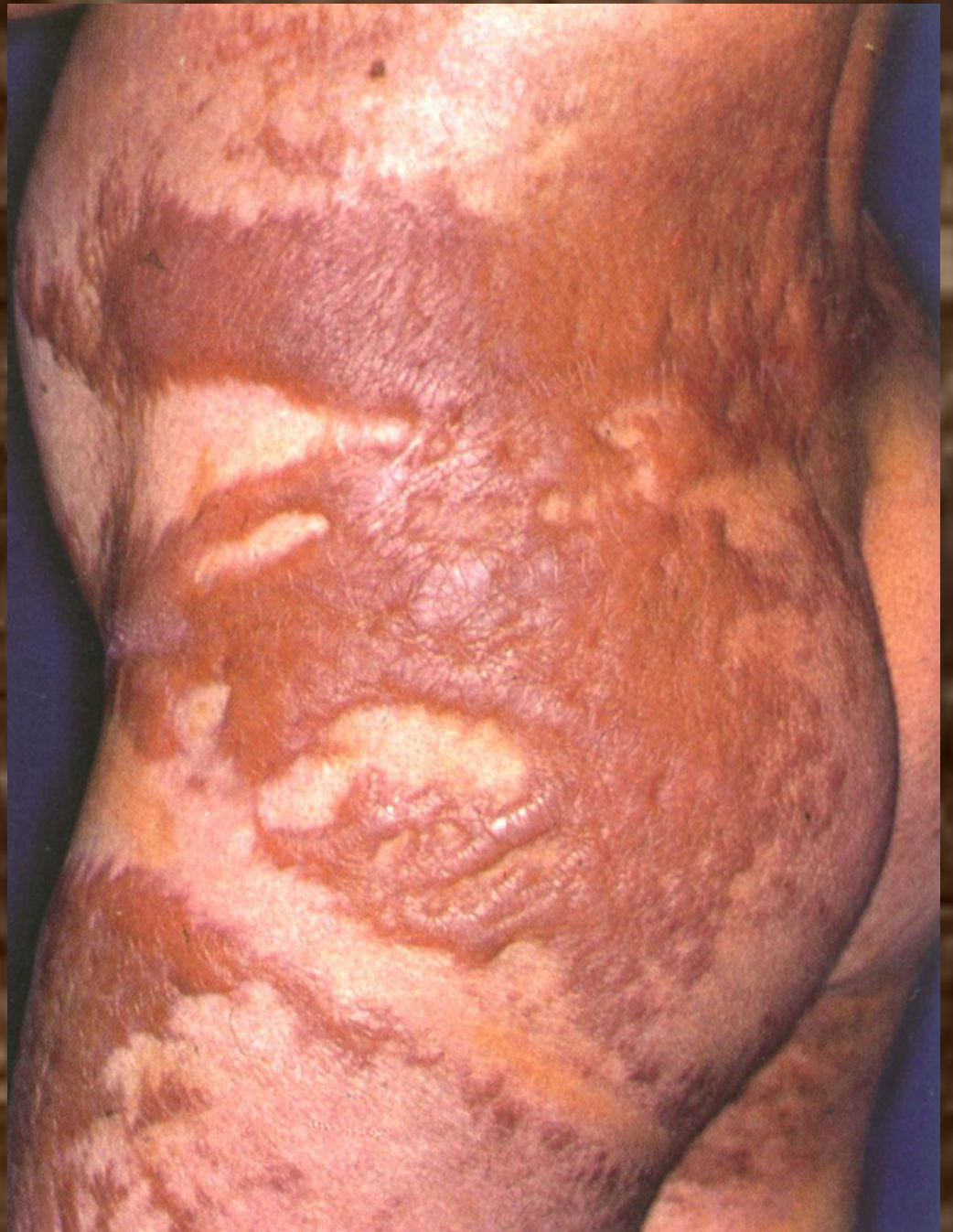Кавернозная гемангиома



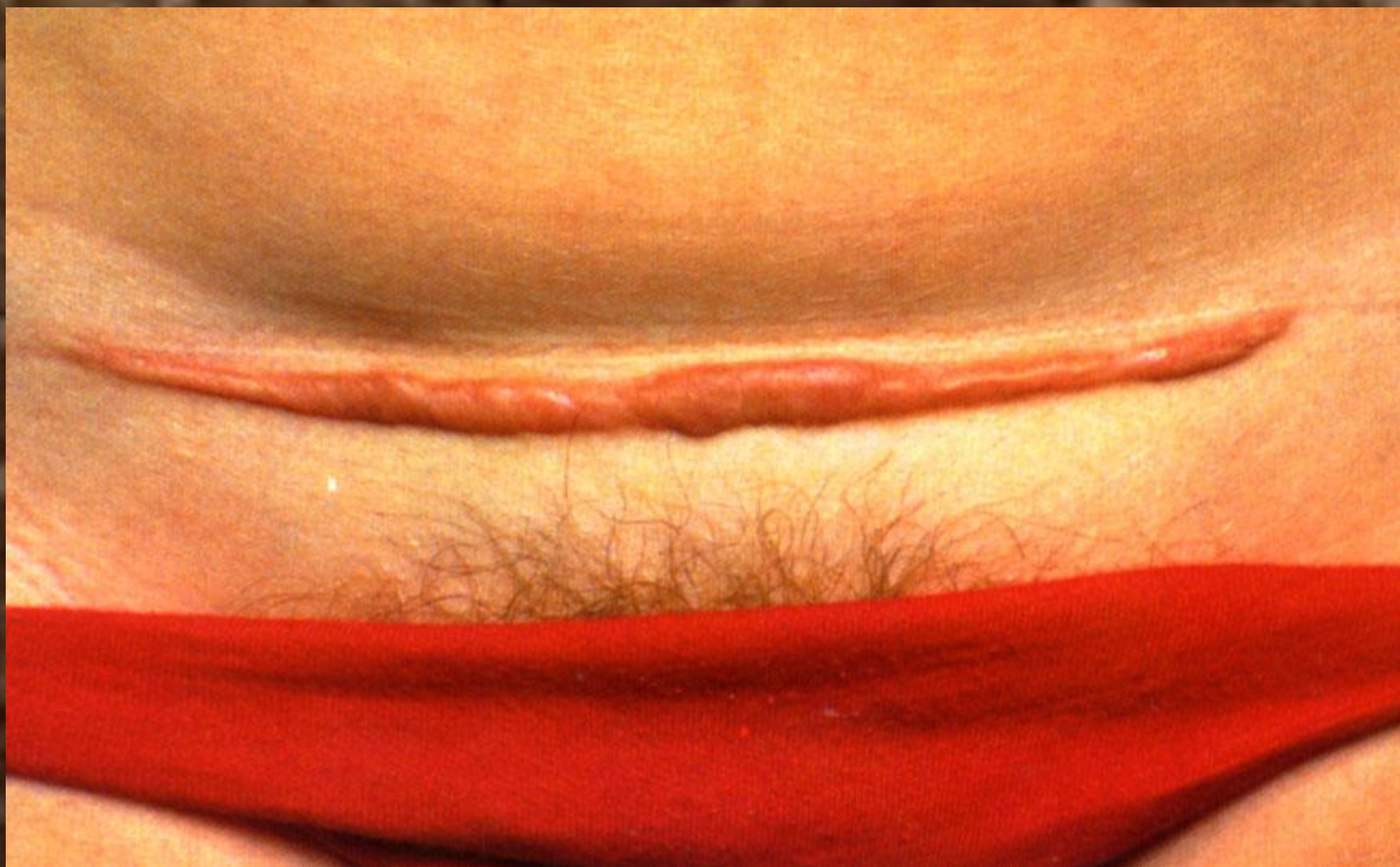Келоидные рубцы после
конглобатных (шаровидных) угрей

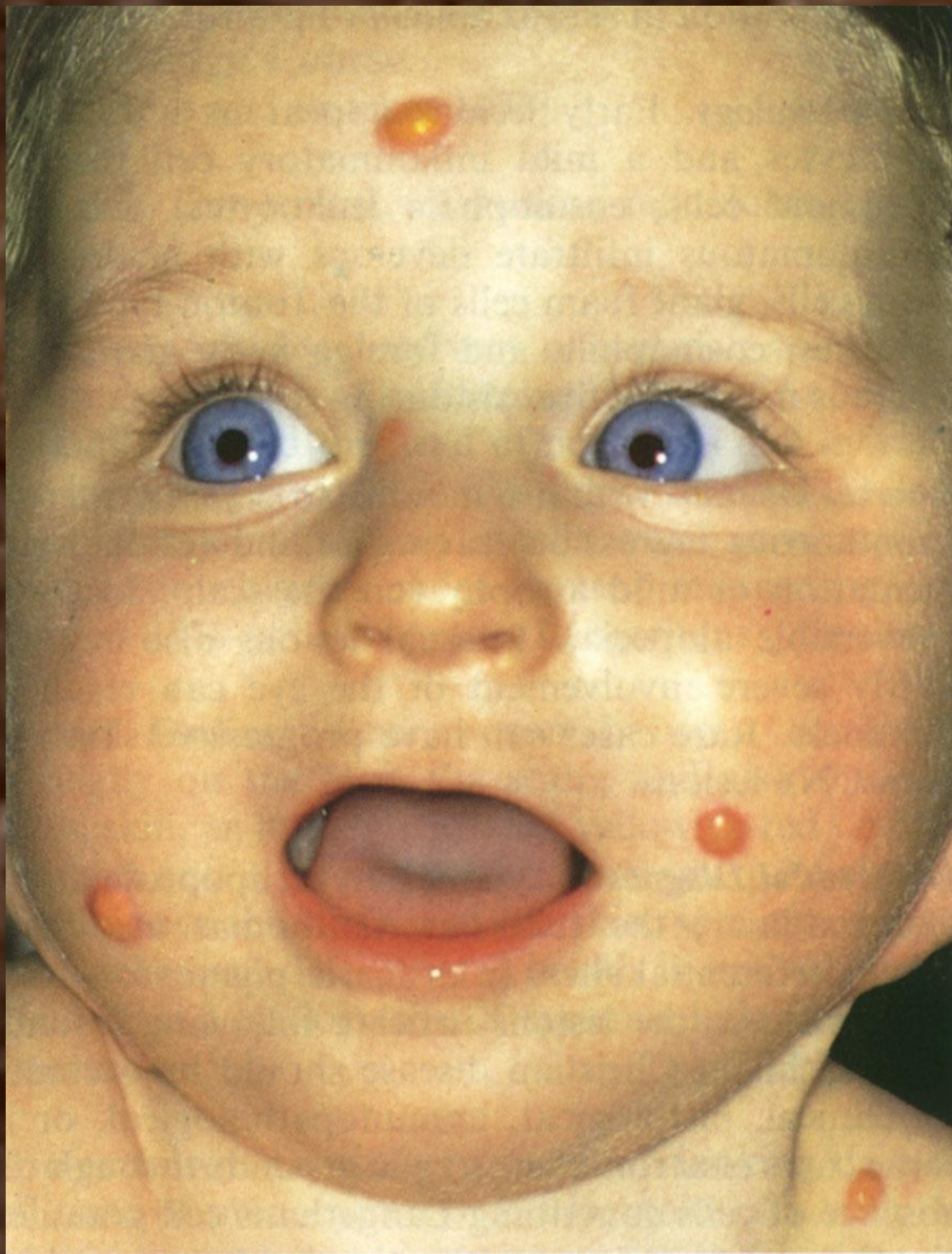

Келоидные
рубцы после
ожога



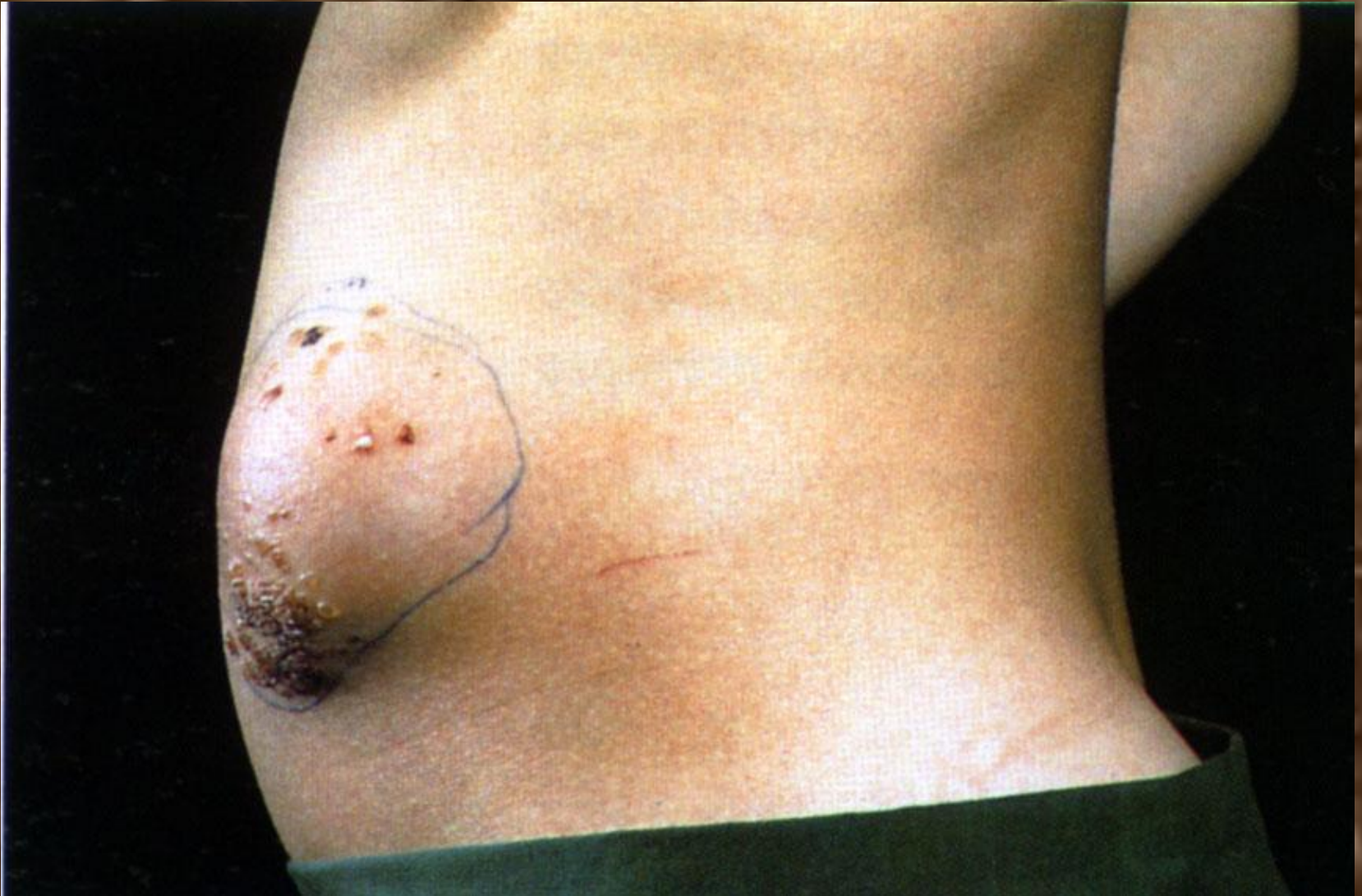Келоидный рубец после кесарева сечения



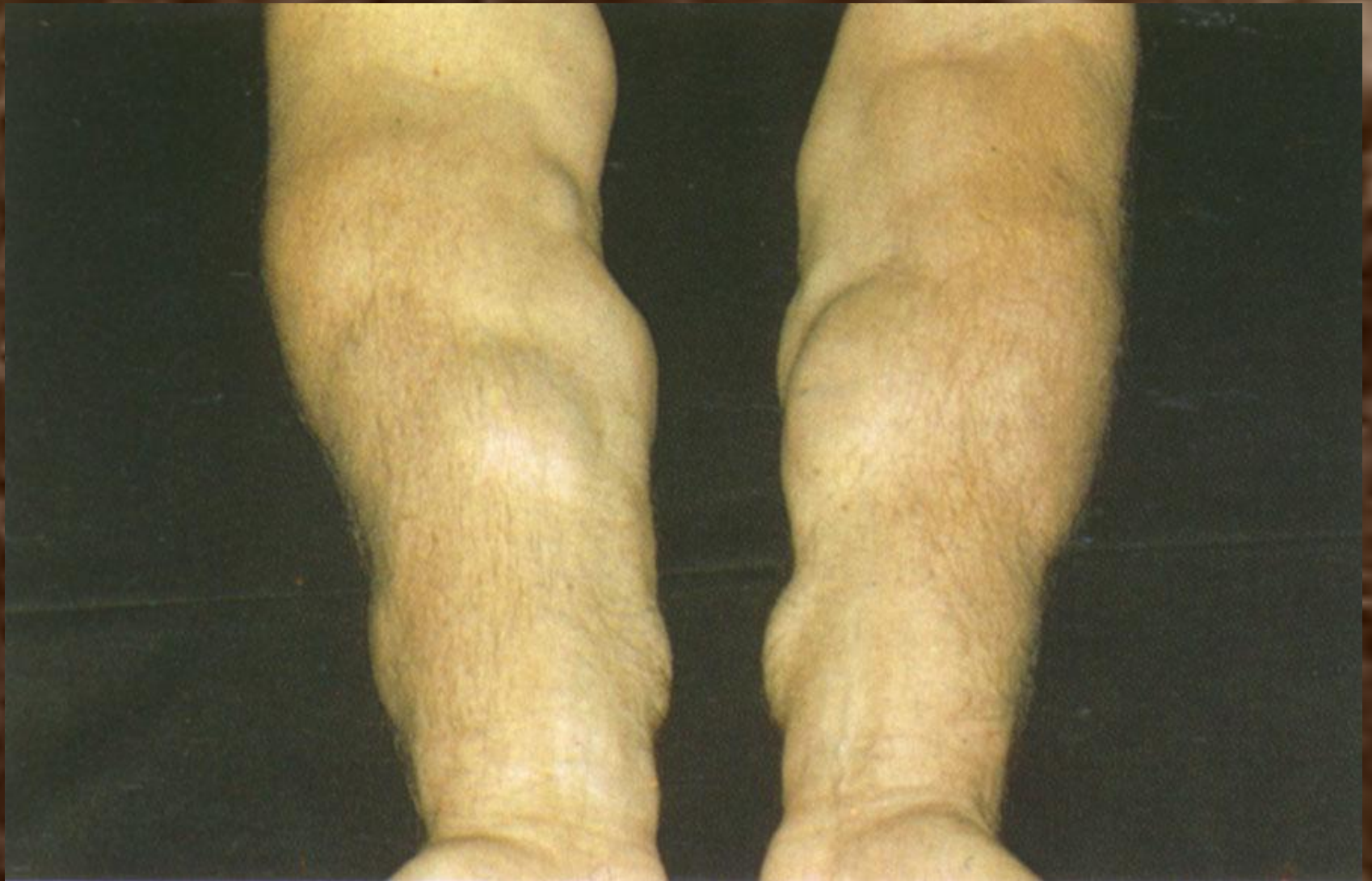

Ксантогранулема

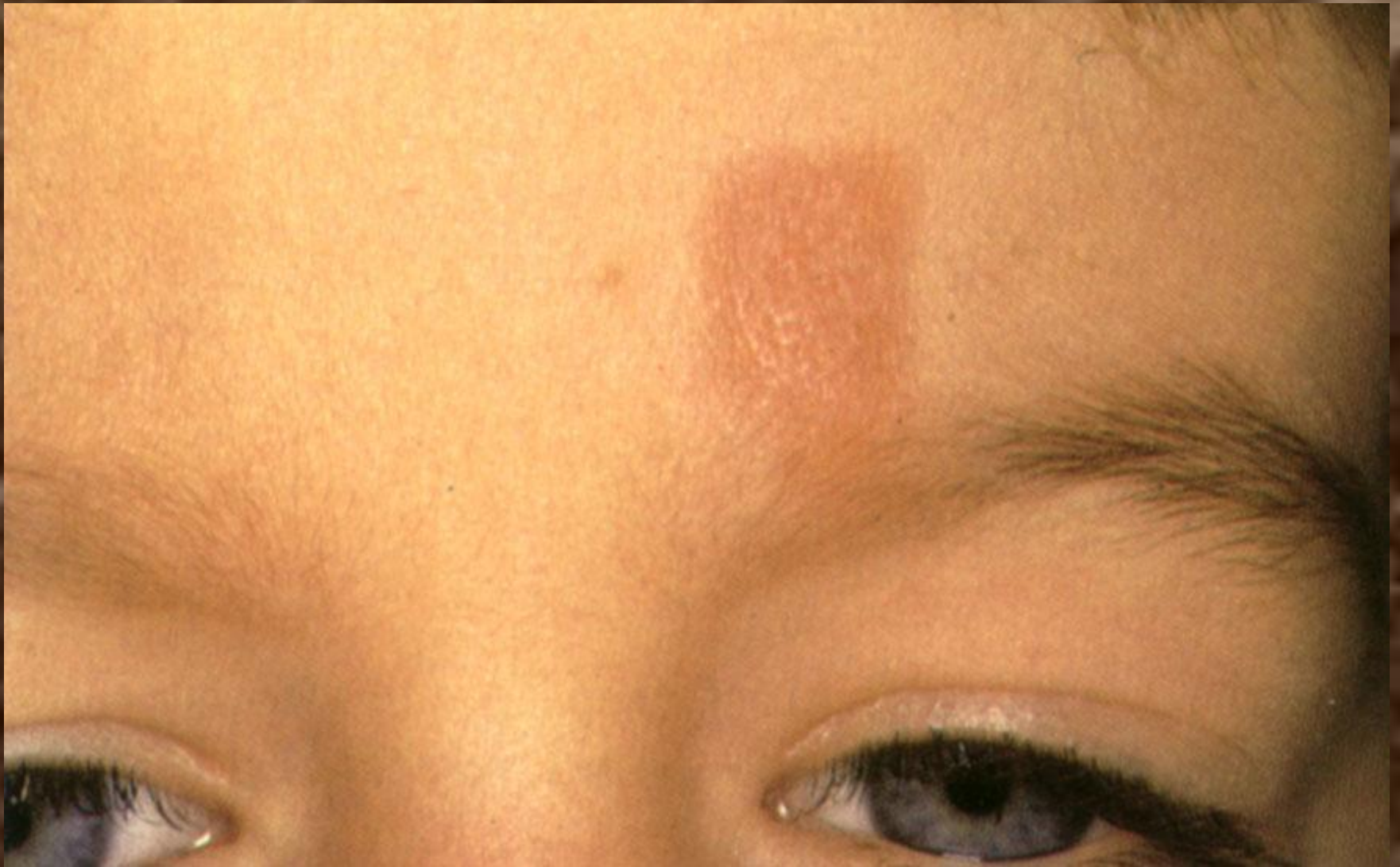Лимфангиома ограниченной области живота

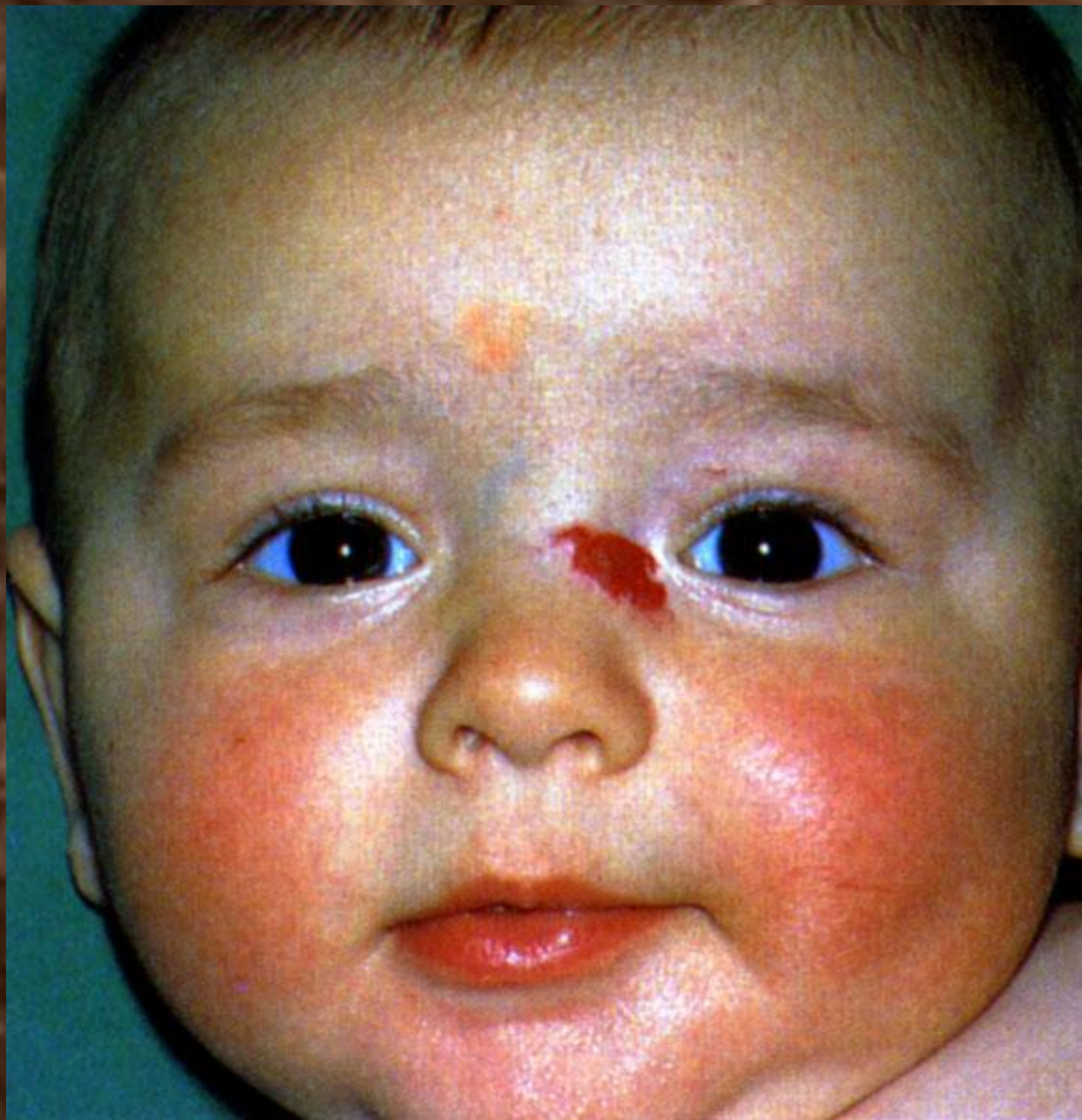

Липоматоз предплечий

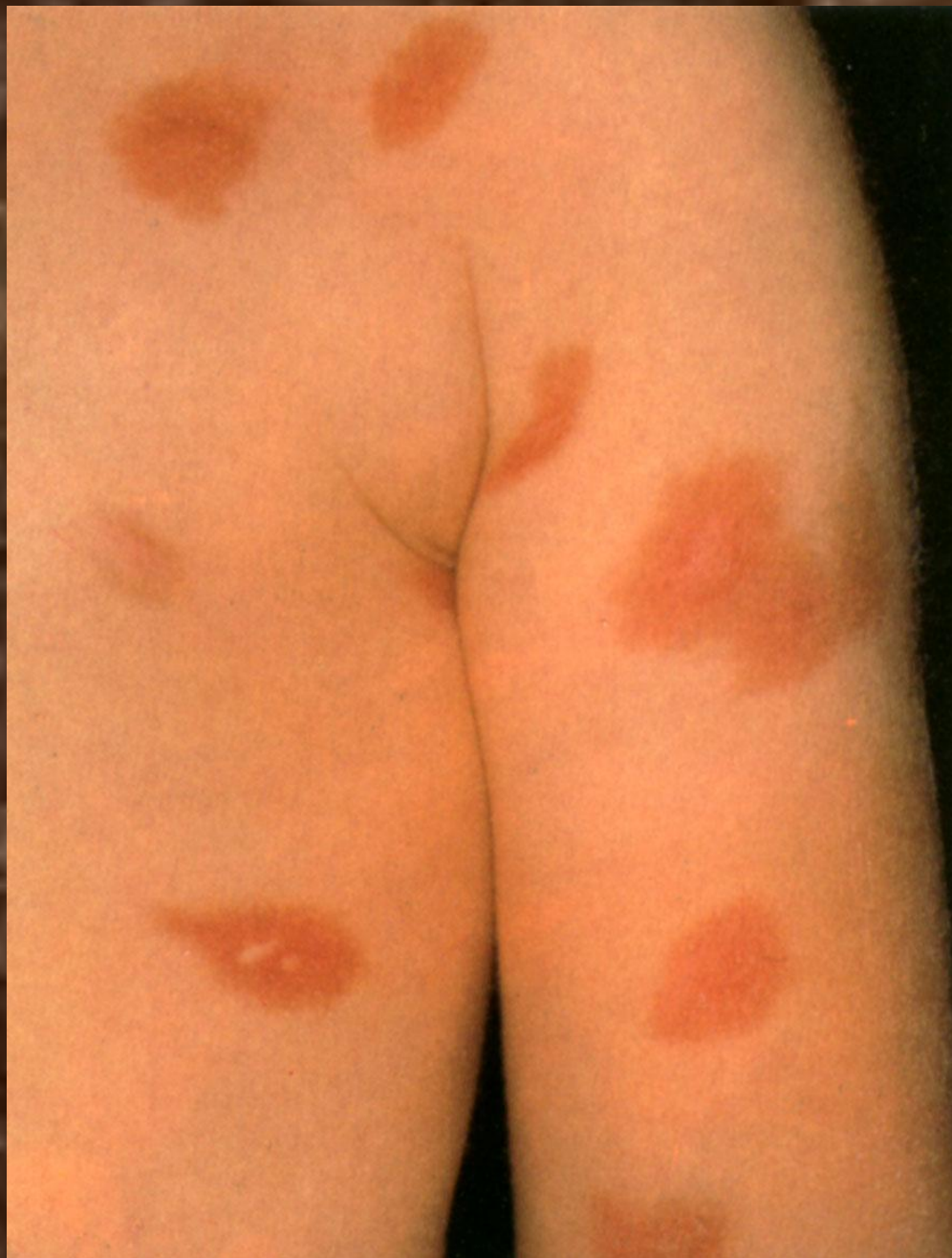

Локализованная мастоцитоза

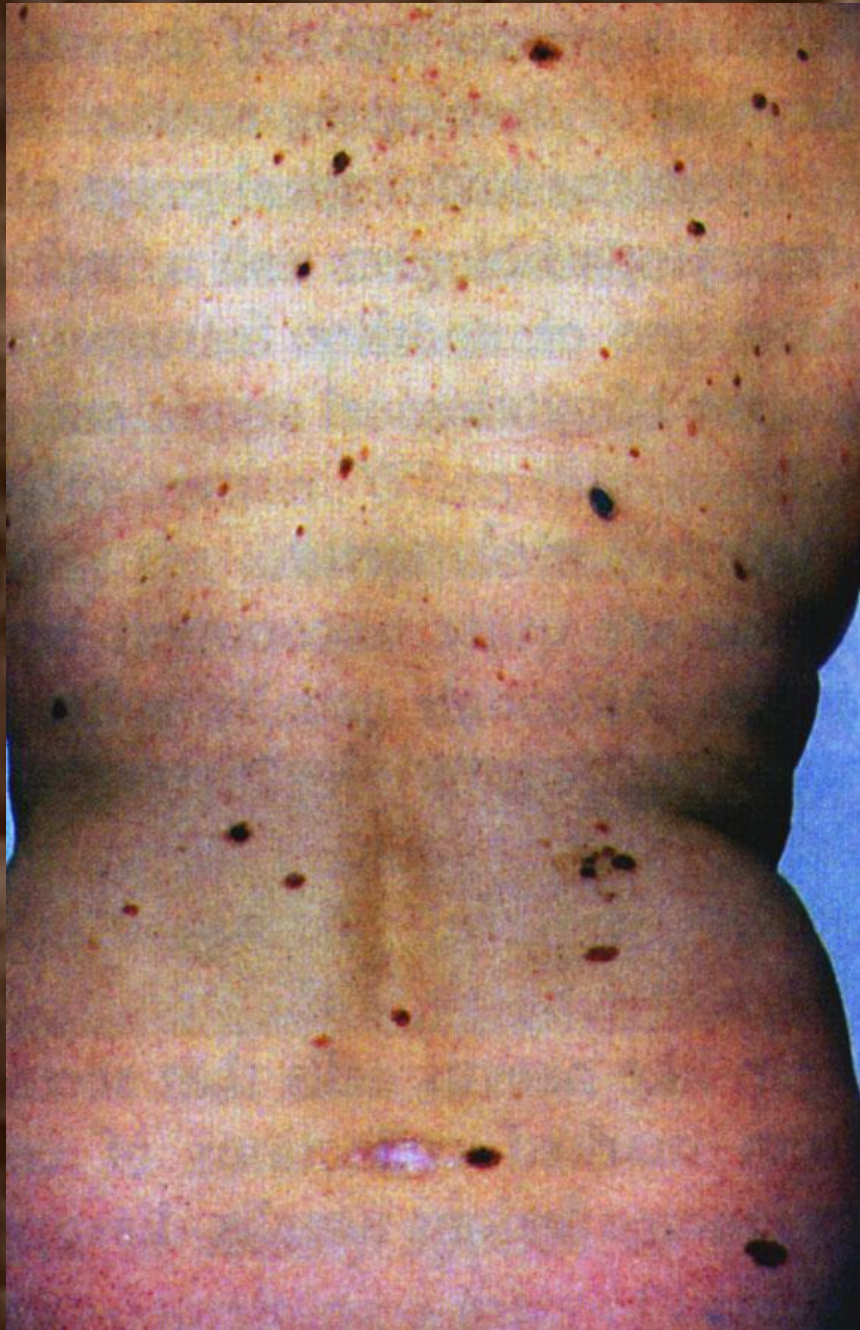



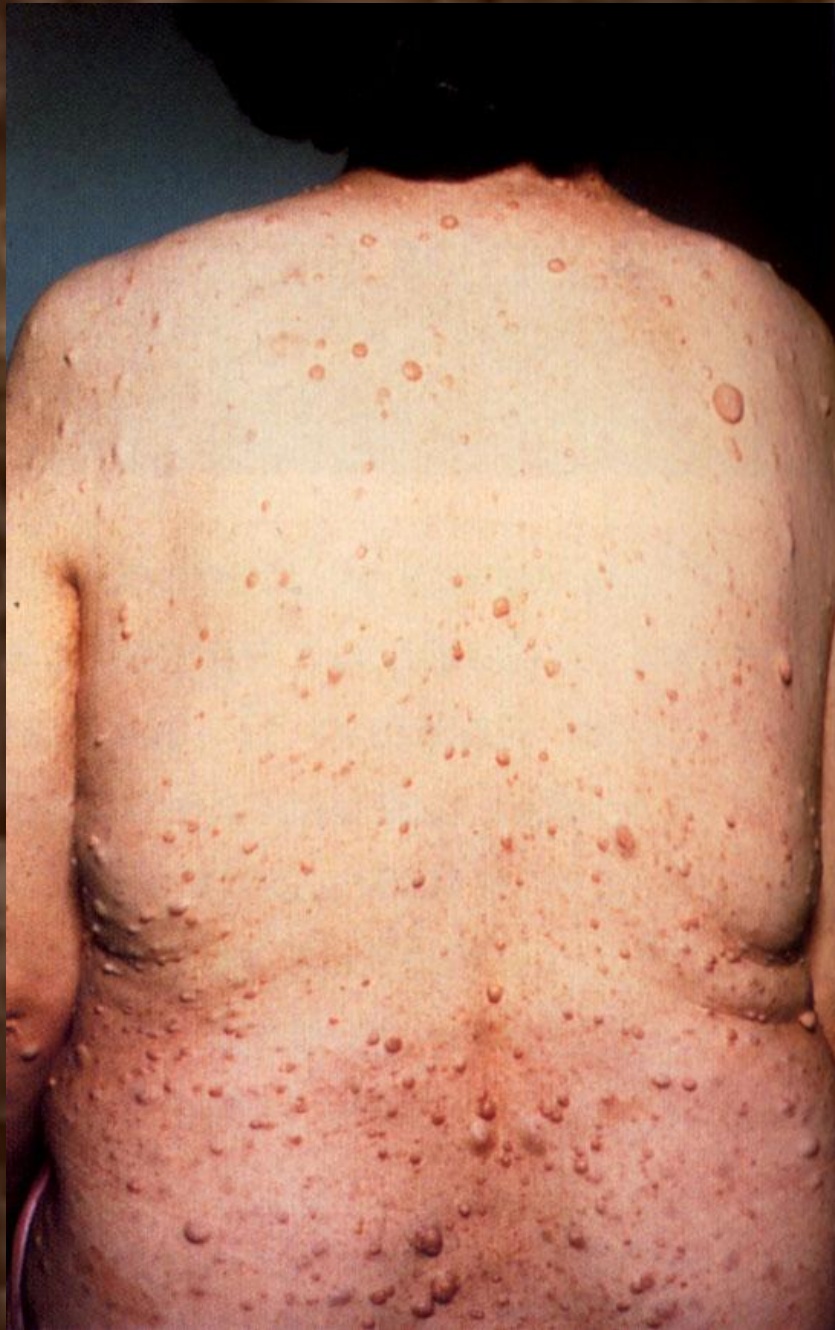Малиновый
невус



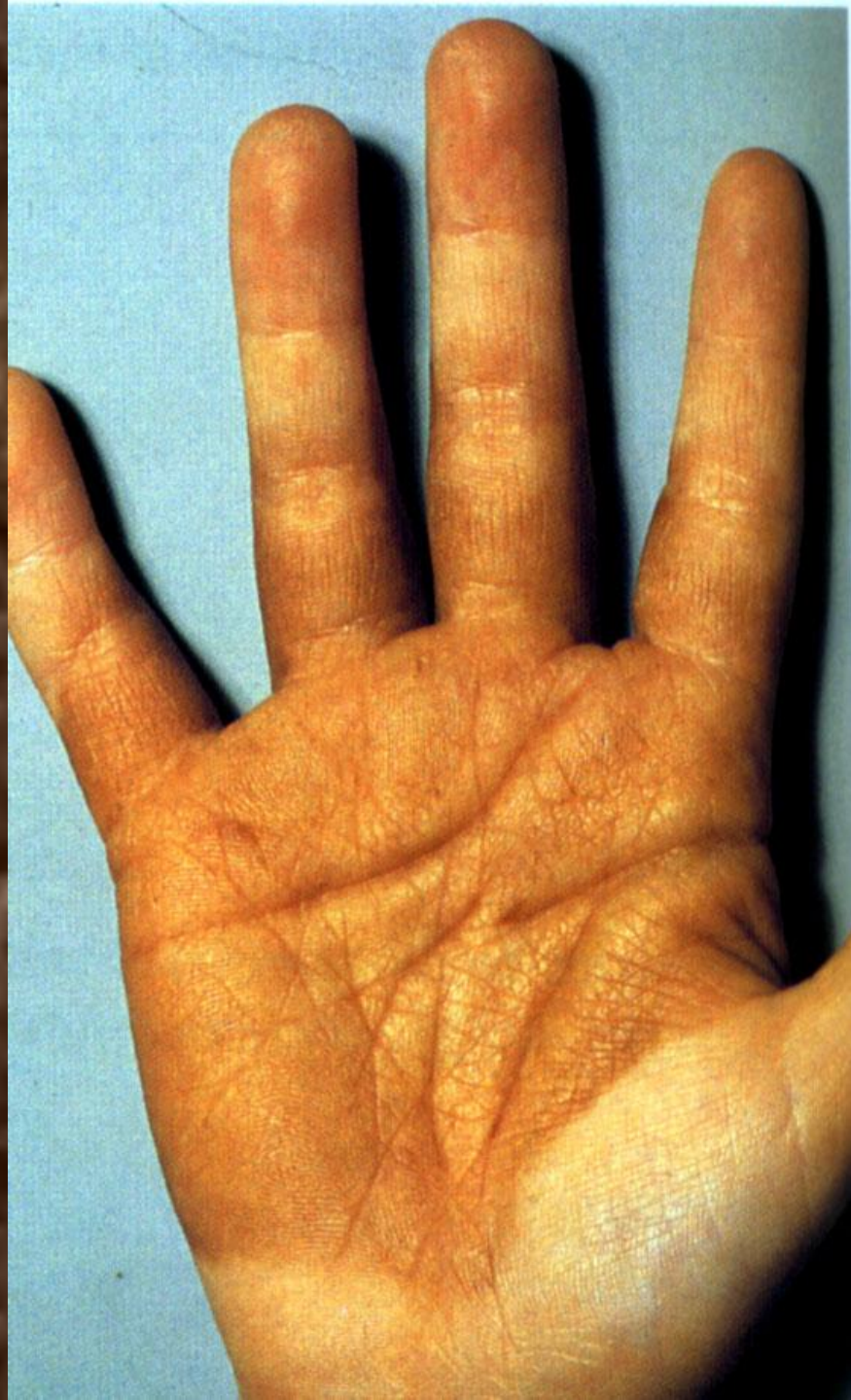
Множественные
мастоцитомы



Множественные
родинки

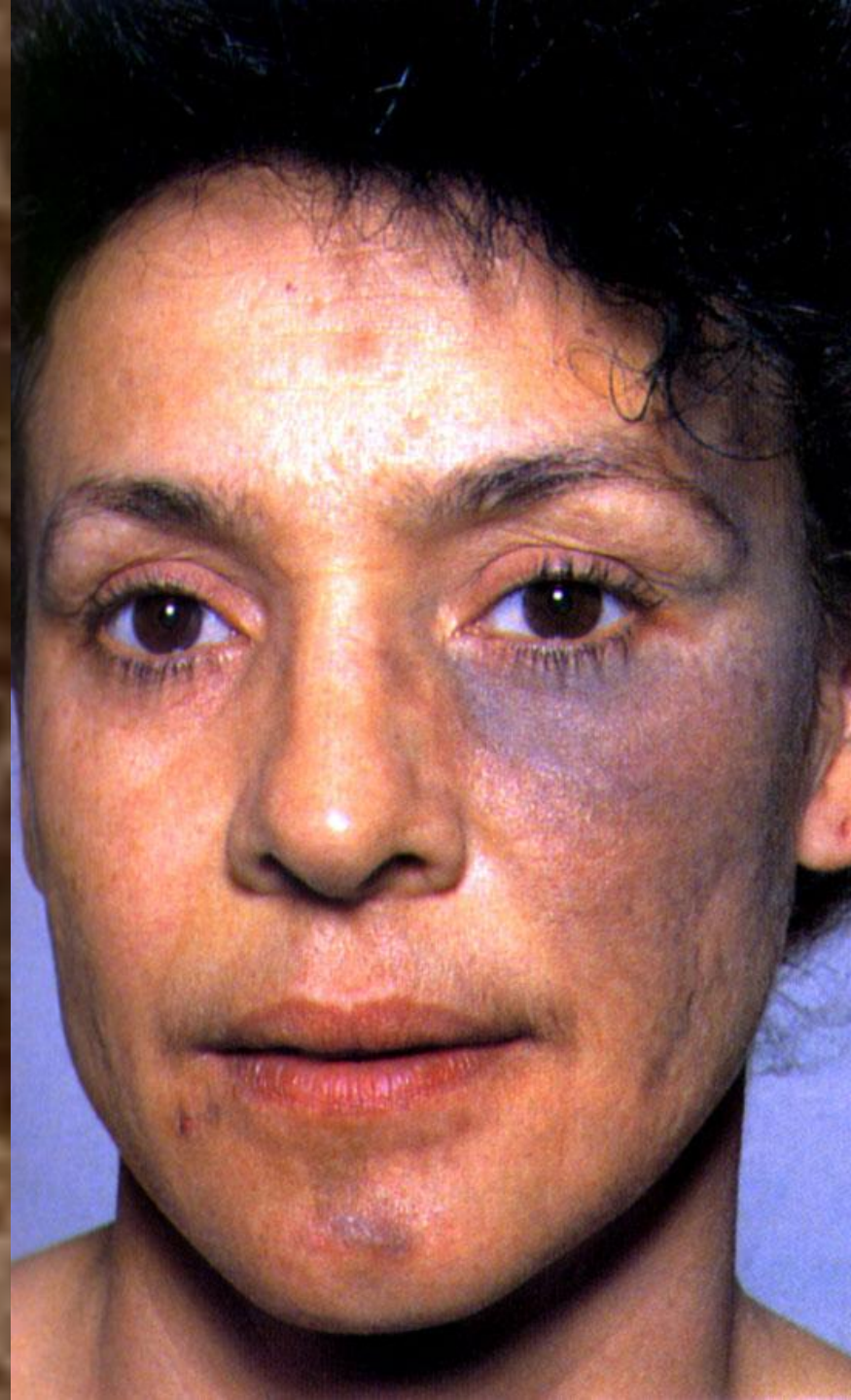

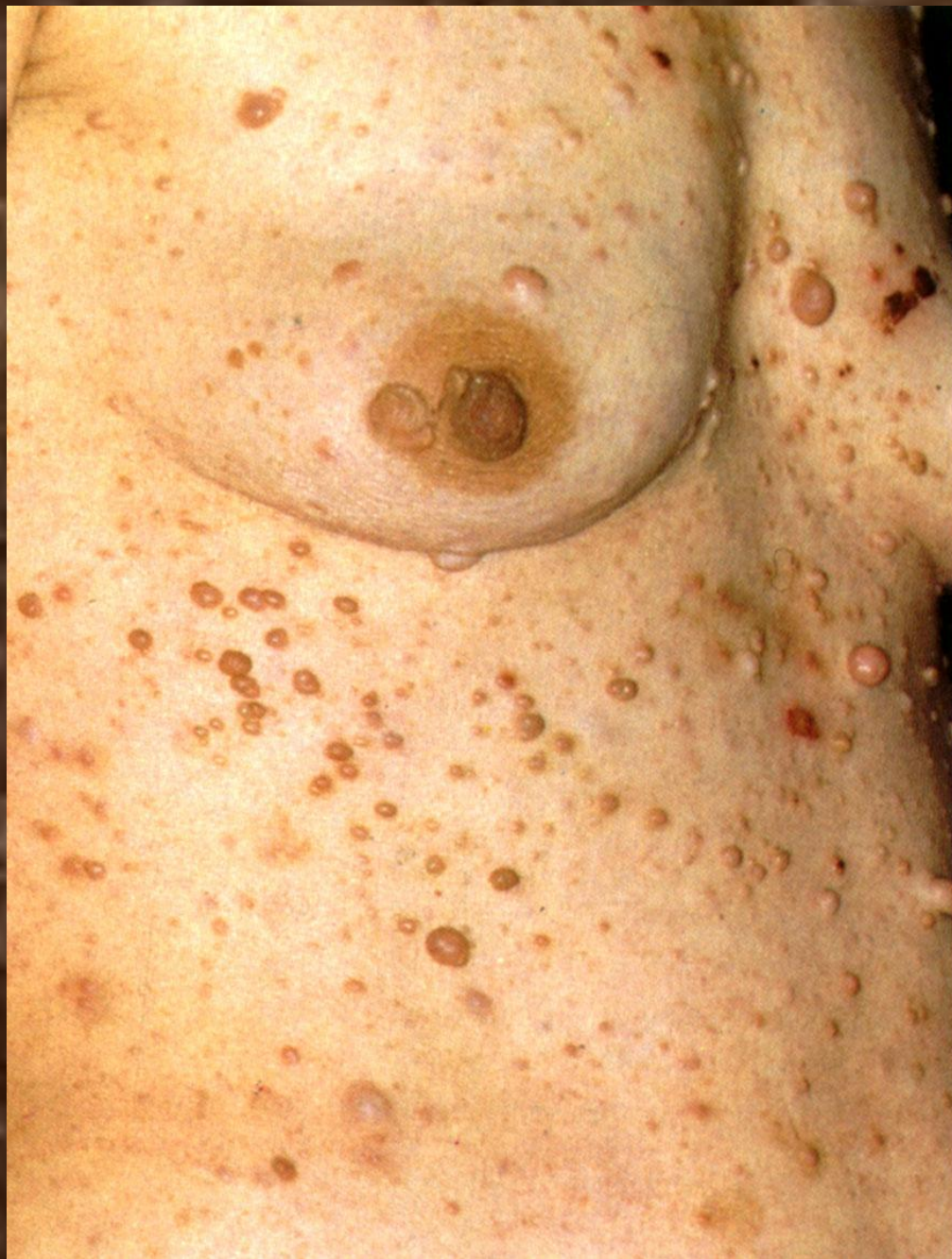Множественные
нейрофибромы
(болезнь
Реклингаузена)



Невус ладони

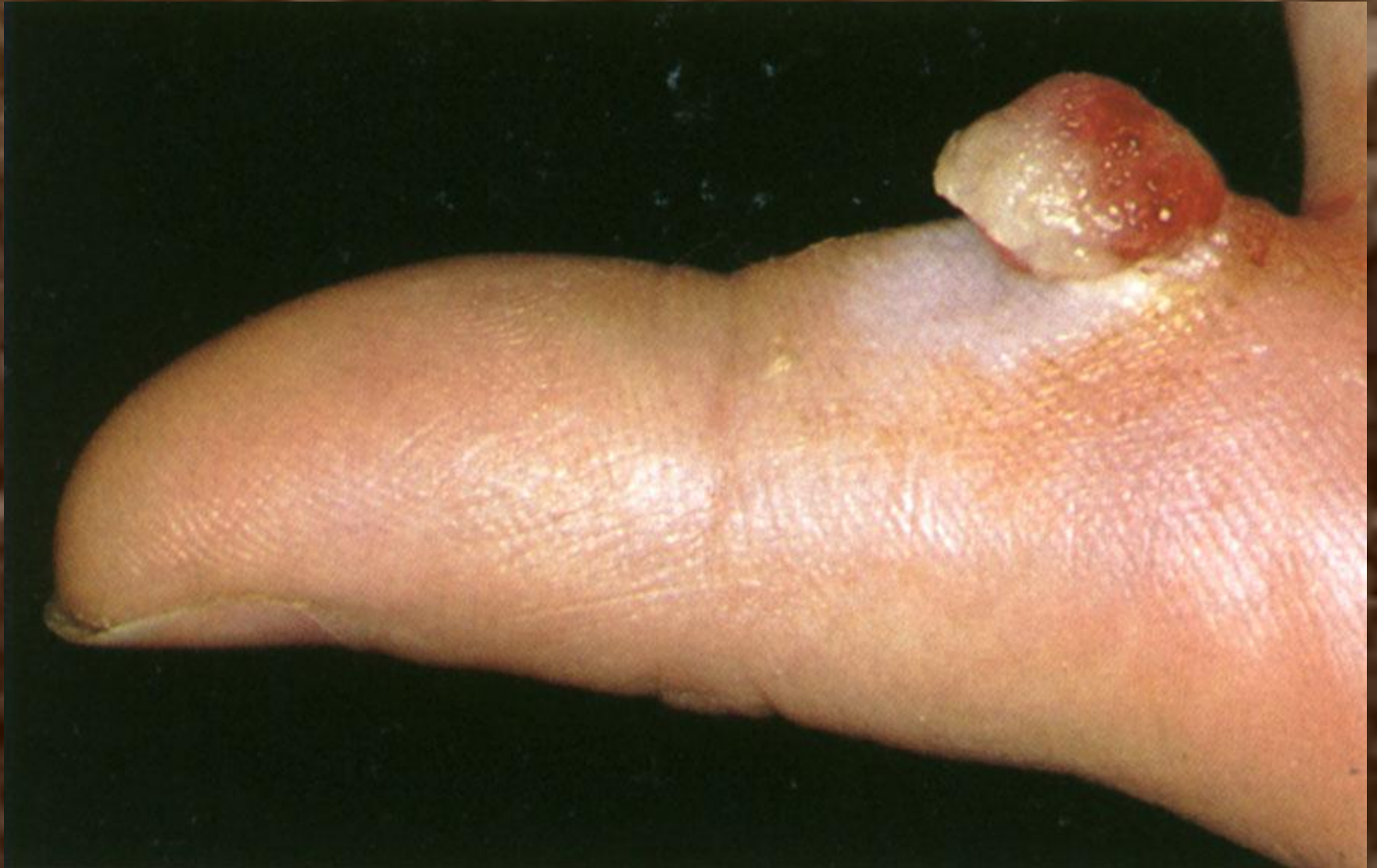Невус Ота



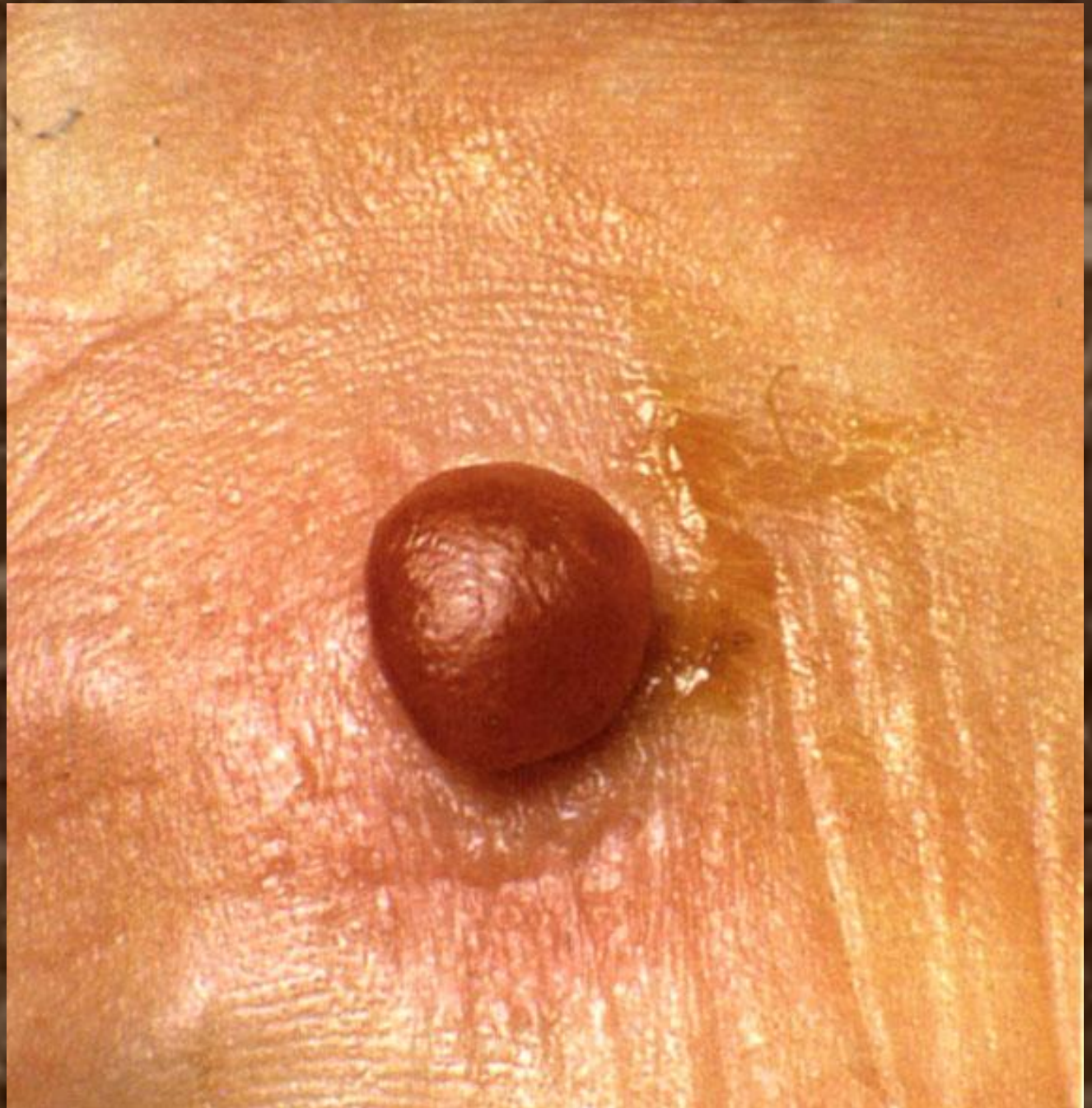

Нейрофиброматоз
генерализованный
(болезнь
Реклингаузена)

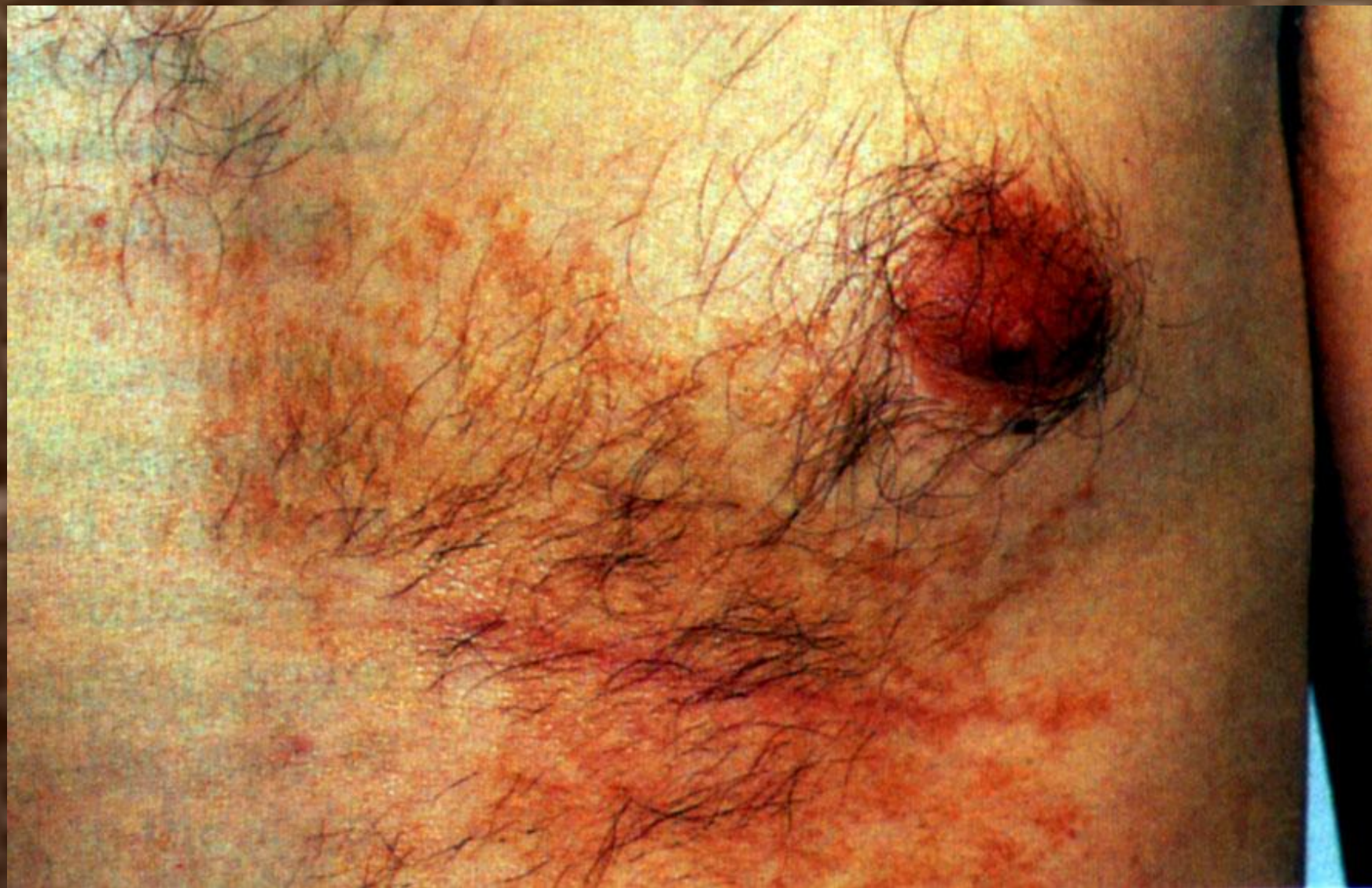Пиогенная гранулема



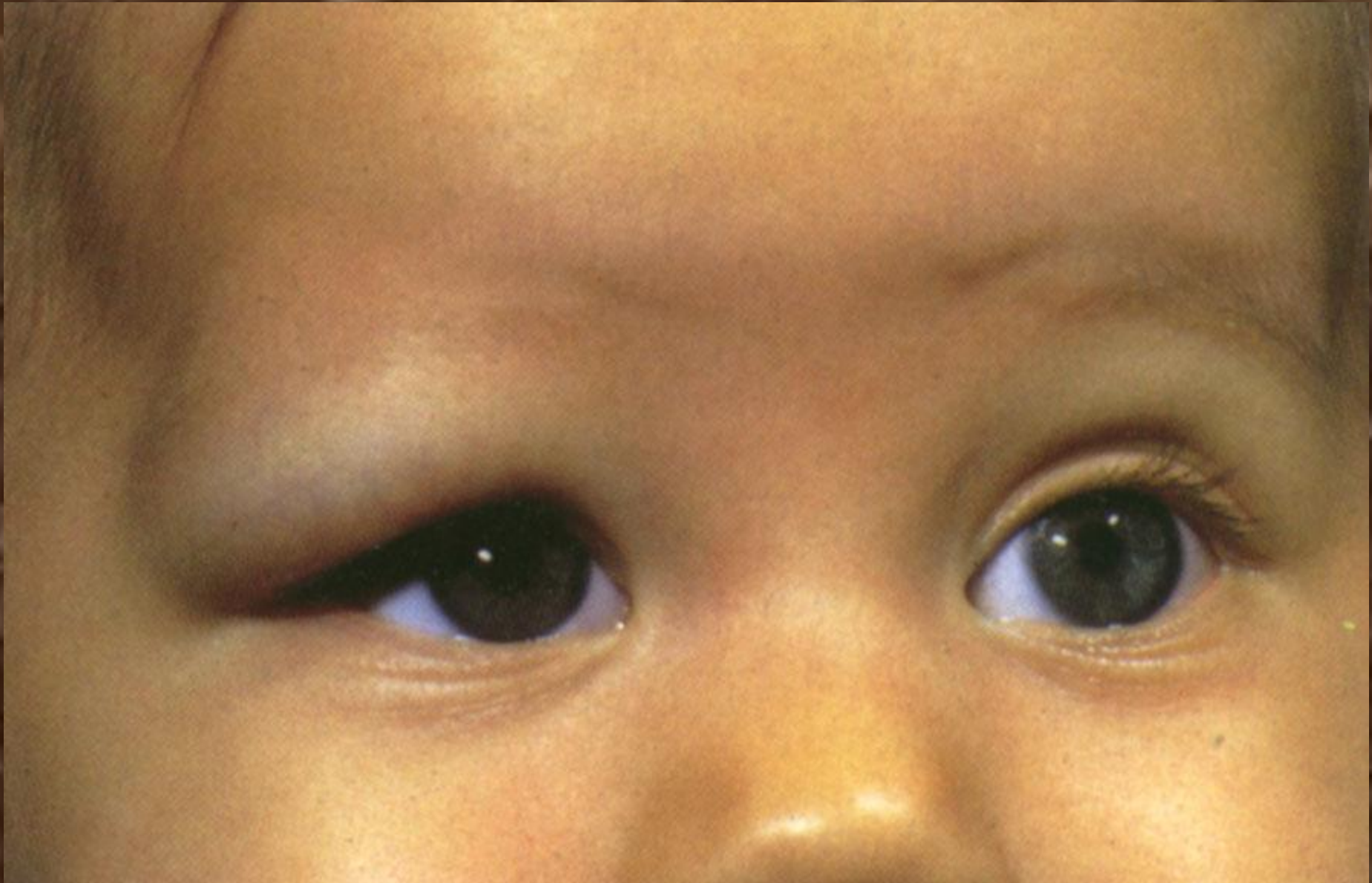Пиогенная
гранулема

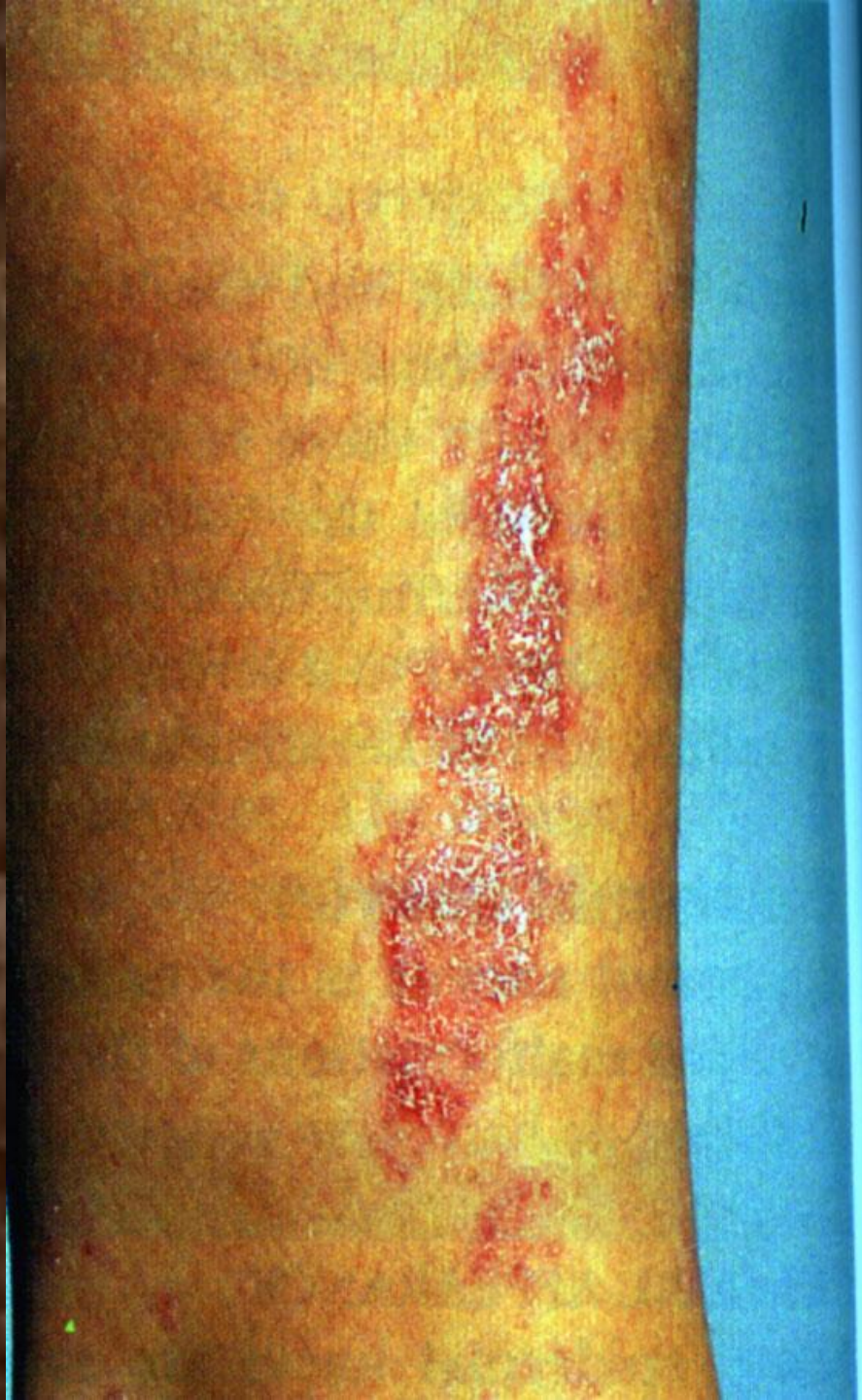

Поверхностный сосудистый невус



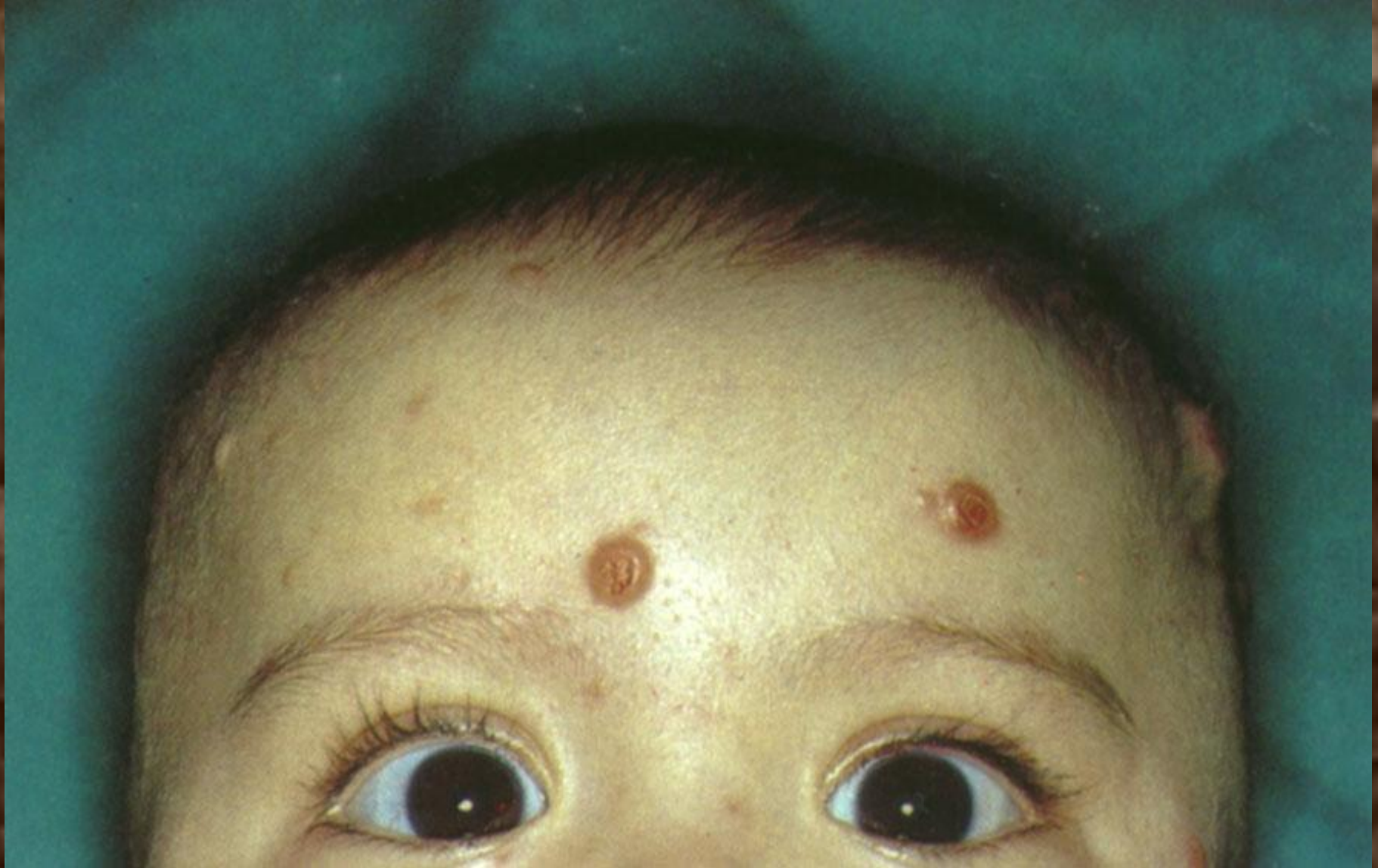Подкожная кавернозная лимфангиома



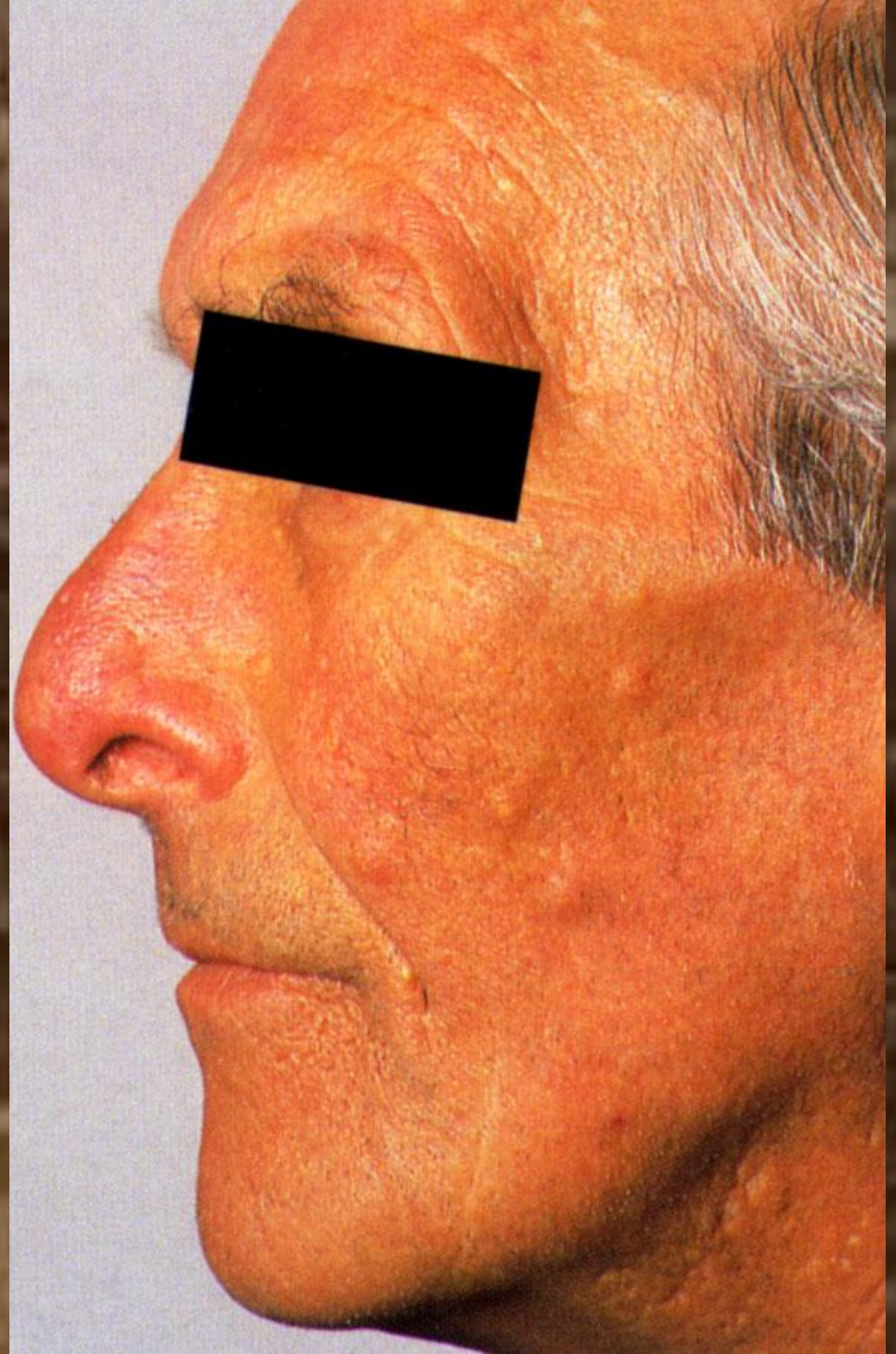


Полосовидный
односторонний
невус

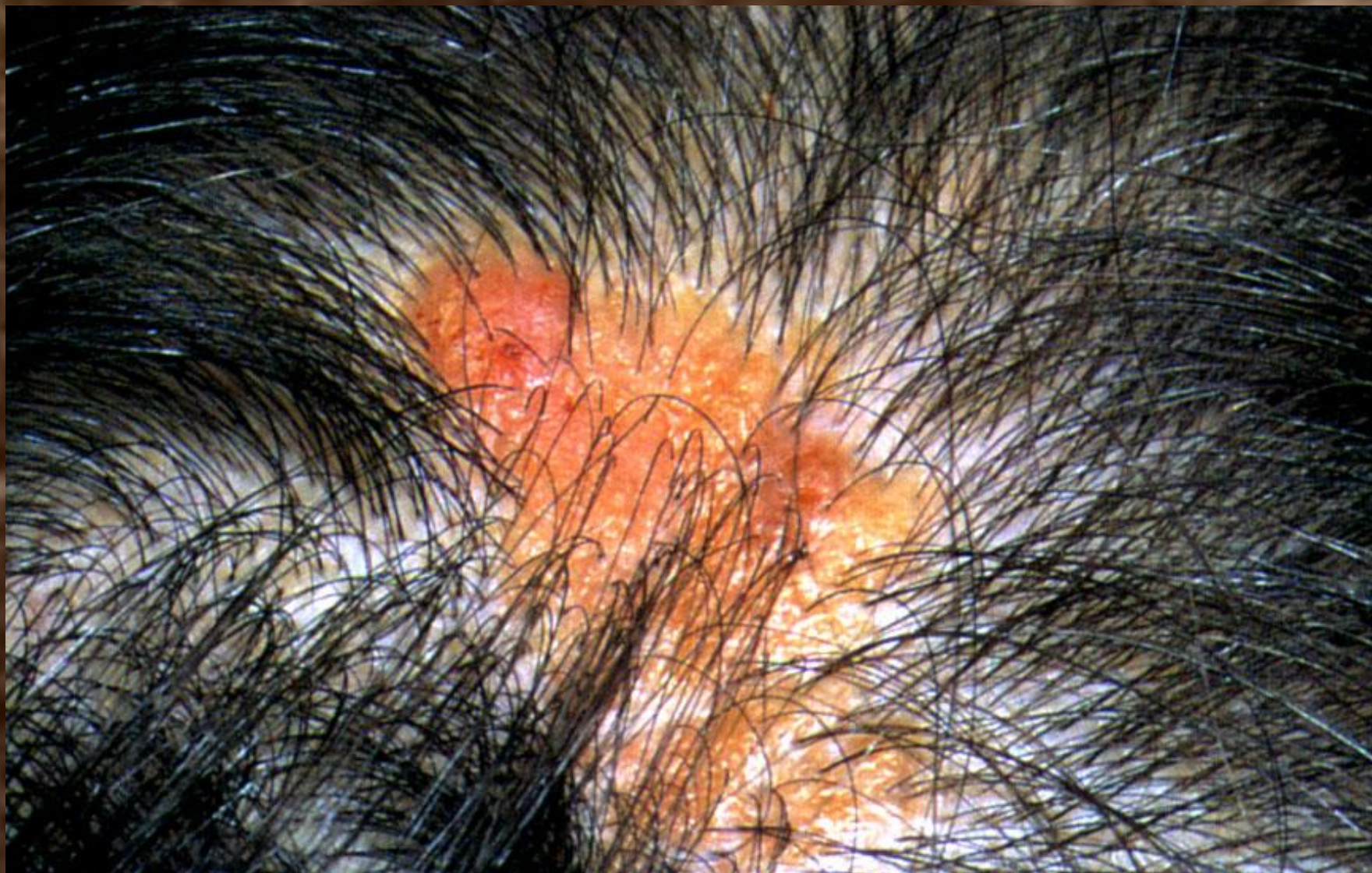Ретикулогистиоцитома



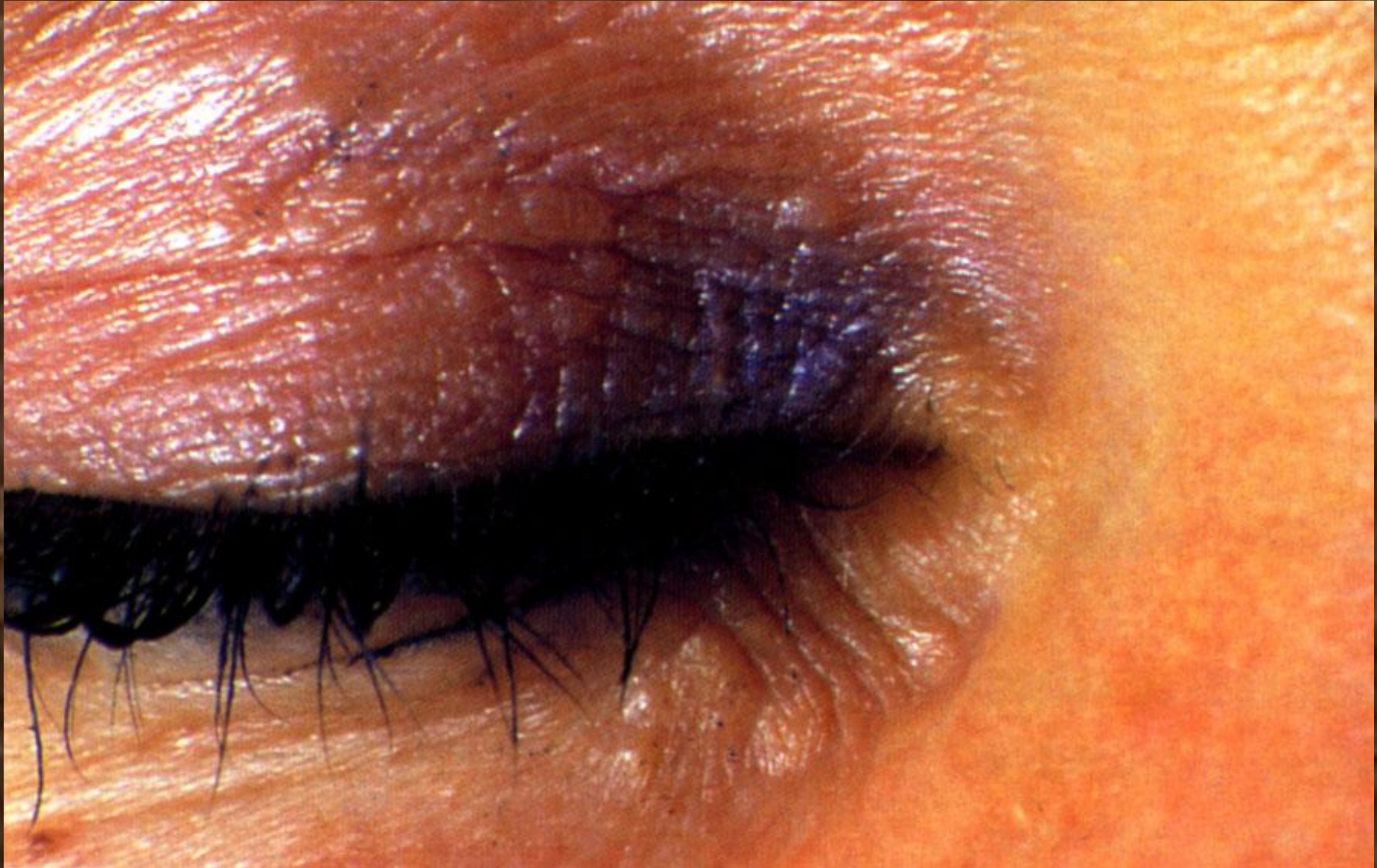
Себорейная
железистая
гиперплазия



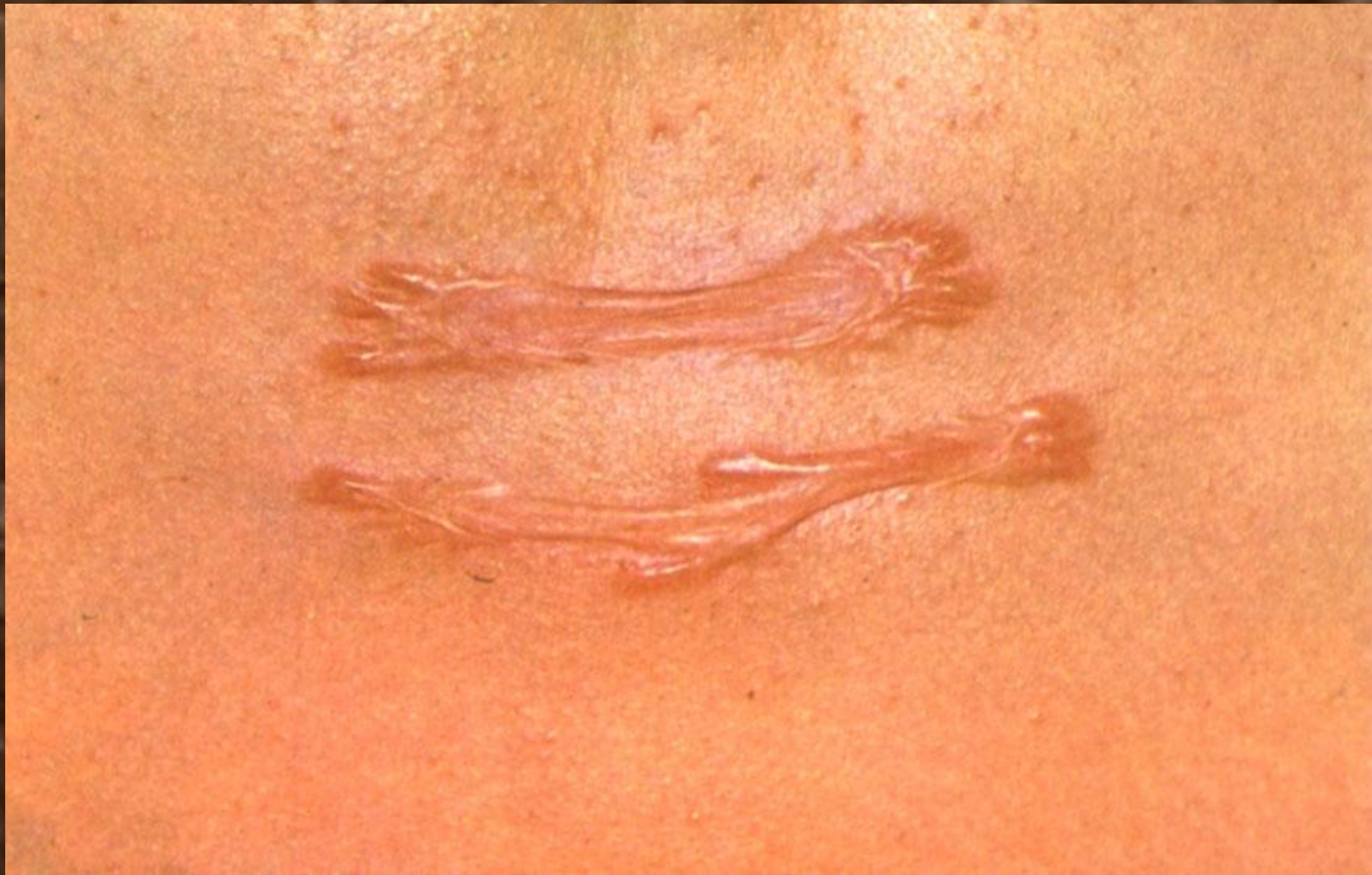Себорейный невус (типичная оранжевая бляшка)



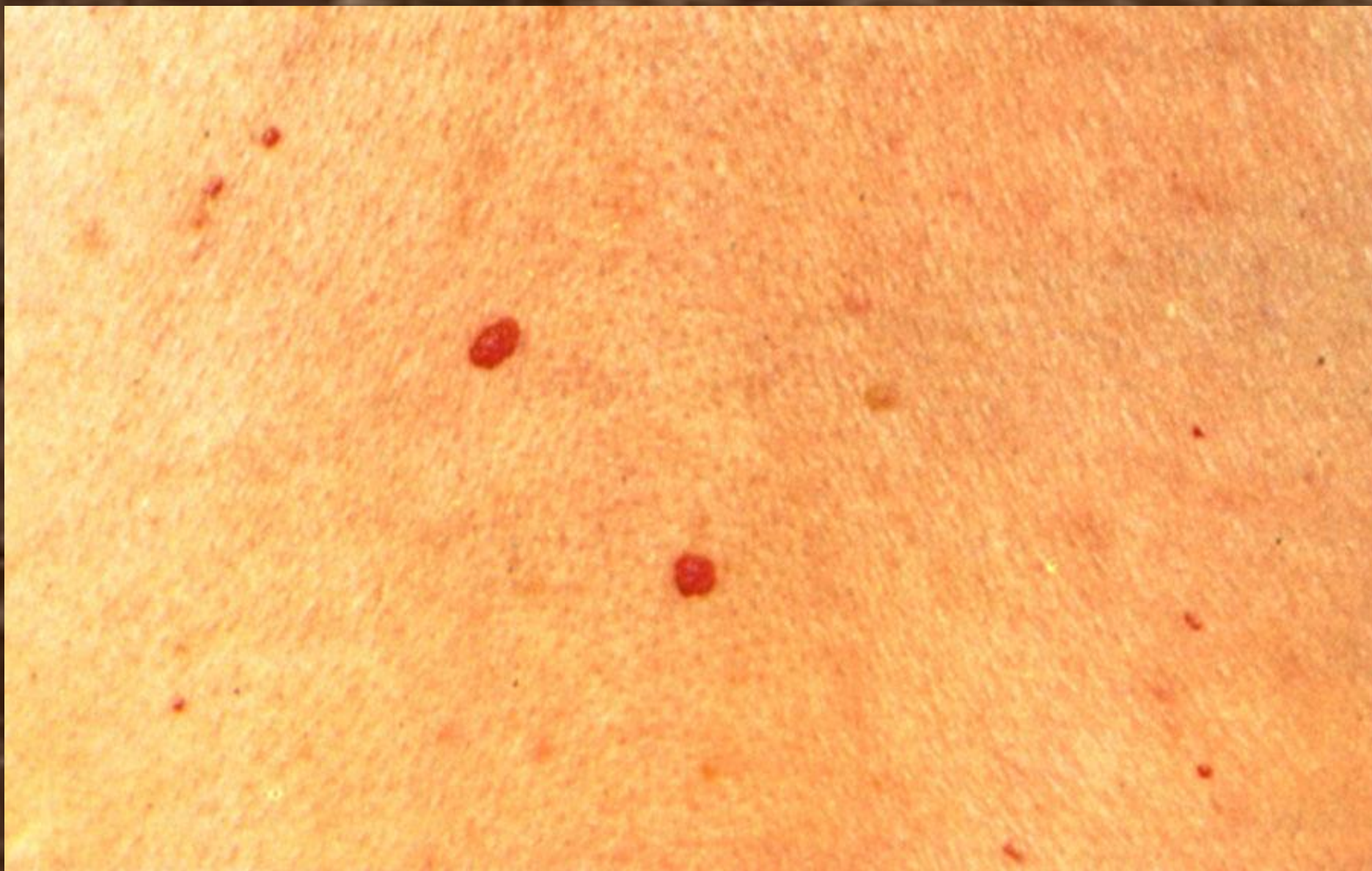Сирингома угла глаза



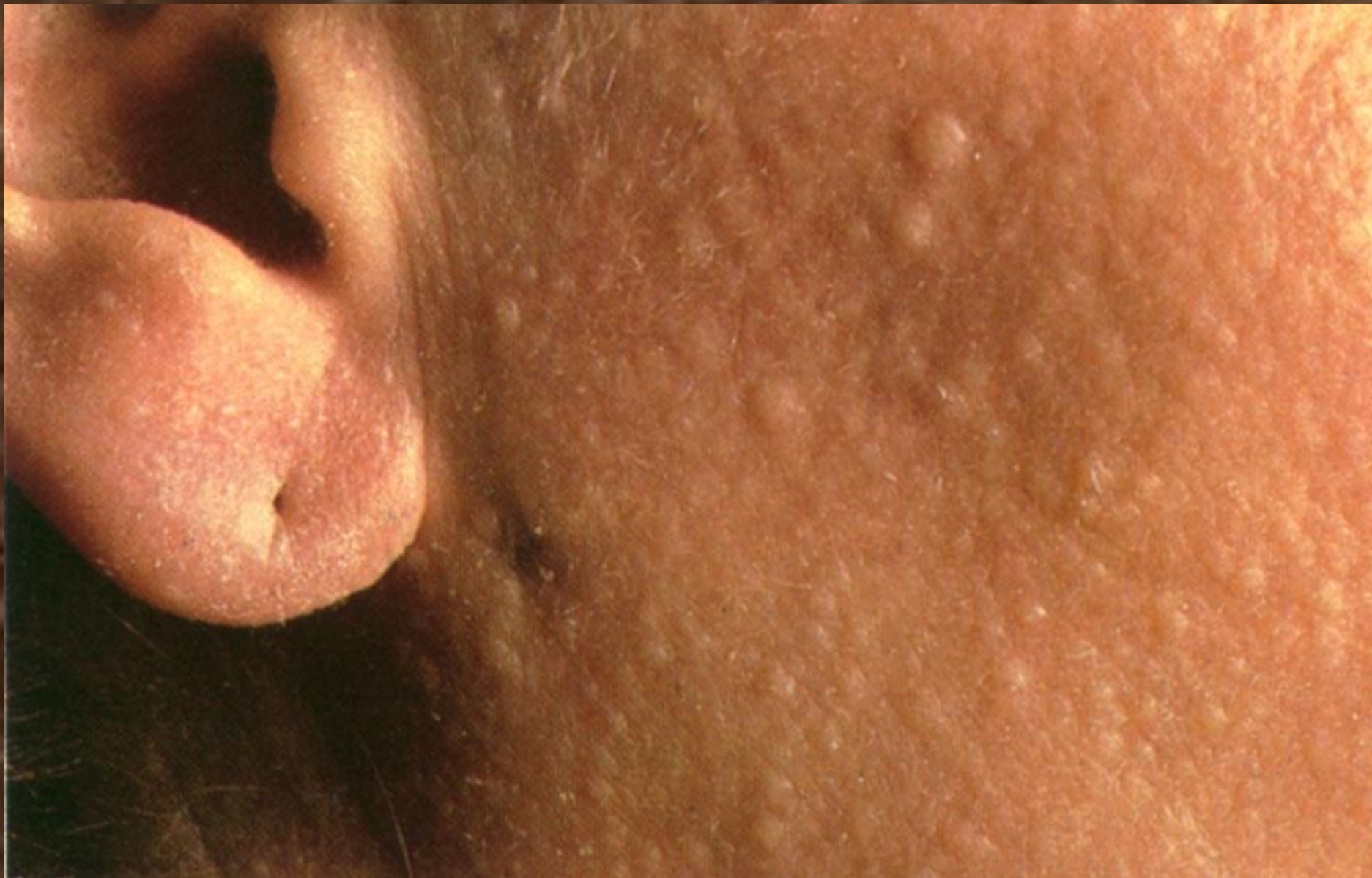Спонтанные келоидные рубцы



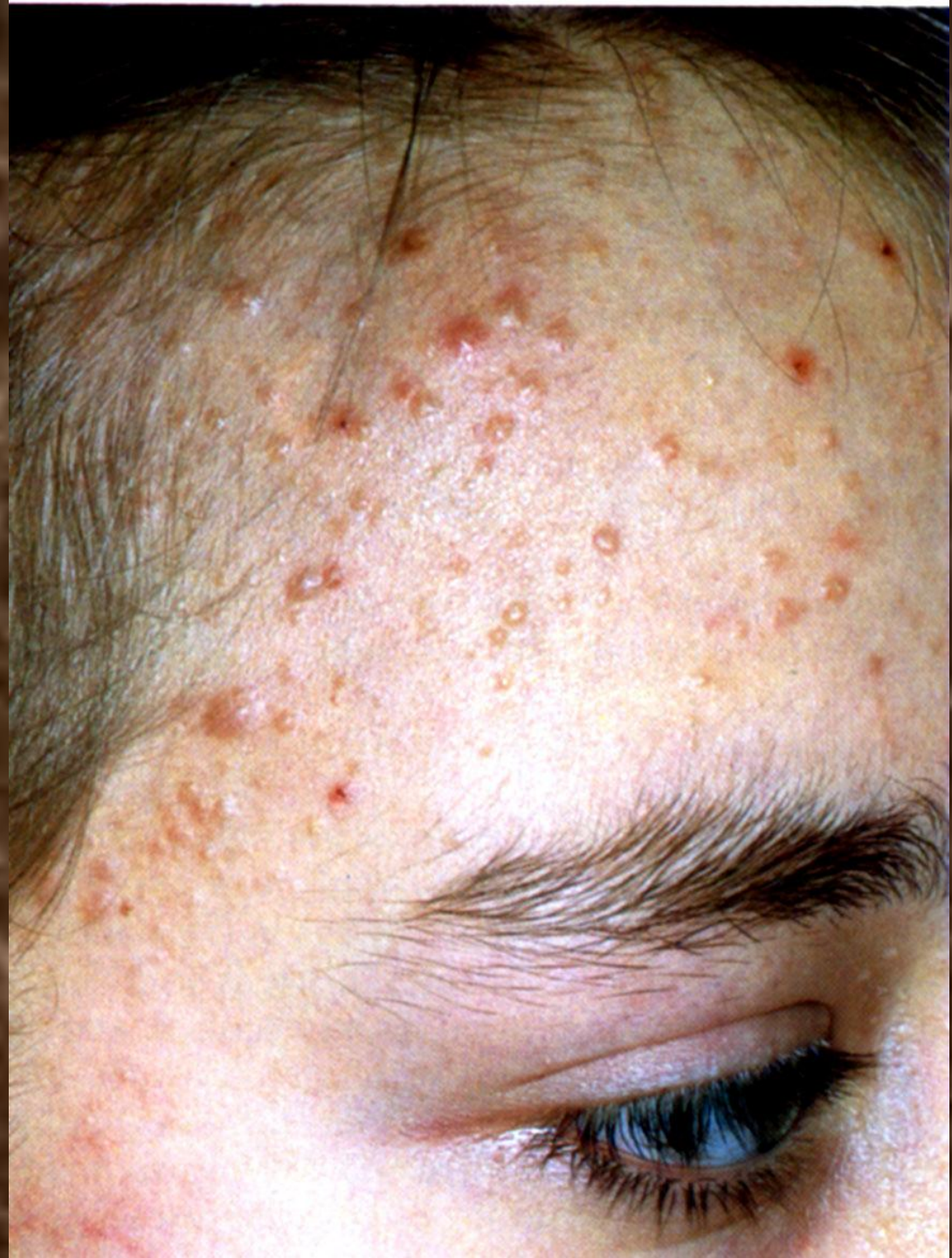Старческие ангиомы



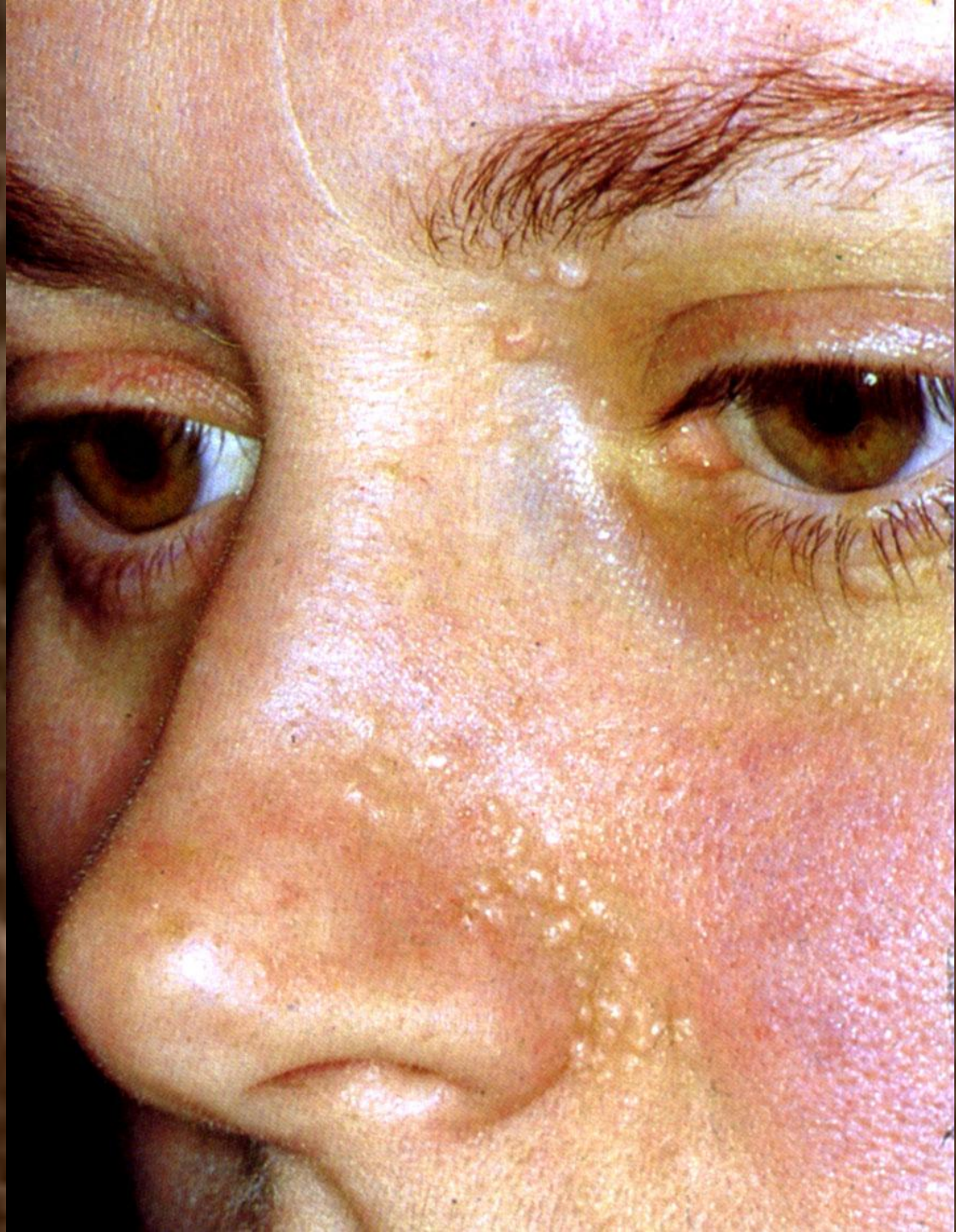Триходискома



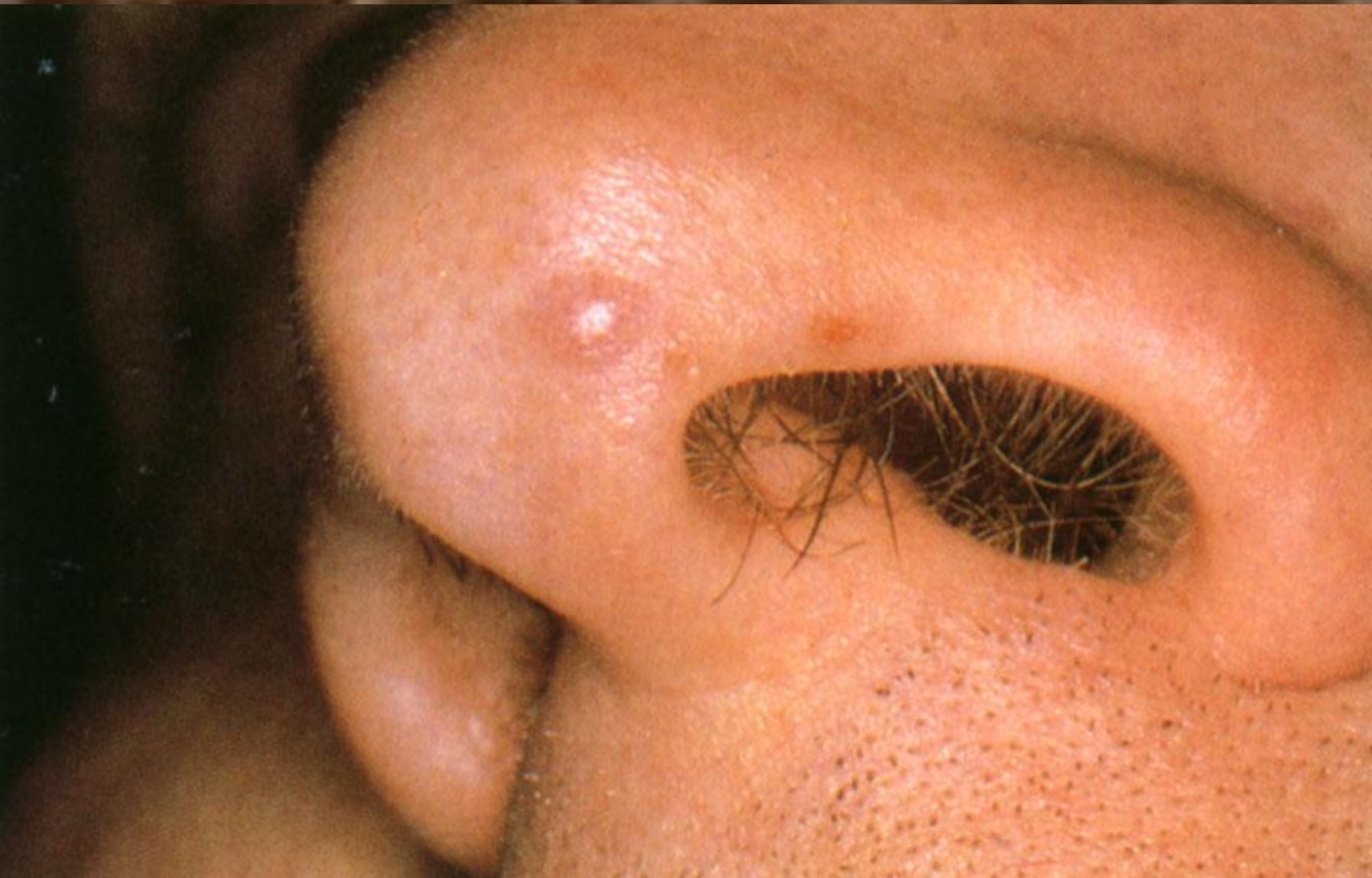Трихоэпителиома



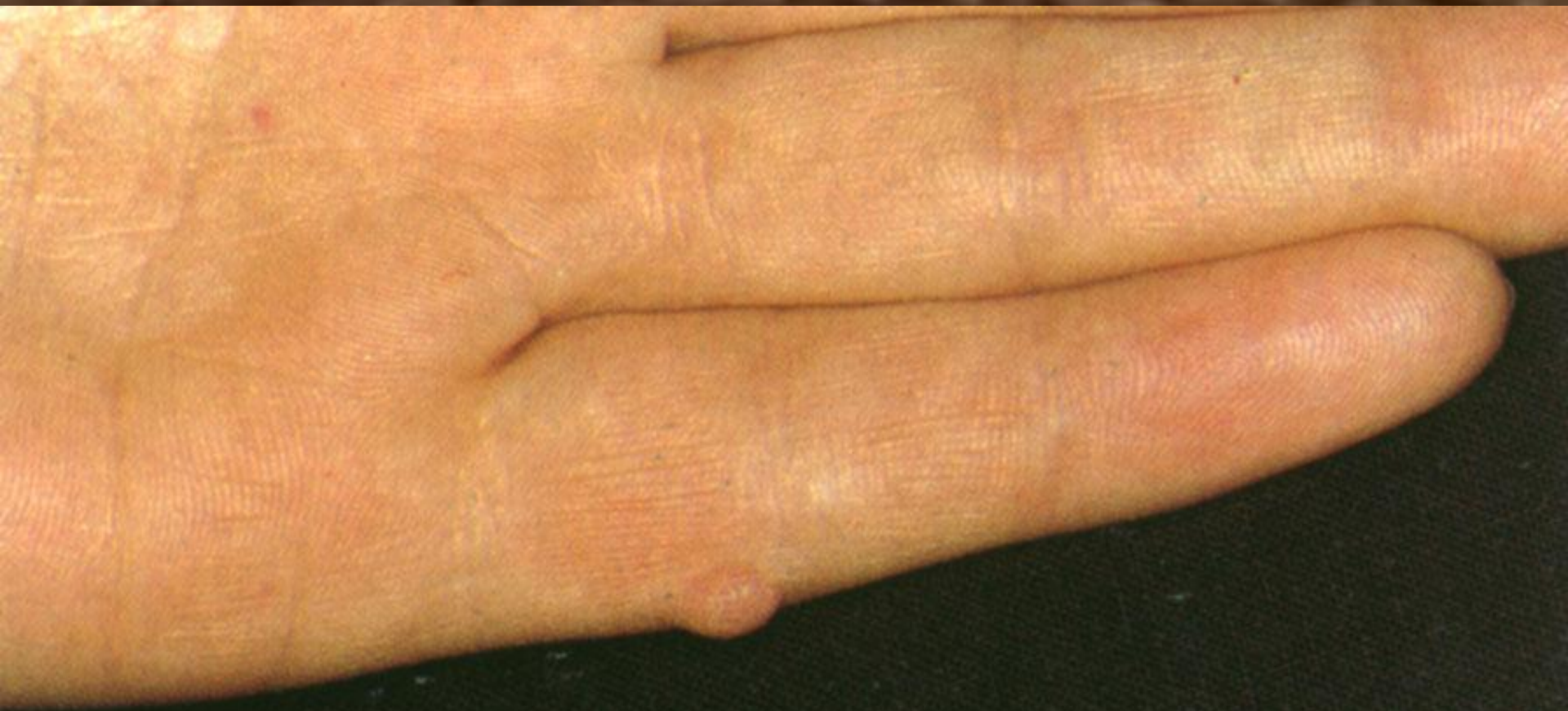Трихоэпителиома



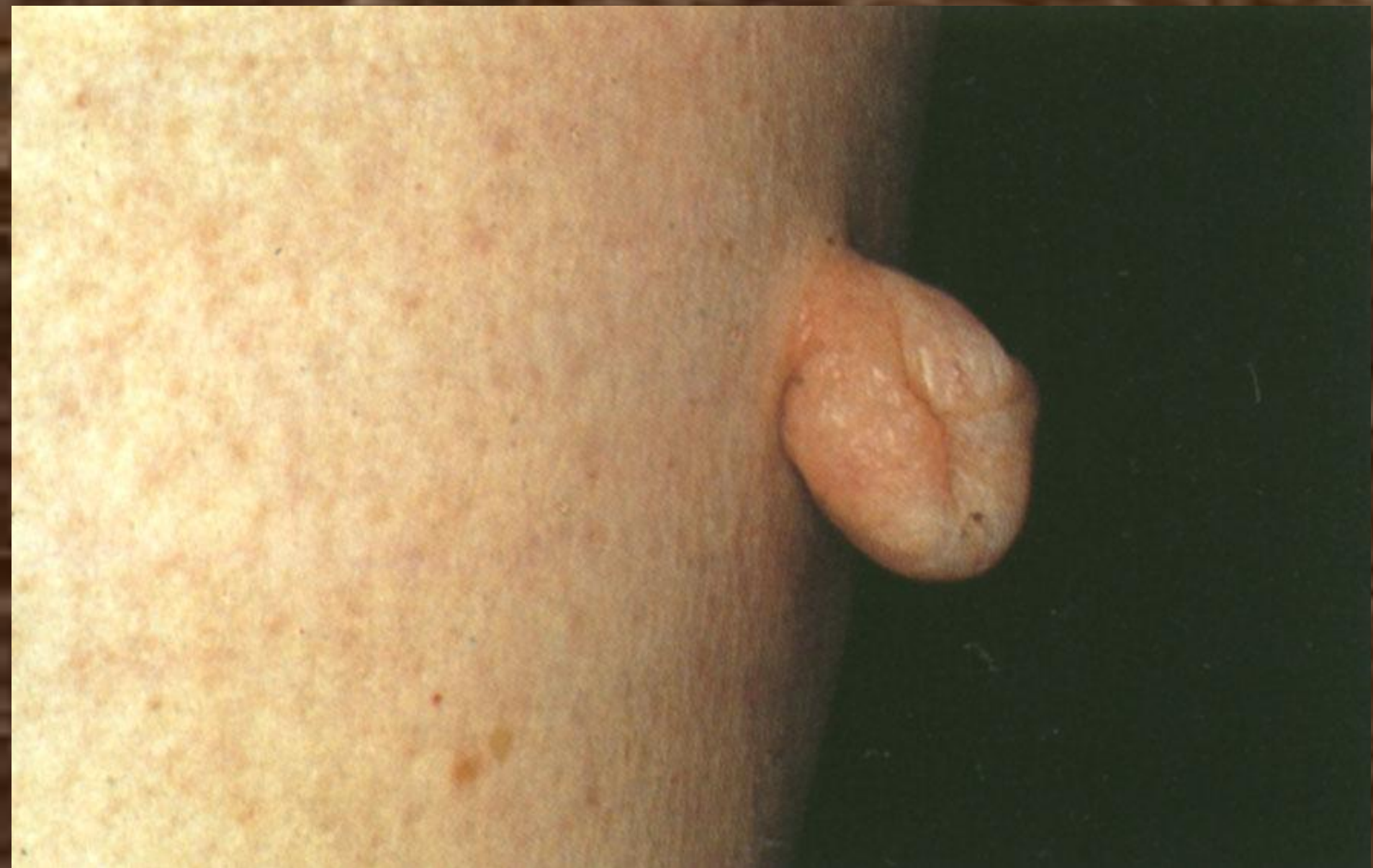Узловатый фиброз носа



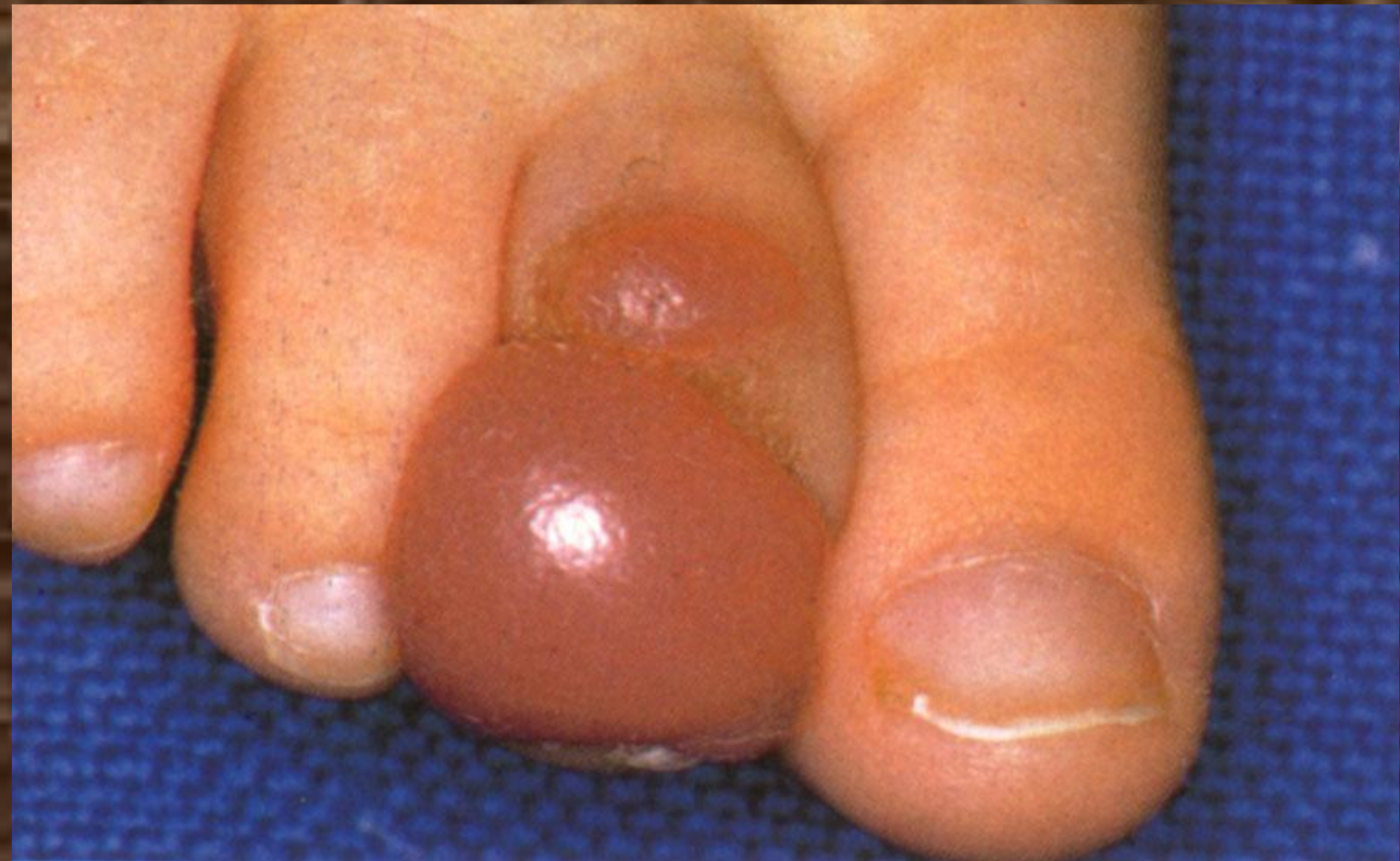Фиброкератома



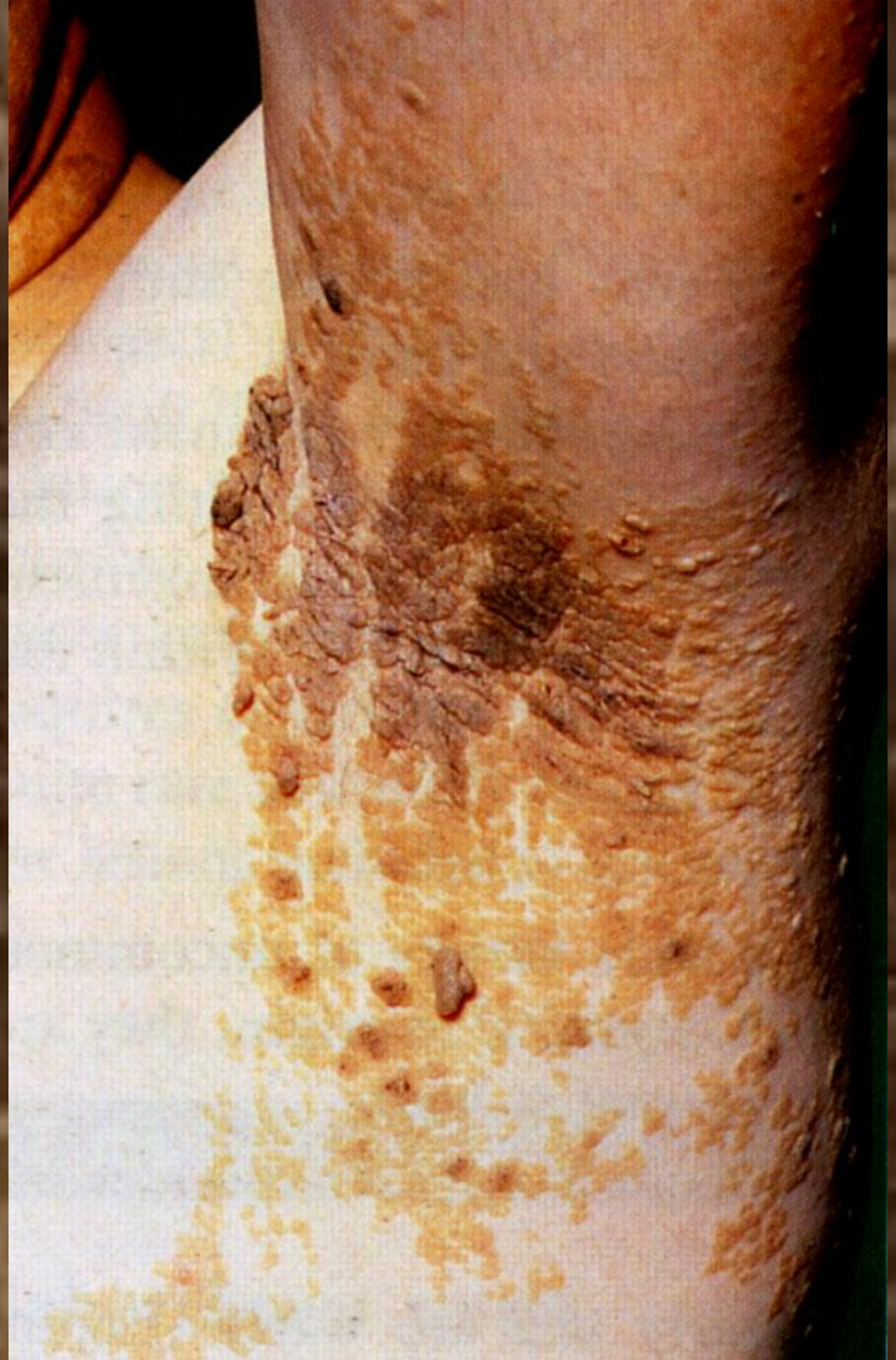Фиброма Молле



Фиброматоз пальца

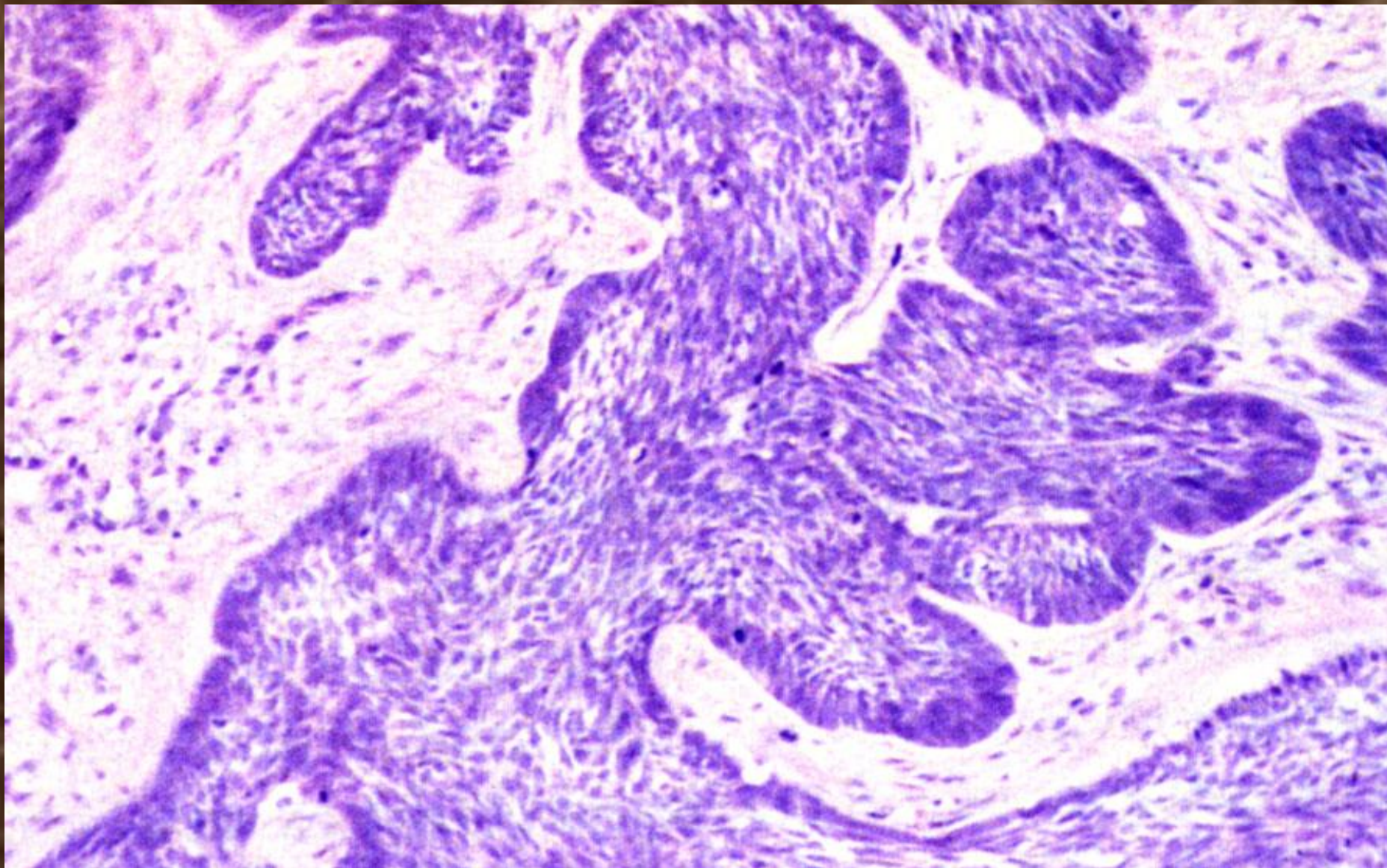


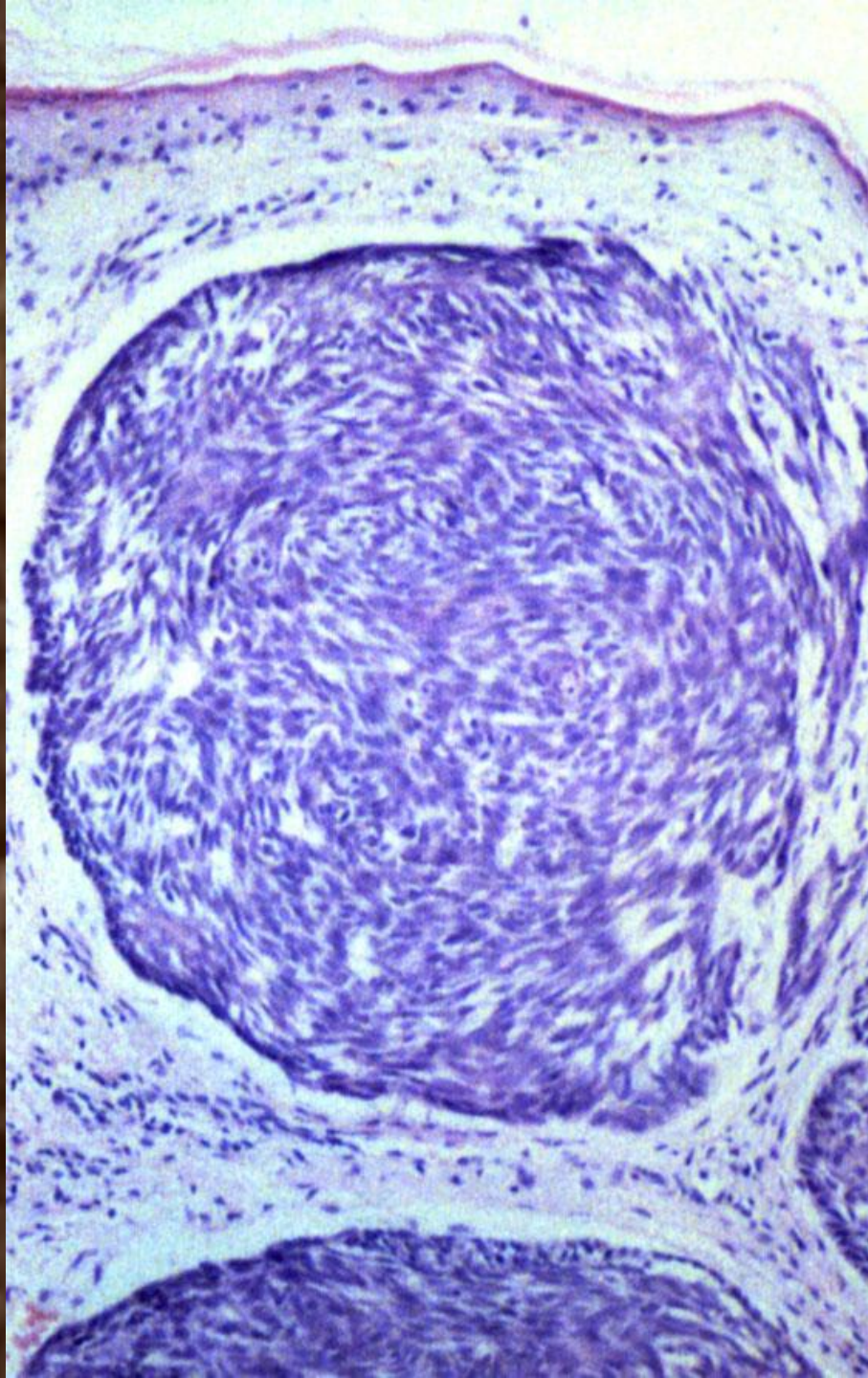
Эпидермальный
бородавчатый
неvus



Злокачественные опухоли

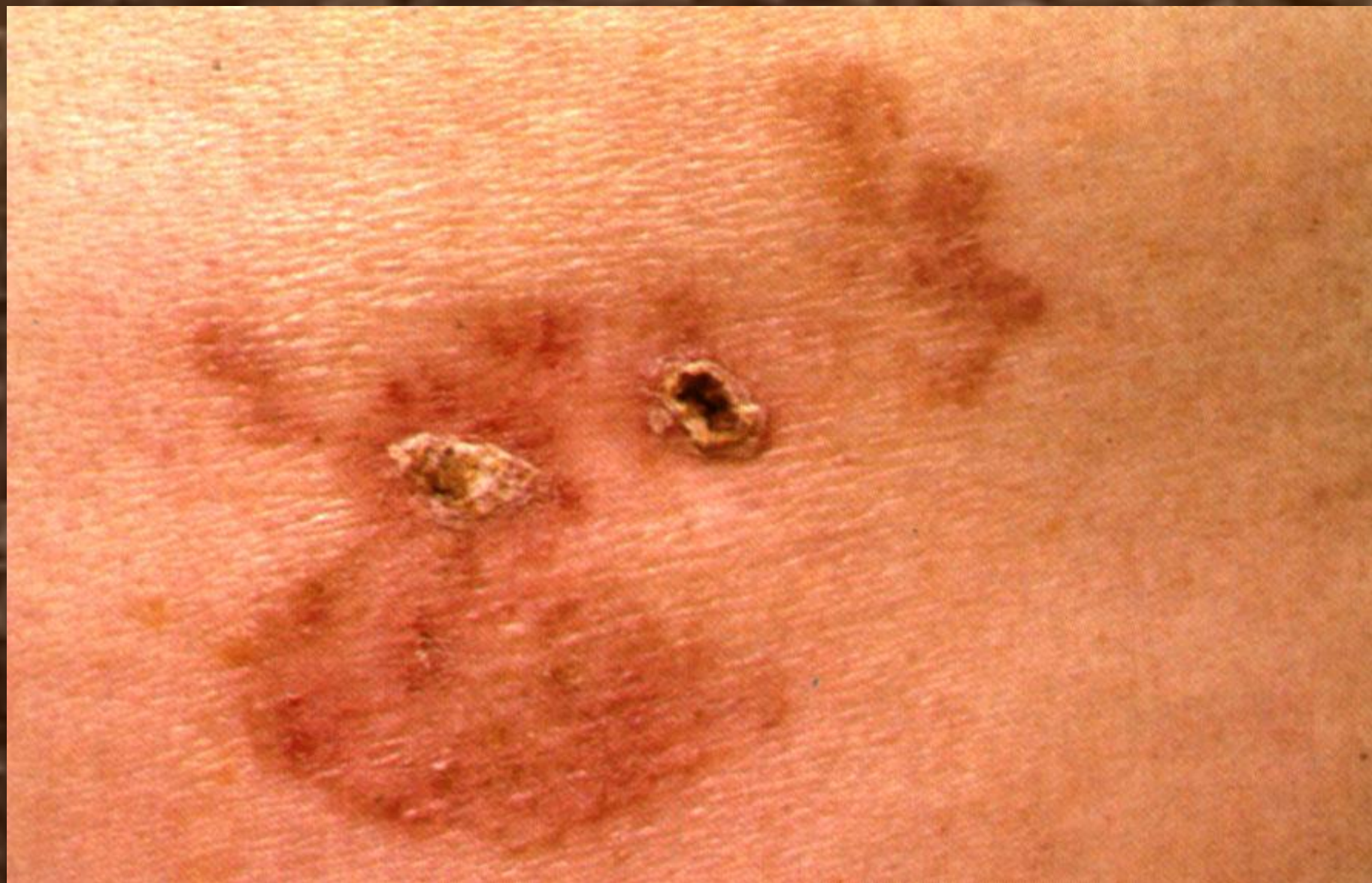Базалиома



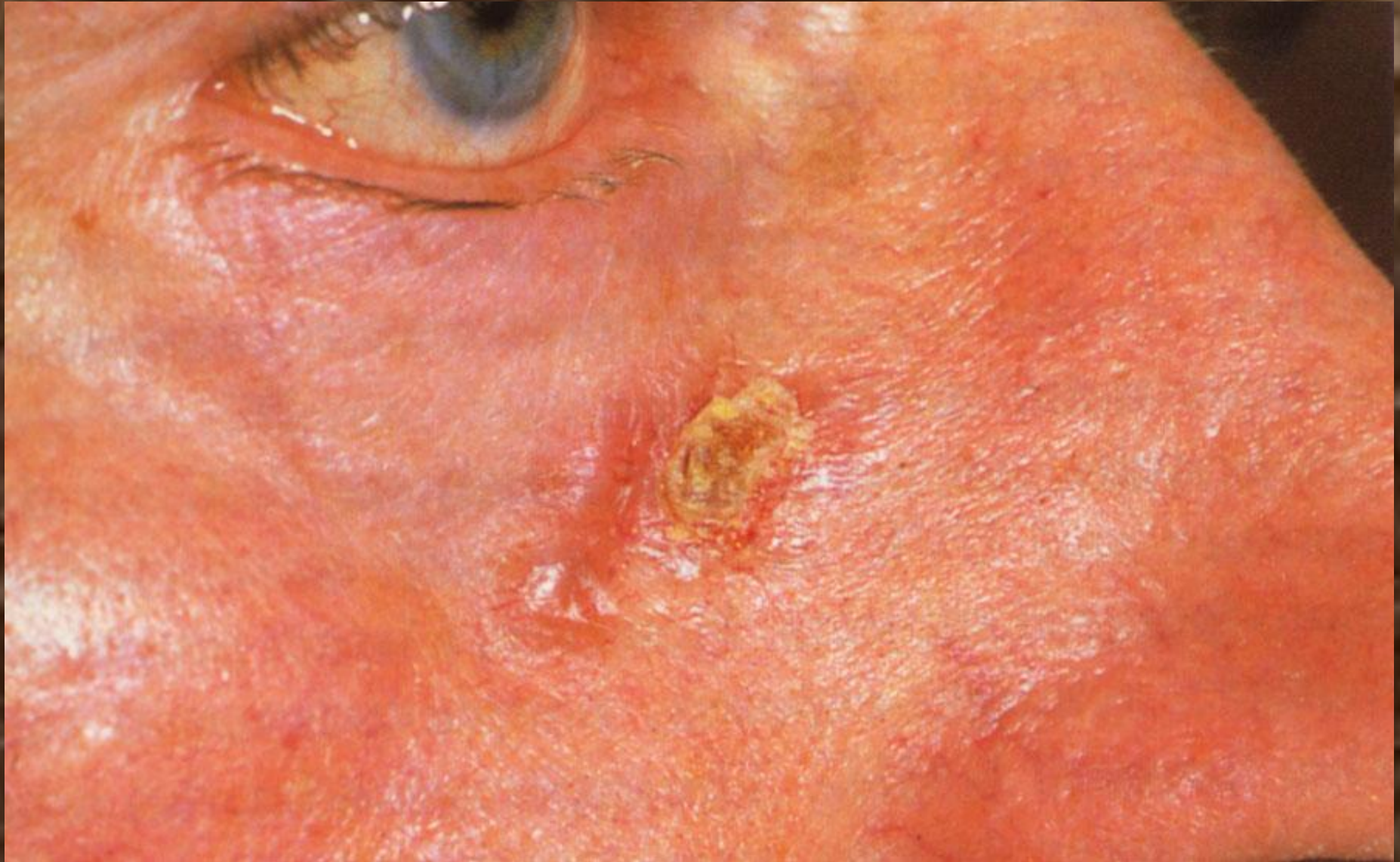


Базалиома

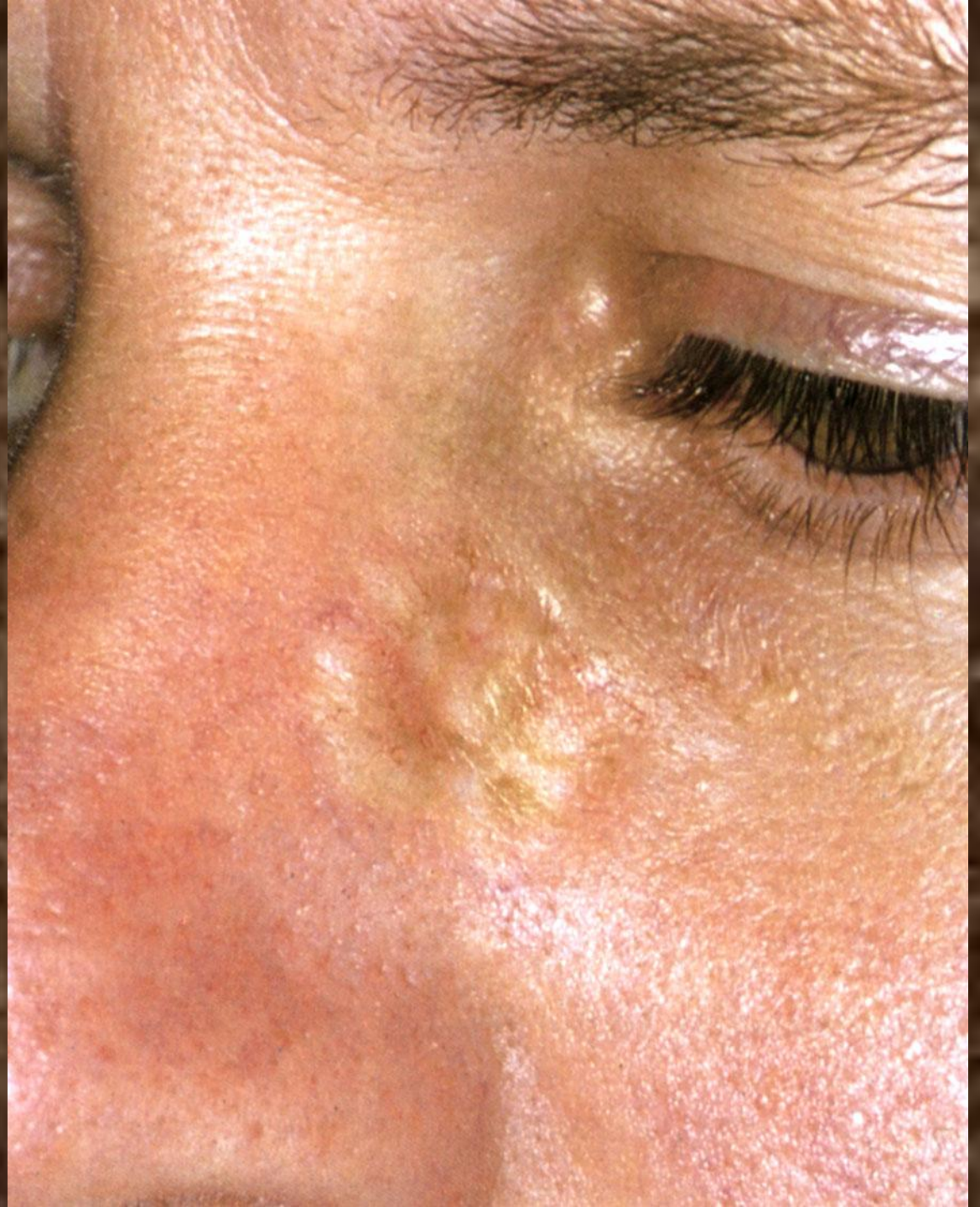Базалиома (поверхностный тип)



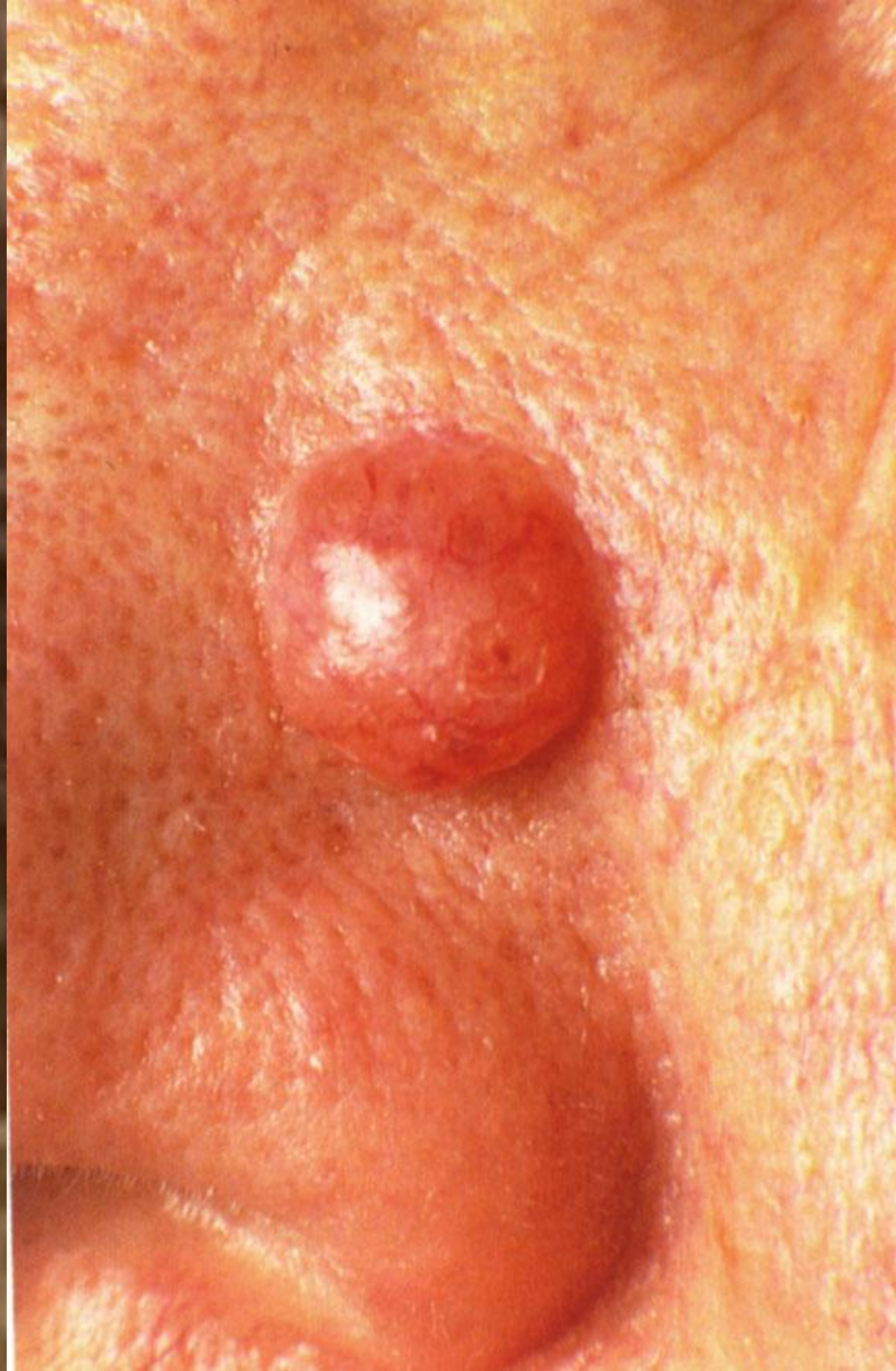Базалиома области носа



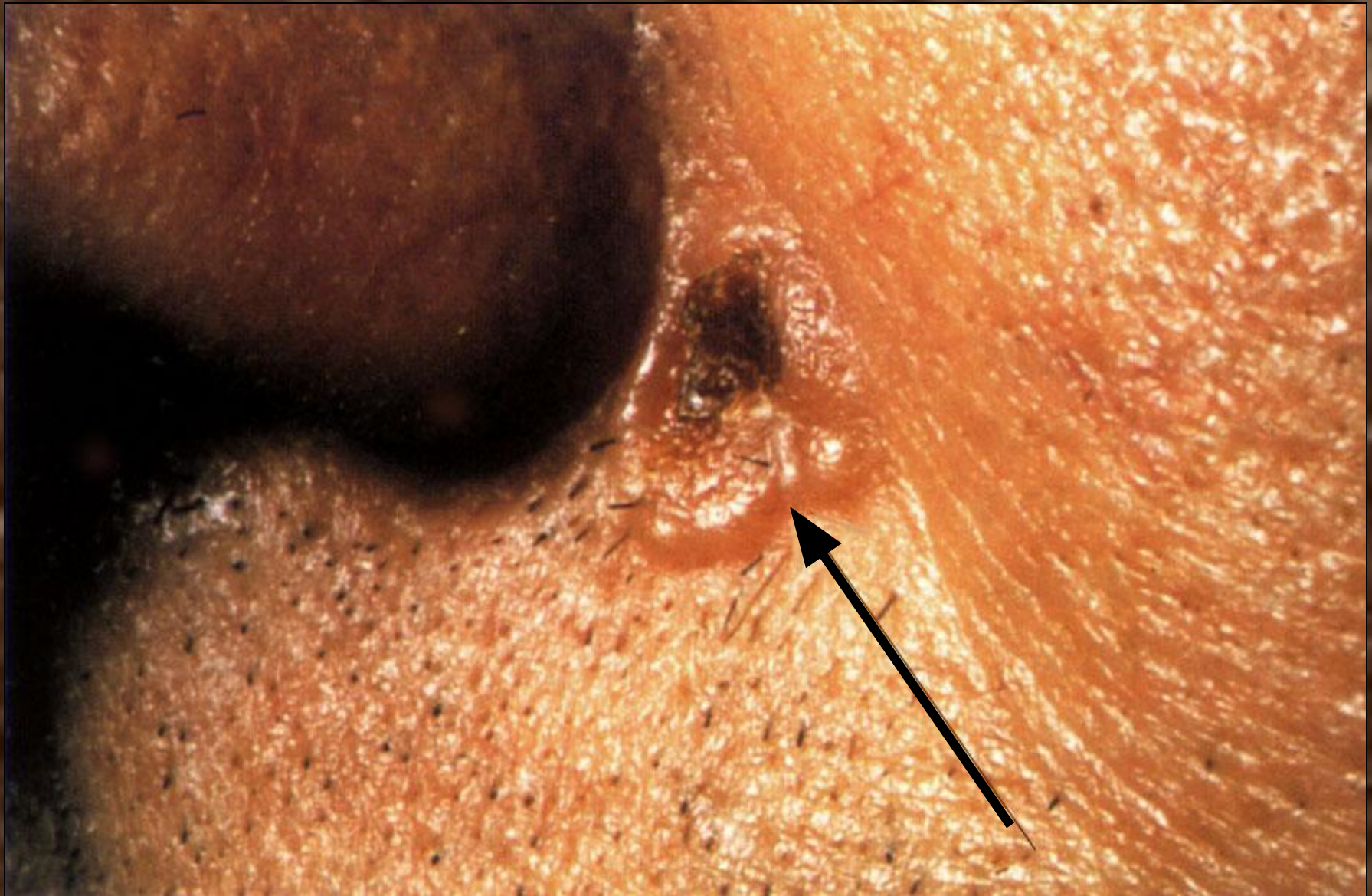
Базалиома



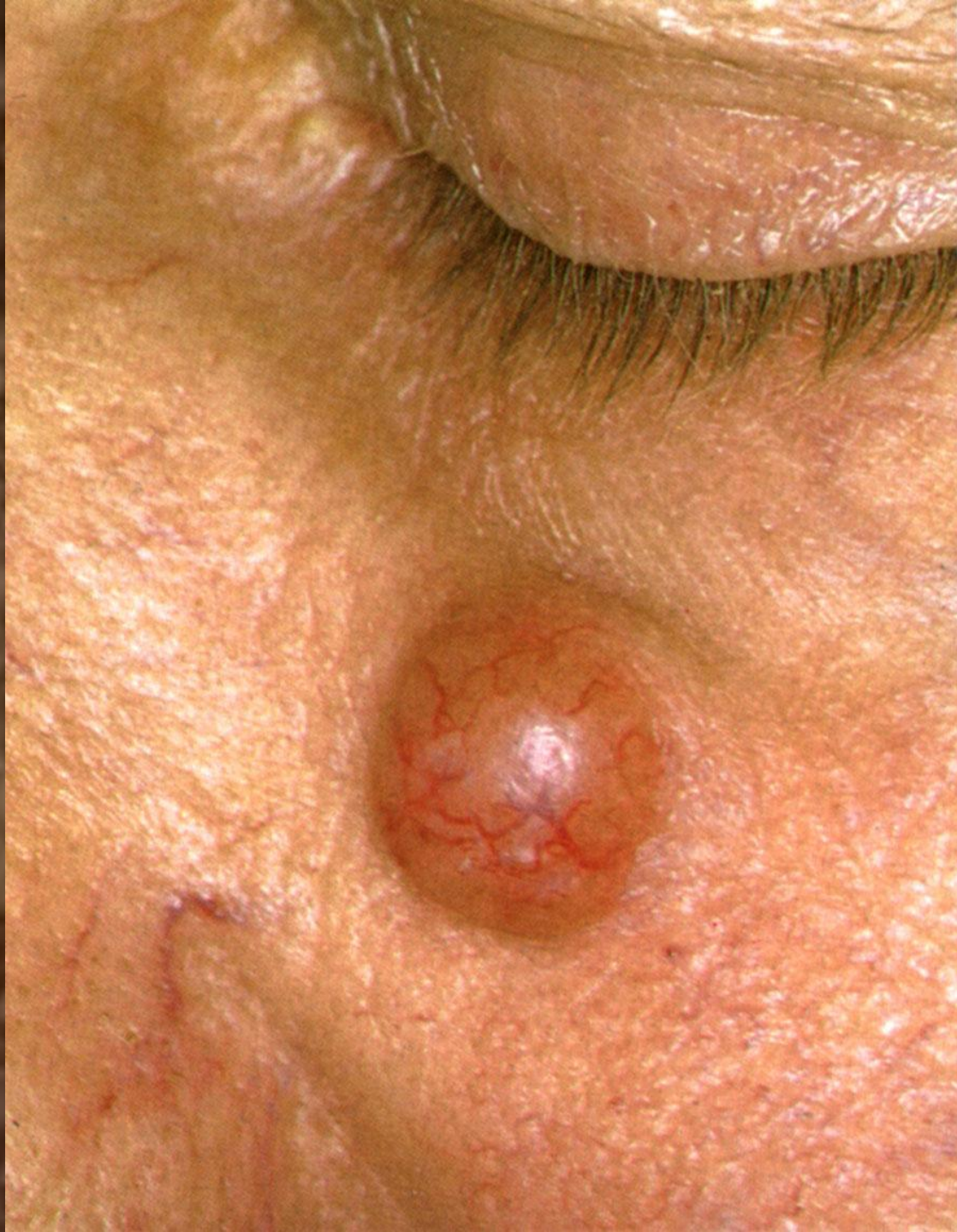Базалиома



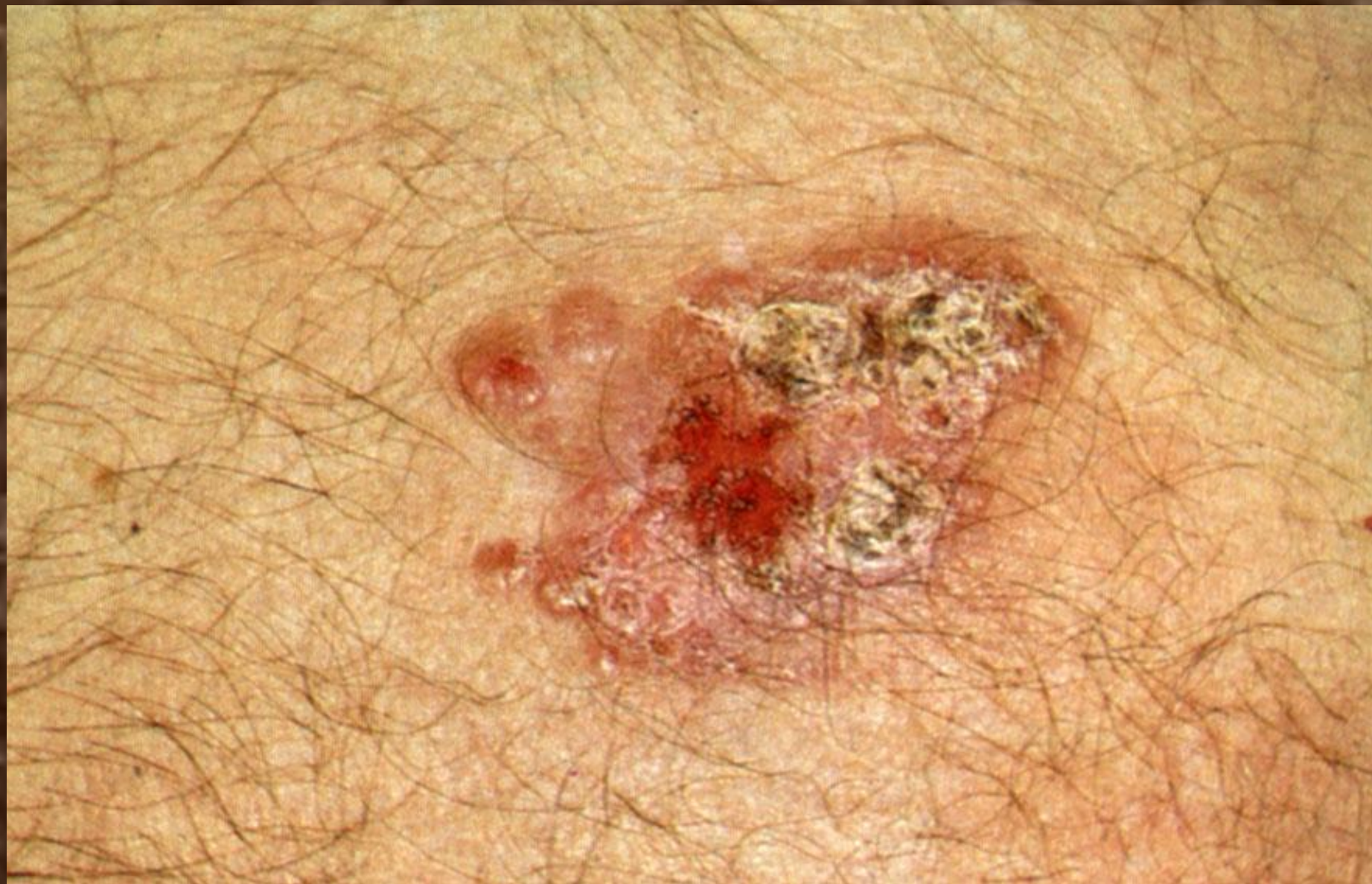Базалиома области уха



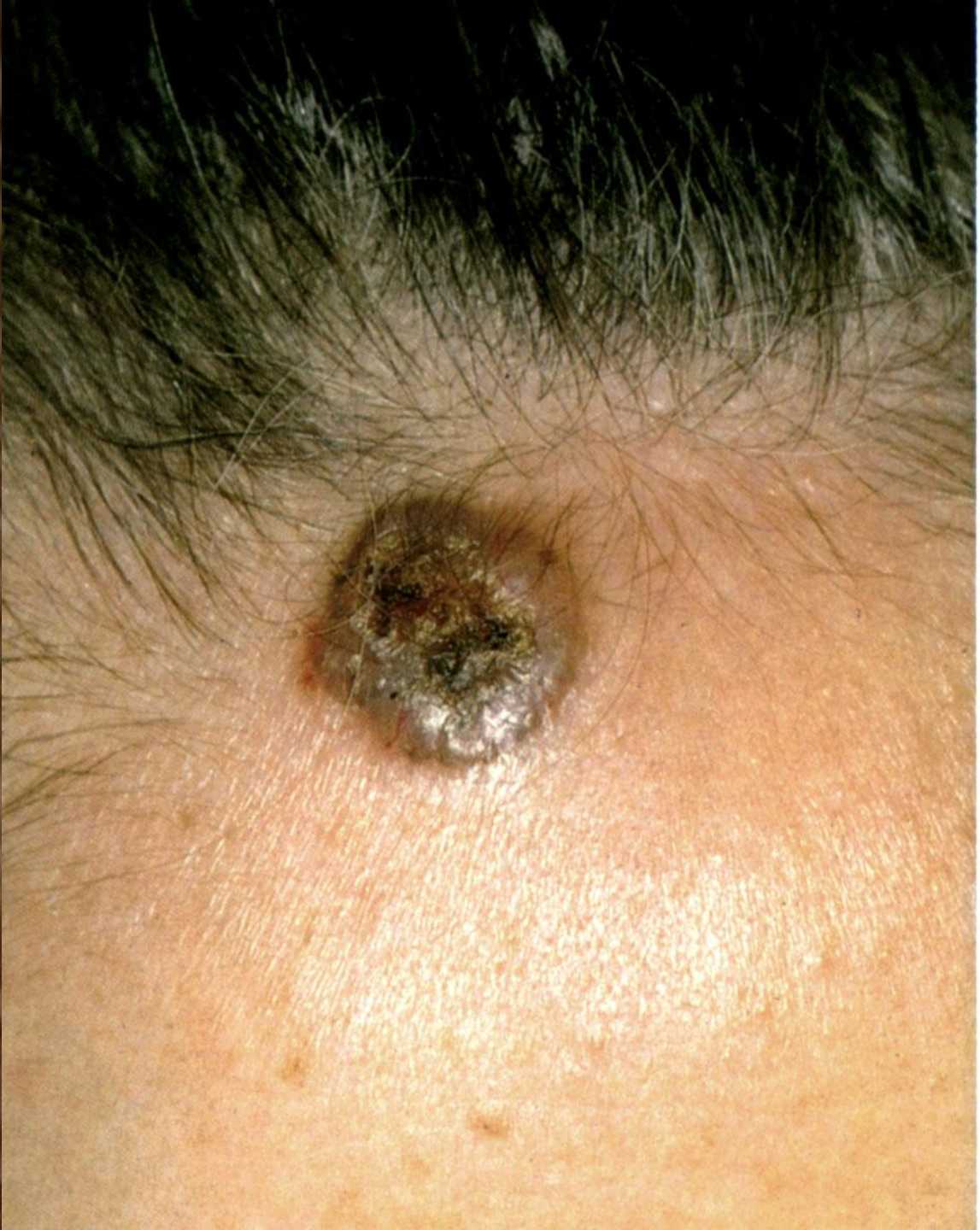Базалиома
опухолеви́дная



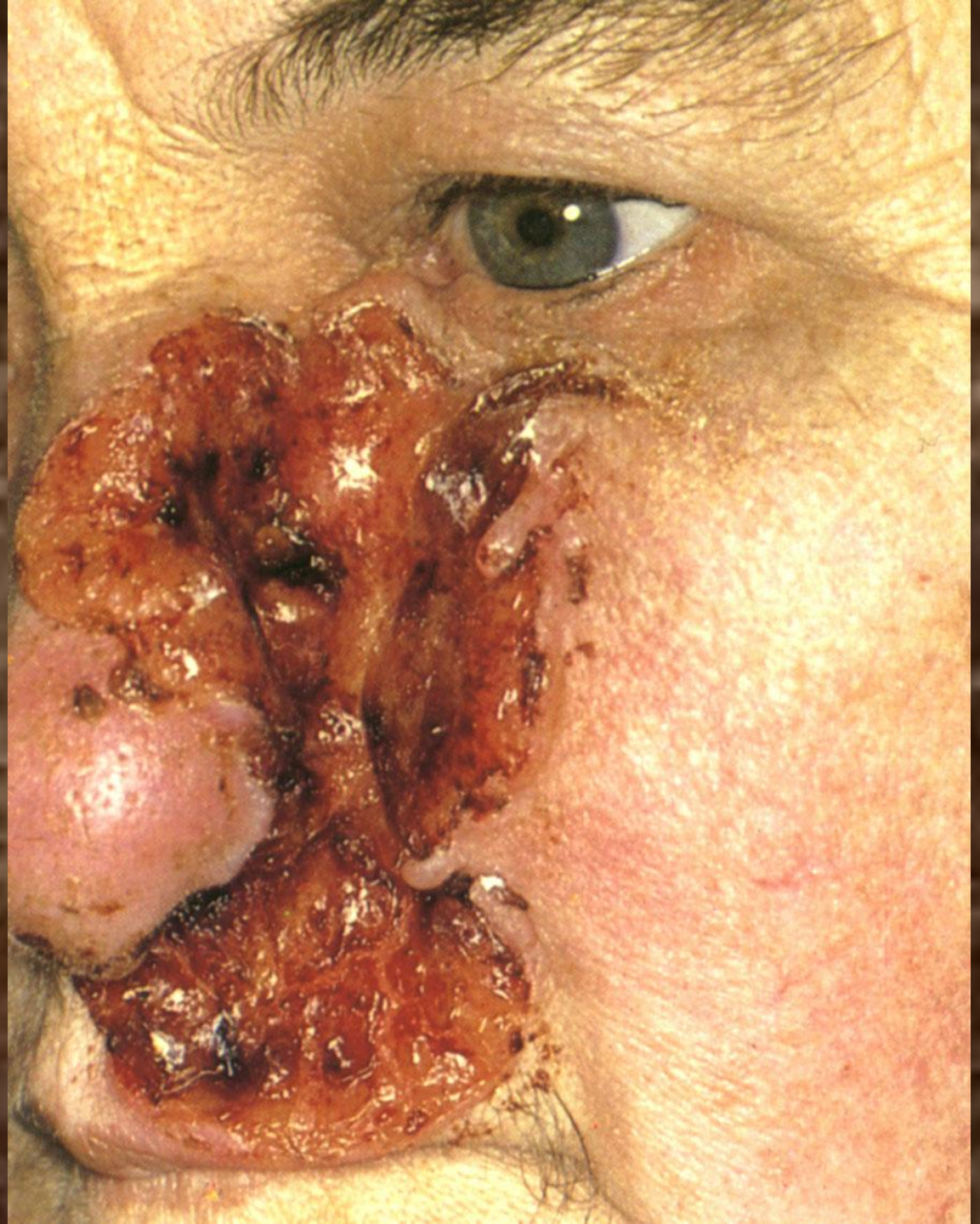Базалиома плоская рубцующаяся



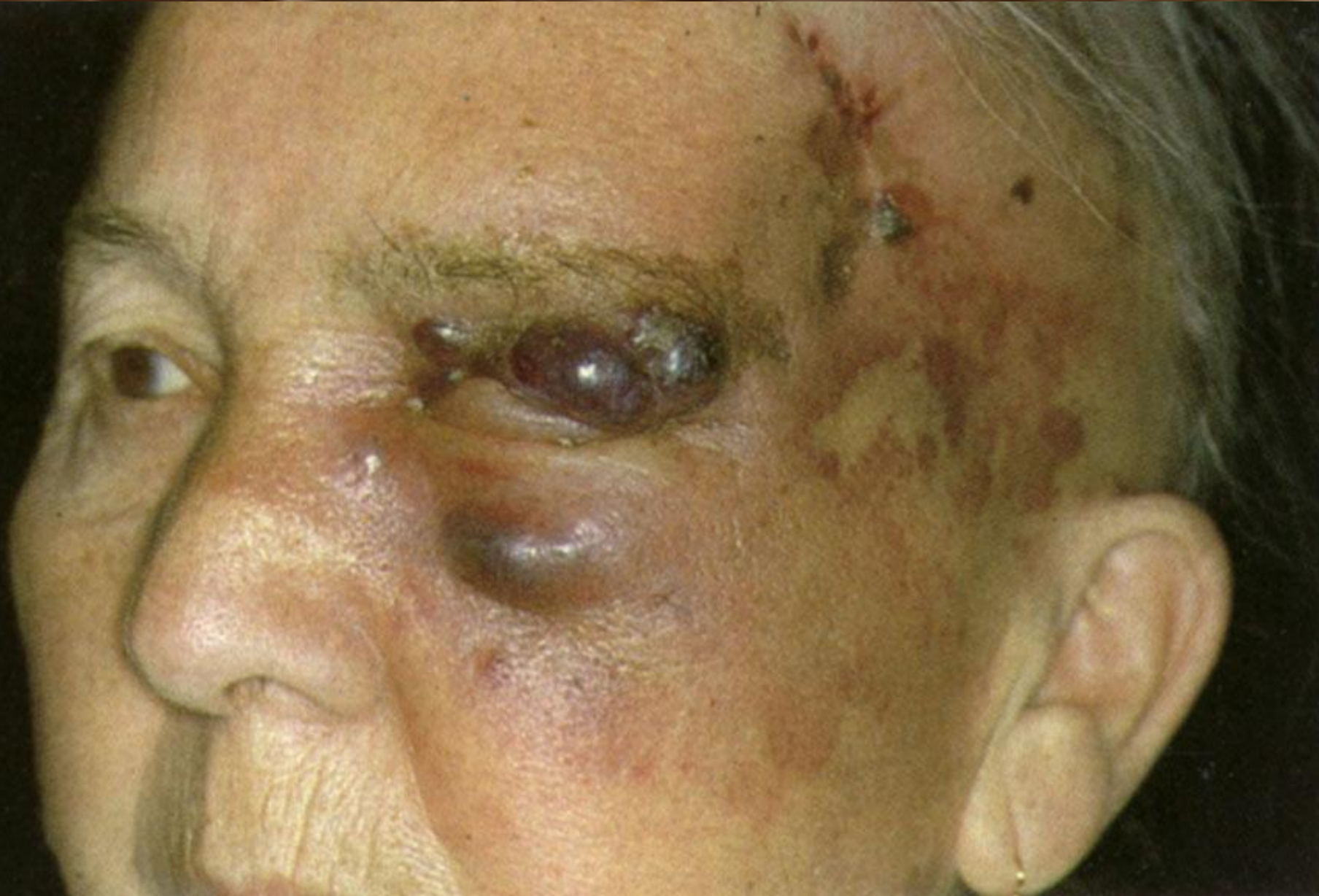Пигментированная
изъязвившаяся
базалиома

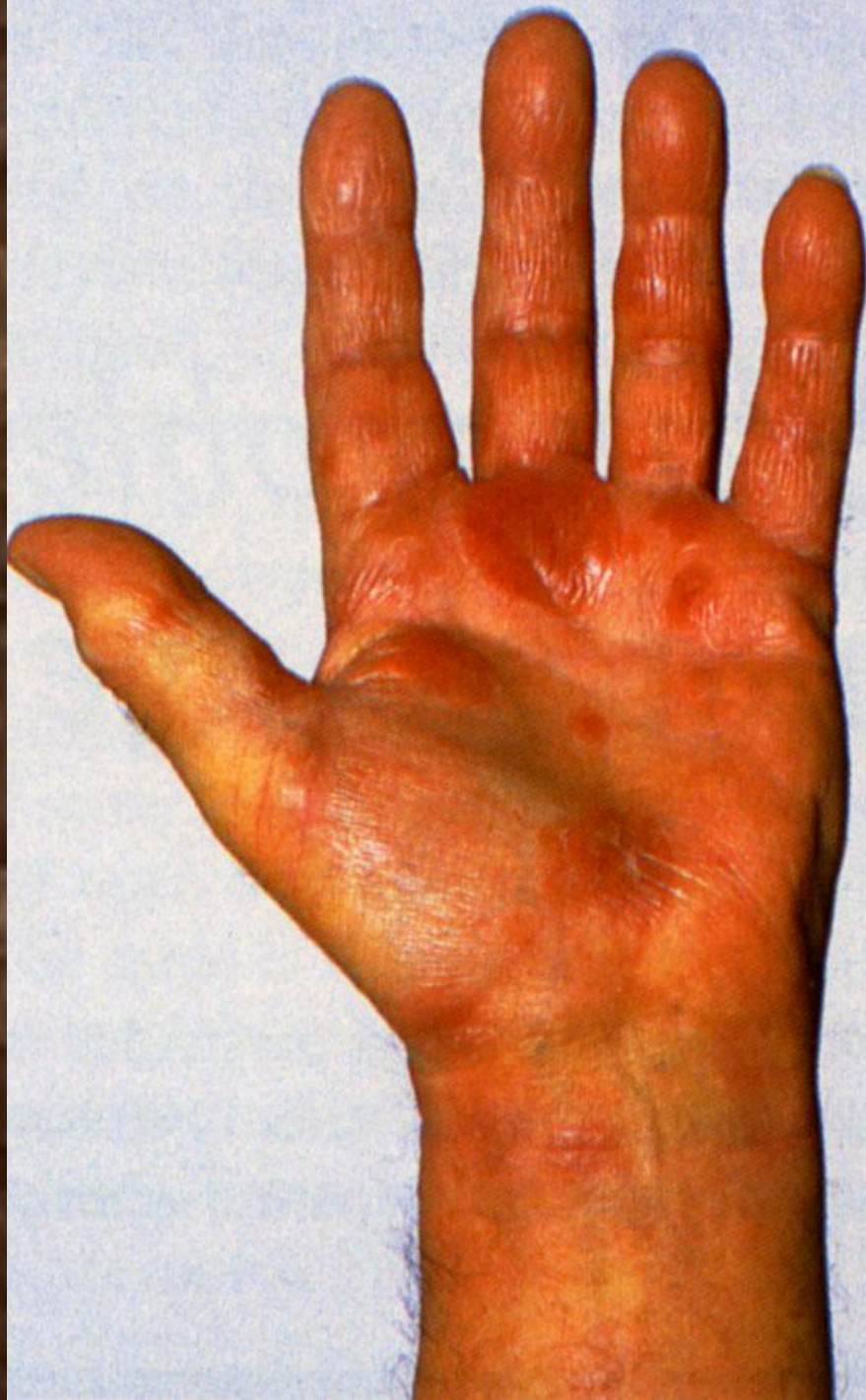

Гигантская
базалиома
(язвенная
форма)

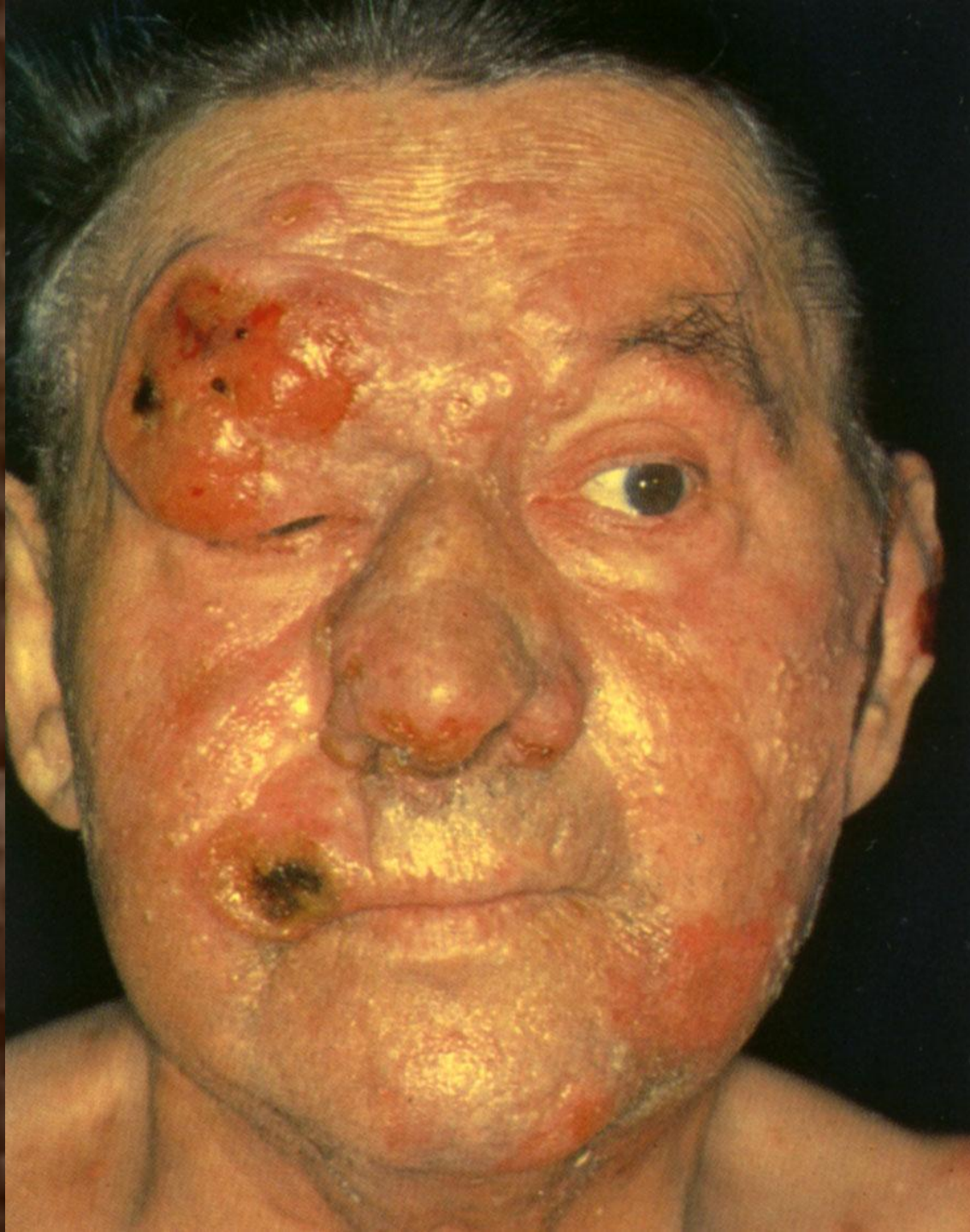

Ангиосаркома



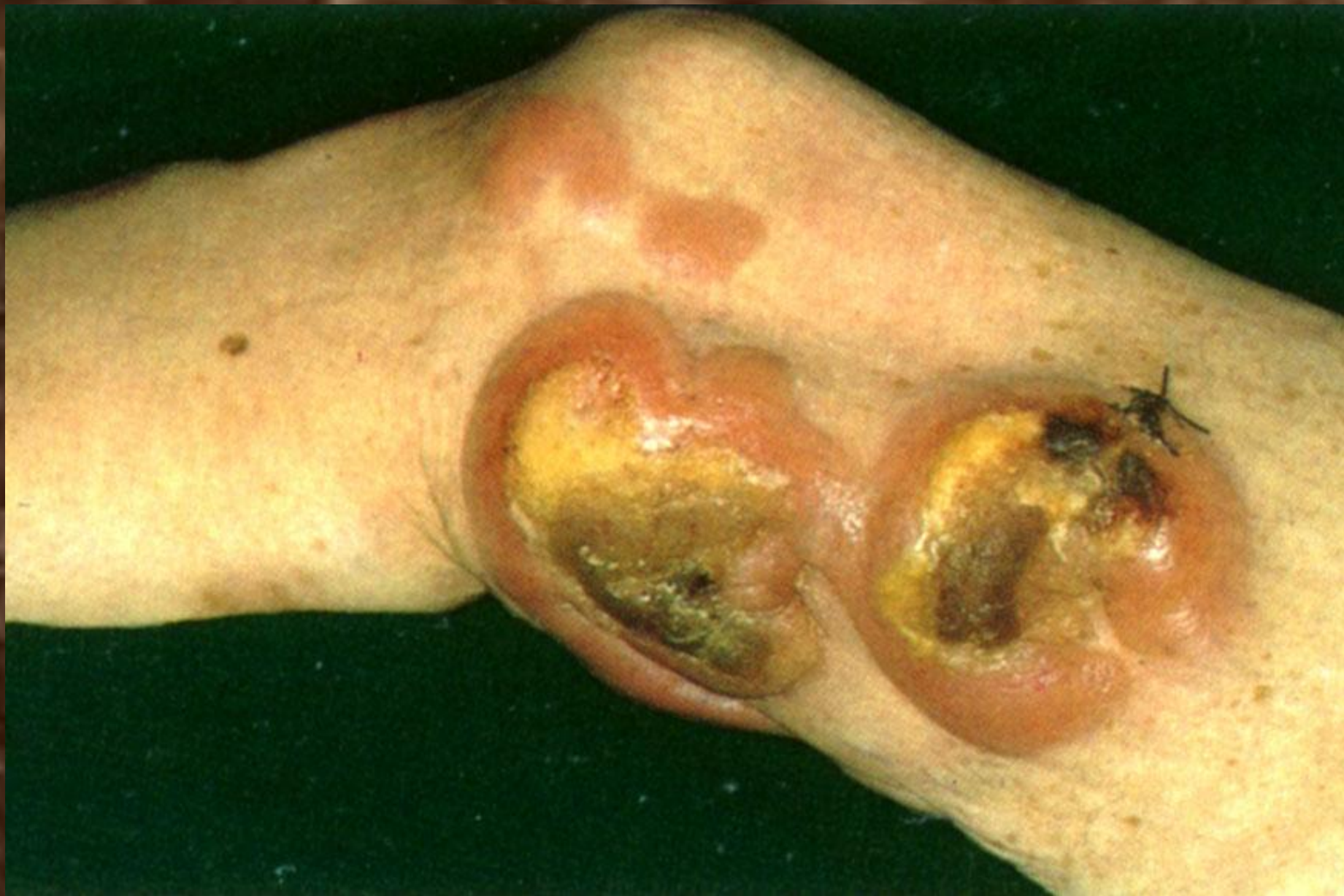

Грибовидный микоз КИСТИ

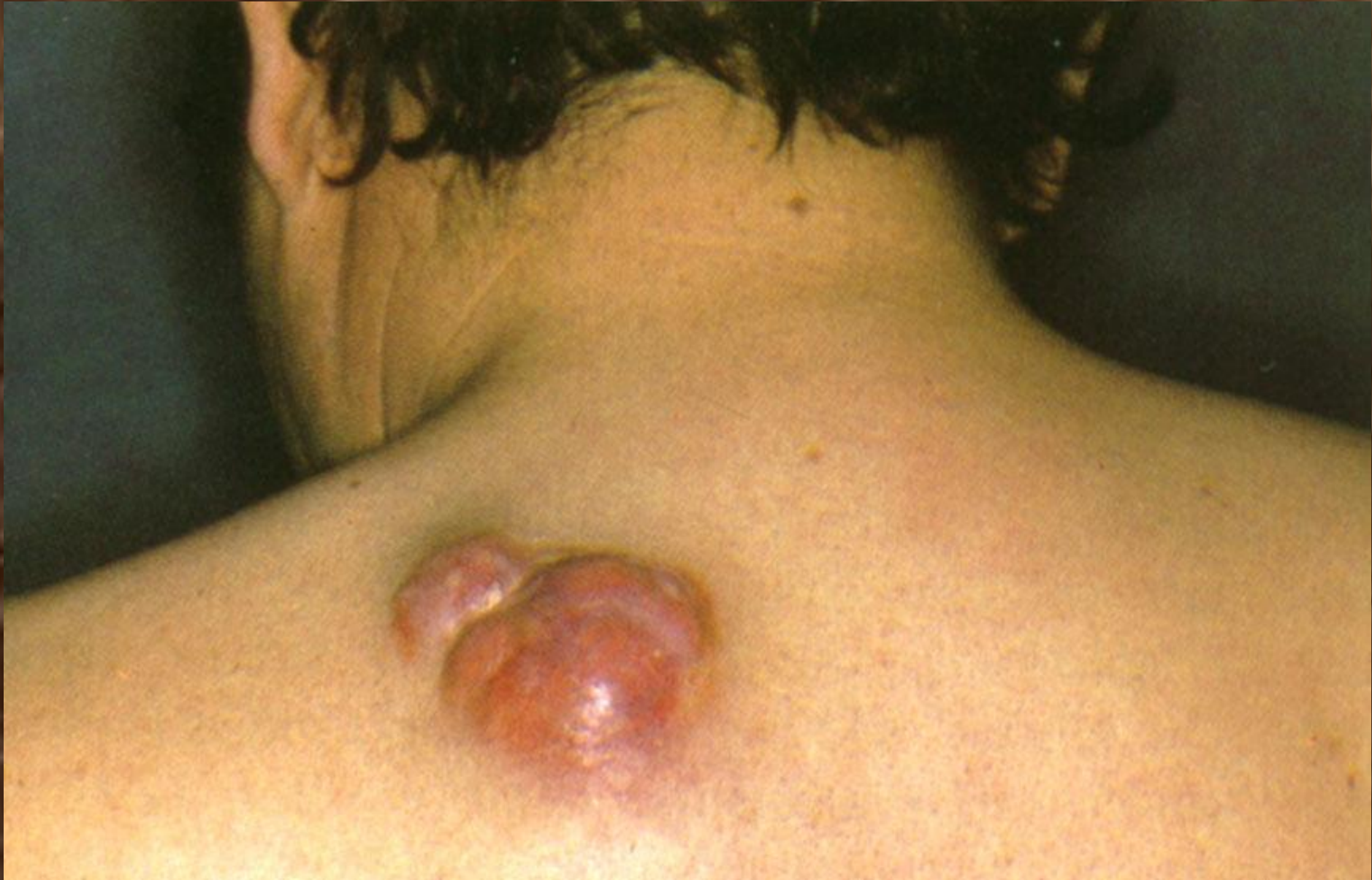

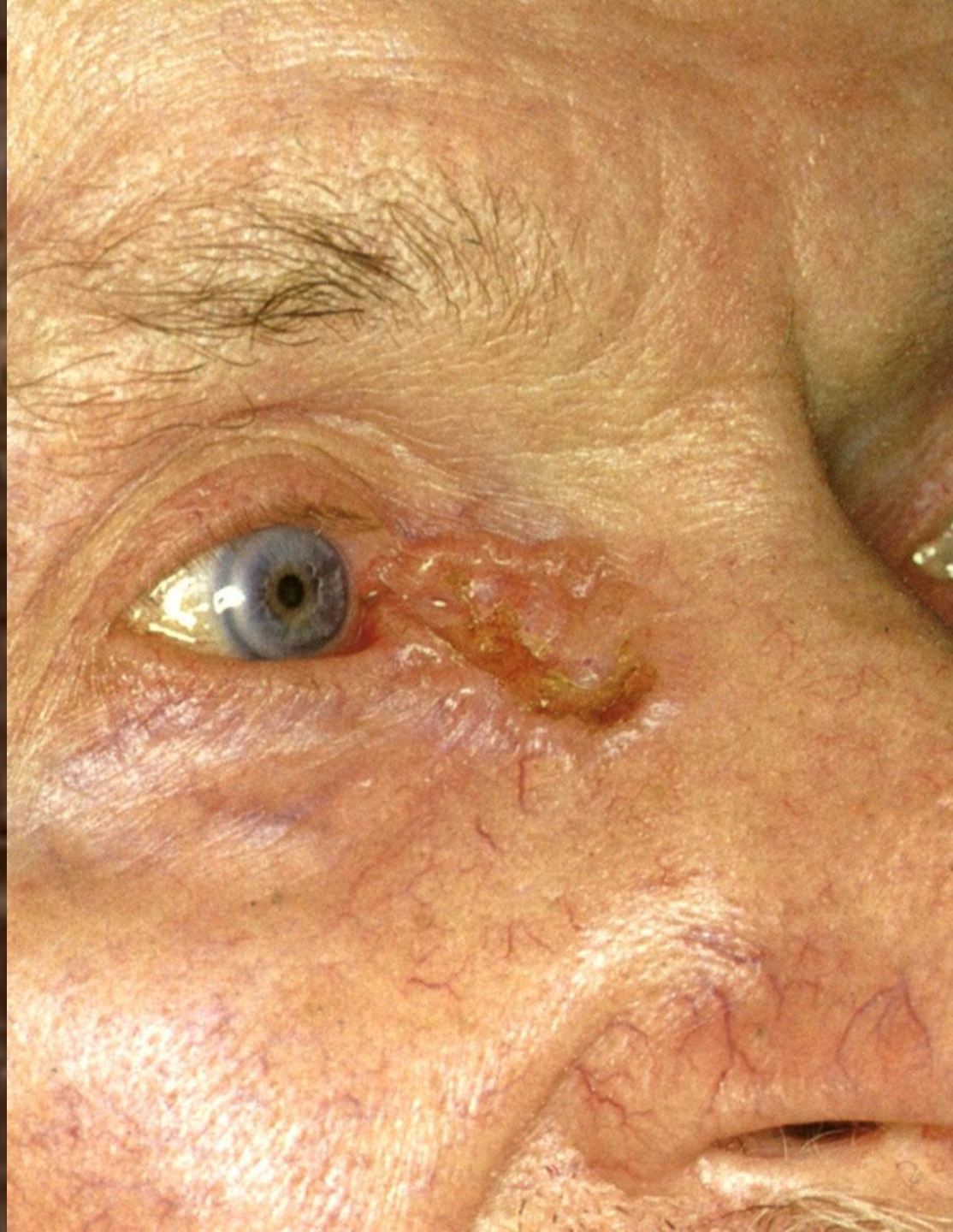
Грибовидный
микоз лица

Грибовидный микоз, опухолевая стадия



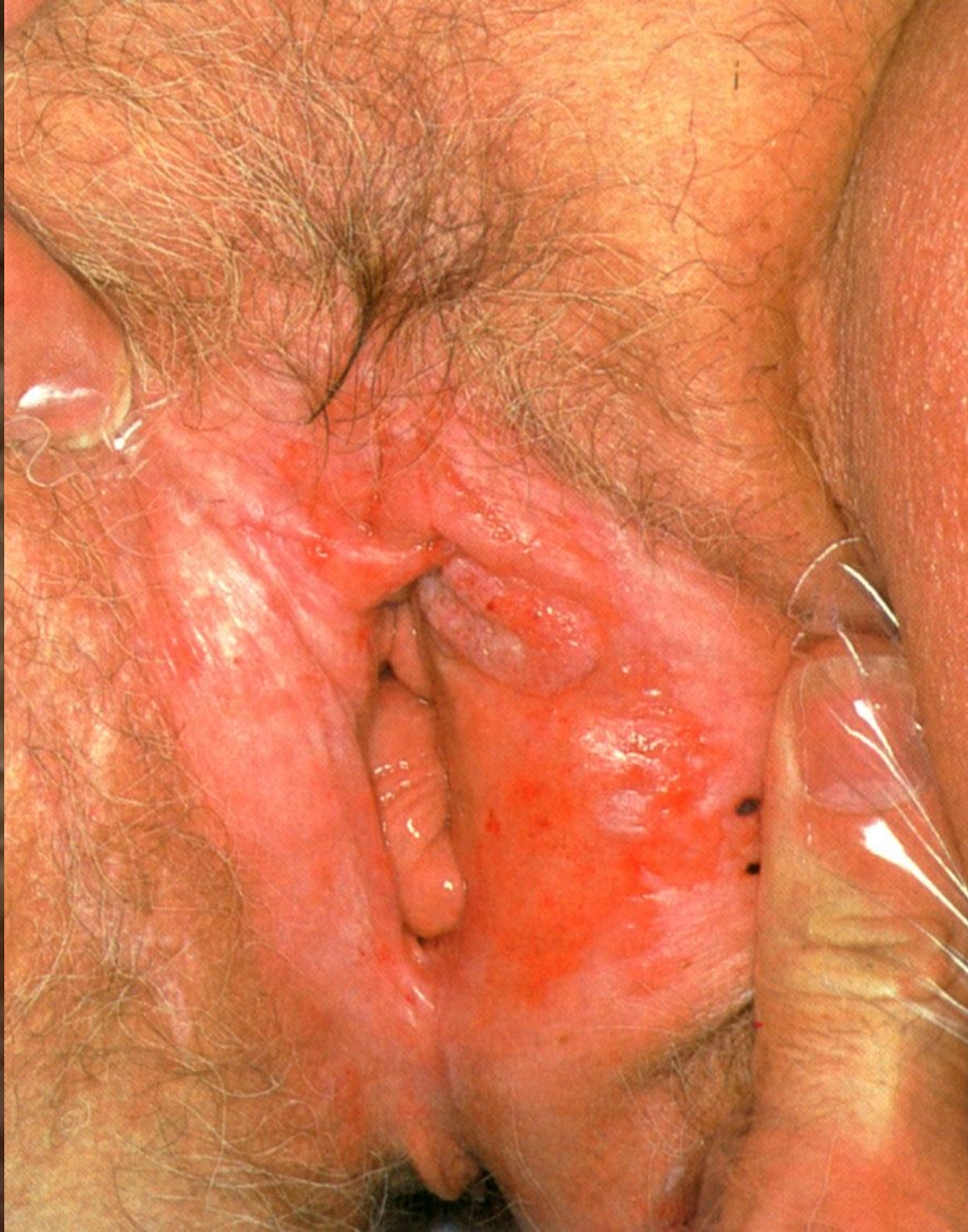Дерматофибросаркома



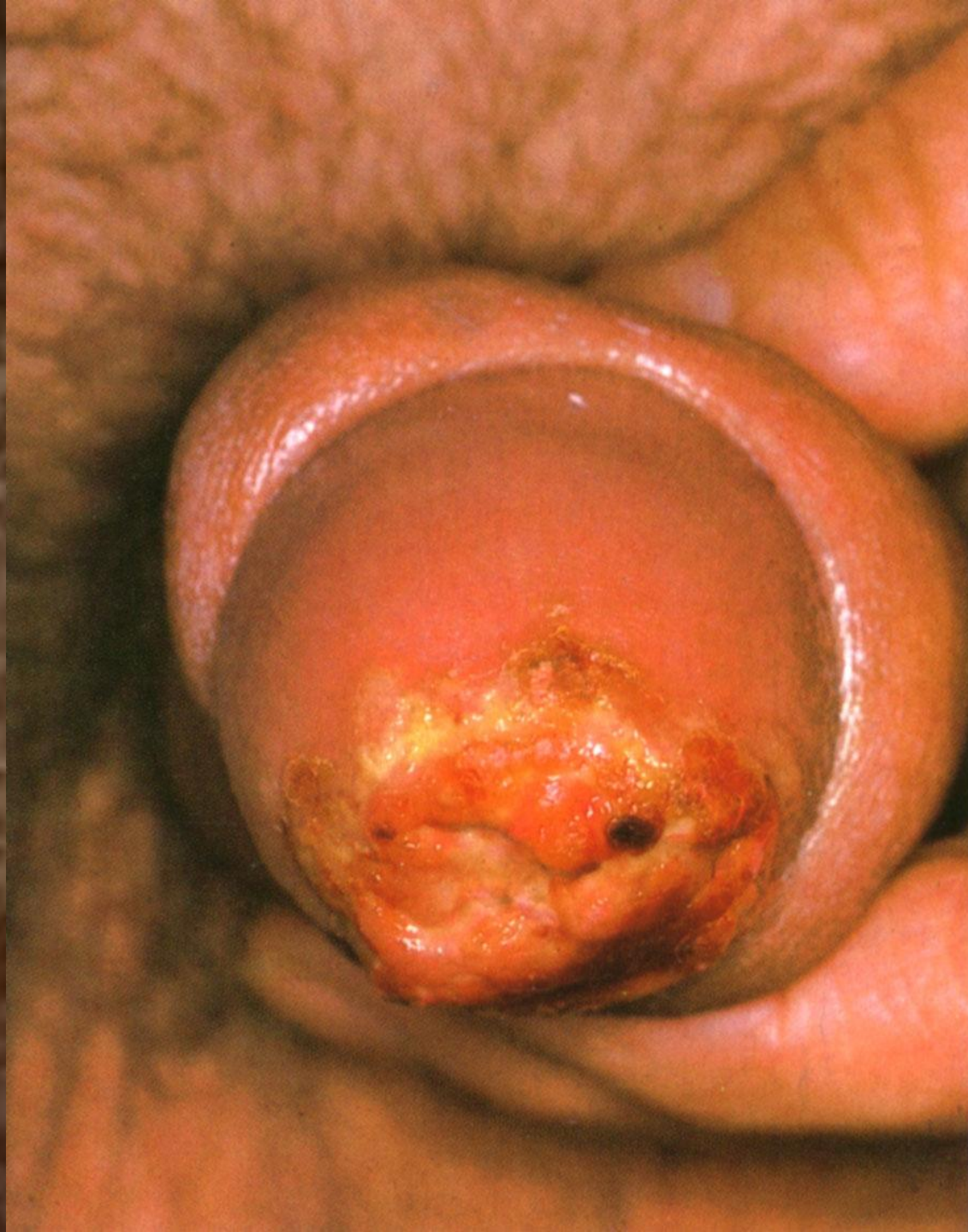


Изъязвившаяся
базалиома

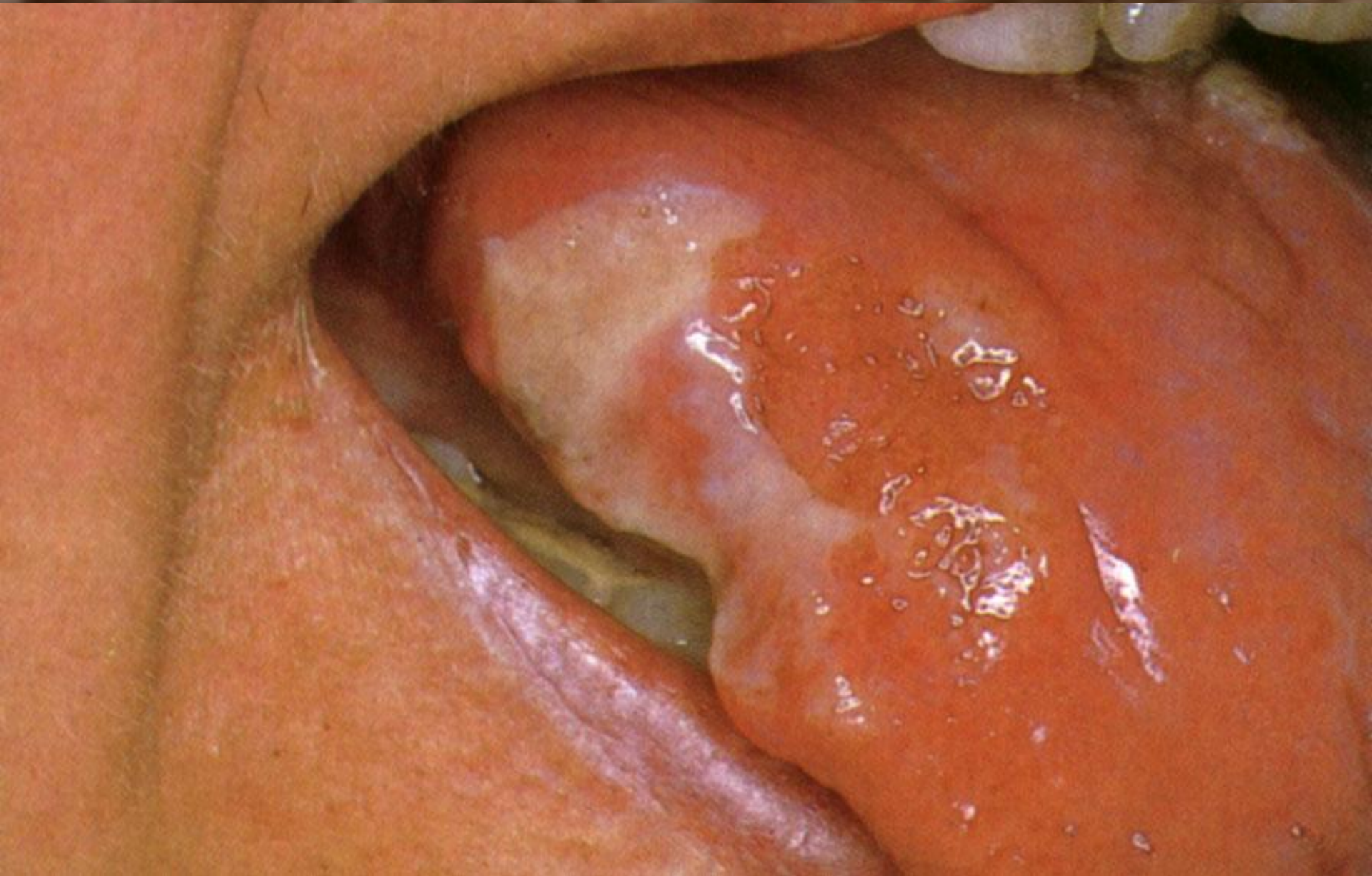Карцинома
вульвы



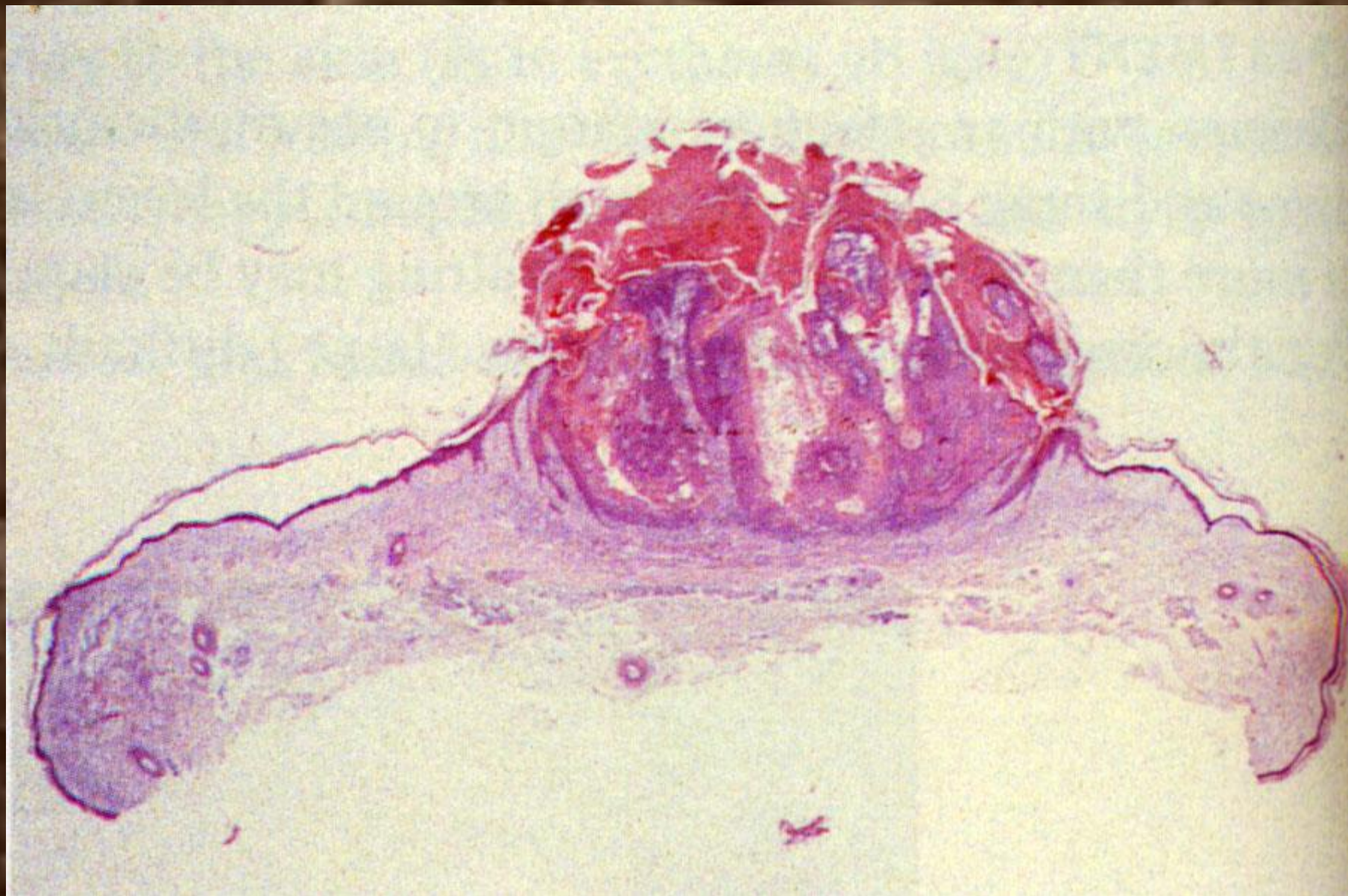
Карцинома
полового члена



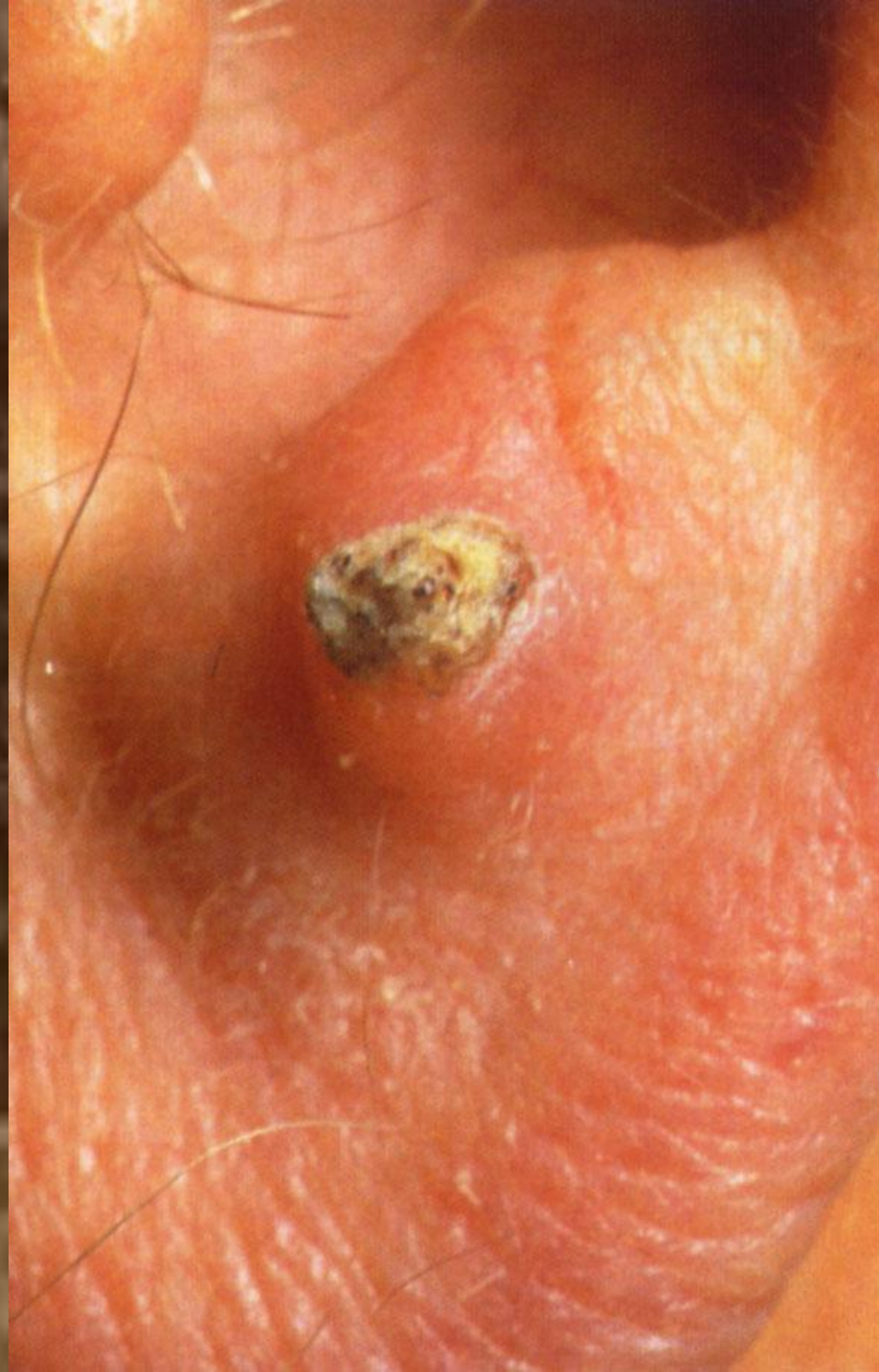Карцинома языка



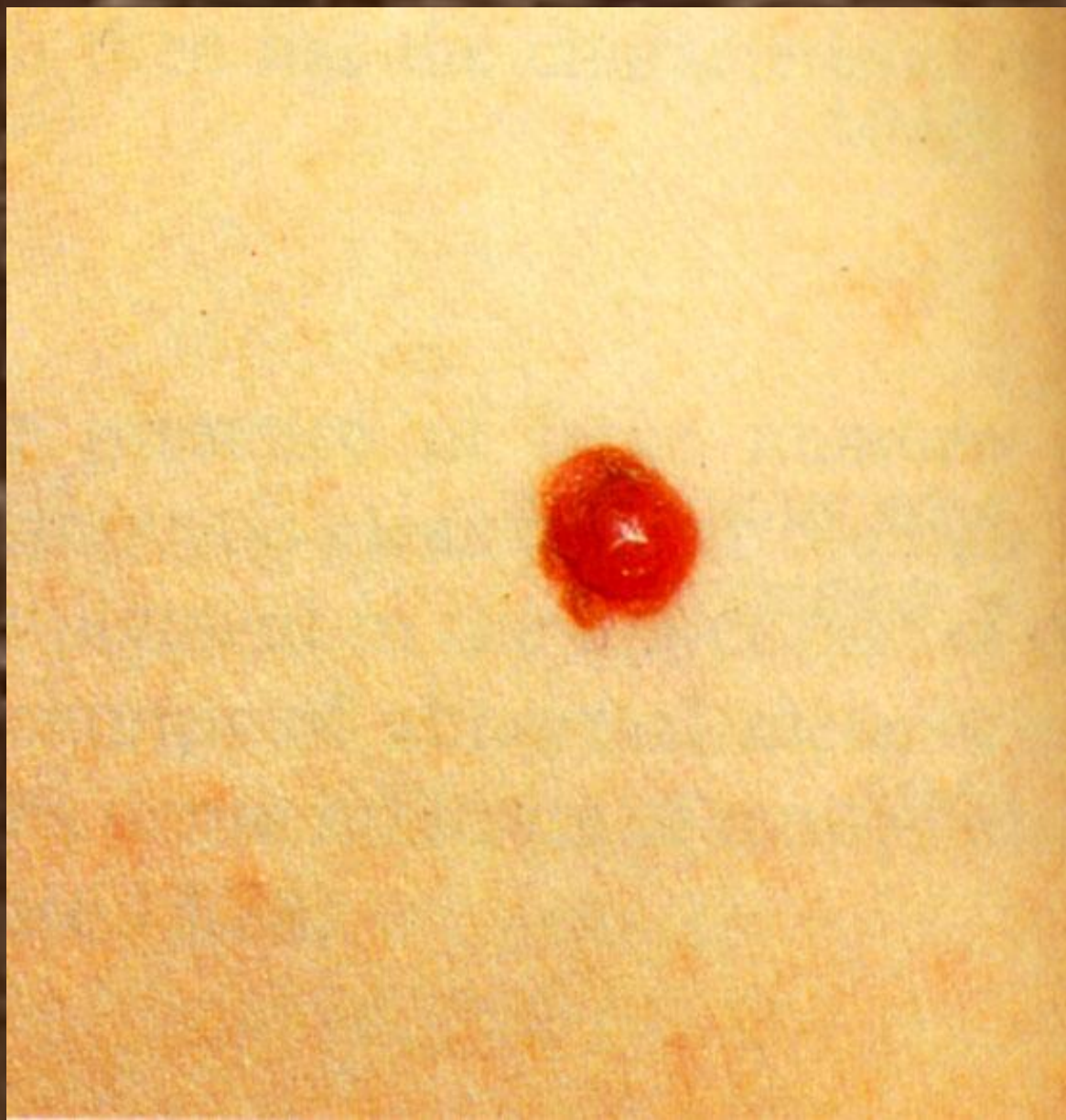
Кератоакантома (ГИТОЛОГИЯ)



Кератоакантома

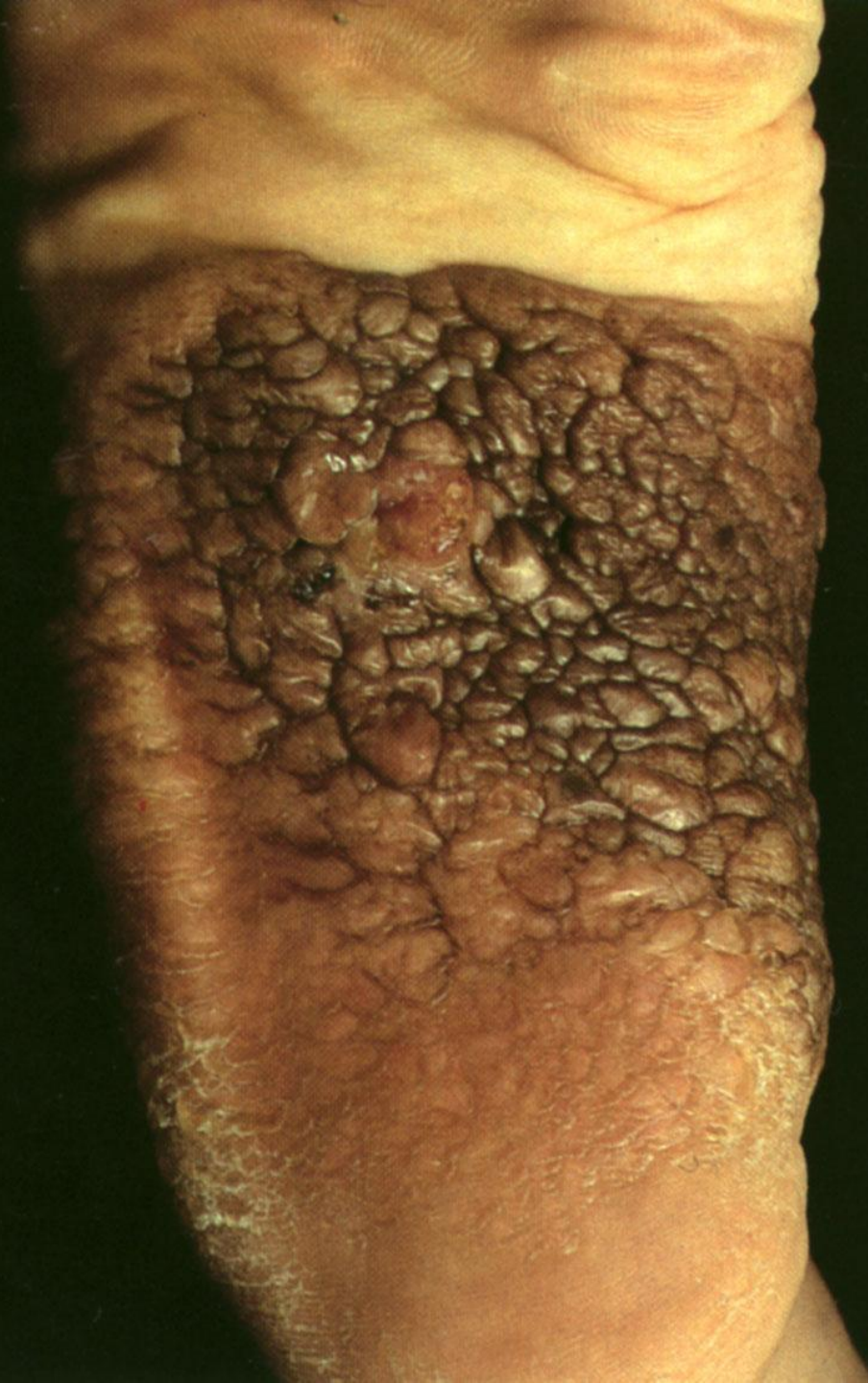

Красная меланома

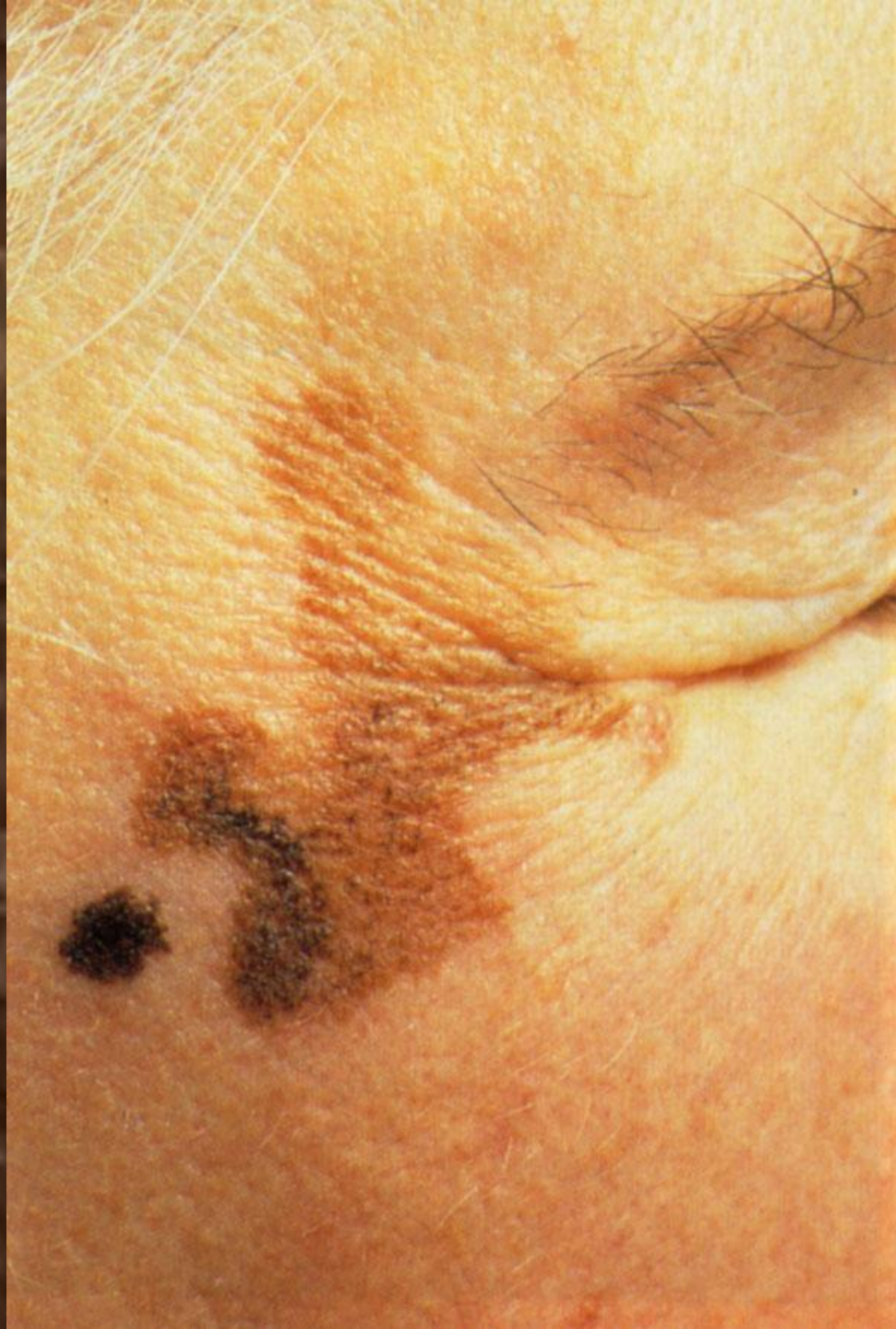



Лимфолейкоз

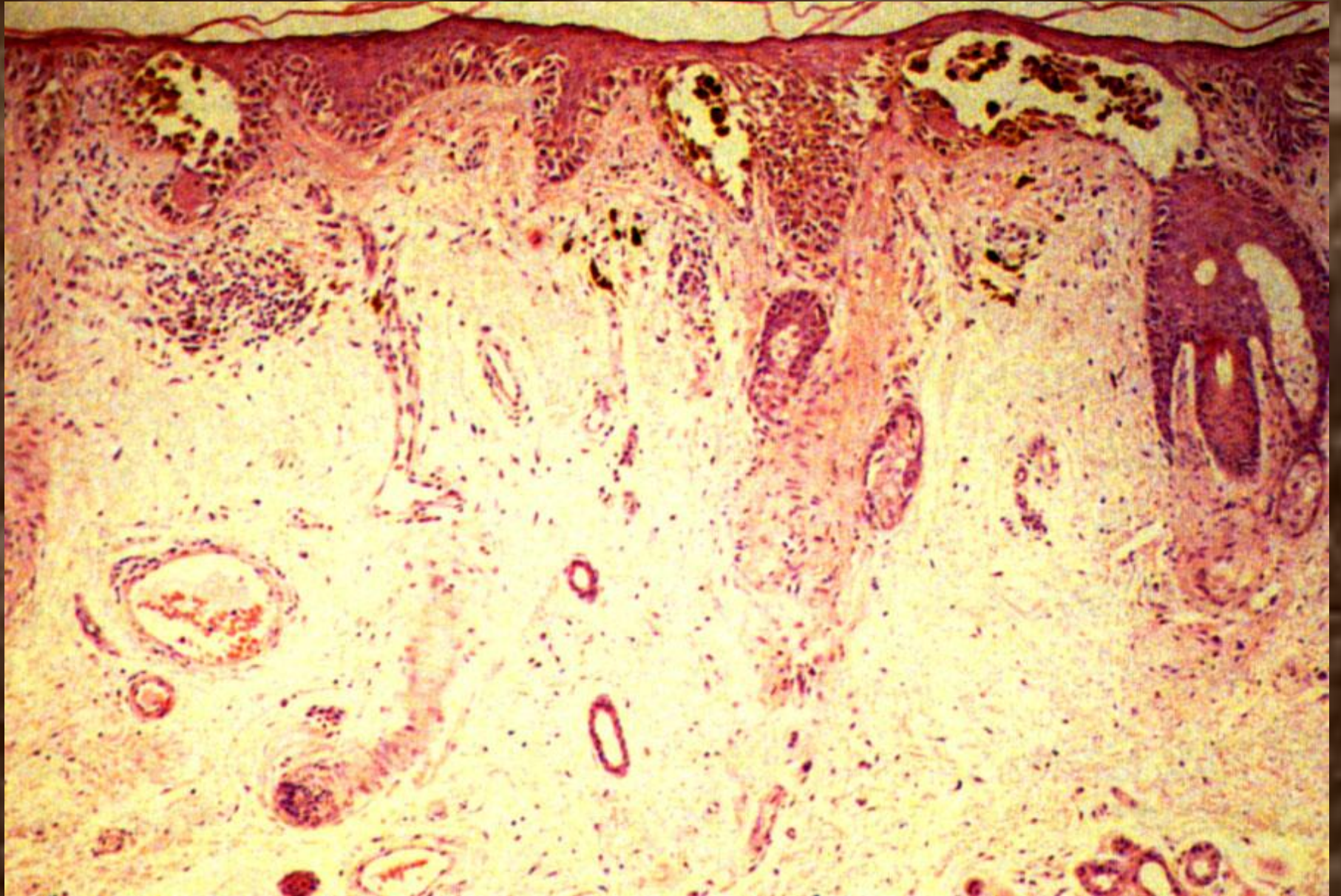


Малигнизация
невуса в
меланому

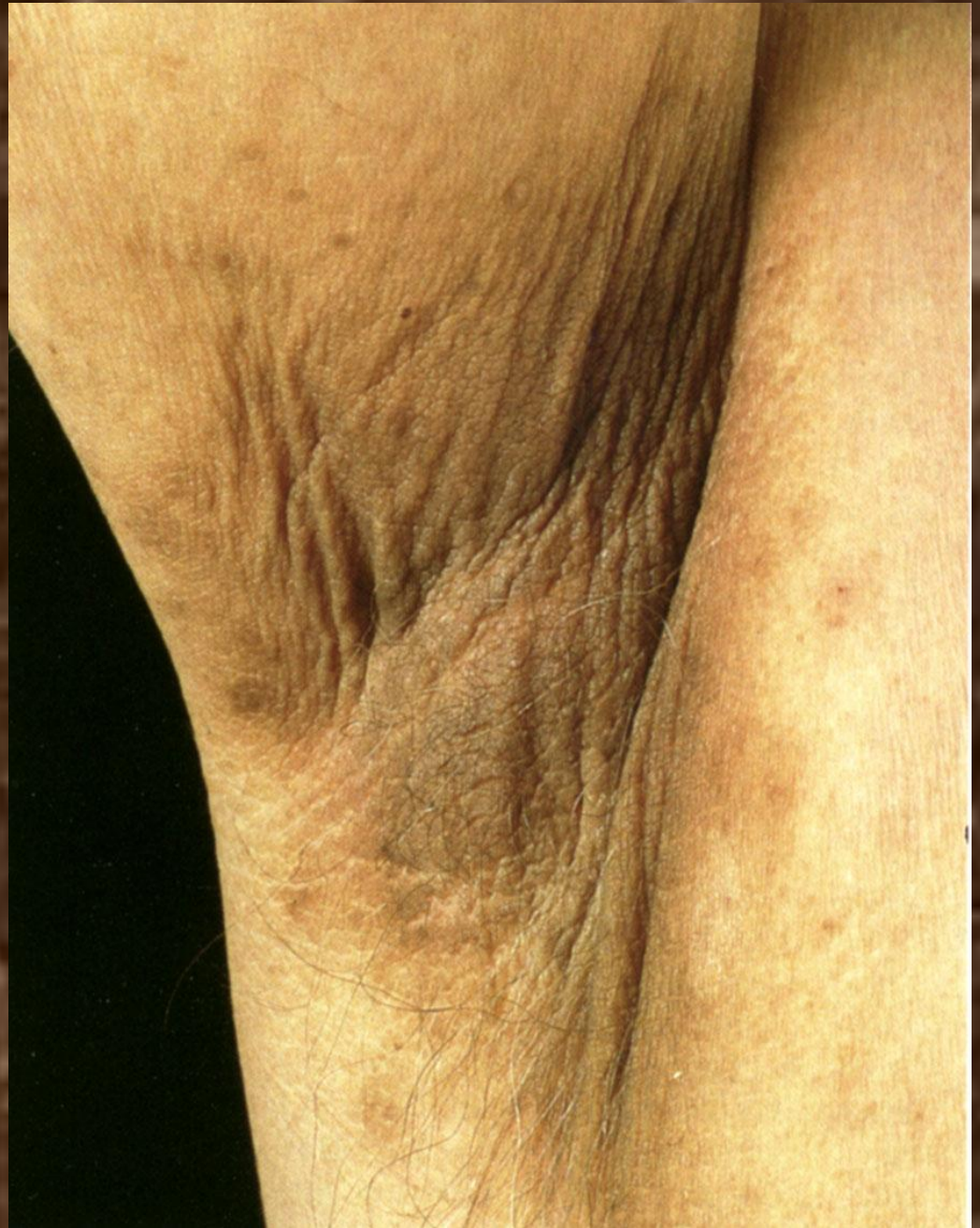

Малигнезирующее
лентиго

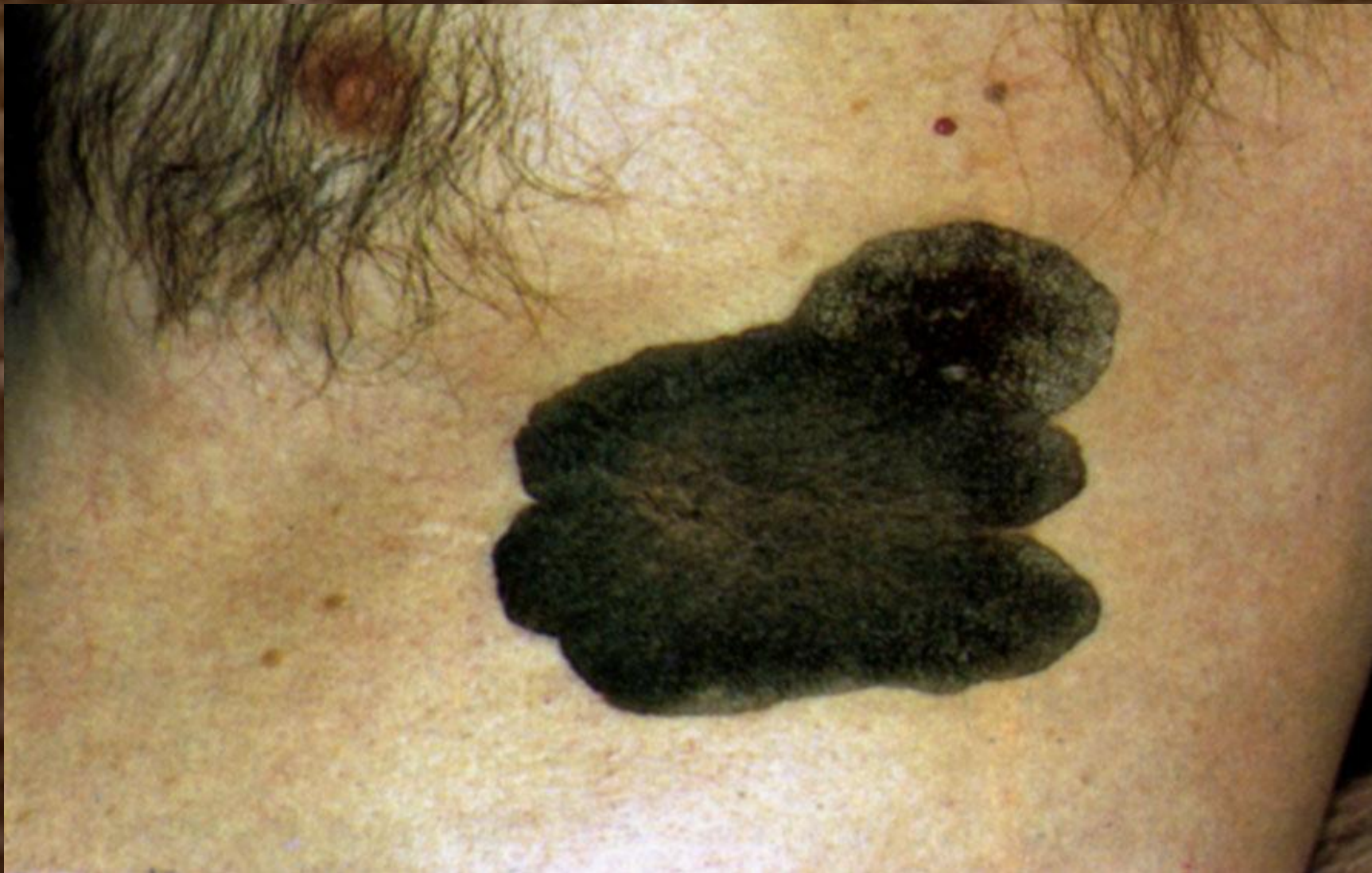Малигнезирующаяся лентиго

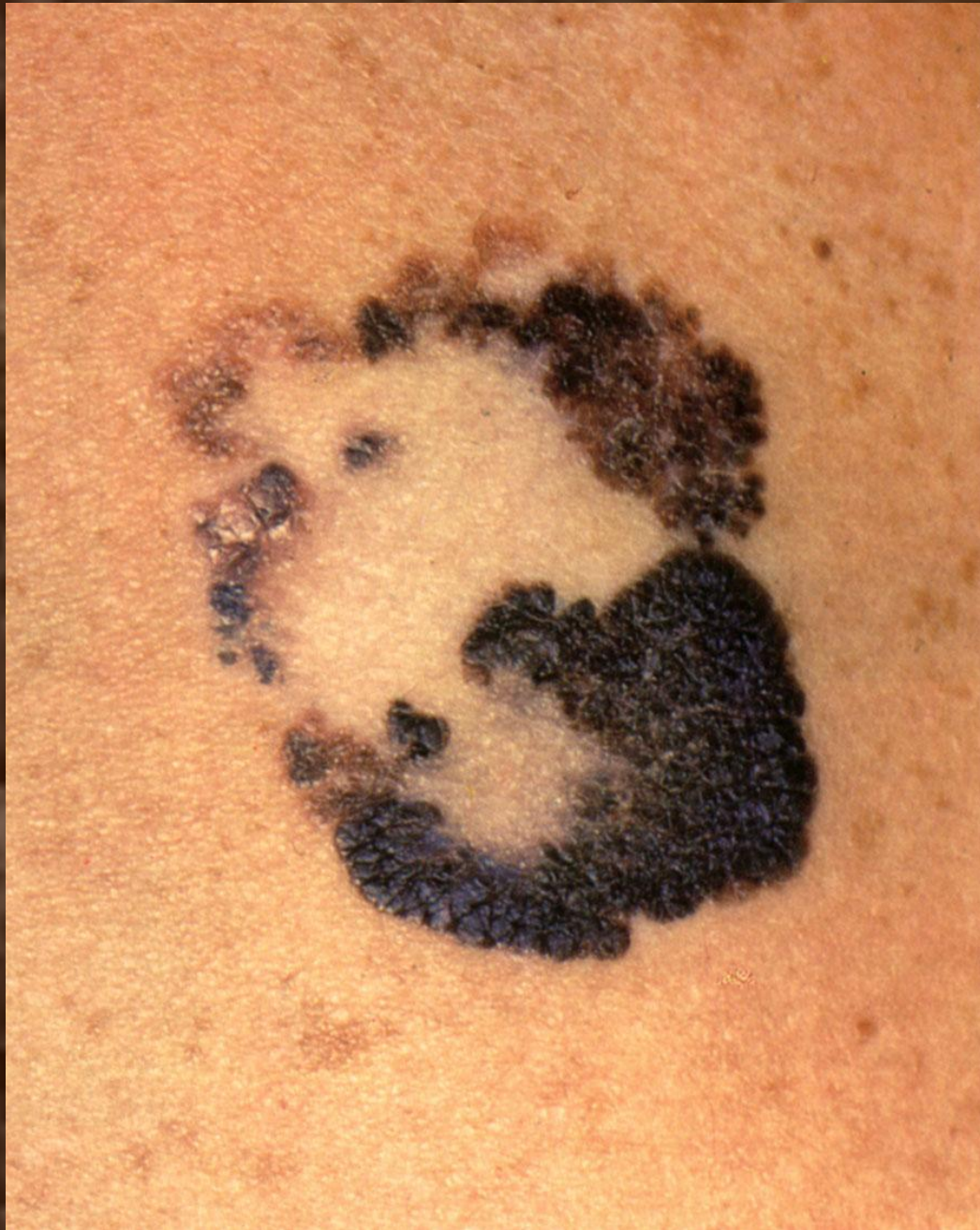

Малигнезирующийся
черный акантоз

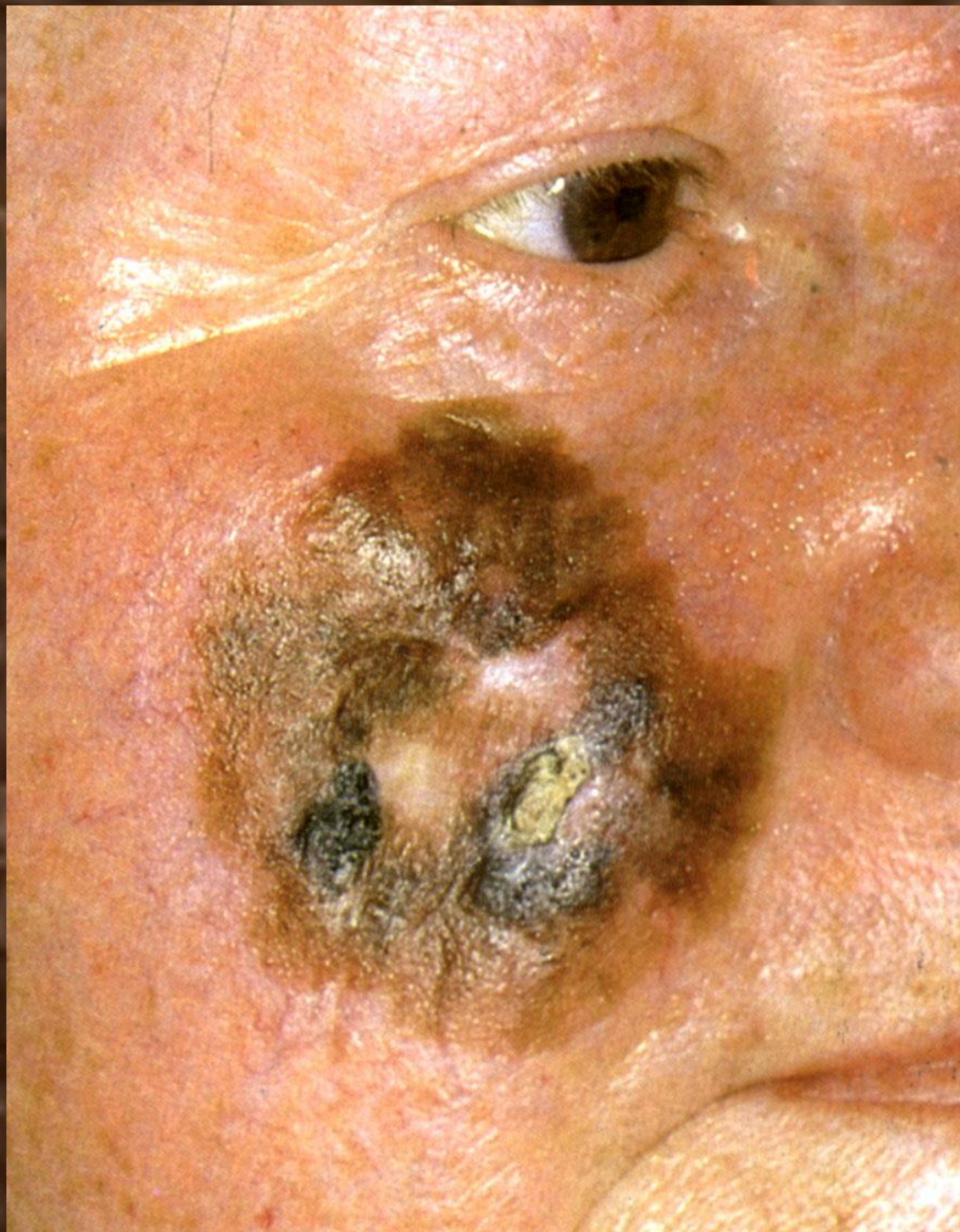

Меланоакантома



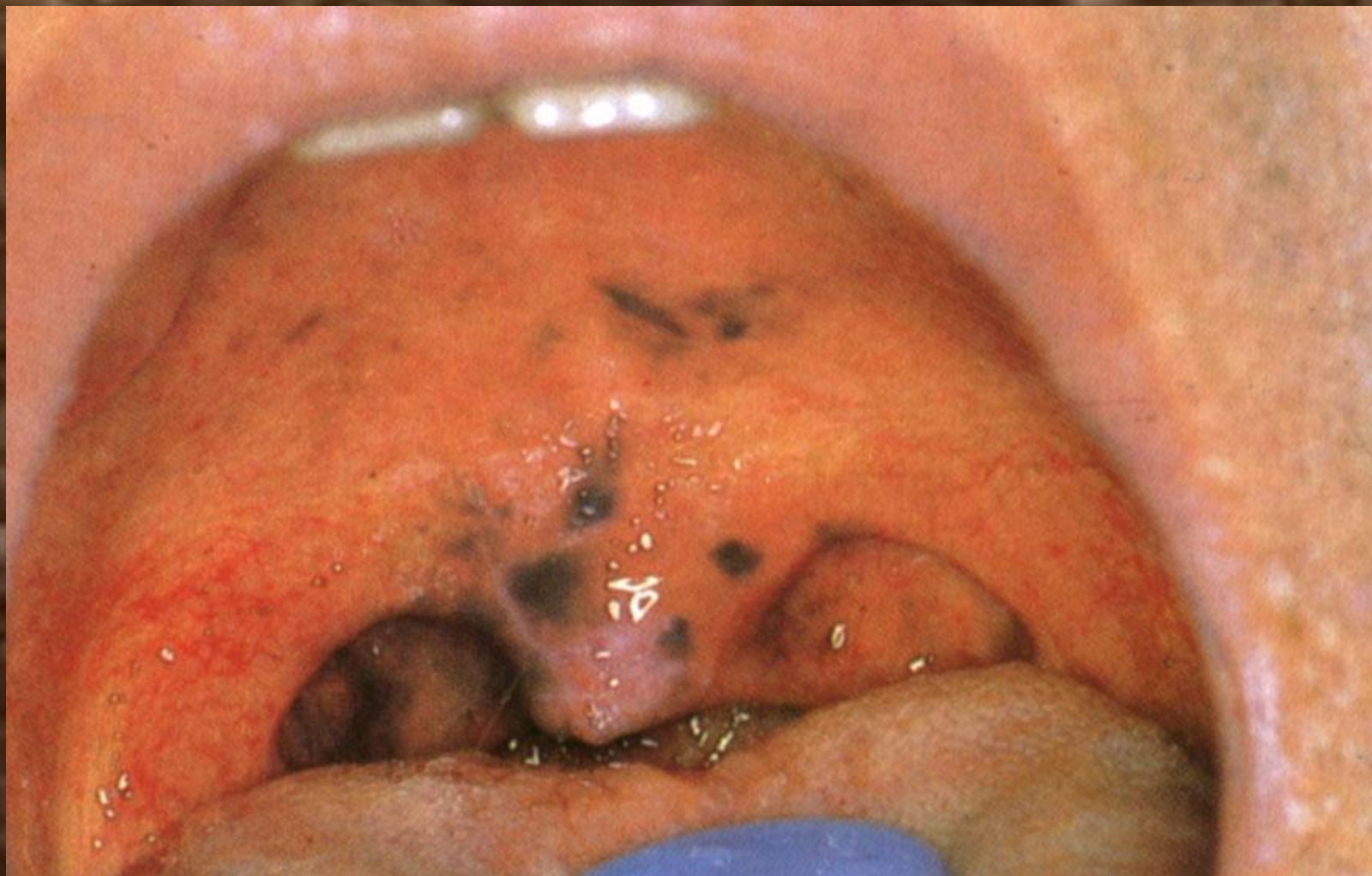

Меланома

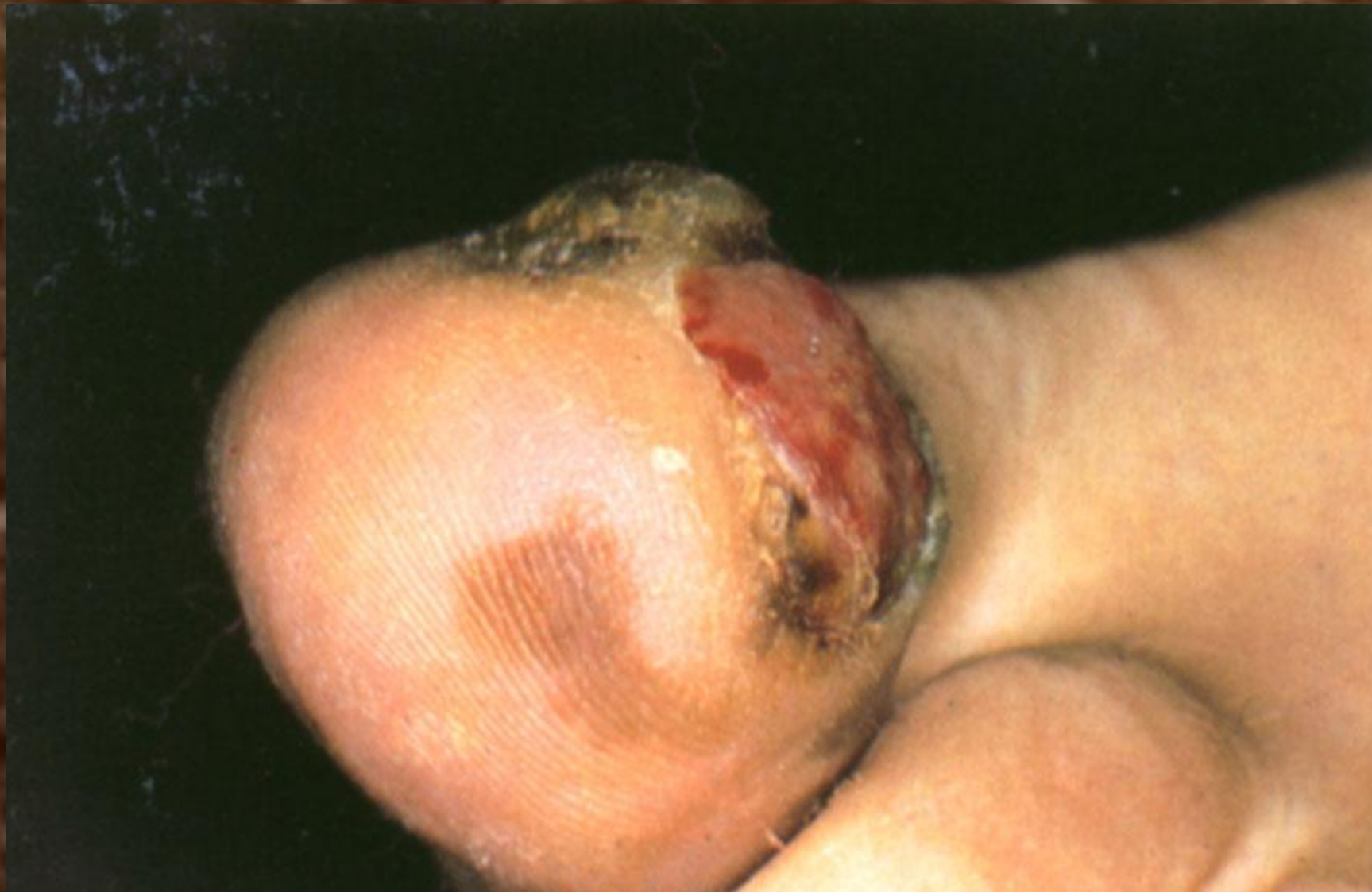

Меланома

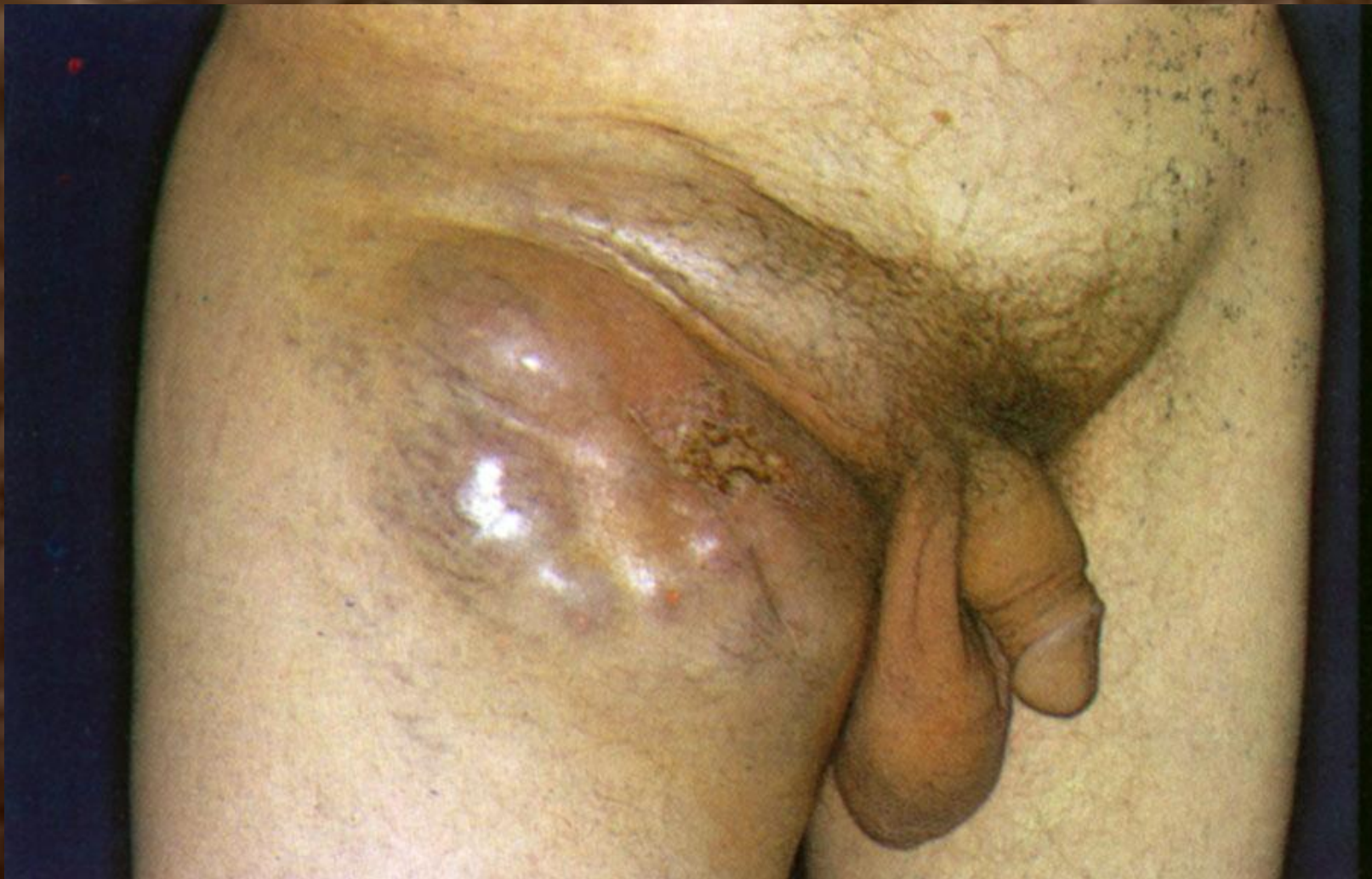Меланома на слизистой ротовой полости



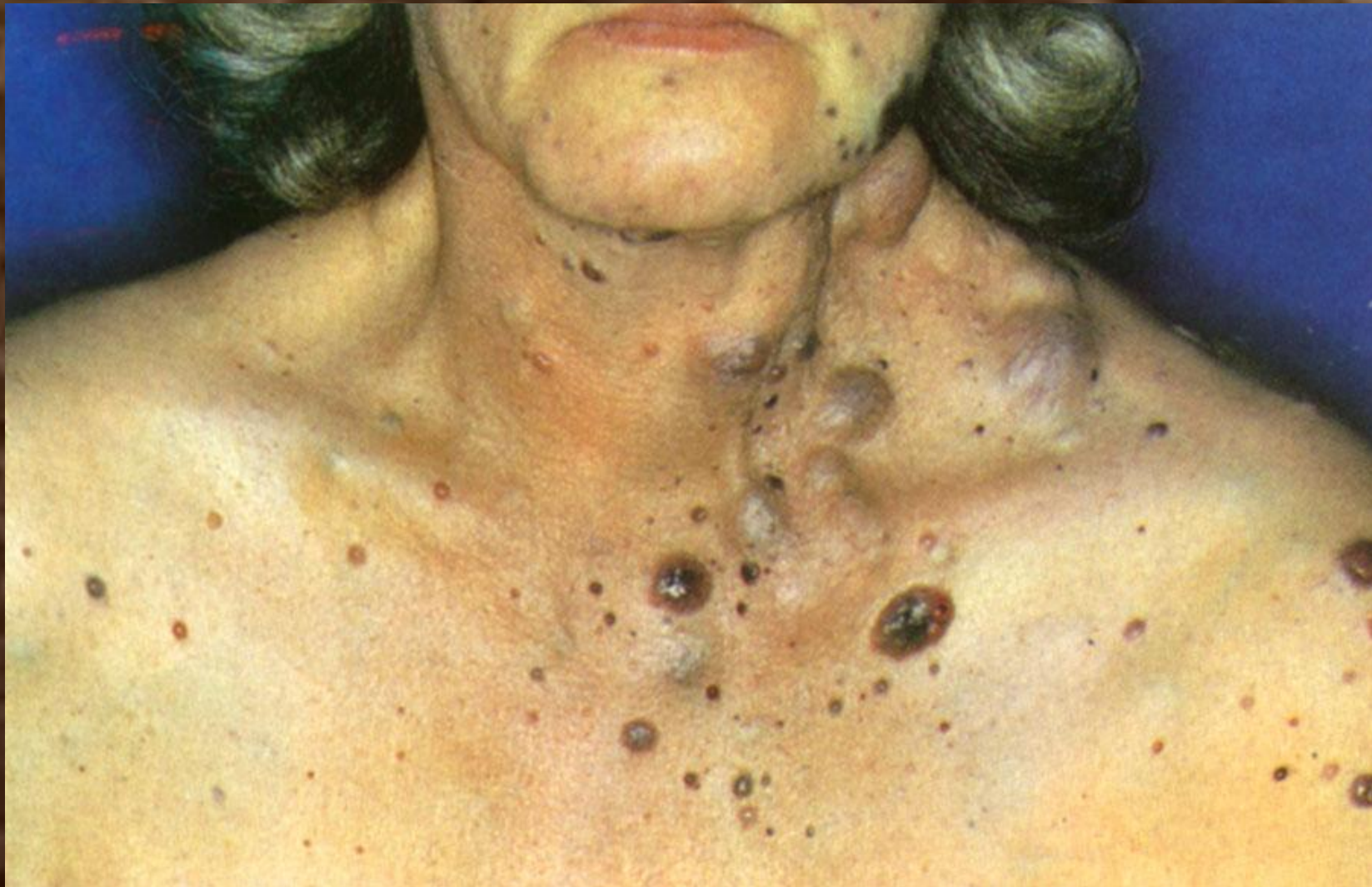Меланома пальца стопы

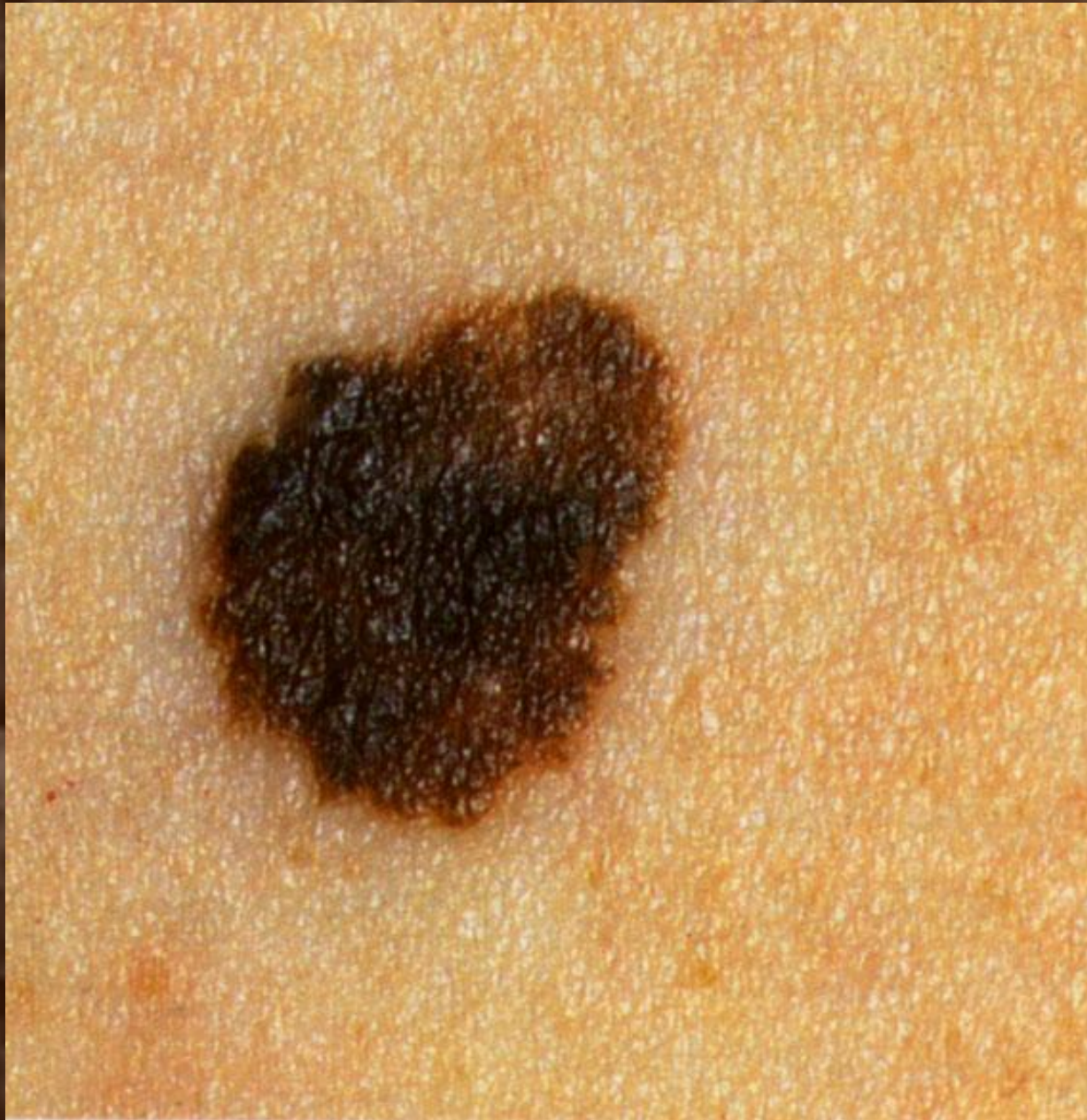

Меланома с метастазами в лимфатические узлы



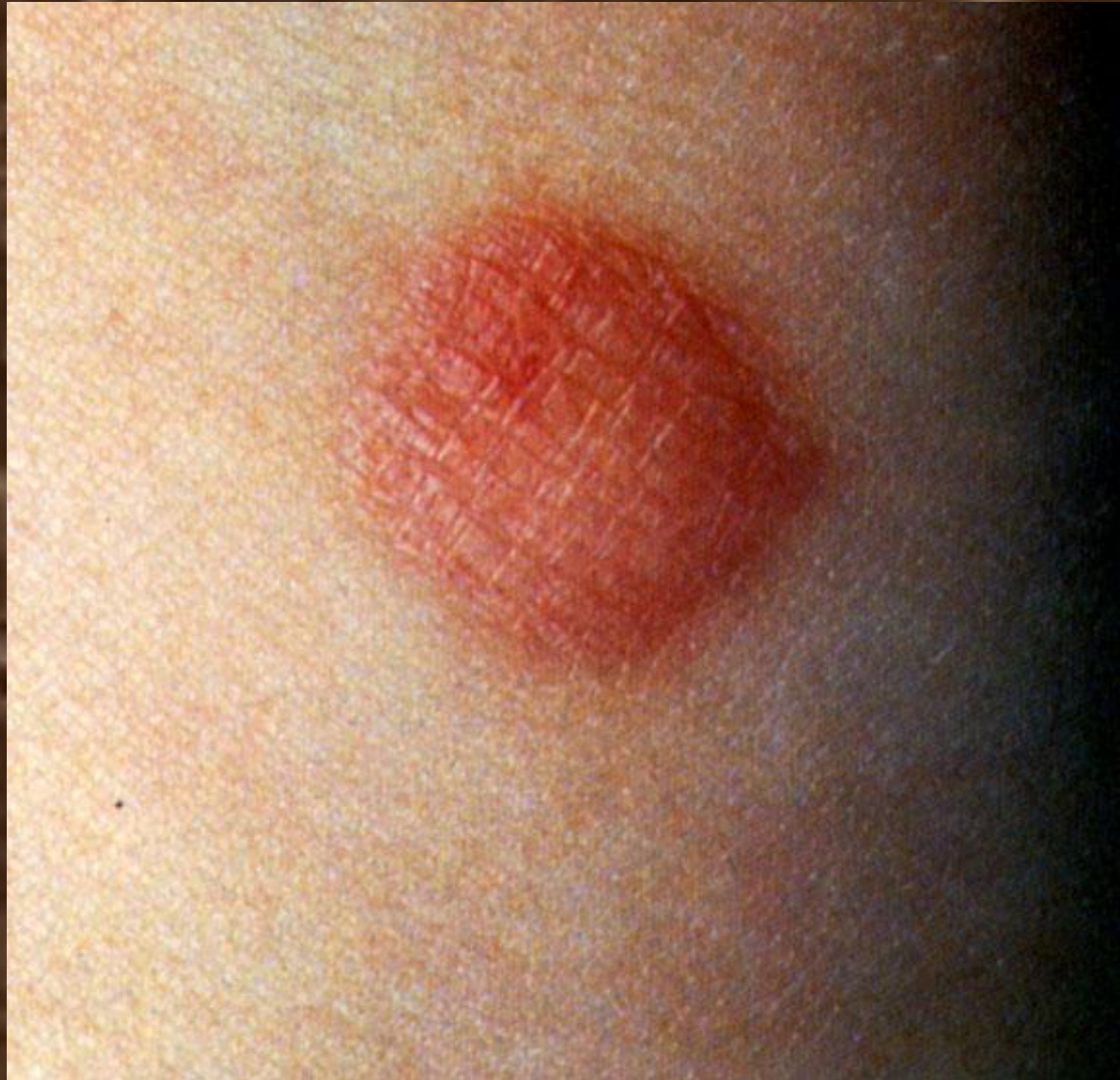Меланома с множественными метастазами



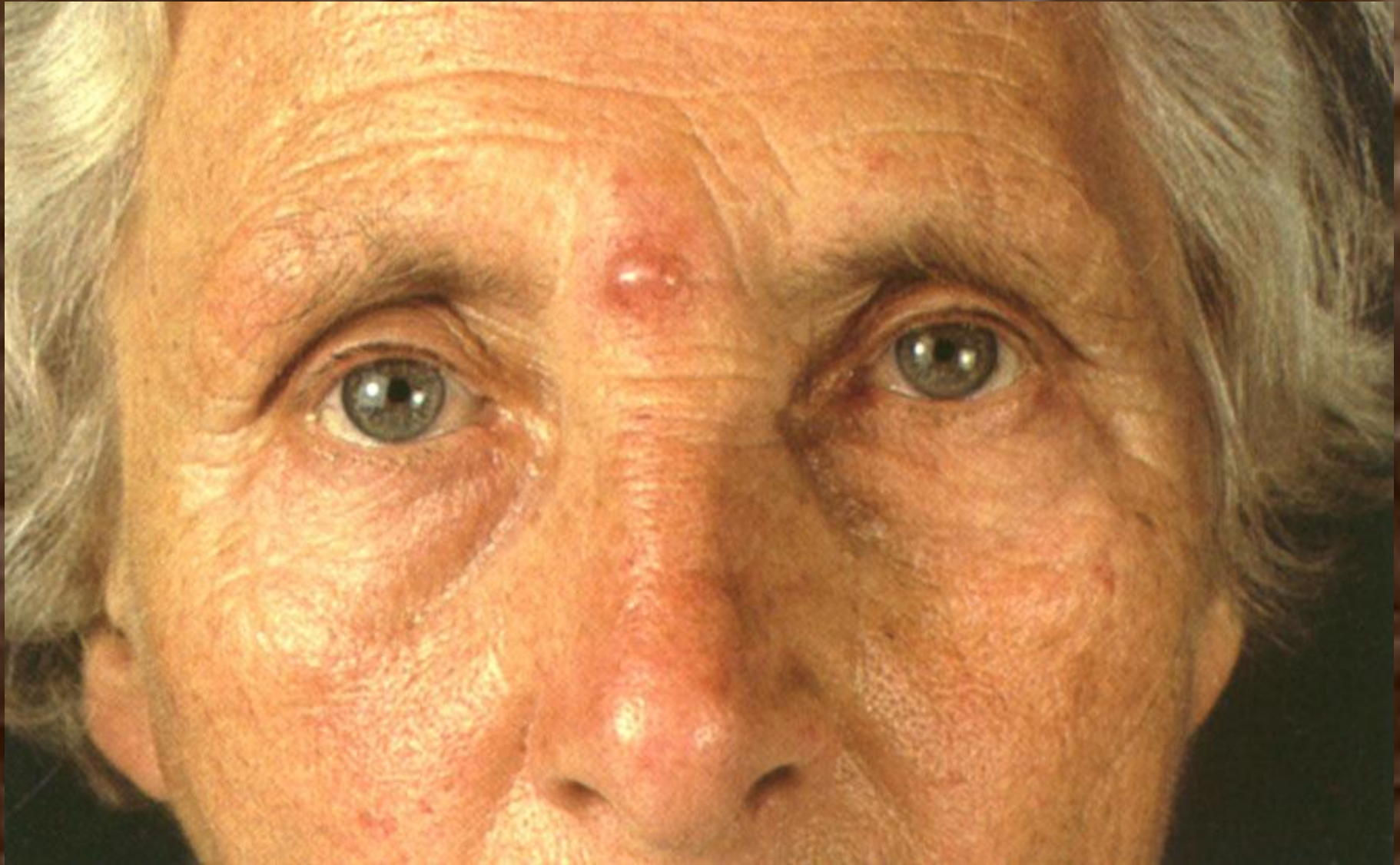

Меланома

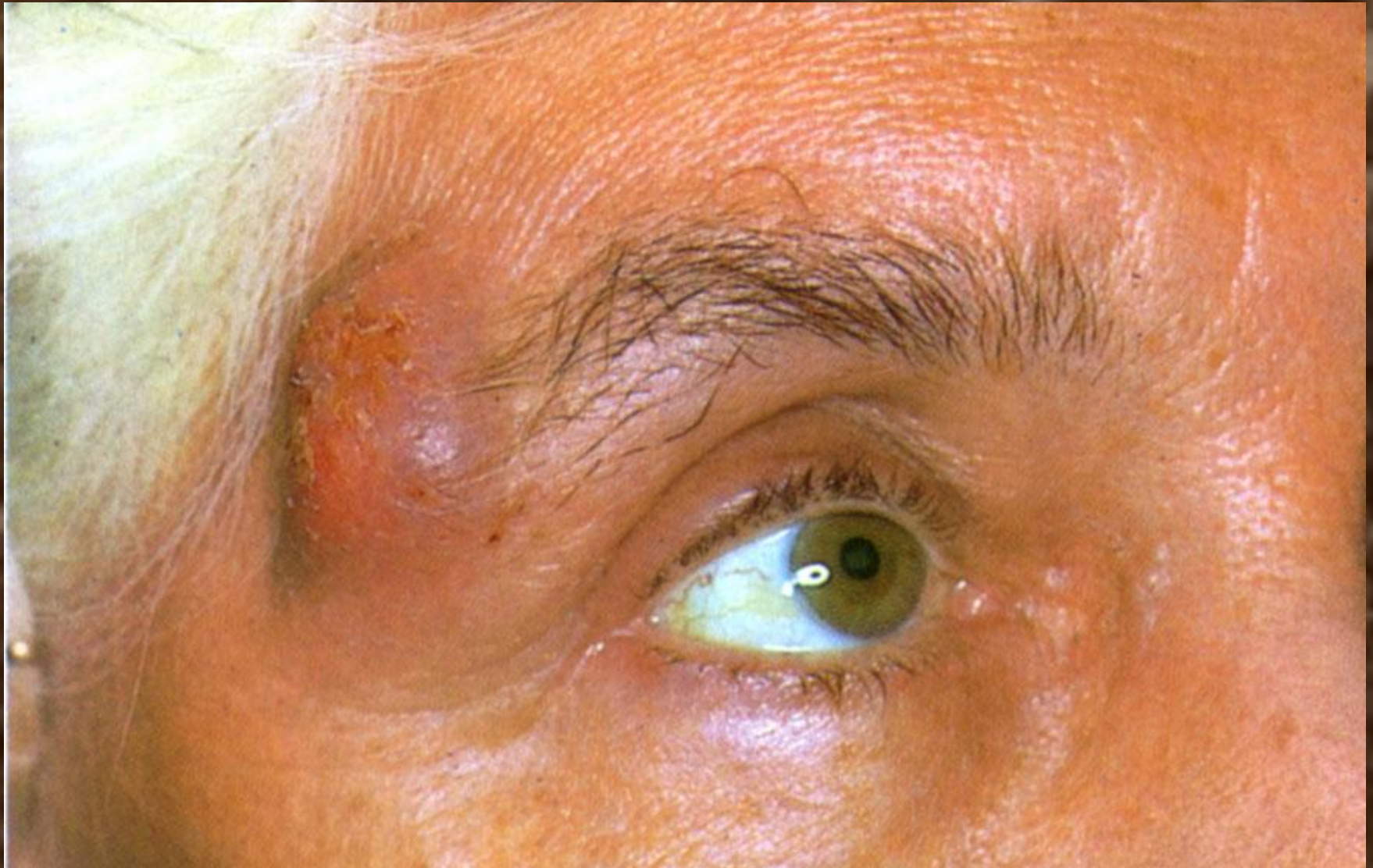Юношеская меланома



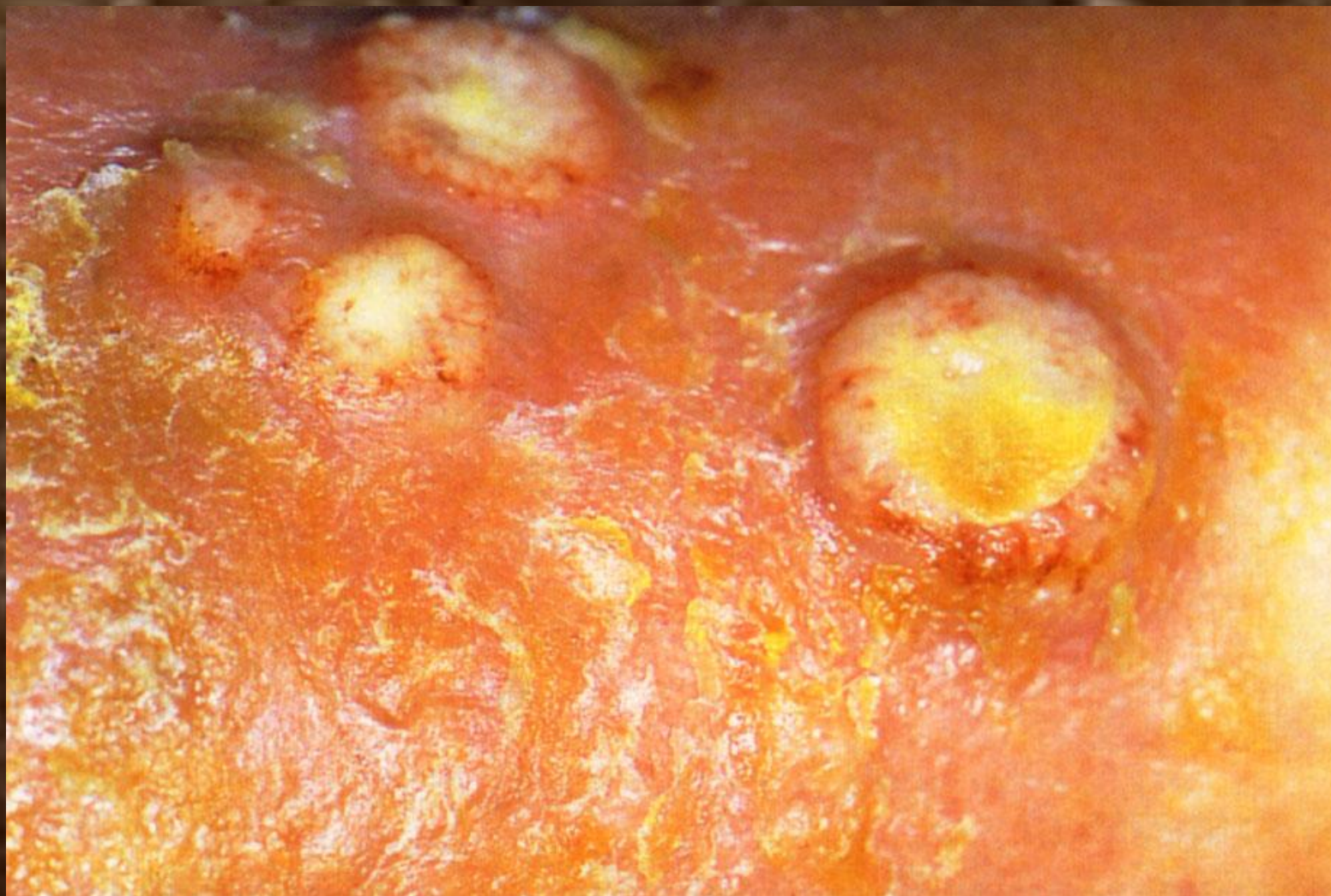Меркеля-клеточная карцинома



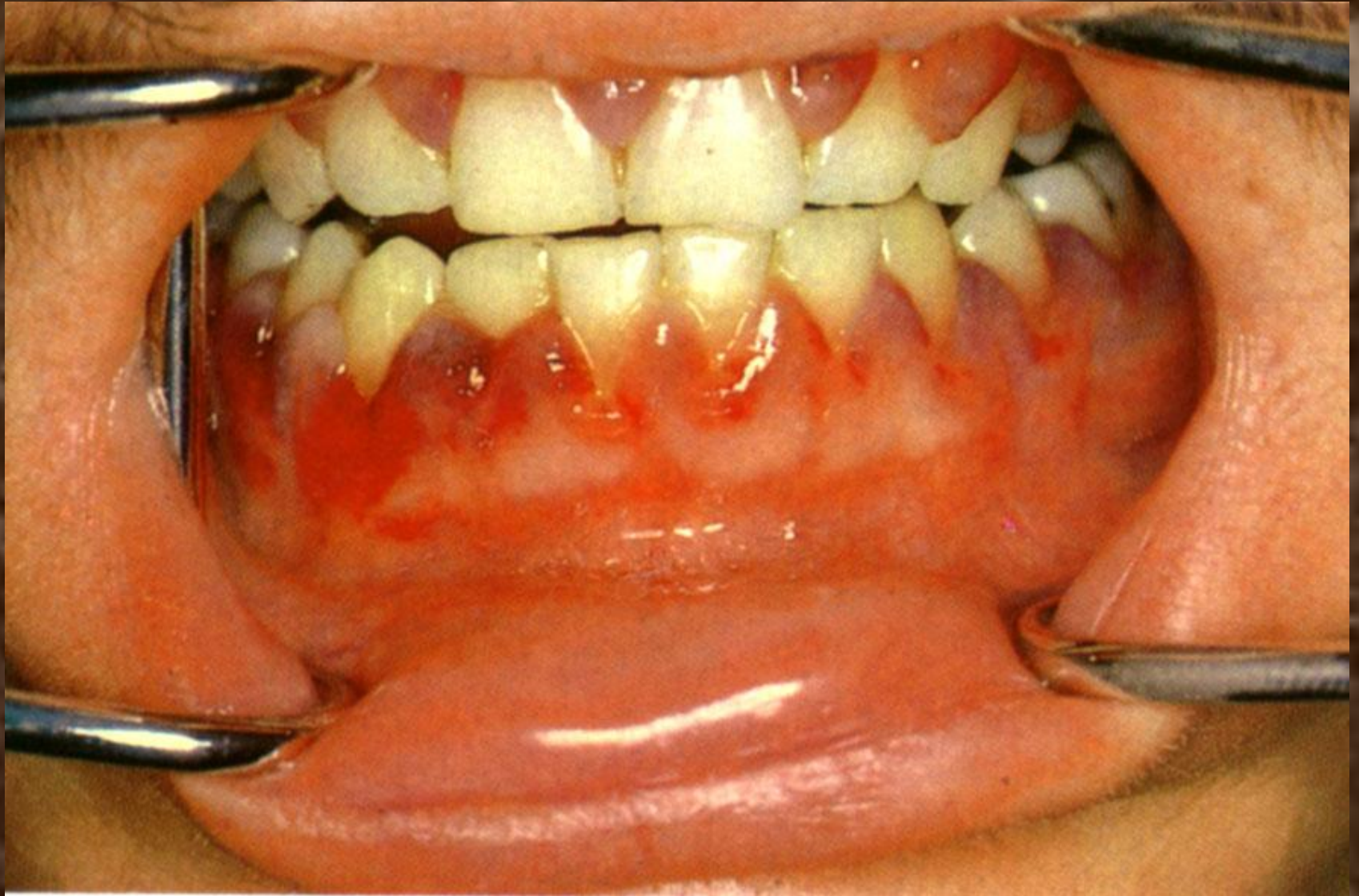Метастазы в кожу аденокарциномы



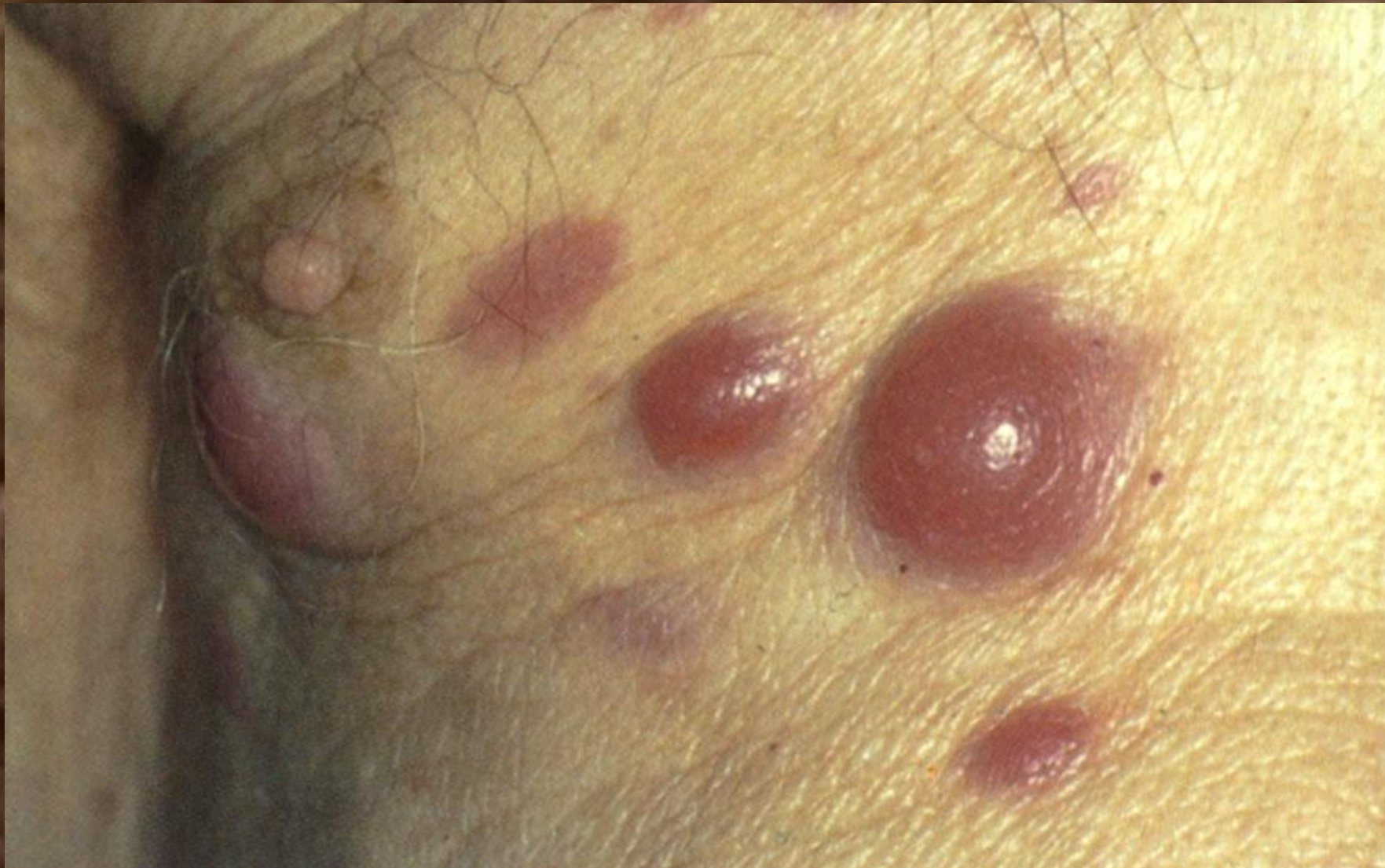Метастатические узлы плоскоклеточного рака кожи



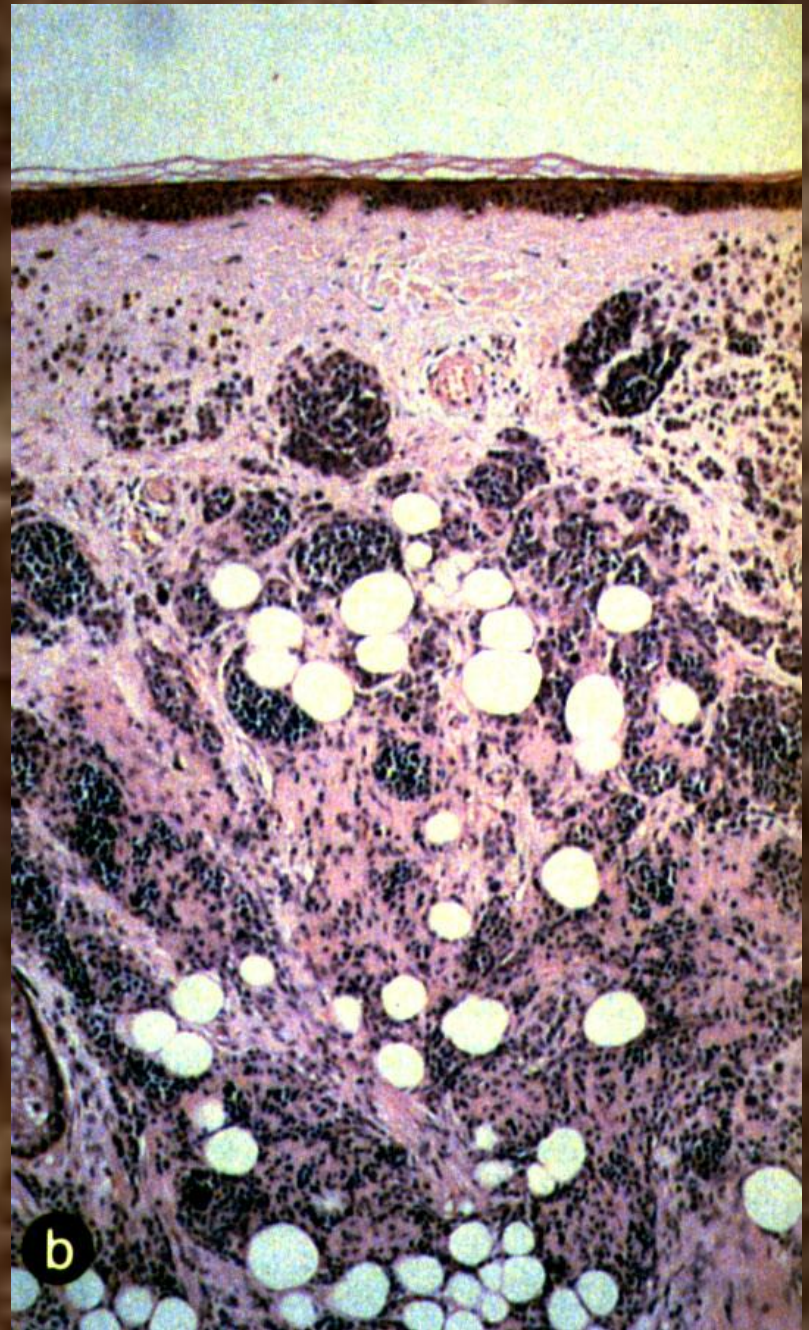
Миелолейкоз



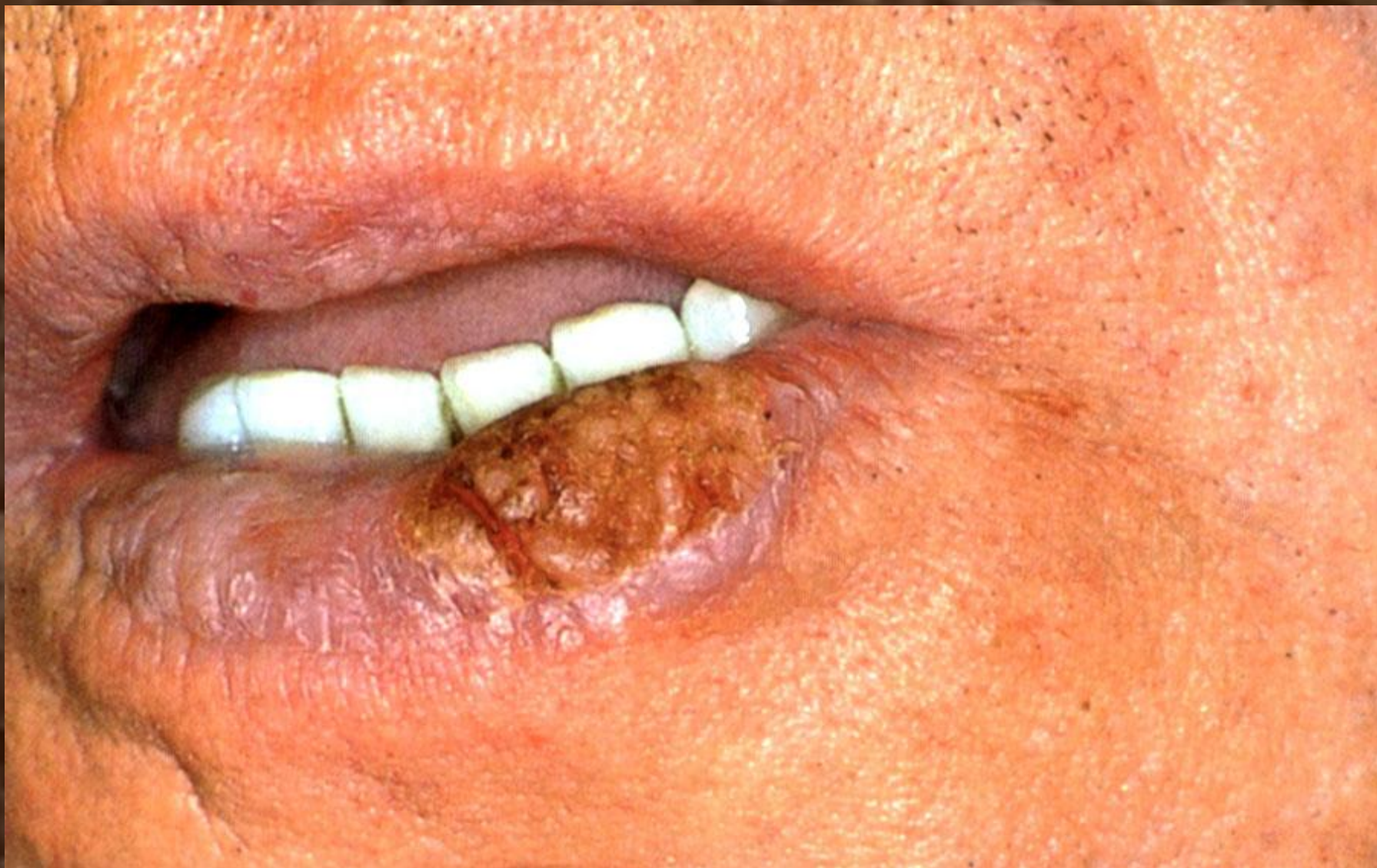Моноцитарная лейкемия



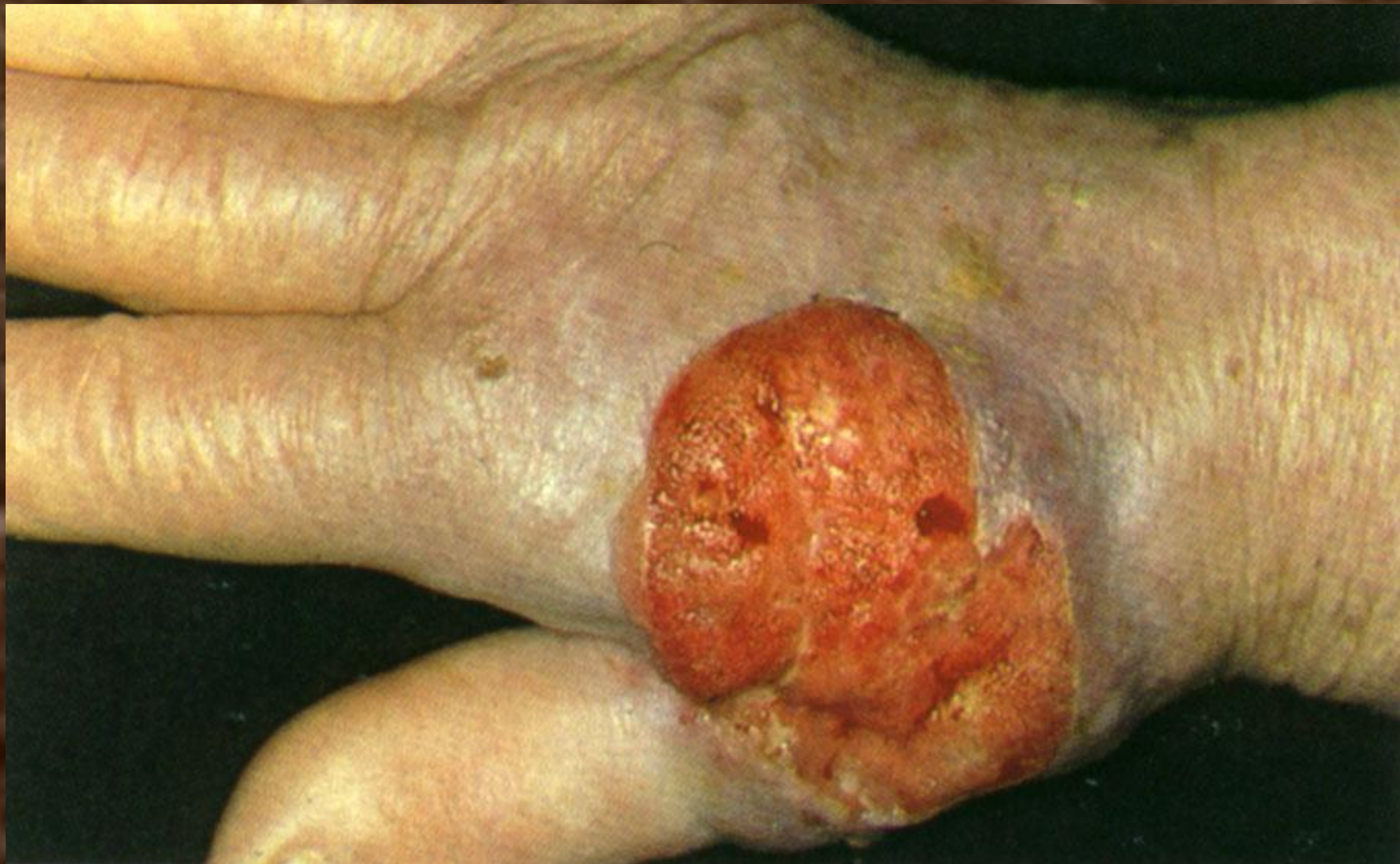Перерождение невуса



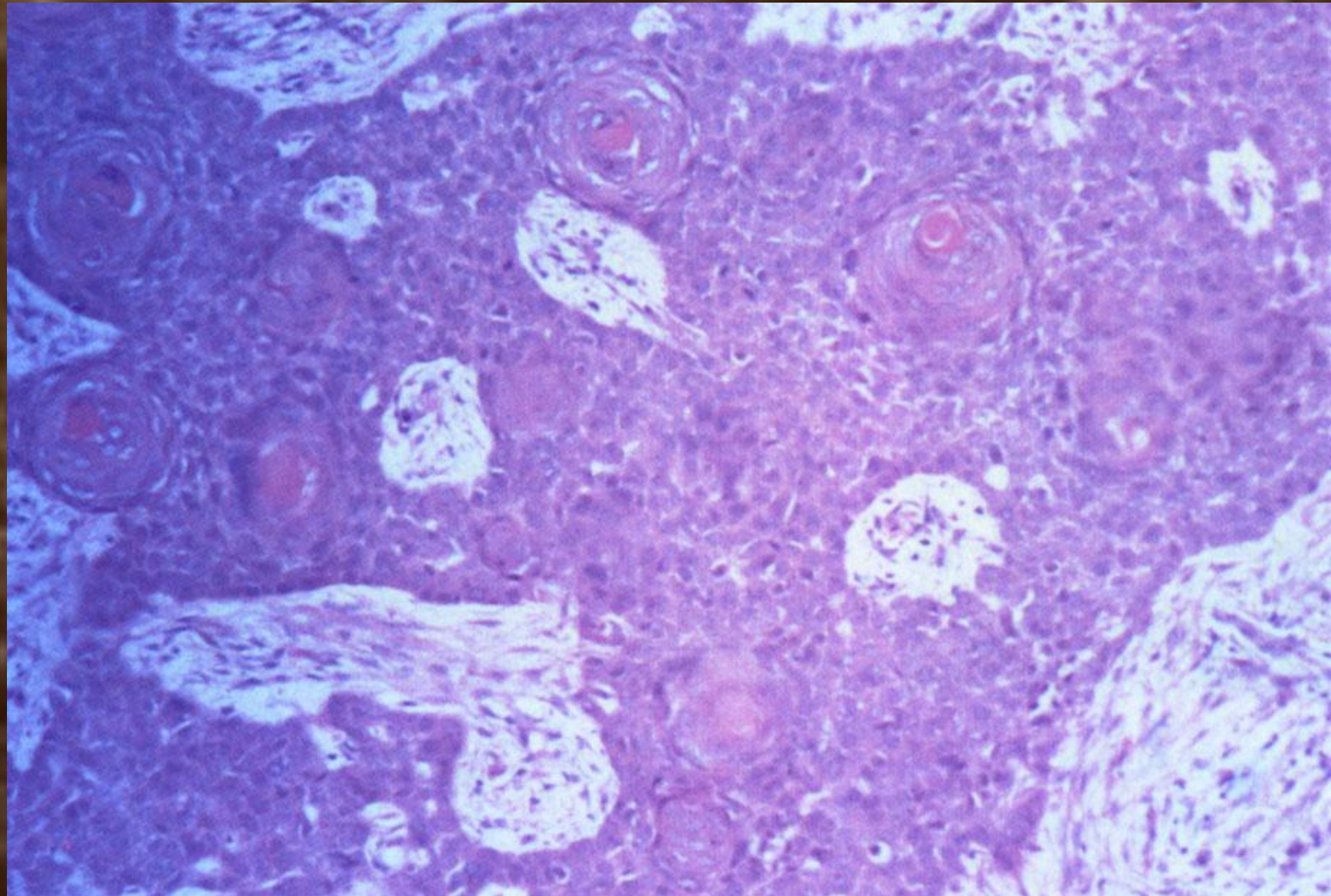
Плоскоклеточный рак губы



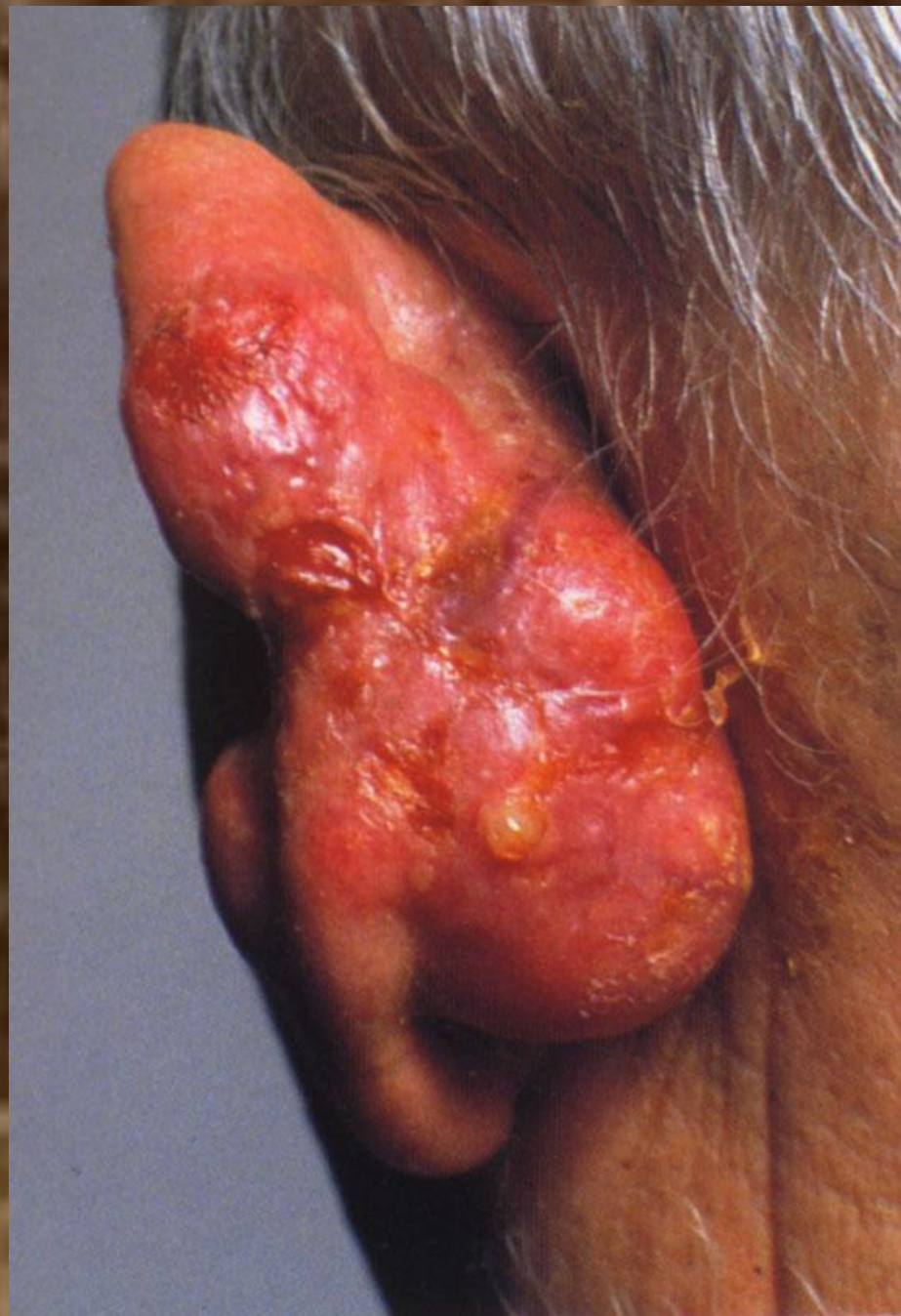Плоскоклеточный рак кисти



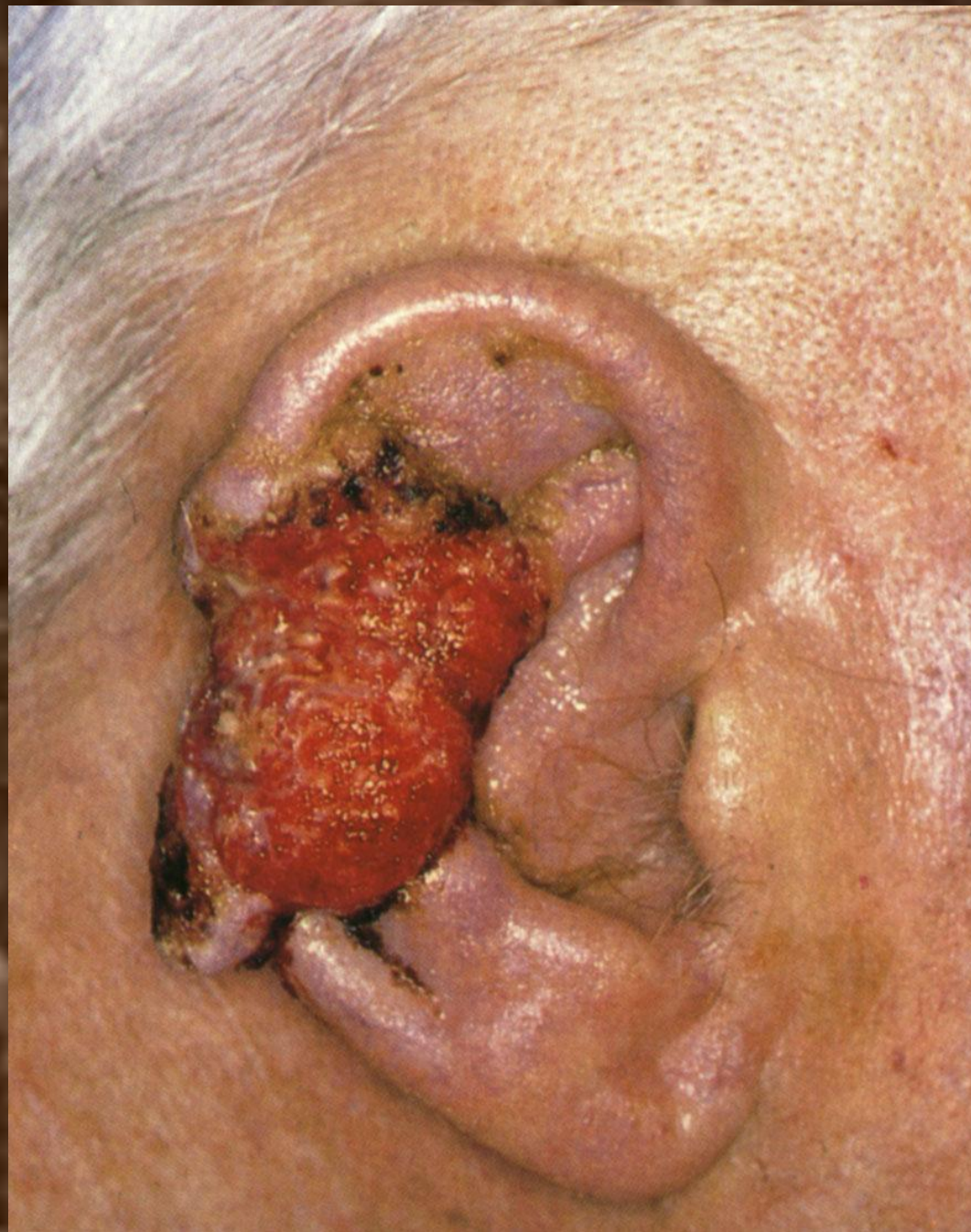Плоскоклеточный рак кожи (ГИТОЛОГИЯ)



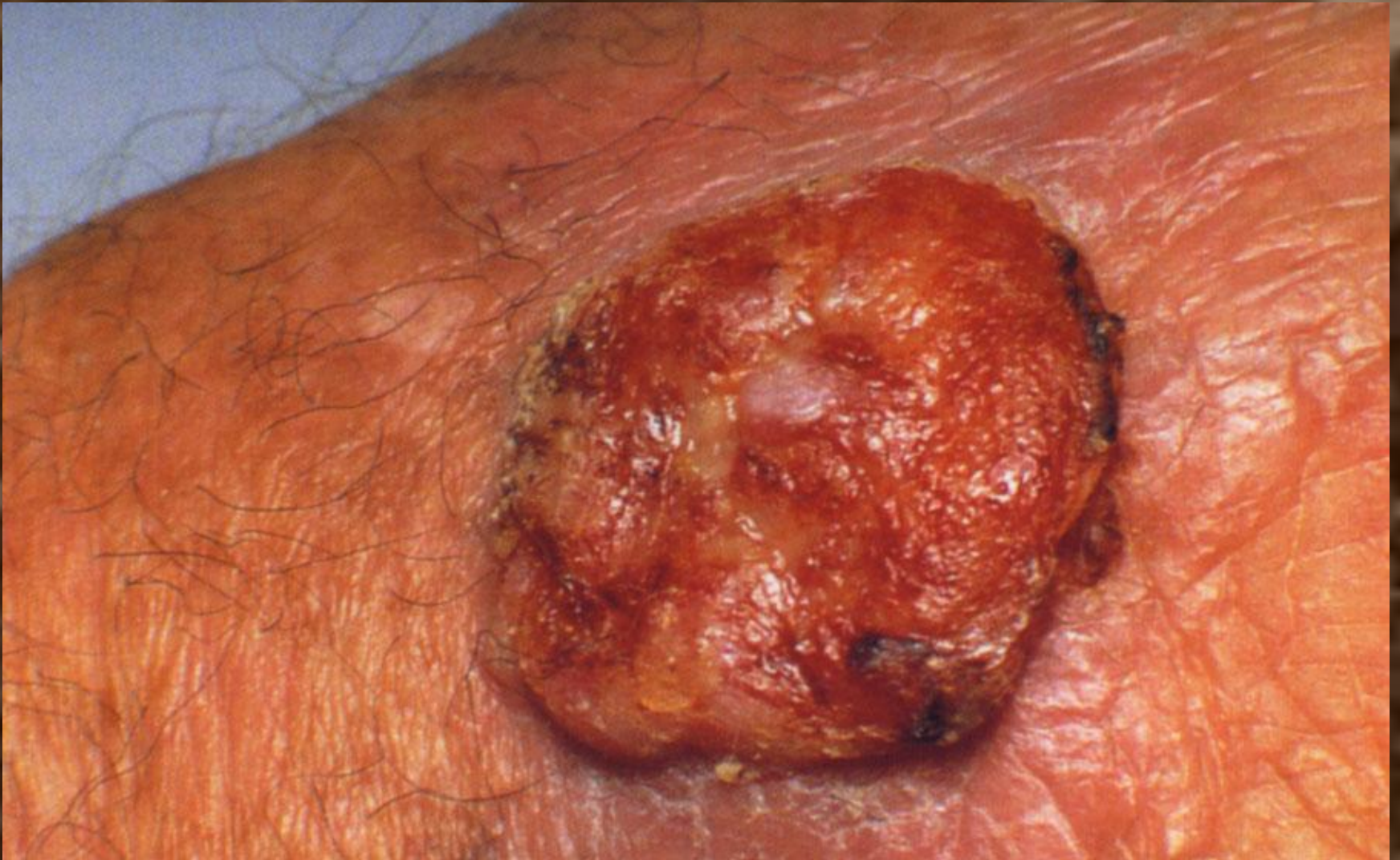Плоскоклеточный
рак уха



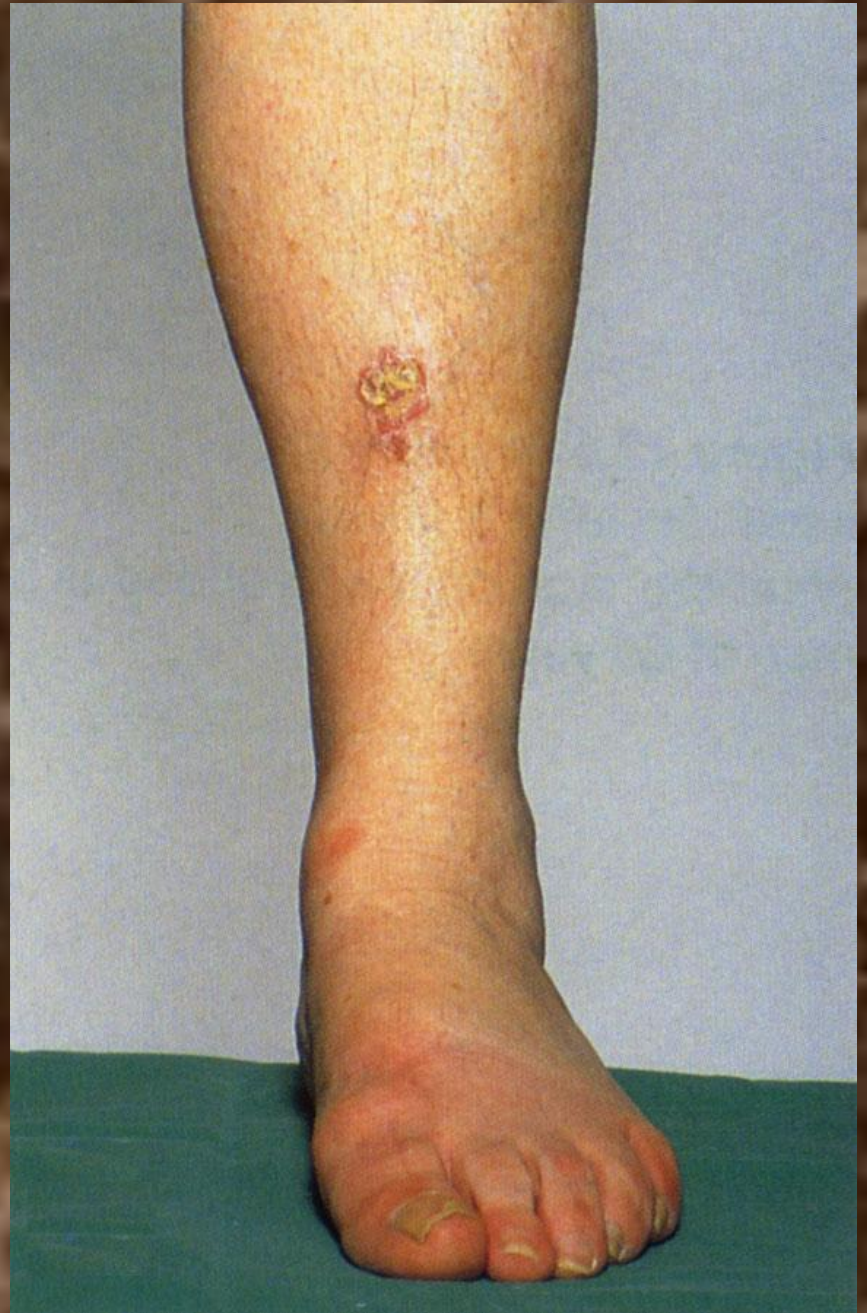Плоскоклеточный
рак, экзофитный
рост



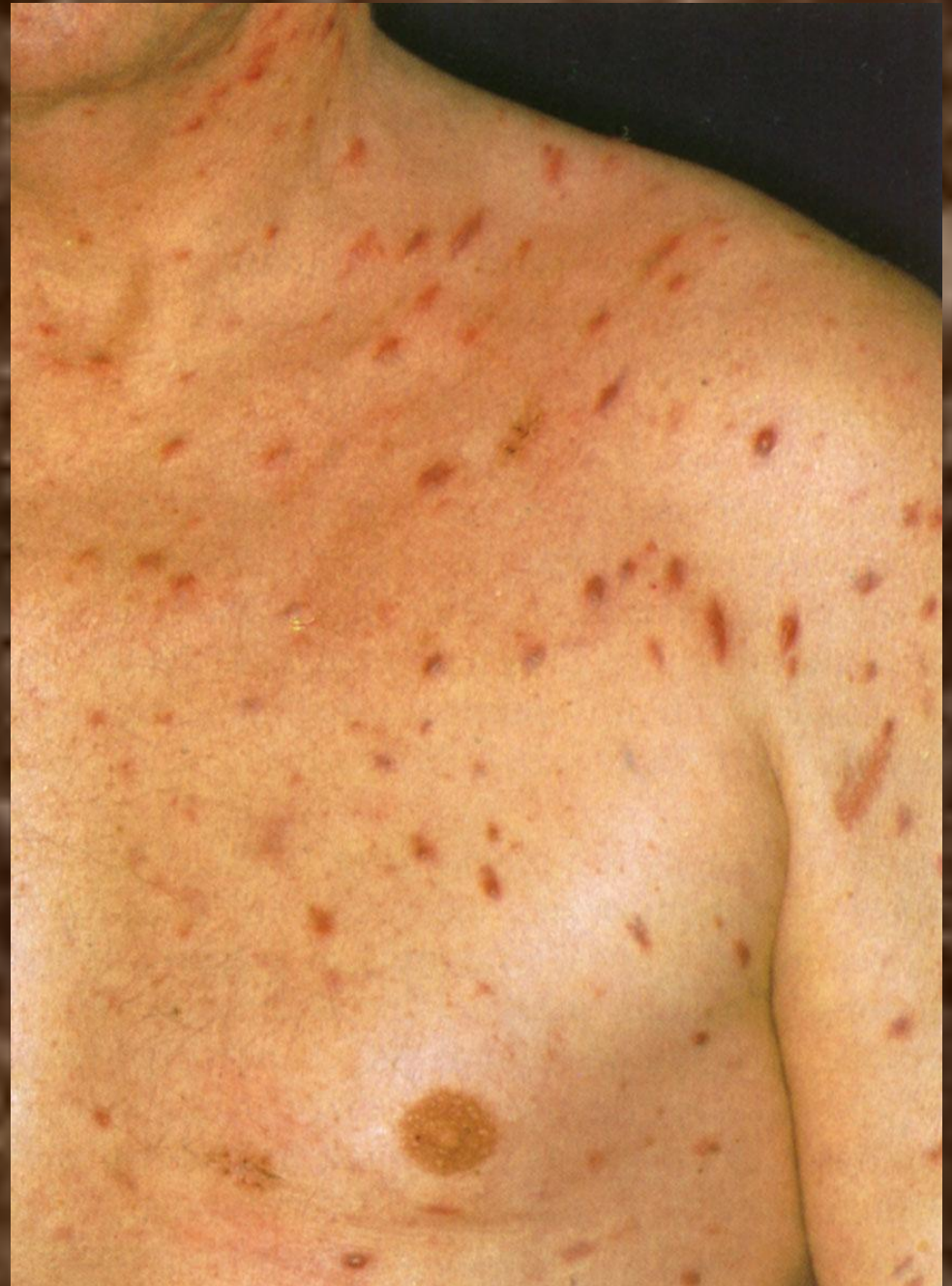Плоскоклеточный рак

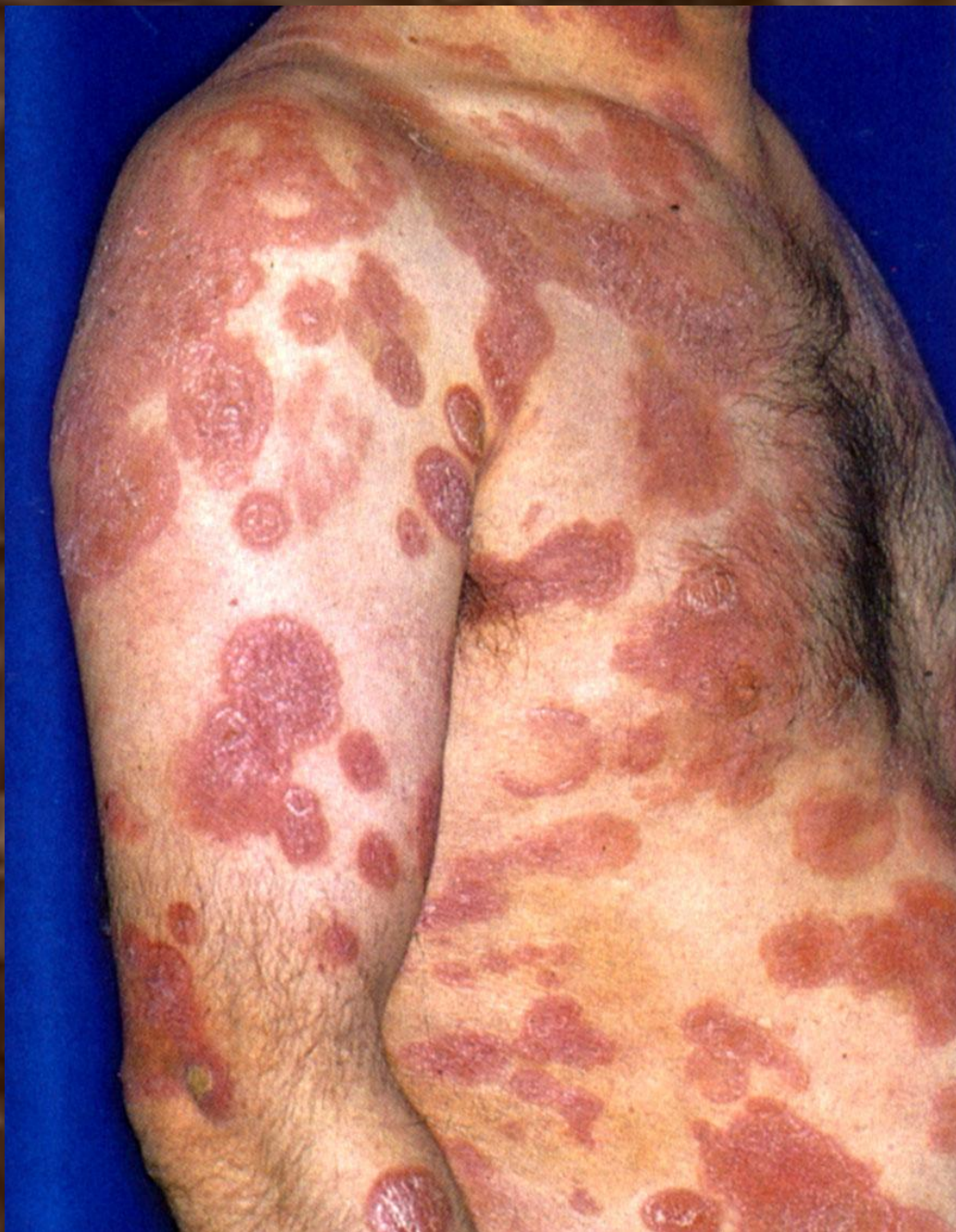

Псориазиформные
поражения при
болезни Боуэна



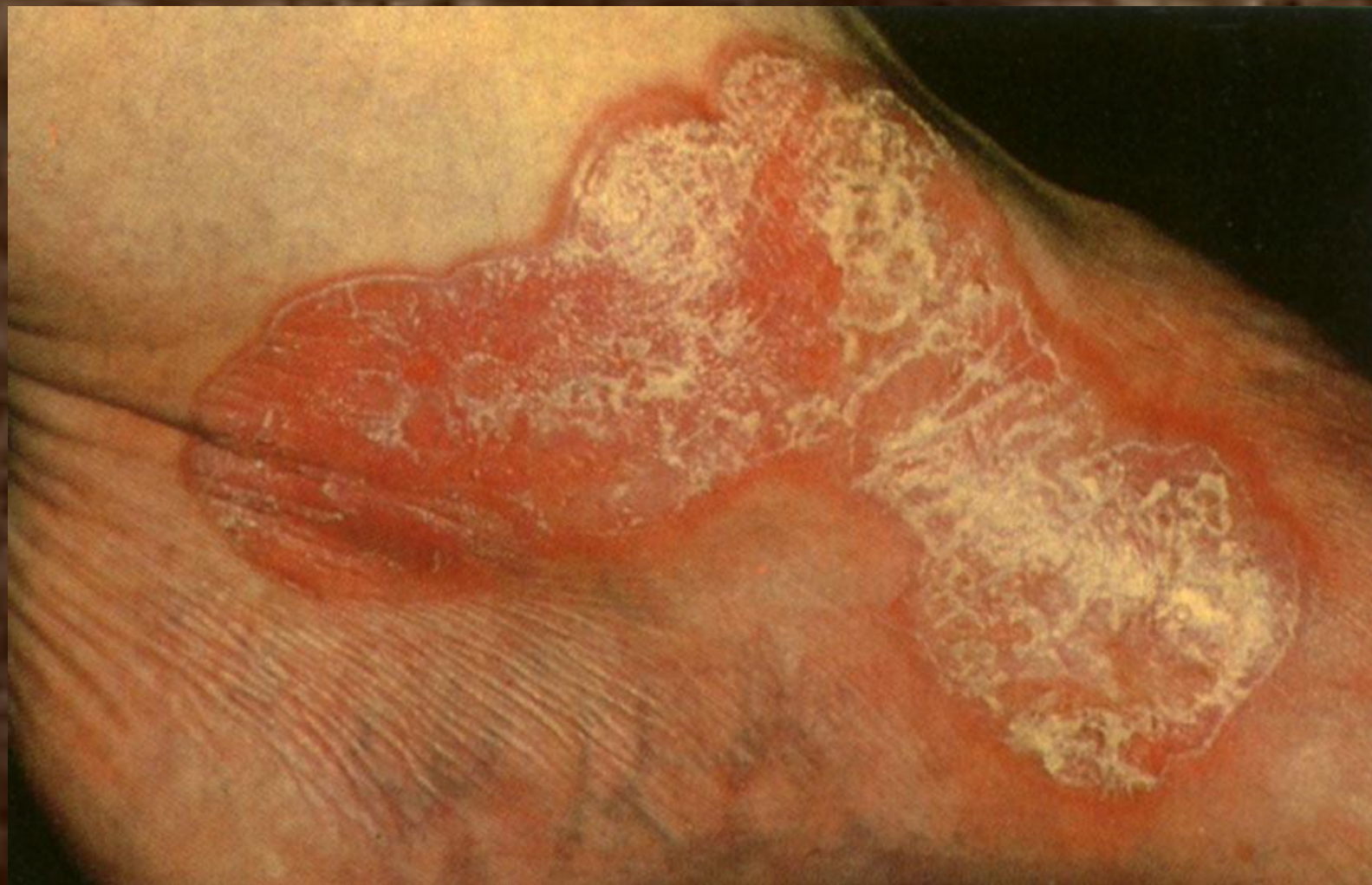Распространенная
саркома Капоши



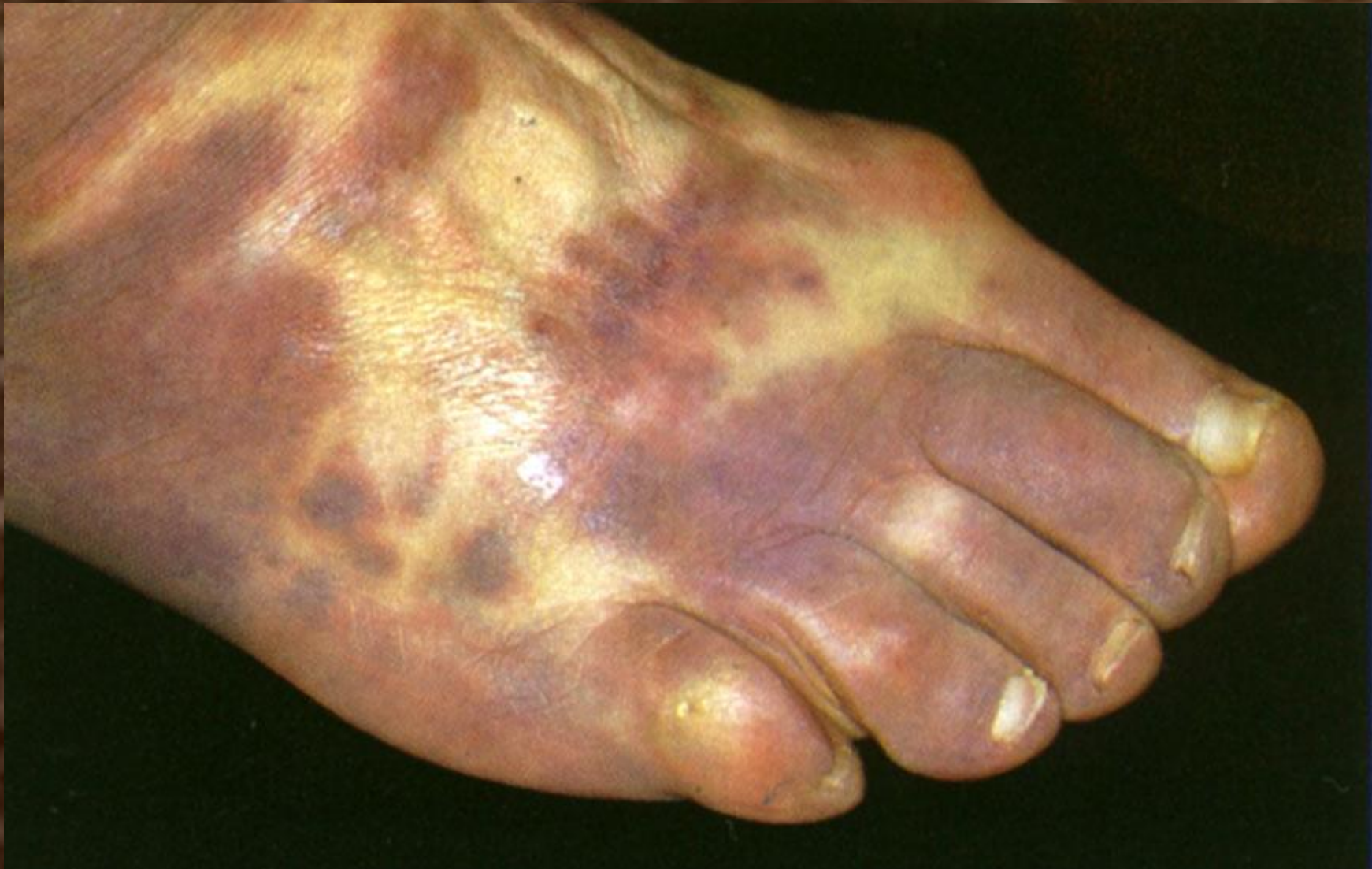

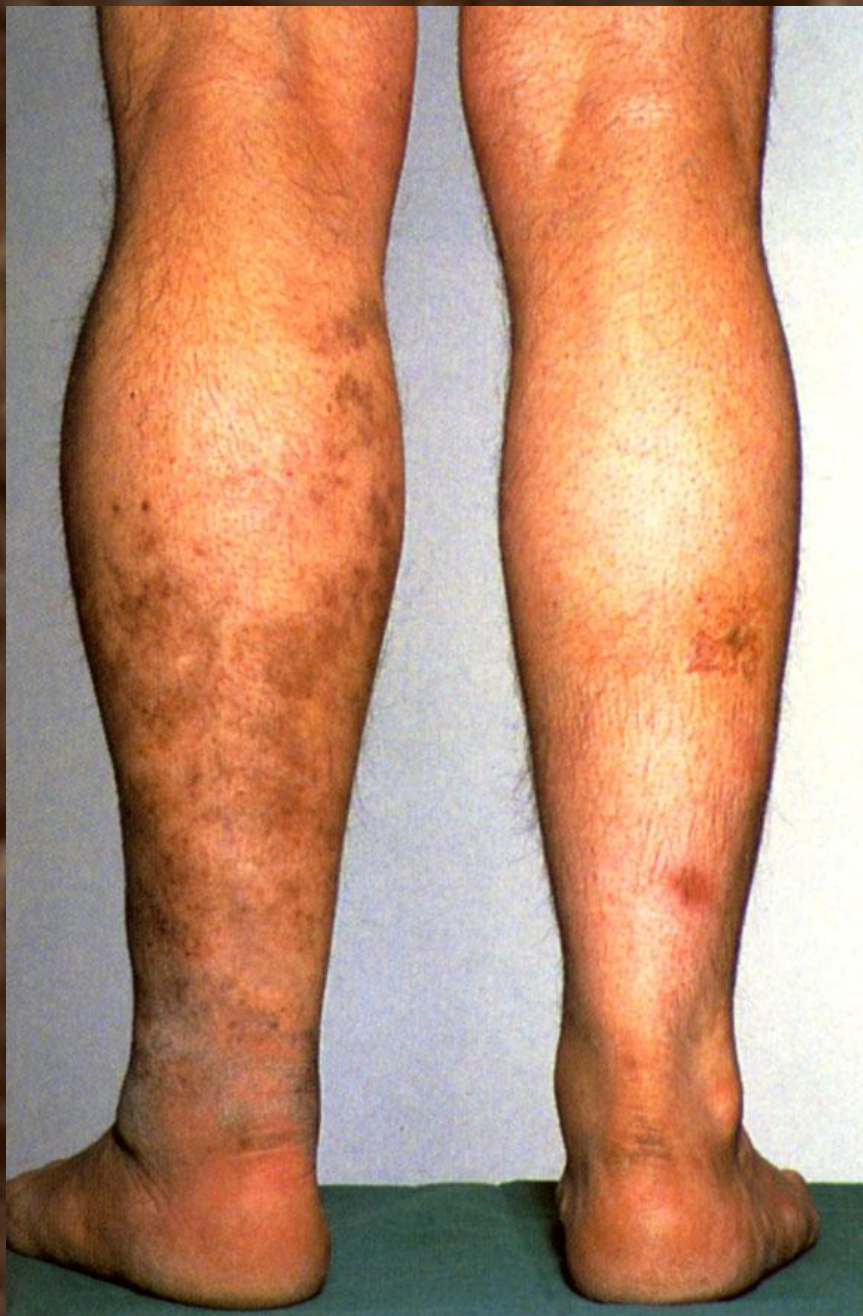Распространенный
грибовидный
МИКОЗ

Ретикулез. локализованный тип



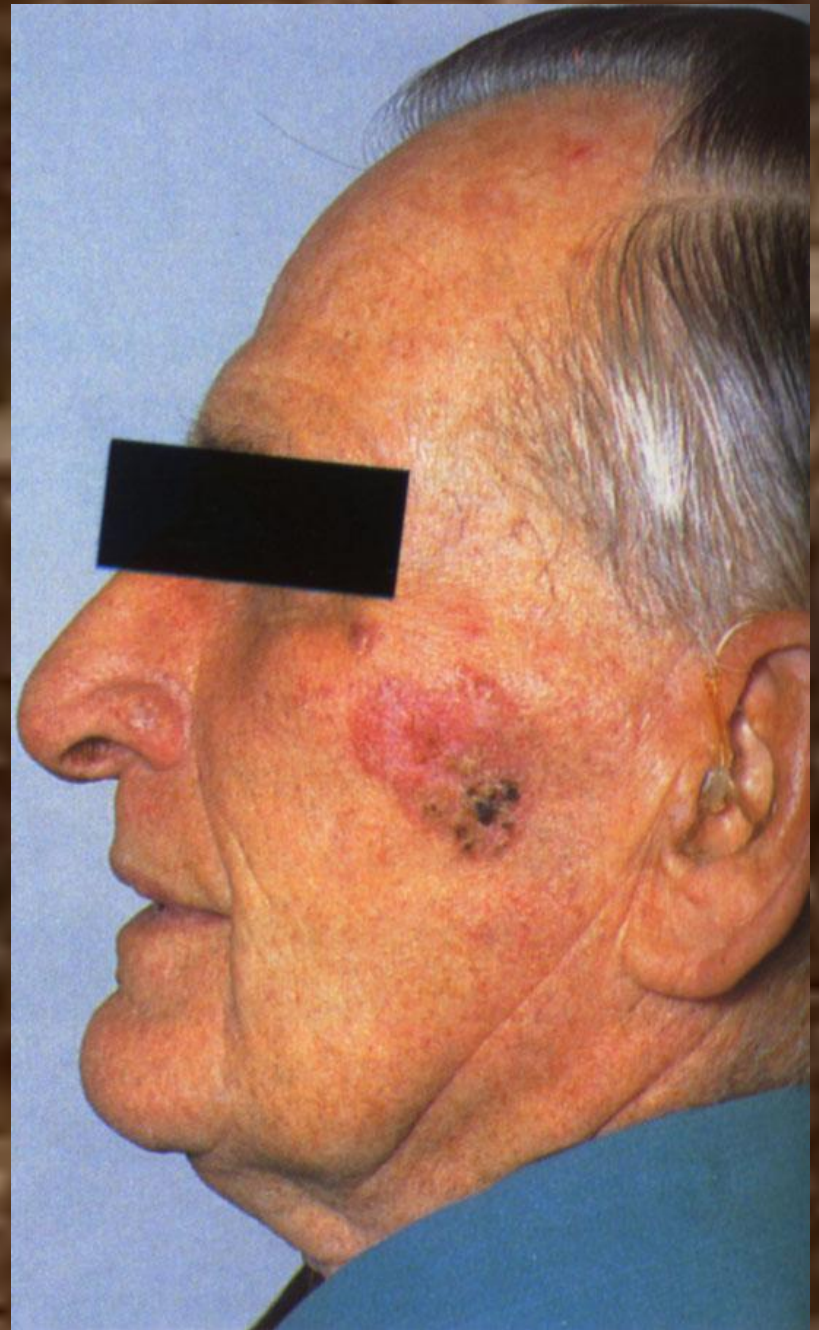Саркома Капоши

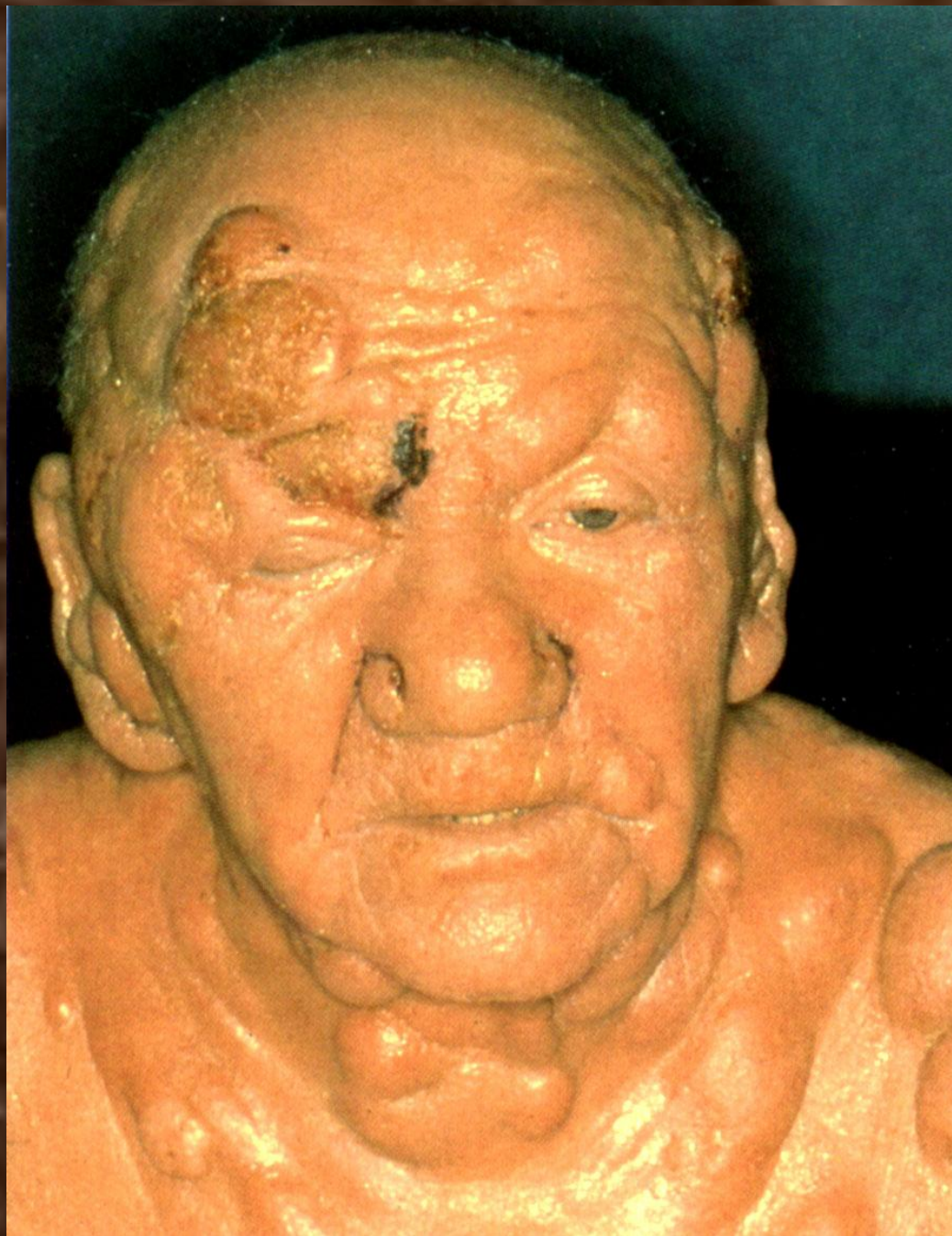



Саркома Капоши

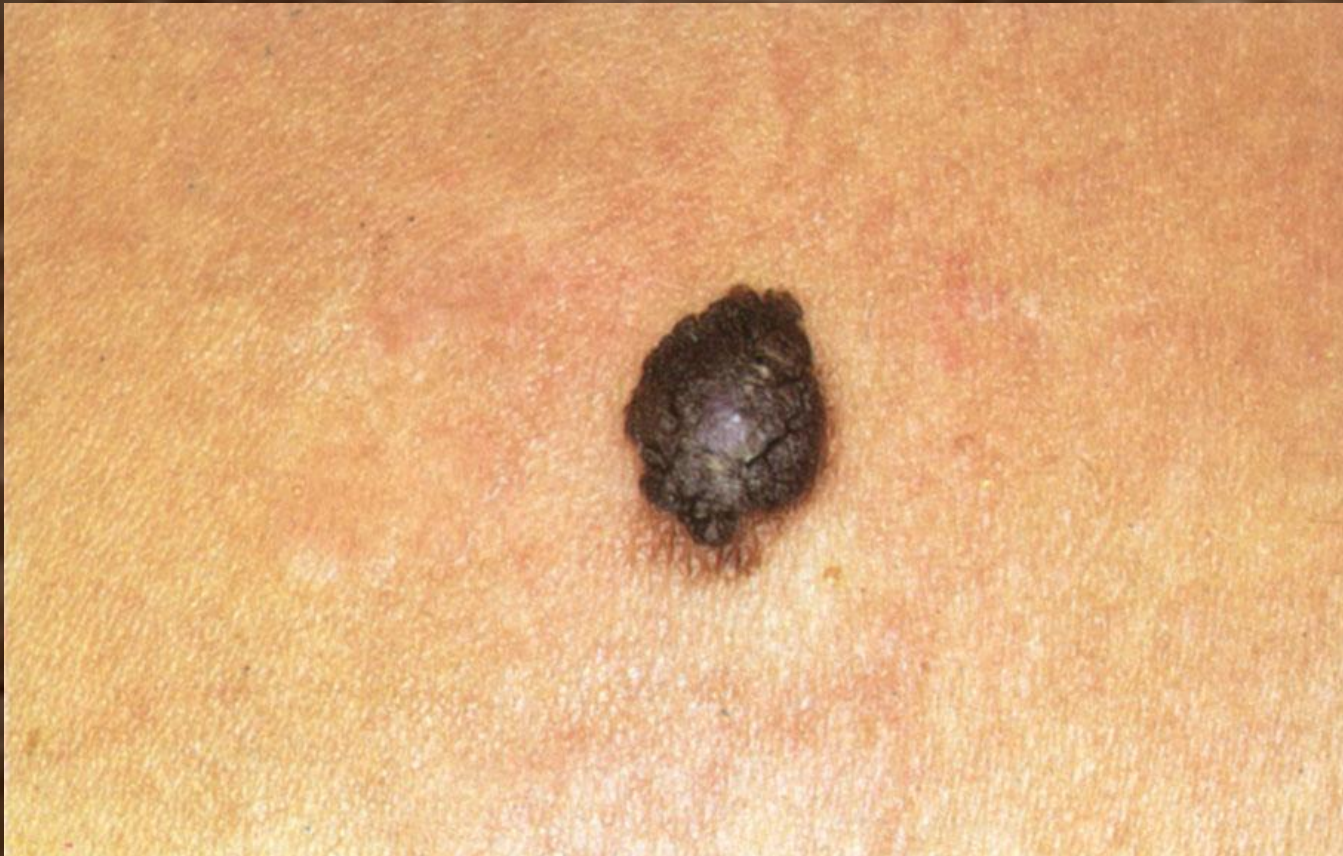Солнечная кератома



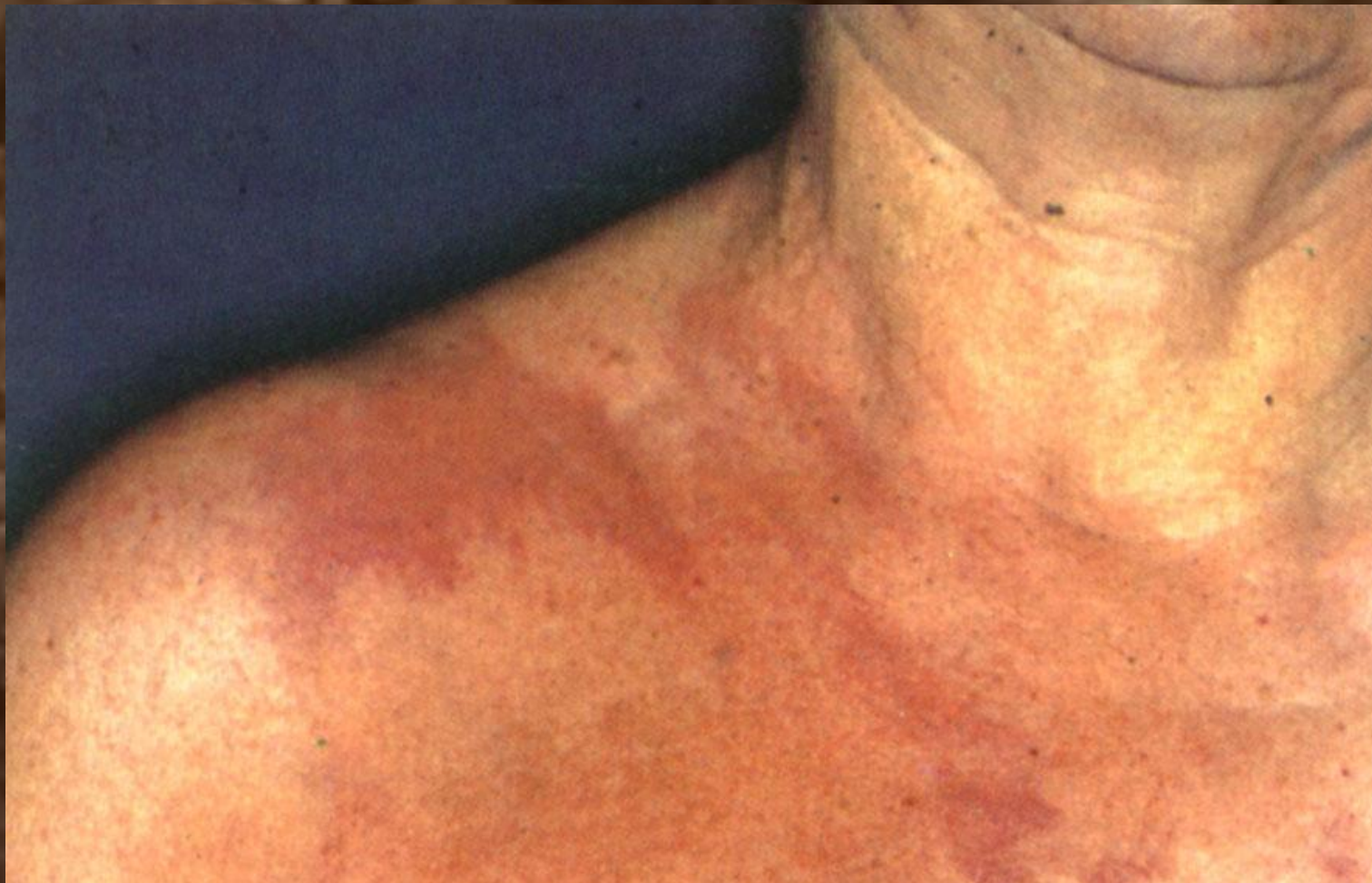

Т-лимфобластная
лимфома

Узловатая меланома на
малигнезирующемся
ПИГМЕНТНОМ НЕВУСЕ

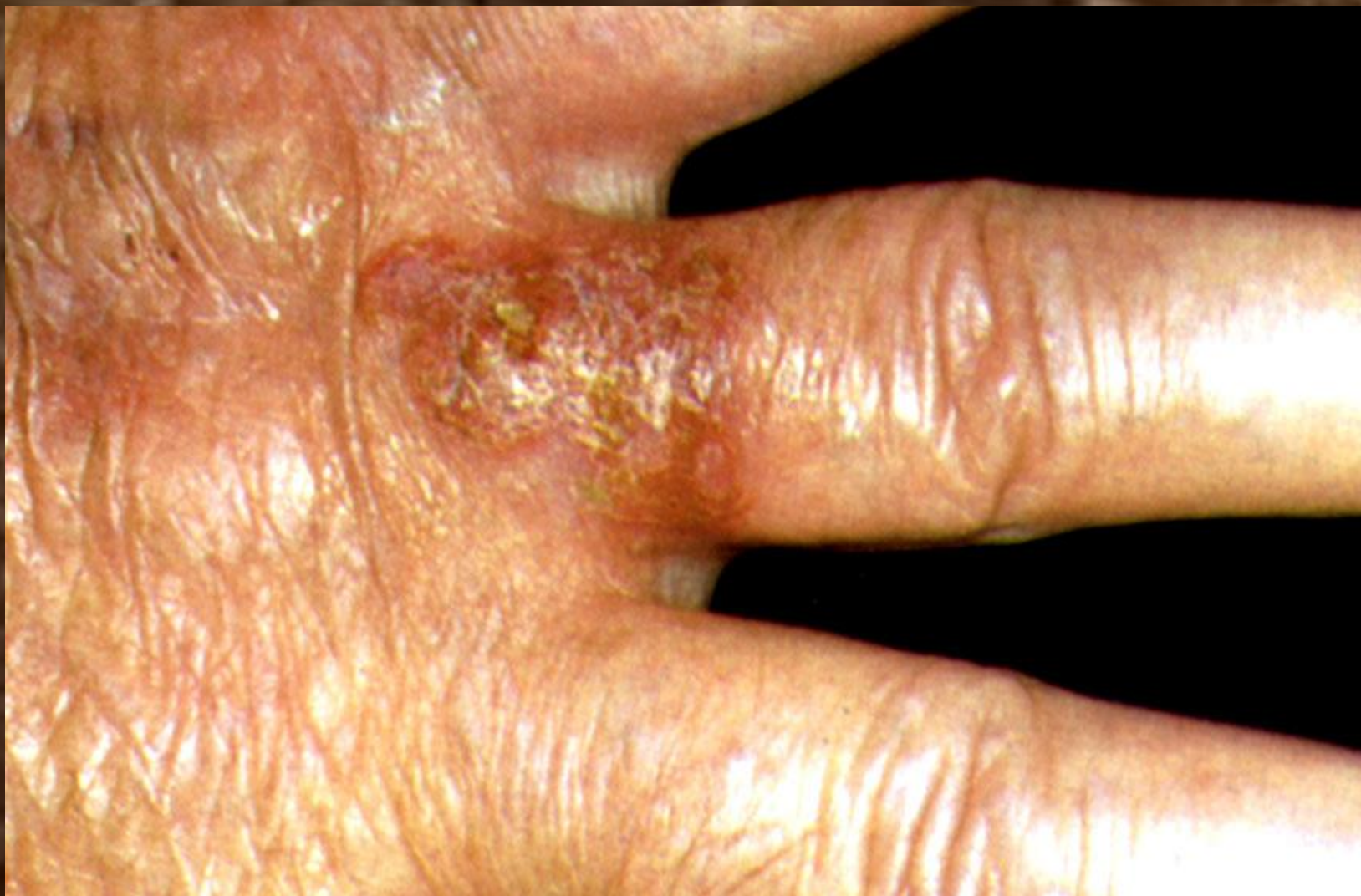

Эризипелоидоподобная карцинома

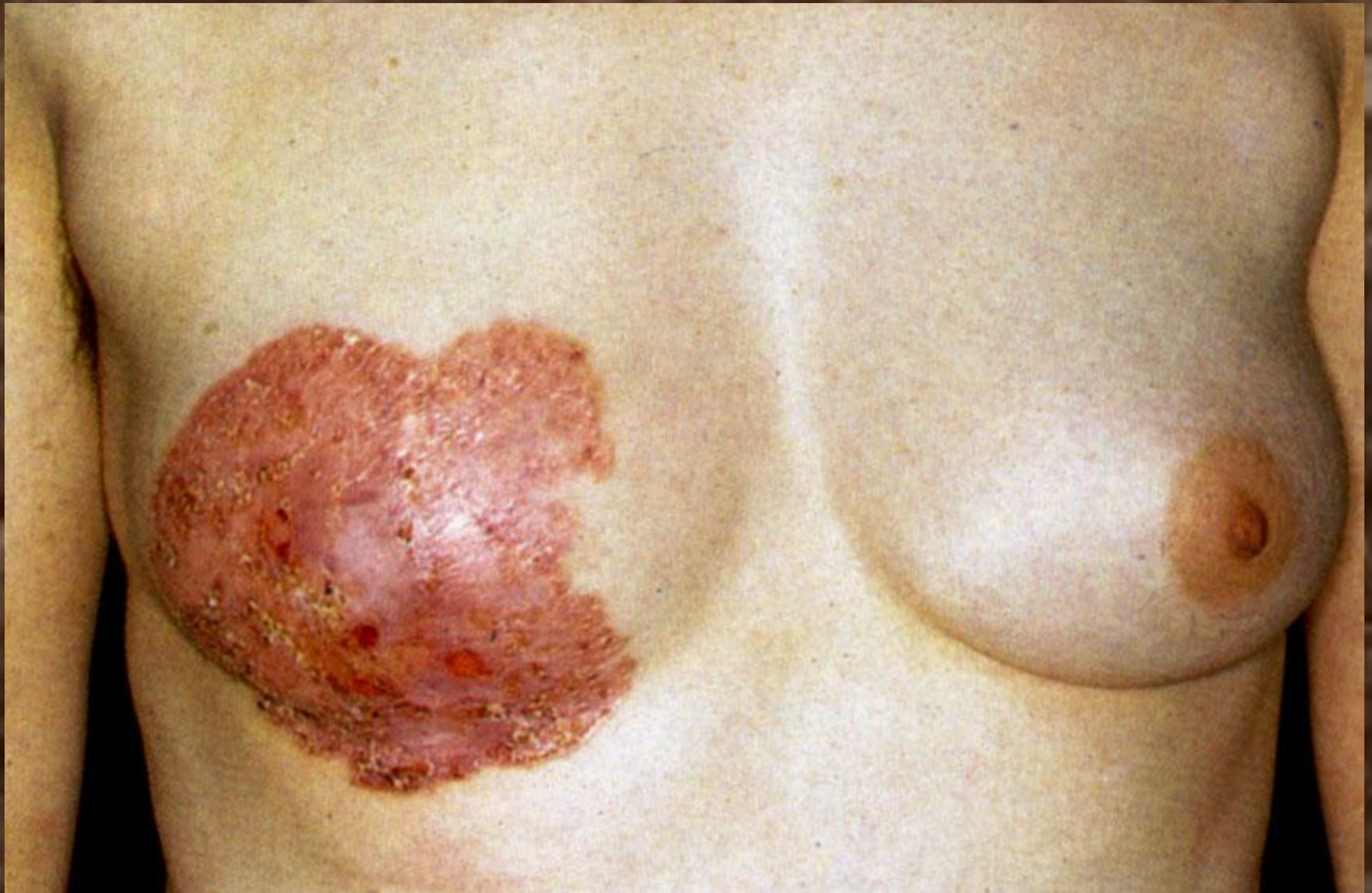

Предраковые опухоли

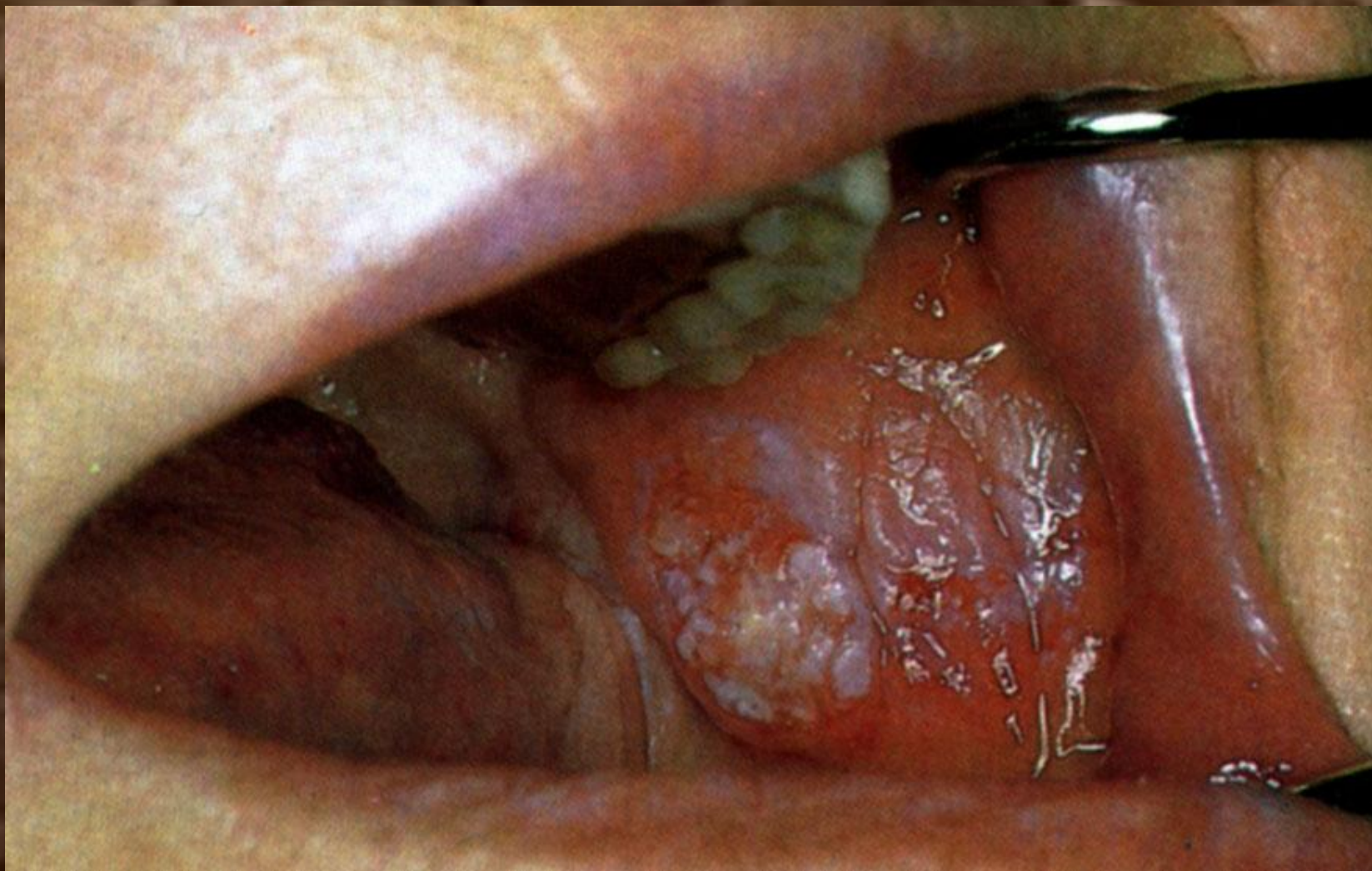
Болезнь Бовена

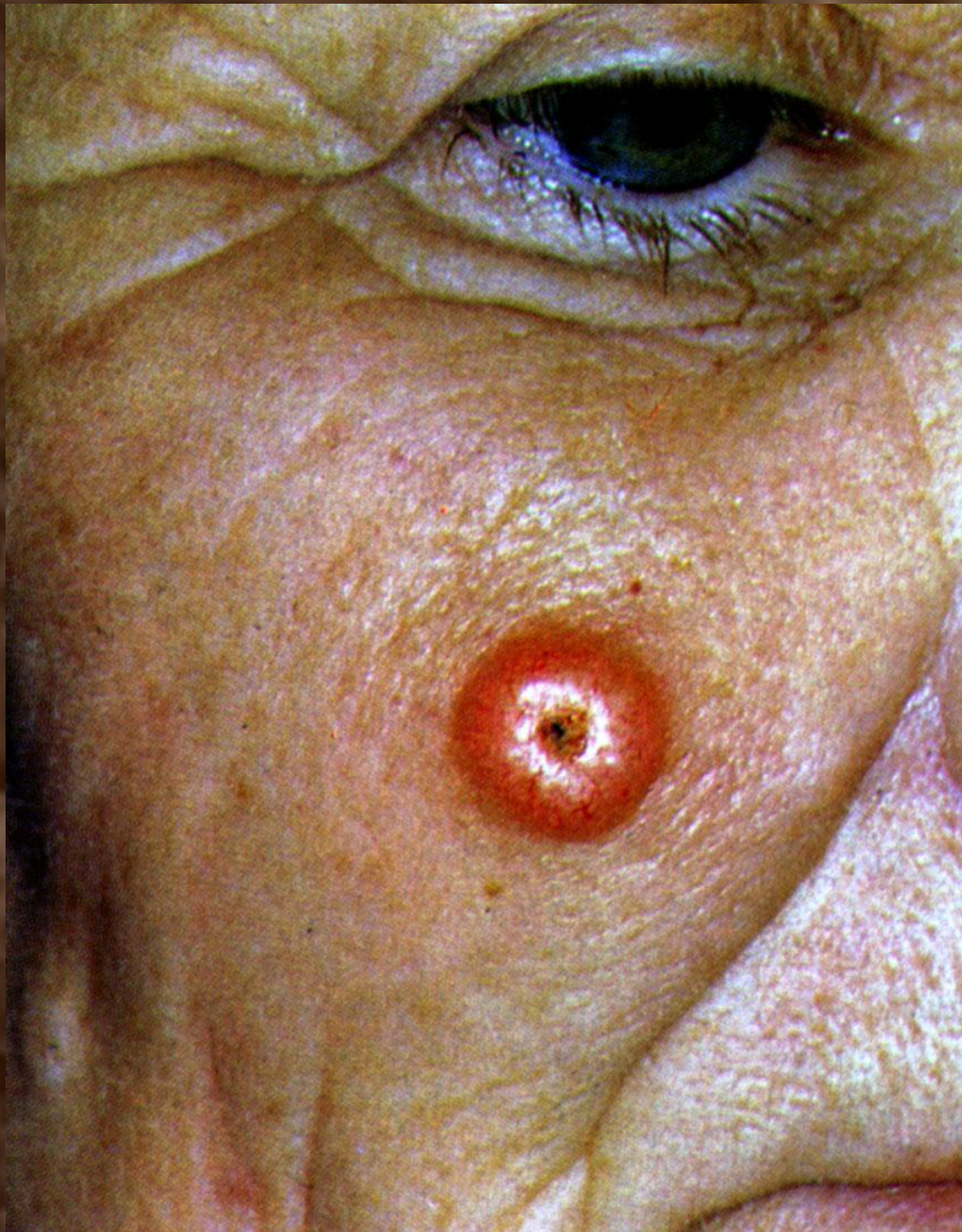


Болезнь Педжета



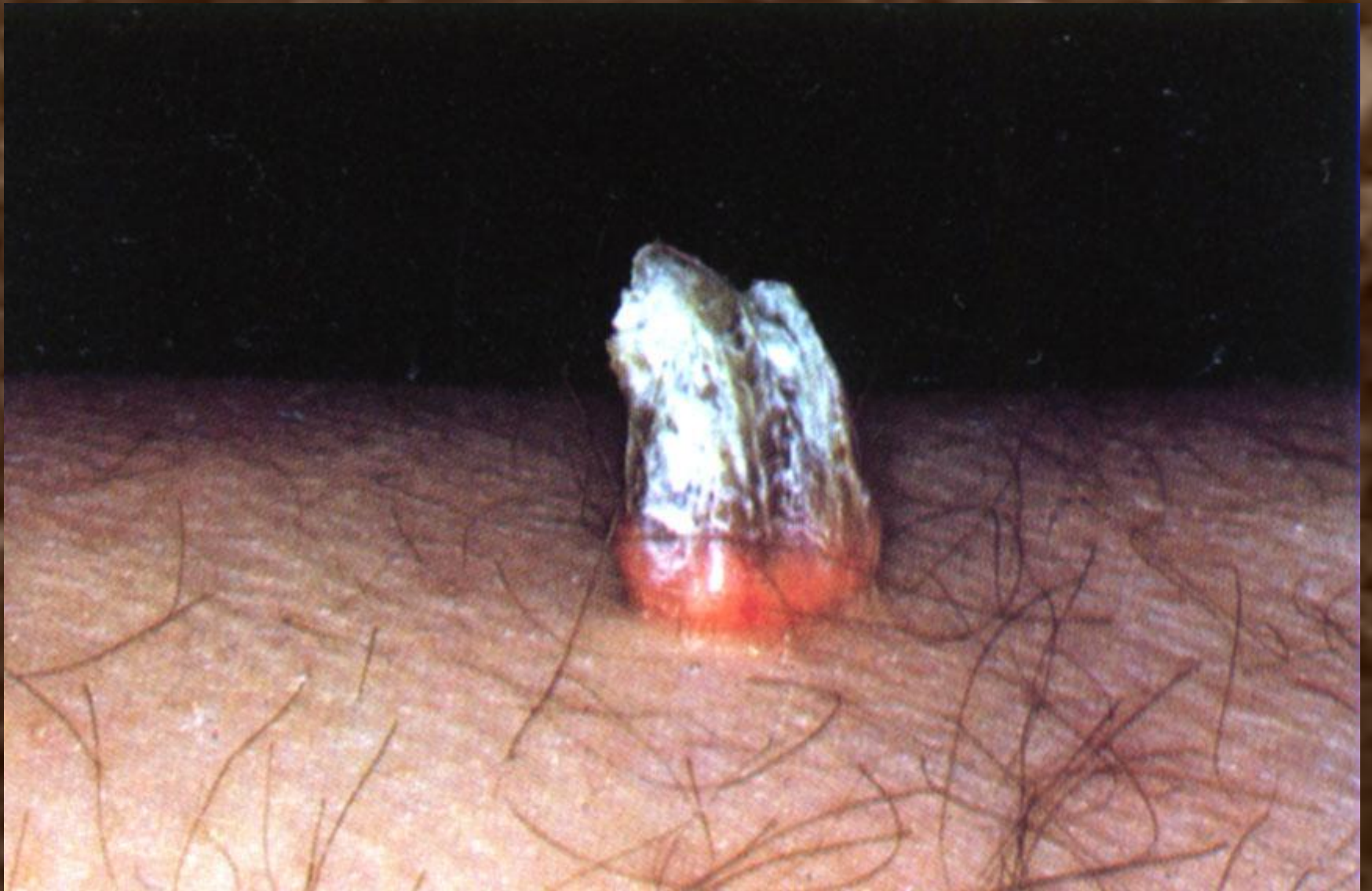Бородавчатая лейкоплакия с переходом в карциному



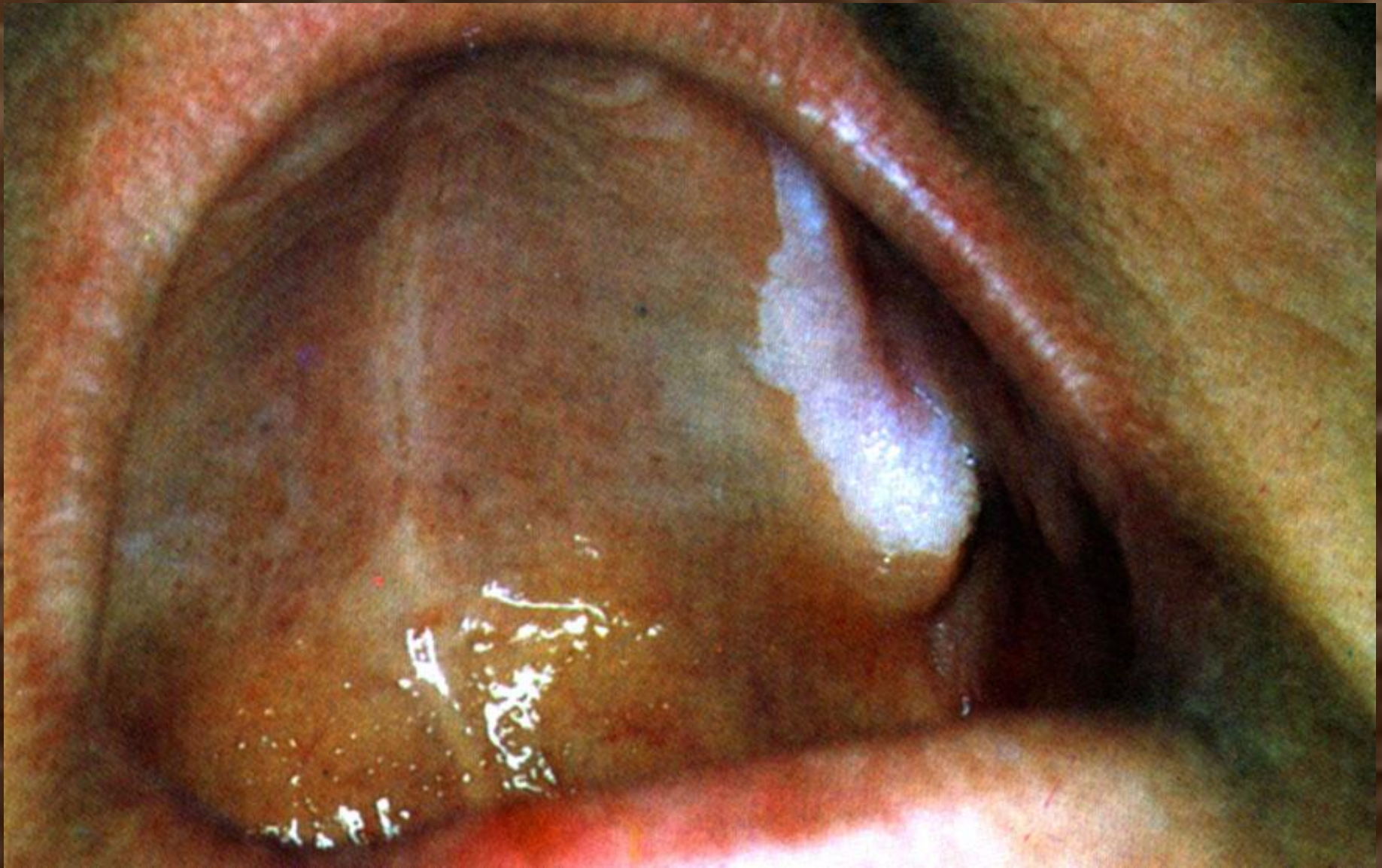


Кератоакантома

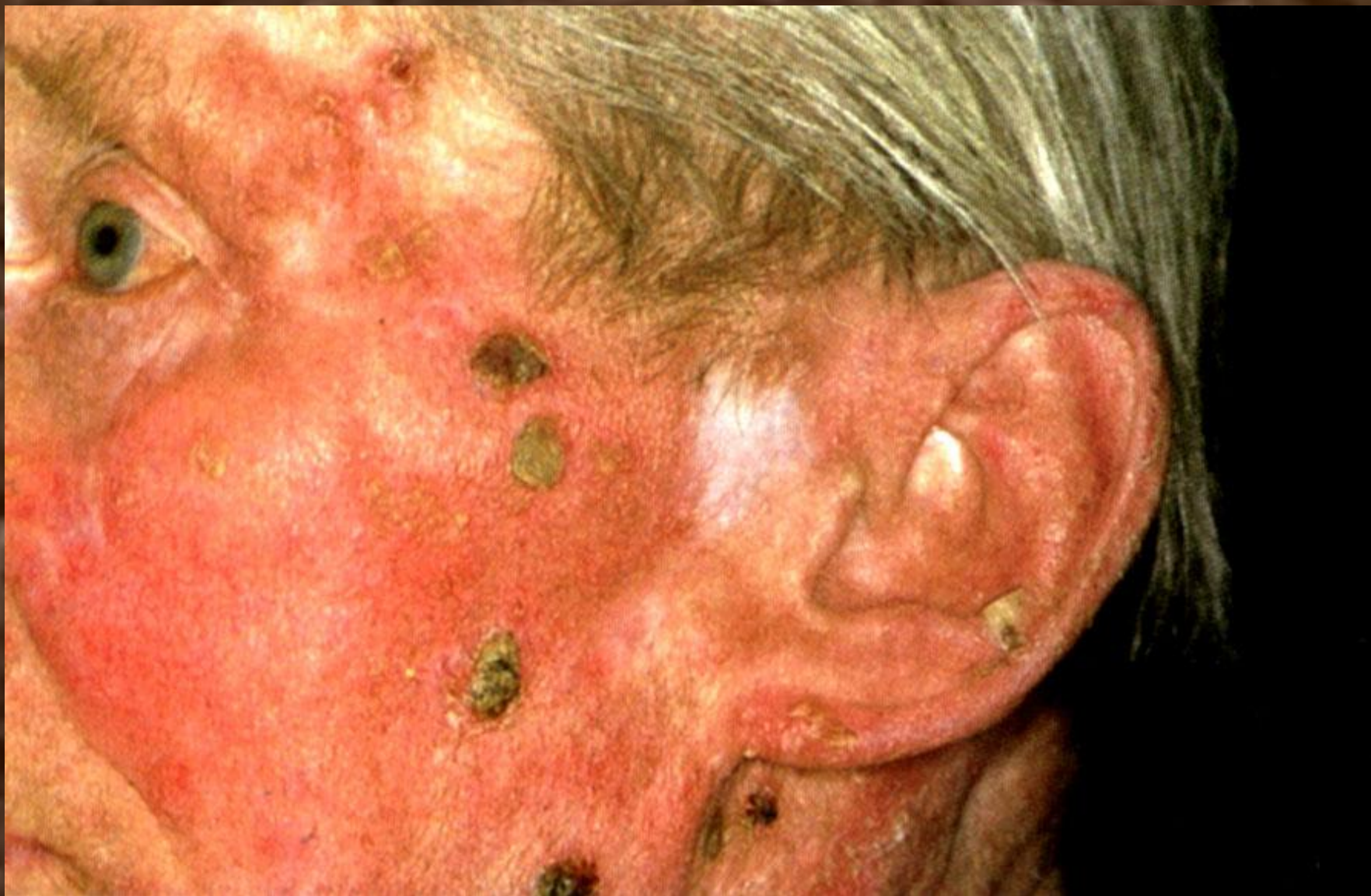Кожный рог

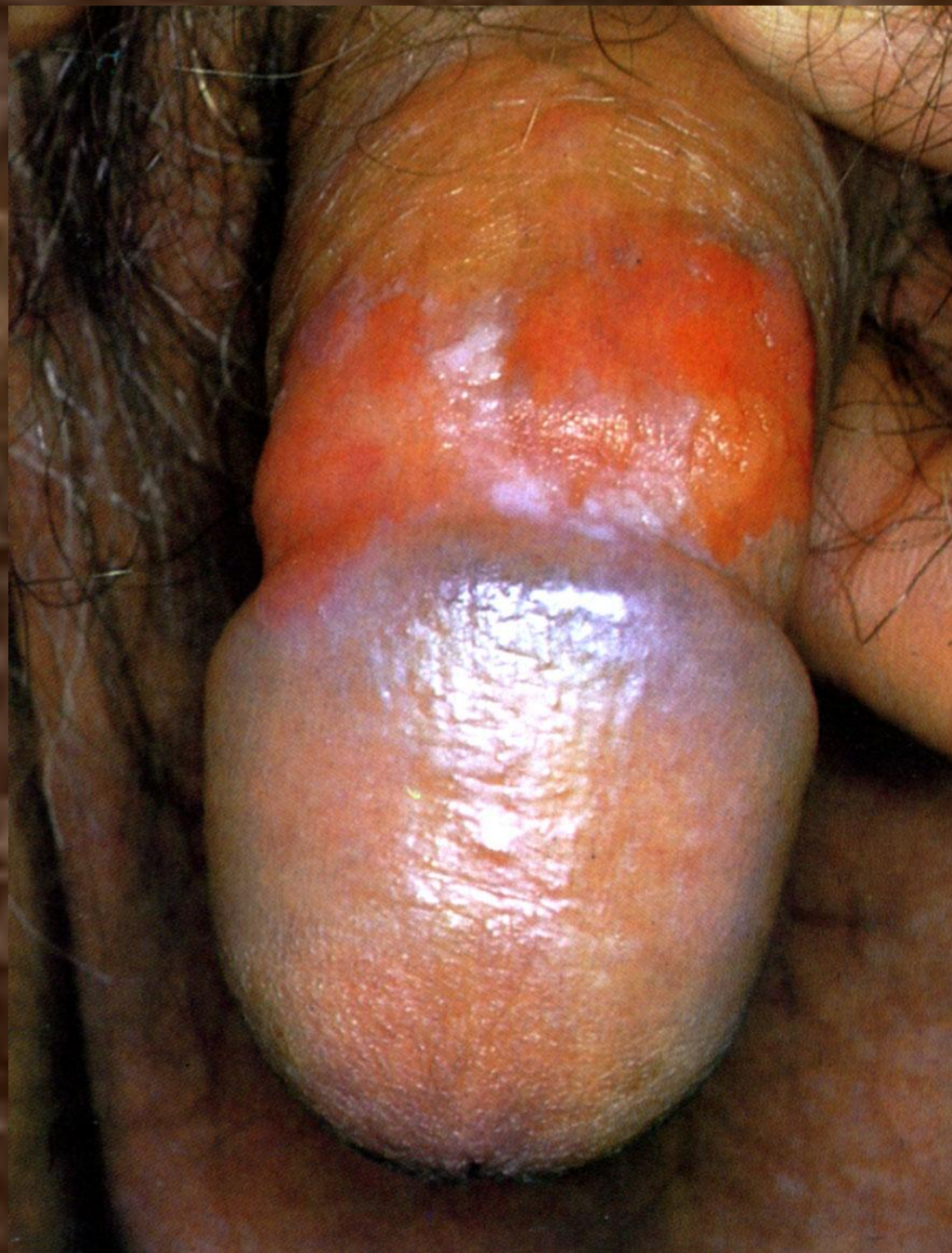

Простая лейкоплакия



Солнечные кератомы





Эритроплазия

Благодарим

за

внимание