

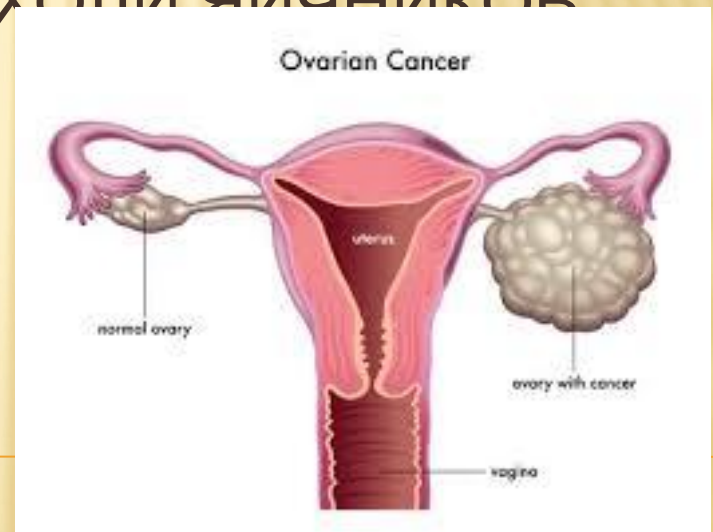ҚАЗАҚСТАН-РЕСЕЙ МЕДИЦИНАЛЫҚ УНИВЕРСИТЕТІ

Тақырыбы:

ЗЛОКАЧЕСТВЕННЫЕ ОПУХОЛИ ЯИЧНИКОВ

Орындаған:Сманқұл А.Қ

Тексерген:Садық М.С



ПЛАН:

- 1.Эпидемиология
- 2.Этиология
- 3.Патогенез
- 4.Классификация
- 5.Клиническая картина
- 6.Диагностика
- 7.Лечение

Эпидемиология

Рак яичников — четвёртая по частоте причина смерти женщин

среди больных злокачественными новообразованиями женской половой сферы в США. Считают, что у одной из 70 женщин в течение

жизни будет обнаружена злокачественная опухоль яичников. В США

1% женщин умирает от этой опухоли. Злокачественные опухоли яичников наиболее распространены в индустриально развитых странах.

Исключение составляет Япония, где показатели заболеваемости самые низкие в мире.

Этиология и патогенез

В 5~10% случаев рак яичников — наследуемая форма заболевания («семейный рак яичников»). Выделяют три формы семейного рака — собственно рак яичников, рак яичников в сочетании с раком молочной железы и рак яичников в сочетании с колоректальным раком (синдром Линча). При выявлении мутаций в генах BRCA1 и BRCA2 риск развития рака яичников повышается от 16 до 60%. Ранняя менопауза, увеличение количества беременностей и сроков лактации, использование оральных контрацептивов снижает риск развития рака яичников.

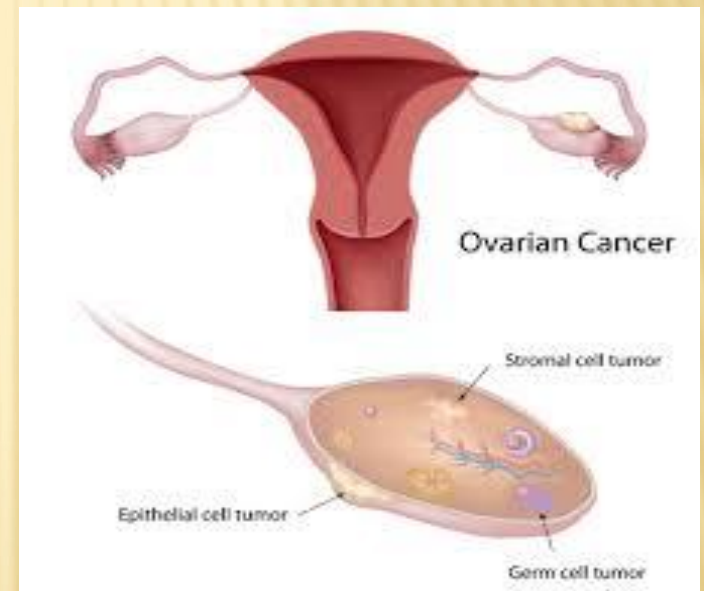
Важная роль принадлежит эндокринным нарушениям. В меньшей степени влияют канцерогены окружающей среды.

Довольно часто рак возникает в папиллярных кистах яичников. Двустороннее поражение встречается в 2 раза чаще, чем одностороннее.

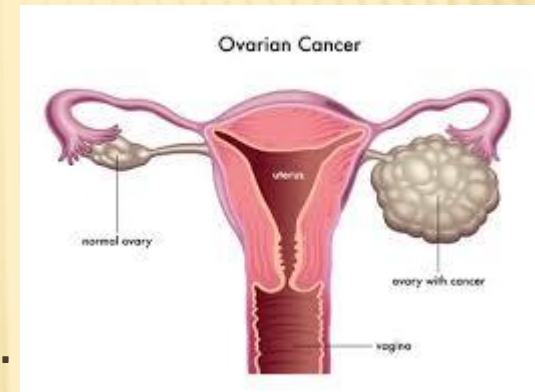
Классификация

Гистологическая классификация опухолей яичников (ВОЗ, 1996 г.)

- Эпителиальные.
 - Серозные.
 - Муцинозные.
 - Светлоклеточные.
 - Опухоли Бреннера.
 - Плоскоклеточные.
 - Смешанные эпителиальные.
 - Неклассифицированные эпителиальные.
- Недифференцированный рак.
- Опухоли стромы полового тяжа.
 - Гранулёзо-стромальные.
 - Андробластомы.472 • Глава 15
 - Гинандробластомы.
 - Неклассифицируемые опухоли стромы полового тяжа.



- Липидноклеточные (липоидноклеточные).
- Герминогенные.
 - Дисгерминомы.
 - Опухоли эндодермального синуса.
 - Полиэмбриомы.
 - Хориокарциномы.
 - Тератомы.
 - Смешанные герминогенные опухоли.
- Гонадобластомы.
- Опухоли мягких тканей, неспецифичные для яичников.
- Неклассифицированные опухоли.
- Вторичные (метастатические) опухоли.
- Опухоли неясного генеза.
- Опухоли сети яичника.
- Опухоловидные процессы.



TN M-классификация

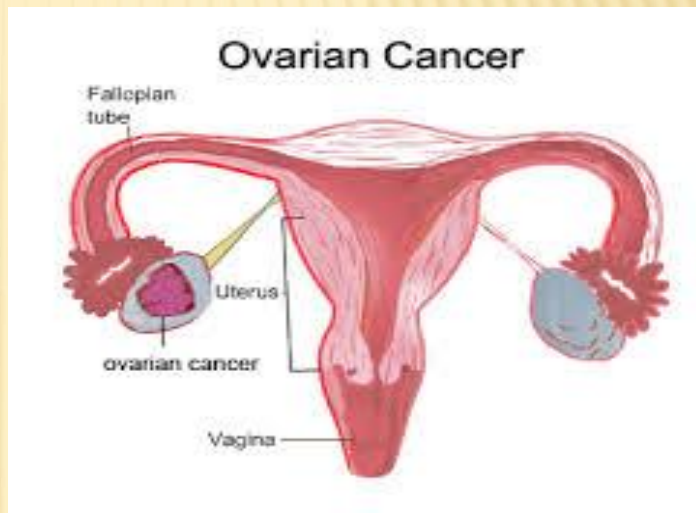Классификация применима для всех форм злокачественных новообразований, поэтому должно быть гистологическое подтверждение диагноза, позволяющее максимально точно выделить тип злокачественной опухоли яичников. Оценку стадии осуществляют по системам TNM и FIGO.

FIGO

- Стадия I. Процесс ограничен яичниками.
 - IA. Процесс ограничен одним яичником.
 - IB. Процесс ограничен двумя яичниками.
 - IC. Повреждение капсулы, опухоль за пределами капсулы или позитивные смывы.
- Стадия II. Опухоль распространяется на структуры малого таза. Опухоли женских половых органов • 473
 - ПА. Вовлечение матки и маточных труб.
 - II B. Распространение на другие структуры малого таза.
 - ПС. Позитивные смывы или асцит.
- Стадия III. Опухоль распространяется на брюшную полость и/или регионарные лимфатические узлы, вовлечение регионарных лимфатических узлов.
 - IIIA. Микроскопические перитонеальные метастазы.
 - ШВ. Макроскопические перитонеальные метастазы менее 2 см.
 - IIIC. Макроскопические перитонеальные метастазы >2 см и/или вовлечение регионарных лимфатических узлов.

TNM

- Регионарные лимфатические узлы (N).
 - NX. Нет достоверных данных о состоянии регионарных лимфатических узлов.
 - N0. Нет поражения регионарных лимфатических узлов.
 - N1. Метастазы в регионарных лимфатических узлах.
- Отдалённые метастазы.
 - MX. Нет достоверных данных об отдалённых метастазах.
 - M0. Нет отдалённых метастазов.
 - M1. Есть отдалённые метастазы (исключая метастатическое поражение брюшины, метастатическое поражение капсулы печени).



Клиническая картина

Успех проводимого лечения зависит от ранней диагностики заболевания. Однако в связи с бессимптомностью течения процесса в 70-80% случаев выявляют распространённые (III—IV стадия) злокачественные опухоли яичников.

Патогномоничных признаков злокачественных опухолей яичников не существует. Встречают следующие симптомы:

- боли и чувство дискомфорта в брюшной полости;
- диспепсия и другие нарушения деятельности ЖКТ;
- нарушения менструального цикла (чаще при гормонально-активных опухолях);
- увеличение размеров живота как за счёт асцита, так и за счёт опухолевых масс в брюшной полости и малом тазу;
- респираторные симптомы (одышка, кашель) за счёт транссудации жидкости в плевральную полость, а также за счёт увеличения внутрибрюшного давления (нарастание асцита и массы опухоли)

Дифференциальная диагностика

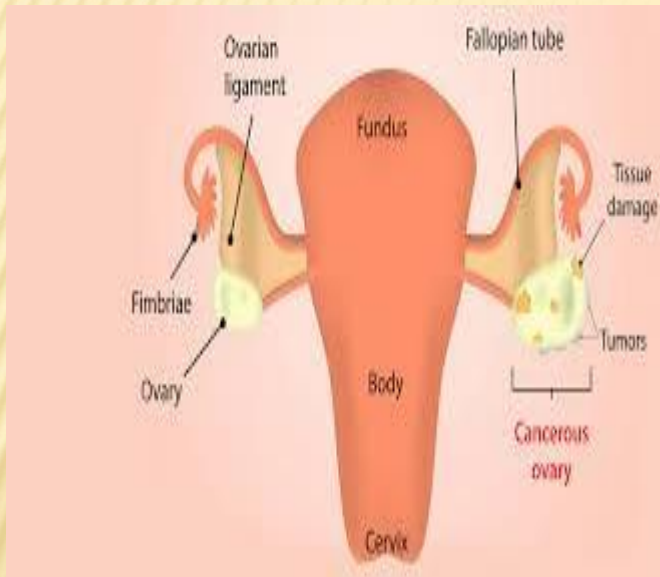Дифференциальная диагностика должна проводиться с доброкачественными образованиями и воспалительными реакциями в придатках

матки (маточные трубы и яичники), с миоматозными узлами матки субсерозной локализации.

Следует всегда помнить о возможности метастатического поражения

яичников. Вспомогательную роль играет лапароскопия с биопсией.

Определение гормонов и онкомаркеров может существенно облегчить дифференциальную диагностику



Лечение

Ранние стадии (I и IIa по FIGO)

- Операция должна включать гистерэктомию и двустороннюю сальпингоофорэктомию с удалением большого сальника, биопсией брюшины и проведением всех необходимых диагностических манипуляций. У желающих сохранить детородную функцию женщин с I стадией заболевания и благоприятной гистологической формой (кроме светлоклеточного рака и злокачественных опухолей яичников G3—4) допустимо выполнение односторонней сальпингоофорэктомии с обязательной клиновидной резекцией противоположного яичника без существенного увеличения риска рецидивирования.
- При несветлоклеточном раке яичников G1—2, пограничных новообразованиях, «чистых» дисгерминомах, незрелых тератомах G1. G1 опухолях стромы полового тяжа IA—B стадий достаточно хирургическое лечение. В случае выявления злокачественных опухолей яичников, по морфологической структуре отличного от вышеперечисленных, необходимы радикальное хирургическое вмешательство с уточнением стадии и адъювантная химиотерапия.

При II стадии по F/GO показана экстирпация матки с удалением придатков и субтотальной резекцией большого сальника. После операции назначают курс химиотерапии. Оптимальные режимы химиотерапии:

— при эпителиальных злокачественных опухолях яичников: карбоплатин (или цисплатин по 75—100 мг/м² с гипергидратацией)

в сочетании с паклитакселом (175 мг/м²) каждые 3 нед 6 курсов (в зависимости от прогностических факторов), либо карбоплатин (или цисплатин 75-100 мг/м² с гипергидратацией) в сочетании с циклофосфамидом (по 600—1000 мг/м²) каждые 3 нед 6 курсов (в зависимости от прогностических факторов);

— для герминогенных опухолей и опухолей стромы полового тяжа этопозид (100 мг/м² в течение 5 дней) и карбоплатин (или цисплатин 75—100 мг/м² с гипергидратацией) с/без блеомицином (10 мг/м² в/в через день, 5 введений); ранее применяемый режим

K4 C допустим к использованию, однако вероятность рецидива и укорочения безрецидивного интервала при безплатиновой схеме лечения по данным клинических исследований повышается;

могут быть использованы также следующие комбинации: ифосфамид и доксорубицин; винбластин, ифосфамид и цисплатин; циклофосфамид, доксорубицин и цисплатин.

• У больных с высоким хирургическим риском возможно проведение системной цитостатической терапии.

Распространённая стадия болезни (стадия IB, PC и III по FIGO)

Хирургическое вмешательство должно включать гистерэктомию и двустороннюю сальпиноофорэктомию с удалением большого сальника, а также выполнением биопсии брюшины и проведением всех необходимых диагностических манипуляций. По возможности, нужно стремиться к выполнению максимальной циторедукции, чтобы остаточная опухоль не превышала размер в 1 см. Данные литературы свидетельствуют об увеличении медианы выживаемости до 39 мес при выполнении максимальной циторедуктивной операции по сравнению с 17 мес в случаях остаточной опухоли большого размера. В послеоперационном периоде обязательно проводят полихимиотерапию. Если по каким-либо причинам на первом этапе паллиативное вмешательство было неадекватным, то на фоне эффекта химиотерапии или при стабилизации процесса целесообразно решить вопрос о промежуточной циторедуктивной операции. Такое вмешательство лучше всего проводить после 3 курсов химиотерапии с последующей адъювантной лекарственной терапией (3—5 курсов). Начало специфического лечения возможно только после морфологической верификации опухоли (

Распространённый рак яичников (стадия IV по FIGO)

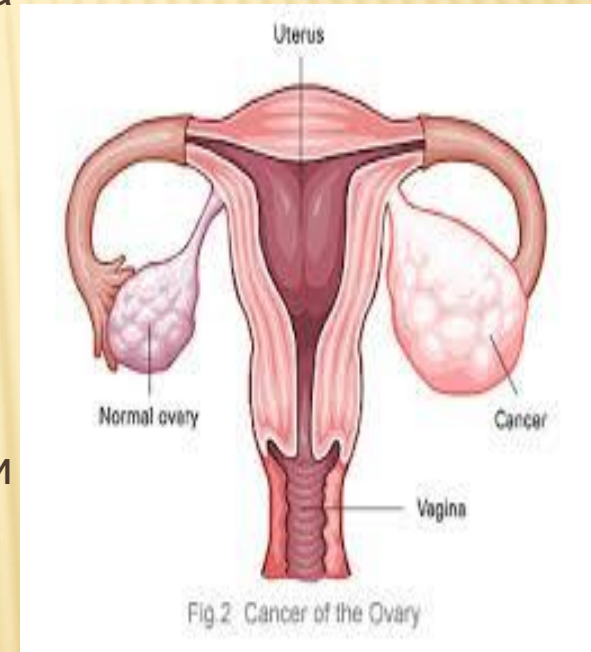
У больных с IV стадией злокачественных опухолей яичников увеличение сроков жизни может быть достигнуто с помощью максимального циторедуктивного воздействия, однако этот вопрос пока изучают.

Лечение должно всегда начинаться с неоадьювантной химиотерапии для уменьшения массы опухоли и полисерозитов. Однако больным молодого возраста в удовлетворительном состоянии с наличием плеврита, как единственного отдалённого проявления болезни, небольшой опухолевой массой и нормальной функцией основных органов показано хирургическое лечение.

Если хирургическое лечение не планируют, то диагноз и стадия

процесса должны быть верифицированы морфологически с помощью

биопсии. Только после этого проводят химиотерапию с использованием тех же режимов, что и при III стадии рака



Профилактика

Первичную профилактику не проводят. Вторичная профилактика основана на своевременной диагностике и лечении гормональных нарушений, патологии яичников в пожилом возрасте. В некоторых случаях может быть поставлен вопрос о скрининге и профилактической овариоэктомии при выявлении BRCA1 и BRCA2.

ЛИТЕРАТУРА

Онкология Антоненко

Клиническая онкология 1979 Б Петерсан

Практическая онкология лекция

Онкология 2004 Шайн

Интернет

Онкология Чиссов

