РЕНТГЕНОЛОГИЧЕСКАЯ ДИАГНОСТИКА РЕВМАТОИДНОГО АРТРИТА

ОСНОВНЫЕ РЕНТГЕНОЛОГИЧЕСКИЕ СИМПТОМЫ АРТРИТА

- Остеопороз.
- Кистовидные просветления костной ткани (кисты).
- Сужение суставной щели.
- Эрозии суставов.
- Костные анкилозы.
- Деформации костей.
- Остеолиз.
- Вывихи, подвывихи и сгибательные контрактуры суставов.

РЕНТГЕНОЛОГИЧЕСКИЕ ИЗМЕНЕНИЯ В МЯГКИХ ТКАНЯХ

- Диффузное периартикулярное утолщение и уплотнение мягких тканей.
- Является ранним рентгенологическим симптомом артрита.
- Чаще всего выявляется в мелких суставах кистей и дистальных отделов стоп.

РЕНТГЕНОЛОГИЧЕСКИЕ ИЗМЕНЕНИЯ В МЯГКИХ ТКАНЯХ

- Обусловлено протекающими экссудативно-пролиферативными процессами в суставах.
- Косвенно подтверждает наличие жидкости в суставе (синовита).

РЕНТГЕНОЛОГИЧЕСКИЕ ИЗМЕНЕНИЯ В МЯГКИХ ТКАНЯХ

Утолщение мягких тканей в области дистального эпифиза локтевой кости.

РЕНТГЕНОЛОГИЧЕСКИЕ ИЗМЕНЕНИЯ В МЯГКИХ ТКАНЯХ

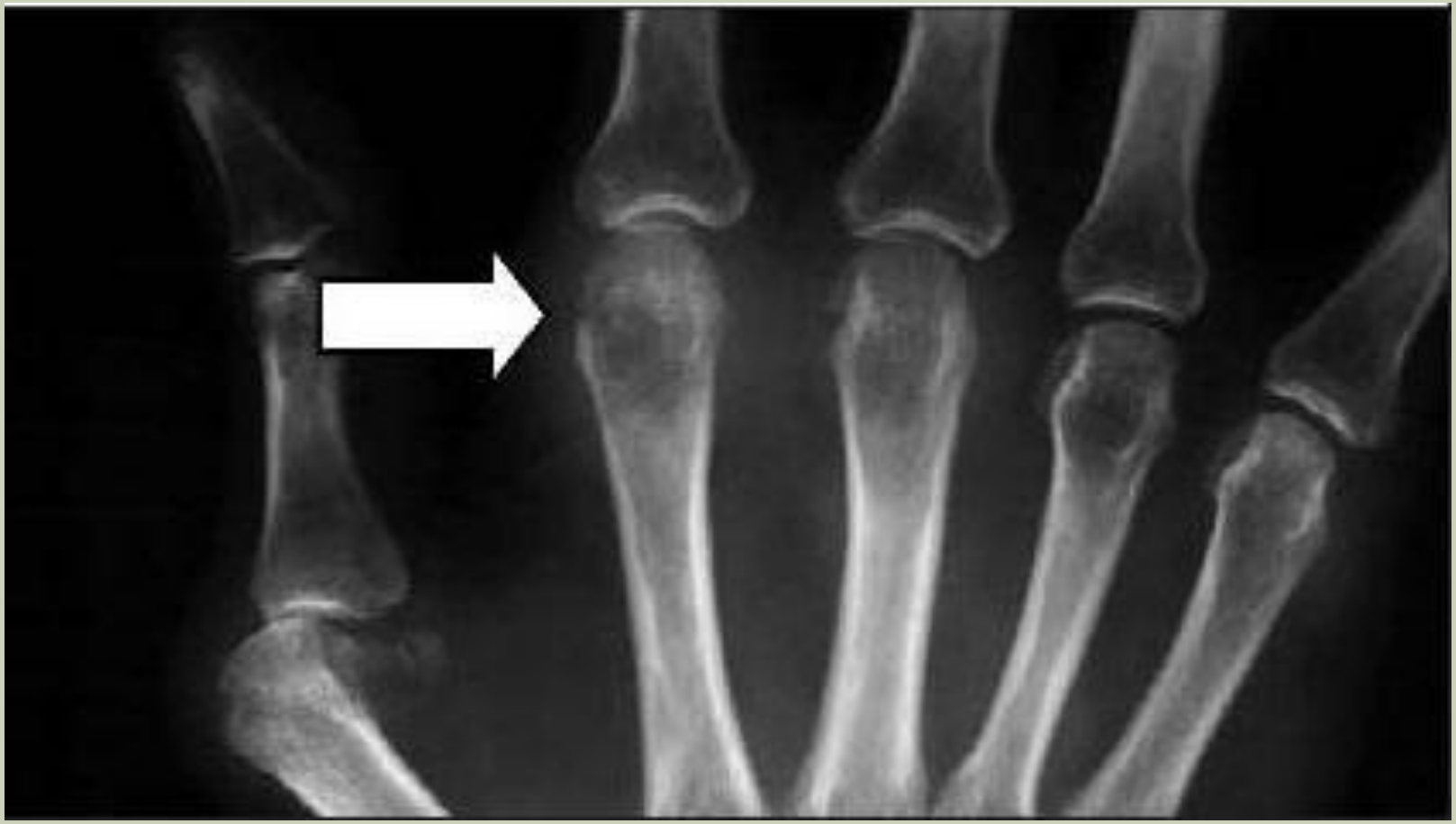

Утолщение и уплотнение периартикулярных мягких тканей.

РЕНТГЕНОЛОГИЧЕСКИЕ ИЗМЕНЕНИЯ В КОСТНОЙ ТКАНИ

- Остеопороз (околосуставной, генерализованный).
- Кистовидные просветления костной ткани (кисты).
- Сужение суставной щели.
- Эрозии суставов (краевые, компрессионные, в месте прикрепления связки).
- Костные анкилозы.
- Деформации костей.
- Остеолиз.
- Множественные подвывихи, вывихи и сгибательные контрактуры суставов.

ОСТЕОПОРОЗ

- **Околосуставной** - повышение рентгенологической прозрачности костной ткани в эпифизах коротких и длинных трубчатых костей.
- Изменение трабекулярного рисунка костей.
- Истончение, частичное исчезновение трабекул, уменьшение их количества на единицу объема кости, истончение замыкательных пластинок суставных поверхностей костей.

ОСТЕОПОРОЗ

Незначительный околосуставный остеопороз.

ОСТЕОПОРОЗ

Выраженный околосуставный остеопороз.

ОСТЕОПОРОЗ

- **Генерализованный** - изменения не только в трабекулярной, но и в кортикальной костной ткани.
- Проявляется истончением кортикального слоя кости за счет эндостальной и субэндостальной резорбции кости, расширением костно-мозгового пространства и спонгиоизацией кортикального слоя в коротких и длинных трубчатых костях.

ОСТЕОПОРОЗ

Выраженный распространенный остеопороз.

Резкое истончение кортикального слоя диафизов пястных костей.

КИСТОВИДНЫЕ ПРОСВЕТЛЕНИЯ КОСТНОЙ ТКАНИ (КИСТЫ)

- Определяются как различных размеров округлой формы рентгеноотрицательные образования, в субхондральных или центральных отделах эпифизов костей.
- При обострении кистовидные просветления костной ткани не имеют четких границ и на фоне околосуставного остеопороза еще более увеличивают рентгенпрозрачность костей и могут сливаться с порозной костной тканью.
- При ремиссии вокруг кистовидных просветлений иногда появляется тонкий костный ободок, отграничивающий его от окружающей костной ткани.

КИСТОВИДНЫЕ ПРОСВЕТЛЕНИЯ КОСТНОЙ ТКАНИ (КИСТЫ)

Единичные кистовидные просветления костной ткани в пястных головках. Незначительный околосуставный остеопороз.

КИСТОВИДНЫЕ ПРОСВЕТЛЕНИЯ КОСТНОЙ ТКАНИ (КИСТЫ)

Множественные кистовидные просветления костной ткани во 2—4-м пястно-фаланговых суставах (больше в 3-м). Отдельные кисты со склеротическим ободком.

КИСТОВИДНЫЕ ПРОСВЕТЛЕНИЯ КОСТНОЙ ТКАНИ (КИСТЫ)

Множественные кисты со склеротическим ободком в плюснефаланговых суставах.

КИСТОВИДНЫЕ ПРОСВЕТЛЕНИЯ КОСТНОЙ ТКАНИ (КИСТЫ)

Множественные локальные кисты со склеротическим ободком в первом межфаланговом суставе большого пальца стопы.

КИСТОВИДНЫЕ ПРОСВЕТЛЕНИЯ КОСТНОЙ ТКАНИ (КИСТЫ)

Крупные кисты в ладьевидных костях запястья.

СУЖЕНИЕ СУСТАВНОЙ ЩЕЛИ

- Равномерное сужение суставной щели – отличительное свойство артрита.
- Сужение можно классифицировать как **незначительное, умеренное и выраженное**.
- Ширину рентгеновской суставной щели следует измерять в наиболее суженном участке.

СУЖЕНИЕ СУСТАВНОЙ ЩЕЛИ

Утолщение мягких тканей в области запястья и 3-го пястно-фалангового сустава. Умеренный околосуставный остеопороз в пястно-фаланговых суставах. Умеренное сужение суставных щелей 1, 4 и 5-го пястно-фаланговых суставов; лучезапястного сустава. Выраженное сужение щели 3-го пястно-фалангового сустава

СУЖЕНИЕ СУСТАВНОЙ ЩЕЛИ

Выраженное симметричное сужение суставных щелей, множественные кистовидные просветления костной ткани и эрозии в пястно-фаланговых суставах.

СУЖЕНИЕ СУСТАВНОЙ ЩЕЛИ

Множественные сужения суставных щелей в суставах запястья и 2—5-х запястно-пястных суставах. Немногочисленные кисты костей

СУЖЕНИЕ СУСТАВНОЙ ЩЕЛИ

Множественные сужения суставных щелей разной степени выраженности в суставах дистальной части стопы. Единичные кисты.

ЭРОЗИИ СУСТАВОВ

- Появление эрозий связано с разрушением субхондральной замыкательной пластины и участка губчатой кости эпифиза сустава.
- **Краевые** поверхностные эрозии выявляют в тех местах внутрисуставного участка кости, где обычно кость не защищена покрывающим сустав хрящом.
- **Компрессионные** эрозии имеют место в том случае, когда происходит провал (коллапс) субхондральной части губчатой кости на фоне околосуставного остеопороза, кистовидной перестройки костной структуры, что приводит к инвагинации суставной поверхности внутрь эпифиза.

ЭРОЗИИ СУСТАВОВ

- По выраженности различают **поверхностные** и **глубокие** эрозии, по количеству – **единичные** и **множественные**.
- Активно формирующиеся эрозии имеют острые края и нечеткие границы.
- Для «старых» эрозий характерны закругленные края и склеротическое основание.

ЭРОЗИИ СУСТАВОВ

Эрозивный артрит 2-го пястно-фалангового сустава (околосуставный остеопороз, множественные кисты, выраженное сужение щели сустава, единичная поверхностная эрозия).

ЭРОЗИИ СУСТАВОВ

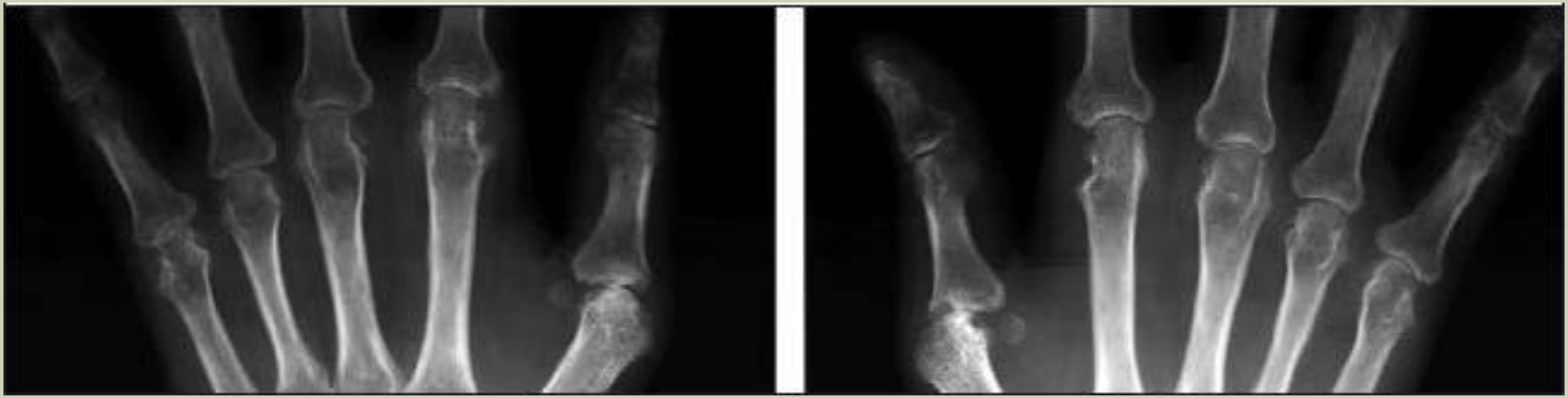

Множественные краевые эрозии в 1-х и 2-х пястно-фаланговых суставах. Умеренный распространенный остеопороз (истончен кортикальный слой 2-х пястных костей).

ЭРОЗИИ СУСТАВОВ

Краевые эрозии 2-го и 5-го плюснефаланговых суставов.

ЭРОЗИИ СУСТАВОВ

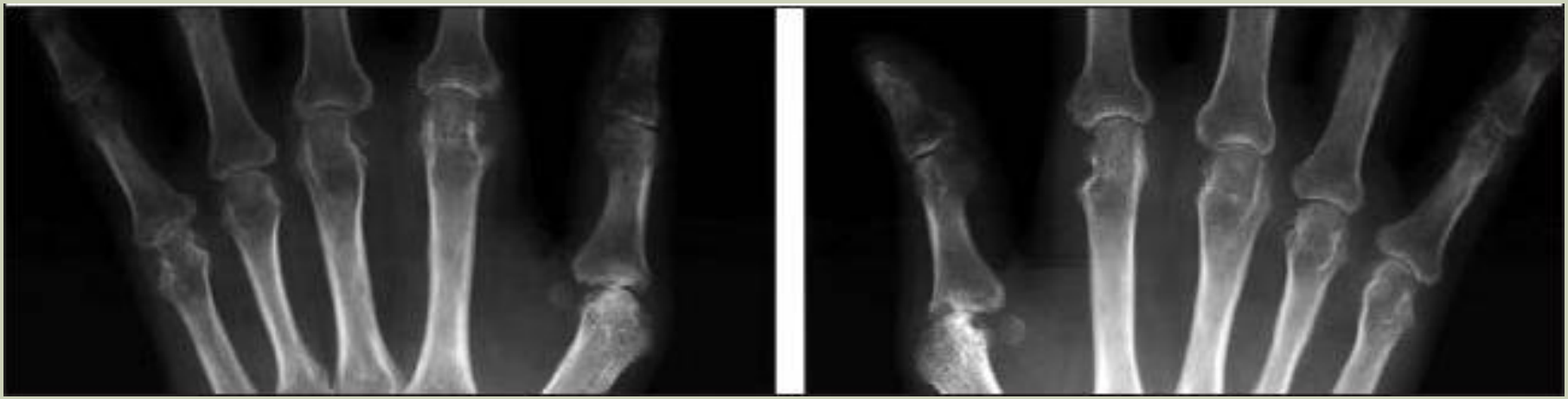

Множественные эрозивные артриты 2-х пястно-фаланговых и 3-го проксимального межфалангового суставов.

ЭРОЗИИ СУСТАВОВ

Множественные эрозии 2, 4, 5-го левых плюснефаланговых суставов и 1-го межфа-лангового сустава левого пальца стопы. Неэрозивные артриты суставов правой стопы.

ЭРОЗИИ СУСТАВОВ

Множественные эрозии пястно-фаланговых суставов. Компрессионная эрозия 2-го пястно-фалангового сустава.

ЭРОЗИИ СУСТАВОВ

Множественные компрессионные эрозии пястно-фаланговых суставов.

ЭРОЗИИ СУСТАВОВ

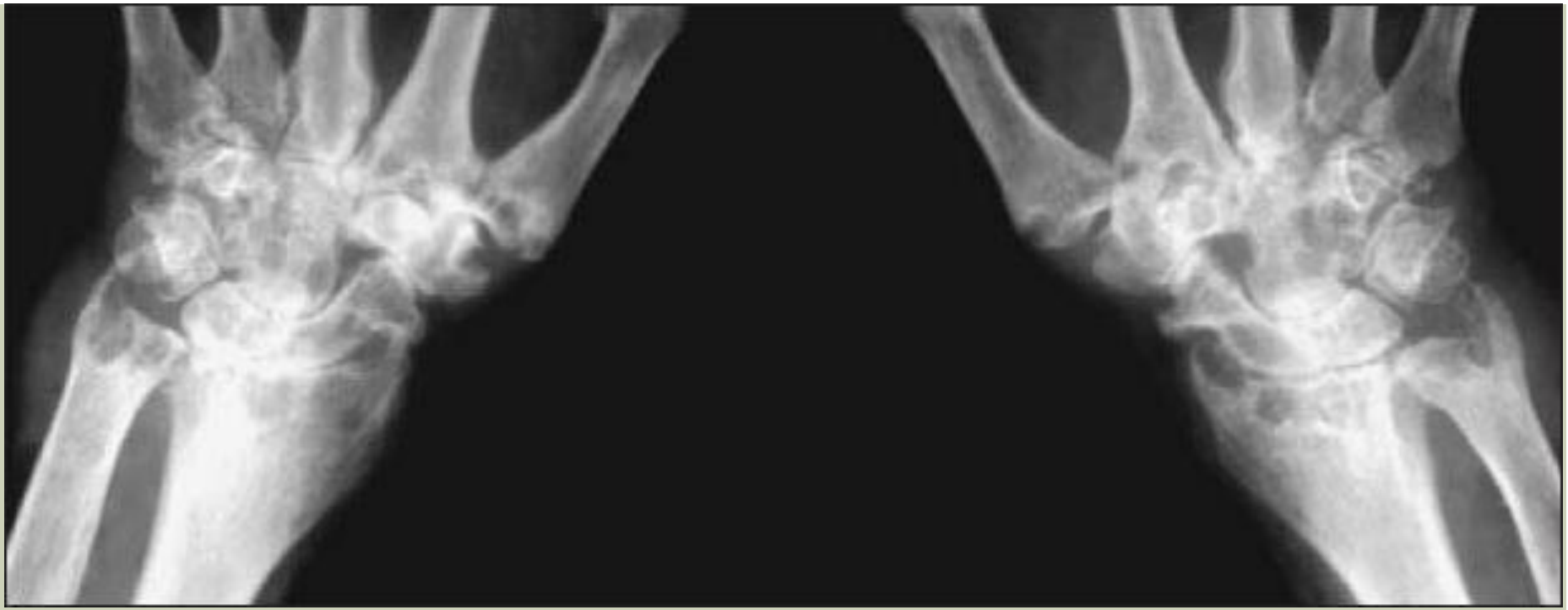

Множественные кисты и эрозии костей запястья.
Эрозии в местах прикрепления связок к шиловидным отросткам локтевых костей.

ЭРОЗИИ СУСТАВОВ

Множественные эрозивные артриты суставов запястья и пястно-фаланговых сус-тавов. Полная деструкция шиловидного отростка локтевой кости.

КОСТНЫЕ АНКИЛОЗЫ

- Слияние 2 или более костей в единый костный блок.
- При данном нарушении суставная щель на рентгенограммах не определяется, костные трабекулы соединяются между собой и переходят из одной кости в другую.
- Костные анкилозы сочетаются с деформациями и остеосклеротическими изменениями в костях

КОСТНЫЕ АНКИЛОЗЫ

Тотальный анкилоз костей запястья.

КОСТНЫЕ АНКИЛОЗЫ

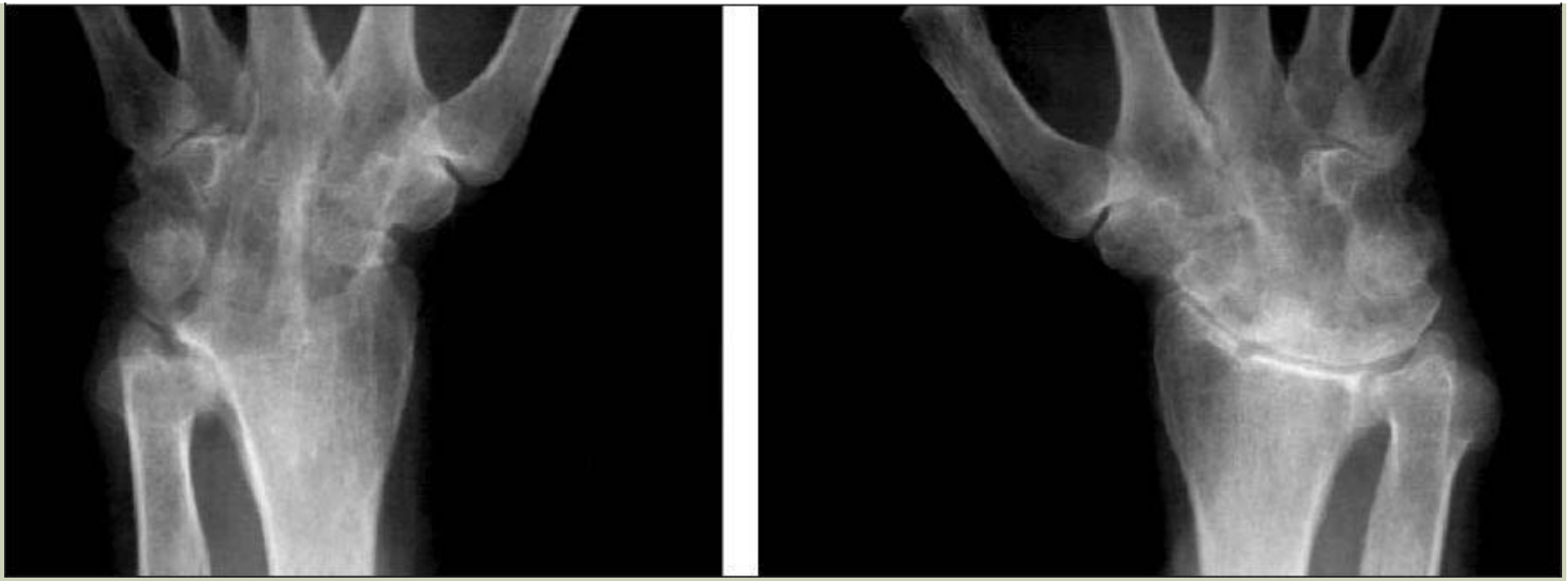

Множественные анкилозы костей запястья, запястно-пястных суставов.

КОСТНЫЕ АНКИЛОЗЫ

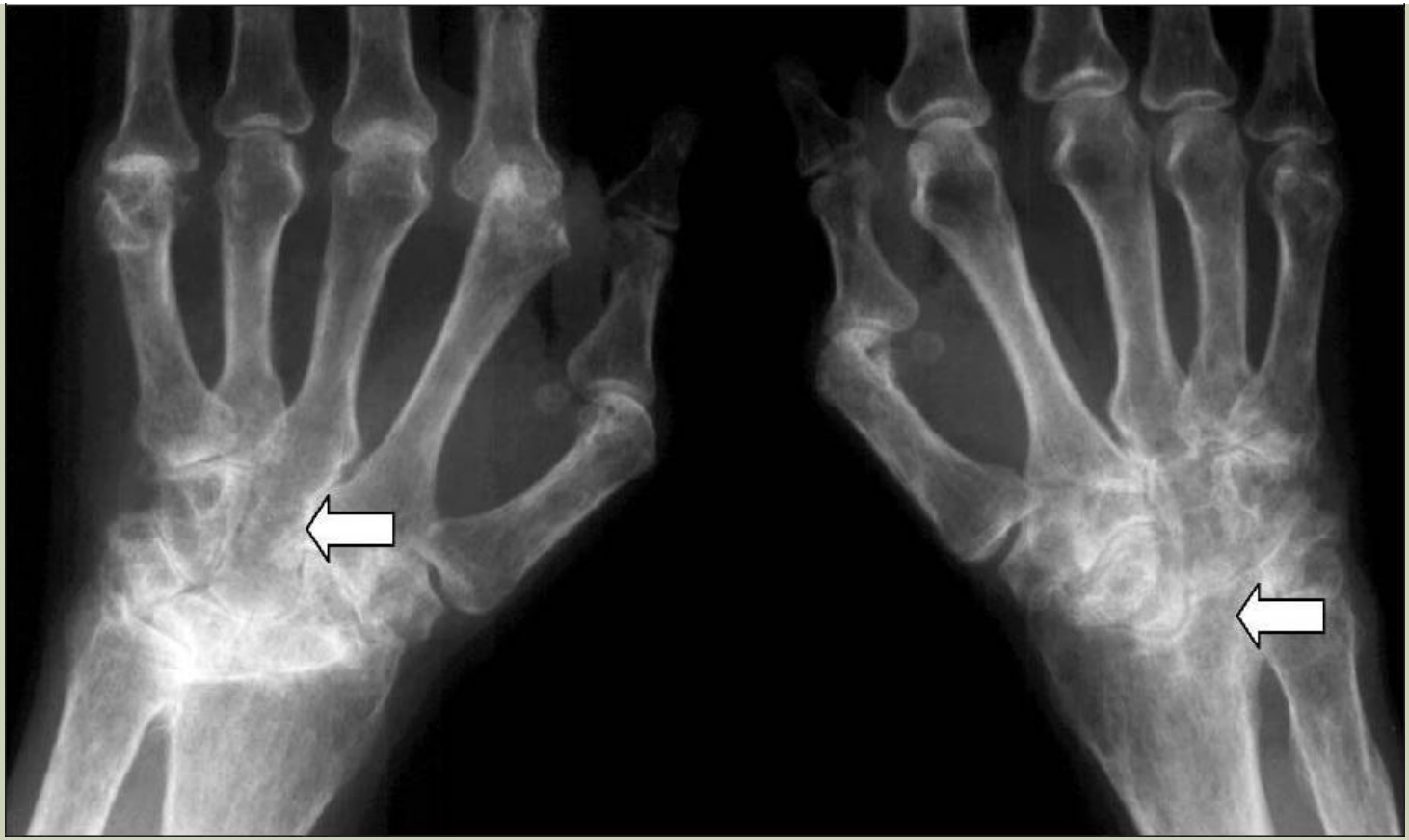

Костные анкилозы 2-го и 3-го запястно-пястных суставов (слева) и лучеполулунного сустава (справа).

ДЕФОРМАЦИИ КОСТЕЙ

- Любые заострения краев суставных поверхностей.
- Краевые дефекты костной ткани.
- Неровности контуров костей.
- Уменьшение или увеличение кости в объеме.
- Нарушение внутренней структуры губчатой и кортикальной кости.

ДЕФОРМАЦИИ КОСТЕЙ

Множественные деформации костей запястья.

ОСТЕОЛИЗ

- При быстропрогрессирующем или длительном течении ревматоидного артрита на рентгенограммах обнаруживаются крупные эрозии суставных поверхностей, вплоть до полного разрушения и исчезновения эпифизов костей.

ОСТЕОЛИЗ

Остеолиз и выраженные деформации ладьевидной и полулунной костей запястья. Множественные деформации костей запястья.

ОСТЕОЛИЗ

Коллапс запястья.

ОСТЕОЛИЗ

Коллапс запястья. РА, стадия 4.

МНОЖЕСТВЕННЫЕ ПОДВЫВИХИ, ВЫВИХИ И СГИБАТЕЛЬНЫЕ КОНТРАКТУРЫ СУСТАВОВ

- При обширных и множественных деструктивных поражениях суставов развиваются **множественные подвывихи, вывихи и сгибательные контрактуры суставов** и формируются типичные для РА деформации суставов.
- Формируются такие изменения как деформации пальцев по типу «бутоньерки», «лебединой шеи» и вальгусной девиации фаланг в плюснефаланговых и пястно-фаланговых суставах, смещение костей и фаланг пальцев вдоль оси суставов.

МНОЖЕСТВЕННЫЕ ПОДВЫВИХИ, ВЫВИХИ И СГИБАТЕЛЬНЫЕ КОНТРАКТУРЫ СУСТАВОВ

Множественные сгибательные контрактуры.

МНОЖЕСТВЕННЫЕ ПОДВЫВИХИ, ВЫВИХИ И СГИБАТЕЛЬНЫЕ КОНТРАКТУРЫ СУСТАВОВ

Вальгусная девиация и вывихи 2–5-х плюснефаланговых суставов.

МНОЖЕСТВЕННЫЕ ПОДВЫВИХИ, ВЫВИХИ И СГИБАТЕЛЬНЫЕ КОНТРАКТУРЫ СУСТАВОВ

Вальгусная девиация, сгибательные контрактуры и подвывихи в пястно-фаланговых суставах.

МНОЖЕСТВЕННЫЕ ПОДВЫВИХИ, ВЫВИХИ И СГИБАТЕЛЬНЫЕ КОНТРАКТУРЫ СУСТАВОВ

Эрозивный полиартрит. Выраженные деформации, вывихи и подвывихи плюснефаланговых суставов.

МОДИФИЦИРОВАННЫЕ РЕНТГЕНОЛОГИЧЕСКИЕ СТАДИИ РЕВМАТОИДНОГО АРТРИТА

- **Стадия 1.**
- Небольшой **околосуставный остеопороз**.
- Единичные **кистовидные просветления** костной ткани.
- Незначительное **сужение суставных щелей** в от-дельных суставах.

МОДИФИЦИРОВАННЫЕ РЕНТГЕНОЛОГИЧЕСКИЕ СТАДИИ РЕВМАТОИДНОГО АРТРИТА

- **Стадия 2.**
- Умеренный (выраженный) **околосуставный остеопороз**.
- Множественные **кистовидные просветления** костной ткани.
- Немногочисленные или (множественные) разной степени выраженности **сужения суставных щелей**.
- Единичные **эрозии** (1–4) суставных поверхностей.
- Небольшие **деформации** костей.

МОДИФИЦИРОВАННЫЕ РЕНТГЕНОЛОГИЧЕСКИЕ СТАДИИ РЕВМАТОИДНОГО АРТРИТА

- **Стадия 3.**
- Умеренный (выраженный) **околосуставный остеопороз**.
- Множественные **кистовидные просветления** костной ткани.
- Множественные выраженные **сужения суставных щелей**.
- Множественные **эрозии** суставных поверхностей (5 и более).
- Множественные умеренные (выраженные) **деформации костей**.
- **Подвывихи и вывихи** суставов.

МОДИФИЦИРОВАННЫЕ РЕНТГЕНОЛОГИЧЕСКИЕ СТАДИИ РЕВМАТОИДНОГО АРТРИТА

- **Стадия 4.**
- Умеренный (выраженный) **околосуставный (распространенный) остеопороз**.
- Множественные **кистовидные просветления** костной ткани.
- Множественные выраженные **сужения суставных щелей**.
- Множественные **эрозии** костей и суставных поверхностей.
- Множественные выраженные **деформации** костей. **Подвывихи и вывихи** суставов.
- Единичные (или множественные) костные **анкилозы**.
- Субхондральный **остеосклероз**.
- **Остеофиты** на краях суставных поверхностей.

ОСОБЕННОСТИ ДИАГНОСТИКИ РЕВМАТОИДНОГО АРТРИТА

- Диагноз, стадии и прогрессирование РА устанавливаются по рентгенологическим изменениям в мелких суставах кистей и дистальных отделах стоп.
- Обязательно отмечаются **множественность** и **симметричность** поражения суставов.
- Заболевание начинается в **типичных** для РА суставах.
- При классическом течении РА эрозии в суставах не предшествуют около-суставному остеопорозу, кистам и сужению суставных щелей.
- Костные анкилозы при РА выявляются только в суставах запястий и во 2–5-х запястно-пястных суставах, редко в лучезапястных и суставах предплюсны.

ОСОБЕННОСТИ ДИАГНОСТИКИ РЕВМАТОИДНОГО АРТРИТА

- Никогда **анкилозы** не формируются в межфаланговых суставах кистей и стоп, в первых запястно-пястных и плюснефаланговых суставах.

- Стадия РА устанавливается по **максимально измененному суставу** (для начальных стадий РА) и по **суммарному количеству эрозий** в суставах кистей и дистальных отделов стоп (для эрозивной стадии 2 и стадии 3).

РЕНТГЕНОЛОГИЧЕСКИЕ ИЗМЕНЕНИЯ В СУСТАВАХ ПРИ КЛАССИЧЕСКОМ ТЕЧЕНИИ РА

- Первые рентгенологические симптомы при РА обнаруживаются: во 2-х и 3-х пястно-фаланговых, 3-х проксимальных межфаланговых суставах кистей, в запястьях, лучезапястных суставах, шиловидных отростках локтевых костей, 5-х плюснефаланговых суставах.
- **Симметричные изменения** в запястьях, пястно-фаланговых, проксимальных, межфаланговых, плюснефаланговых суставах, первых межфаланговых суставах стоп.
- При более выраженных стадиях РА изменения могут обнаруживаться в дистальных межфаланговых суставах кистей и стоп.
- РА никогда не начинается с поражения дистальных межфаланговых кистей и стоп и проксимальных межфаланговых суставов стоп.

ОПИСАНИЕ РЕНТГЕНОЛОГИЧЕСКИХ СТАДИЙ РЕВМАТОИДНОГО АРТРИТА

- **Рентгенологическая стадия 1.**
- Утолщение мягких тканей.
- Околосуставный остеопороз.
- Единичные кистовидные просветления костной ткани (кисты).
- Незначительное сужение суставных щелей в отдельных суставах.

РЕНТГЕНОЛОГИЧЕСКАЯ СТАДИЯ 1

РА, стадия 1. Незначительный околосуставный остеопороз. Сужены щели 1-го и 2-го правых пястно-фаланговых суставов.

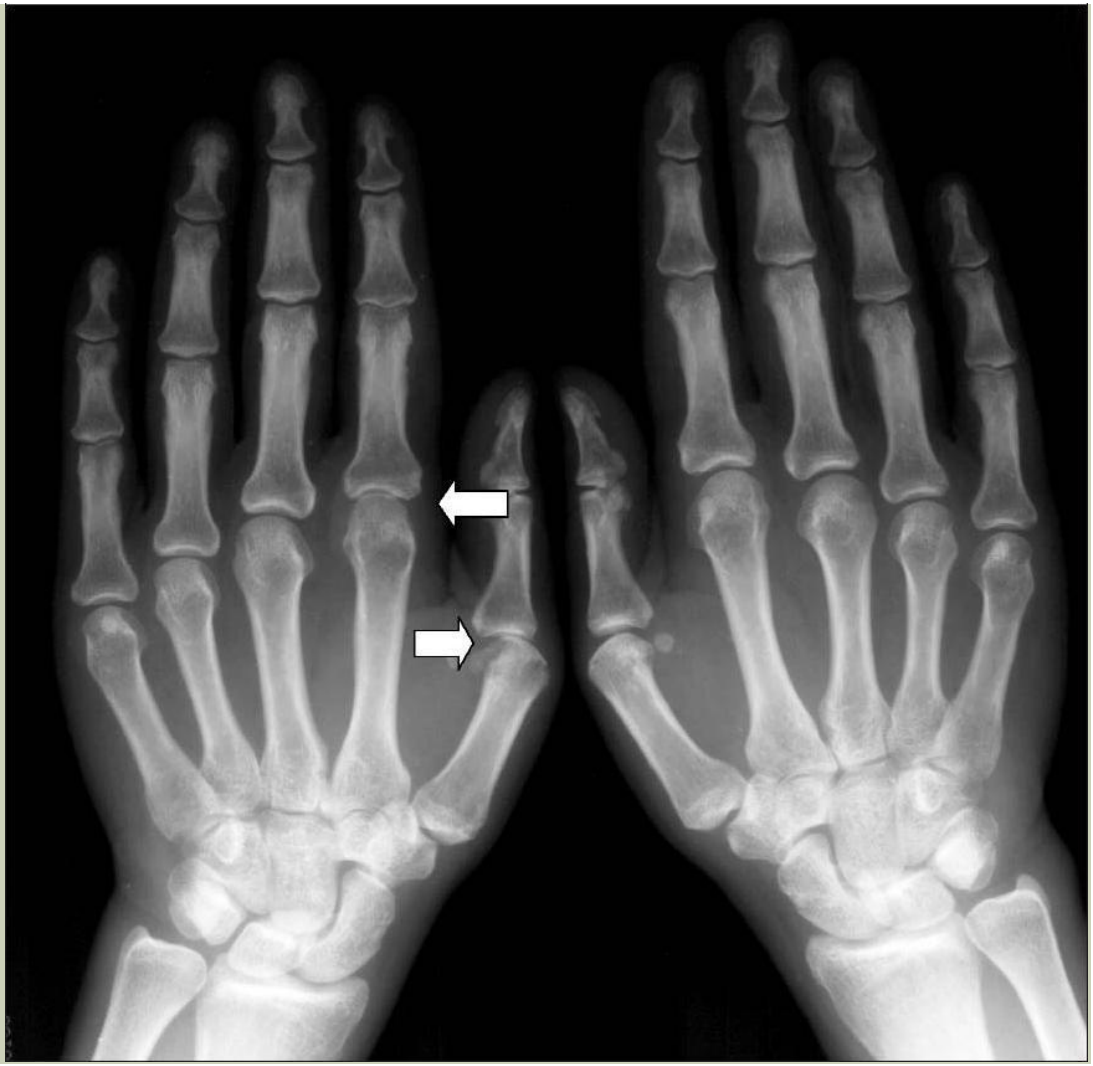

РЕНТГЕНОЛОГИЧЕСКАЯ СТАДИЯ 1

РА, стадия 1. Незначительный околосуставный остеопороз. Незначительно сужены щели первых межфаланговых и плюснефаланговых суставов

РЕНТГЕНОЛОГИЧЕСКАЯ СТАДИЯ 2

- **Рентгенологическая стадия 2.**
- Околосуставный остеопороз.
- Множественные кисты.
- Сужение суставных щелей.
- Единичные эрозии (до 5).
- Возможны единичные подвывихи суставов.

РЕНТГЕНОЛОГИЧЕСКАЯ СТАДИЯ 2

РА, стадия 2 (неэрозивная форма)

РЕНТГЕНОЛОГИЧЕСКАЯ СТАДИЯ 2

РА, стадия 2 (неэрозивная форма).

РЕНТГЕНОЛОГИЧЕСКАЯ СТАДИЯ 2

РА, стадия 2. Умеренный распространенный остеопороз. Резко сужена щель 5-го плюсне-фалангового сустава. Единичные кисты. Истончение кортикального слоя костей. Эрозий нет.

РЕНТГЕНОЛОГИЧЕСКАЯ СТАДИЯ 2

РА, стадия 2. Утолщены мягкие ткани в области запястья. Околосуставный остеопороз. Сужены щели межзапястных, пястно-фаланговых и проксимальных межфаланговых суставов. Единичные кисты. Неэрозивный полиартрит.

РЕНТГЕНОЛОГИЧЕСКАЯ СТАДИЯ 2

Эрозивный РА, стадия 2. Единичная эрозия первого правого пястно-фалангового сустава.

РЕНТГЕНОЛОГИЧЕСКАЯ СТАДИЯ 2

Эрозивный РА, стадия 2. Единичные эрозии костей запястья.

РЕНТГЕНОЛОГИЧЕСКАЯ СТАДИЯ 2

Эрозивный РА, стадия 2. Незначительно утолщены мягкие ткани в области запястья. Умеренный околосуставный остеопороз. Сужены щели суставов запястья и пястно-фаланговых суставов. Единичные кисты. Краевая эрозия 2-й правой пястной головки.

РЕНТГЕНОЛОГИЧЕСКАЯ СТАДИЯ 3

- **Рентгенологическая стадия 3.**
- Околосуставный остеопороз.
- Множественные кисты.
- Сужение щелей большинства суставов.
- Множественные эрозии.
- Вывихи и подвывихи суставов.
- Деформации эпифизов костей.

РЕНТГЕНОЛОГИЧЕСКАЯ СТАДИЯ 3

РА, стадия 3. Преимущественное симметричное поражение костей и суставов запястья.

РЕНТГЕНОЛОГИЧЕСКАЯ СТАДИЯ 3

РА, стадия 3. Симметричный эрозивный полиартрит.

РЕНТГЕНОЛОГИЧЕСКАЯ СТАДИЯ 3

РА, стадия 3. Вывихи 2–4-го плюснефалангового сустава (слева)

РЕНТГЕНОЛОГИЧЕСКАЯ СТАДИЯ 3

РА, стадия 3

РЕНТГЕНОЛОГИЧЕСКАЯ СТАДИЯ 4

- **Рентгенологическая стадия 4.**
- Околосуставный остеопороз.
- Множественные кисты.
- Сужение щелей большинства суставов.
- Множественные эрозии.
- Вывихи и подвывихи суставов.
- Деформации эпифизов костей.
- Единичные или множественные костные анкилозы.

РЕНТГЕНОЛОГИЧЕСКАЯ СТАДИЯ 4

РА, стадия 4. Множественные анкилозы суставов запястья.