Российский университет дружбы народов
Медицинский институт

Кафедра челюстно-лицевой хирургии

Тробофлебит лицевой вены. Тромбоз кавернозного синуса.

Айдаралиев А. Б.

МС-401

Москва, 2016

- **Тромбофлебит лицевых вен** - это острое воспаление вены с ее тромбозом, которое развивается при гнойно-воспалительных заболеваниях челюстно-лицевой области.
- Поражение сосудистой стенки может происходить двумя путями:

1. при снижении реактивности организма, замедлении кровотока, повреждении венозной стенки, изменении состава крови и повышении ее свертывания **=>эндофлебит**
2. при переходе воспалительного процесса с окружающих тканей на наружную стенку вены **=>перифлебит**

В обоих случаях в воспалительный процесс вовлекается вся венозная стенка и в вене происходит образование тромба.

- Тромбофлебит является осложнением:

1. острой одонтогенной инфекции;
2. флегмоны подвисочной и крылонебной области;
3. пиодермии (фурункул, карбункул);
4. воспалительных заболеваний носа и его придаточных пазух.

- Наиболее высокий риск развития тромбофлебита отмечен при локализации первичного гнойного очага в области *подбородка, нижней и верхней губ, перегородки и крыльев носа, век*.

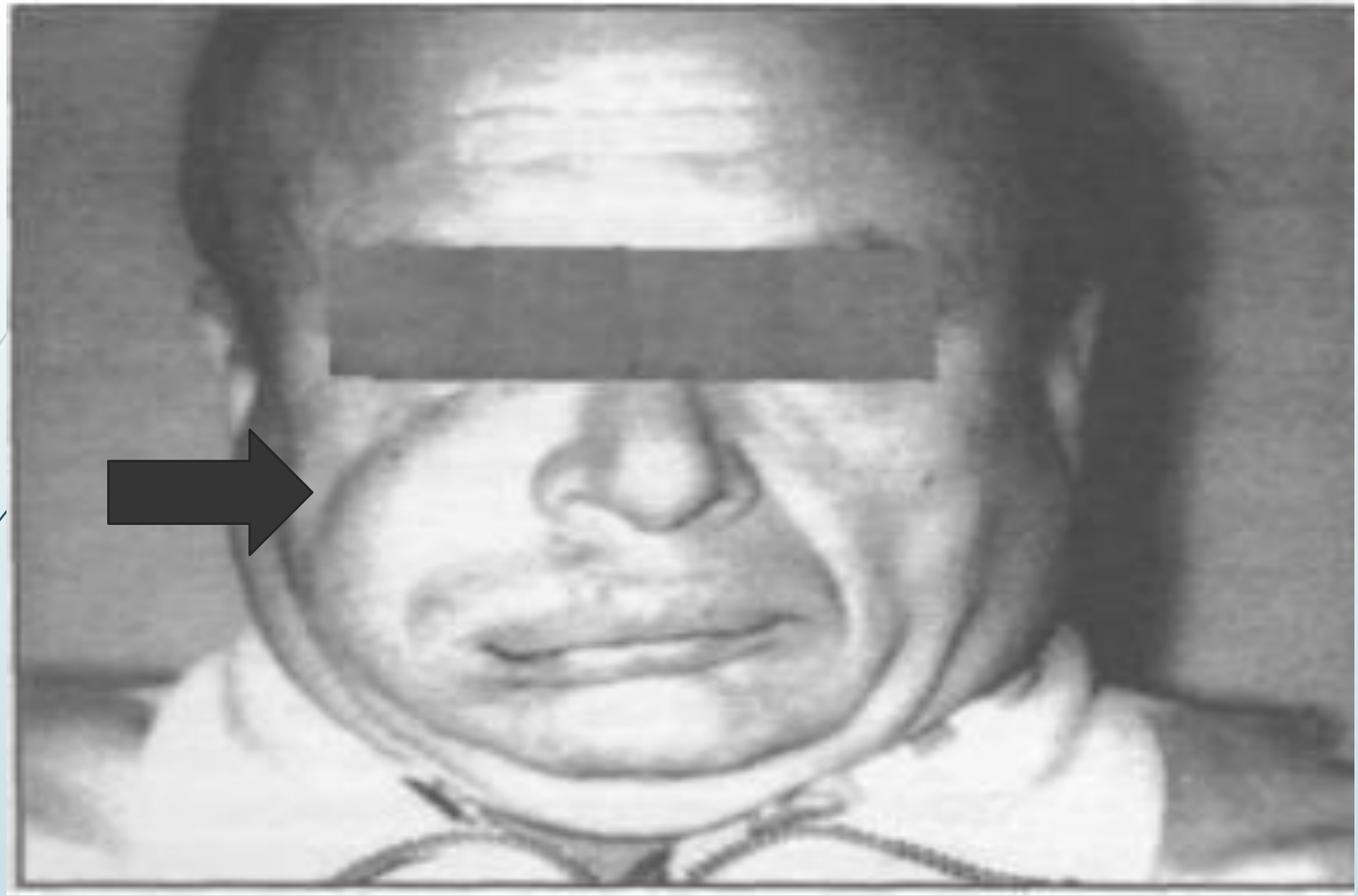

Патогенез

- В патогенезе имеет значение микробная сенсибилизация, аутоаллергия, возникающая в результате распада тканей при инфекции челюстно-лицевой области, а также воспалительное и травматическое повреждение эндотелия вен, особенно в сенсибилизированном организме, предрасполагающее к внутрисосудистому свертыванию и образованию тромба на участке повреждения вены (В.П. Балуда, 1975).
- Сначала тромб может быть асепти- ческим, и в этих случаях отсутствует характерная клиническая картина заболевания, но в даль- нейшем он подвергается протеолизу, и распавшиеся его части, а также продукты метаболизма микроорганизмов всасываются в кровь.

- В развитии тромбофлебита выделяют триаду Вирхова:

1. замедление кровотока в вене
2. изменение химического состава крови
3. повреждение эндотелия стенки вены.

- В зоне замедления венозного кровотока более продолжительное время, чем в нормальных условиях, находятся ферменты (тромбин, котехоламин, серотонин) и другие вещества, способствующие агрегации эритроцитов.
- Одновременно изменяются реологические и физические свойства тромбоцитов под воздействием аллергенов и эндогенной инфекции. В результате этого происходит скле ивание тромбоцитов с коллагеновыми волокнами и эндотелиальными клетками..

- Повышенная агрегация форменных элементов крови и гиперкоагуляция способствуют образованию на поврежденной поверхности внутренней оболочки вены небольшого размера пристеночного ***Белого* Тромба**. А затем с образованием и оседанием на нем тромбопластина формируется ***Красный* Тромб**.
- Установлено, что образованию тромбов при повреждении венозного эндотелия способствует изменение его электрического заряда с *отрицательного на положительный*. А нормальные тромбоциты, имея *отрицательный заряд*, фиксируются на поврежденном эндотелии.
- Сначала тромб может быть *асептическим*, и в этих случаях отсутствует характерная клиническая картина заболевания, но в дальнейшем он подвергается протеолизу, и распавшиеся его части, а также продукты метаболизма микроорганизмов всасываются в кровь.

Клиническая картина

- Начальные признаки заболевания при обследовании пациента могут быть не особенно выраженными, что чаще наблюдается при тромбофлебите глубоких вен.

1. Больные предъявляют жалобы на боль, характер которой зависит от локализации очага воспаления и его распространенности.
2. В дальнейшем интенсивность боли усиливается. Определяются инфильтрация и отек по ходу пораженной вены, как правило, лицевой или угловой. Такие вены можно пальпировать, ощущая плотные, болезненные тяжи. Кожа под ними гиперемирована, с синюшным оттенком.
3. Затем отек распространяется далеко за пределы инфильтрата.

- Общее тяжелое состояние больного обусловлено выраженной интоксикацией: слабость, подъем температуры до 39°С и выше, озноб, проливной пот, отсутствие аппетита. В анализах крови определяют лей коцитоз, сдвиг лейкоцитарной формулы влево, увеличение СОЭ. Со стороны мочи могут наблюдаться изменения, которые свойственны токсическому нефриту
- Тяжелое течение тромбофлебита на фоне малоэффективного лечения может осложниться развитием синусотромбоза, абсцесса головного мозга, сепсиса. Это сопровождается резким ухудшением состояния *больного* и нередко приводит к неблагоприятному исходу.

Диагностика

- *Диагноз* Тромбофлебита вен челюстно-лицевой области устанавливают на основании жалоб, анамнеза и клинического обследования больного.
- Определенным подспорьем в ранней диагностике тромбофлебита, особенно глубоких вен, могут быть данные коагулограммы с признаками гиперкоагуляции (снижение фибринолитической активности крови, повышение толерантности плазмы к гепарину, появление фибриногена Б, нарастание концентрации фибриногена). Для исключения бактеримии берут кровь из вены для микробиологического ис следования.

Дифференциальная диагностика

- Тромбофлебит лицевой вены нужно дифференцировать с:

1. Рожистым воспалением
2. Фурункулами или карбункулами

Лечение

- **Лечение** тромбофлебита включает в себя мероприятия **местного** воздействия на очаг инфекции и **общего плана**.

1. В зависимости от характера и распространенности местного гнойно-воспалительного процесса выполняют различные хирургические пособия в условиях полноценного обезболивания. К таким операциям относятся: удаление "причинного" зуба, вскрытие и дренирование флегмоны или абсцесса, хирургическая обработка гнойного очага при фурункуле или карбункуле, синусотомия при эмпиеме верхнечелюстной пазухи.
2. Лечебные мероприятия общего плана направлены на борьбу с патогенной микрофлорой, интоксикацией *организма*, нарушением всех видов обменных *процессов* и гемостаза.

Схема патогенетического лечения тромбофлебитов челюстно-лицевой области со- стоит из следующих этапов:

1. При появлении первых признаков этого заболевания необходима обязательная госпитализация больных и помещение их в палату интенсивной терапии.
2. Из очага воспаления берут экссудат (для выявления чувствительности патогенной микрофлоры к антибиотикам) и кровь из вены (для определения показателей коагулограммы и наличия бактериемии).
3. Выполняют раннее рассечение гнойно-воспалительного инфильтрата
4. Для снижения интоксикации организма больному внутривенно (капельно) вводят 200- 400 мл неогемодеза,500 мл 5% раствора глюкозы, антибиотики широкого спектра действия.
5. Для предотвращения внутрисосудистого свертывания крови вводят внутривенно гепарин.
6. При выраженной сенсибилизации организма к микробным аллергенам назначают не- специфическую гипосенсибилизирующую терапию.
7. Можно проводить катетеризацию наружной сонной артерии через поверхностную височную артерию.

Профилактика

- Профилактика тромбофлебита

1. своевременное и эффективное лечение гнойно-воспалительных **очагов** челюстно-лицевой области;
2. предупреждение повреждения инфицированных тканей;
3. соблюдении правил гигиены кожи лица;
4. необходимо избегать диагностических и тактических врачебных ошибок.



Тромбофлебит пещеристого синуса

- При несвоевременной и неадекватной помощи больным с тромбофлебитом вен челюстно-лицевой области воспалительный процесс очень быстро распространяется **на внутричерепные венозные синусы**.
- Это заболевание является тяжелейшим осложнением острых одонто-генных воспалительных процессов. Прогноз при тромбофлебитах пещеристого синуса является неблагоприятным, а летальность при этом заболевании высокая.

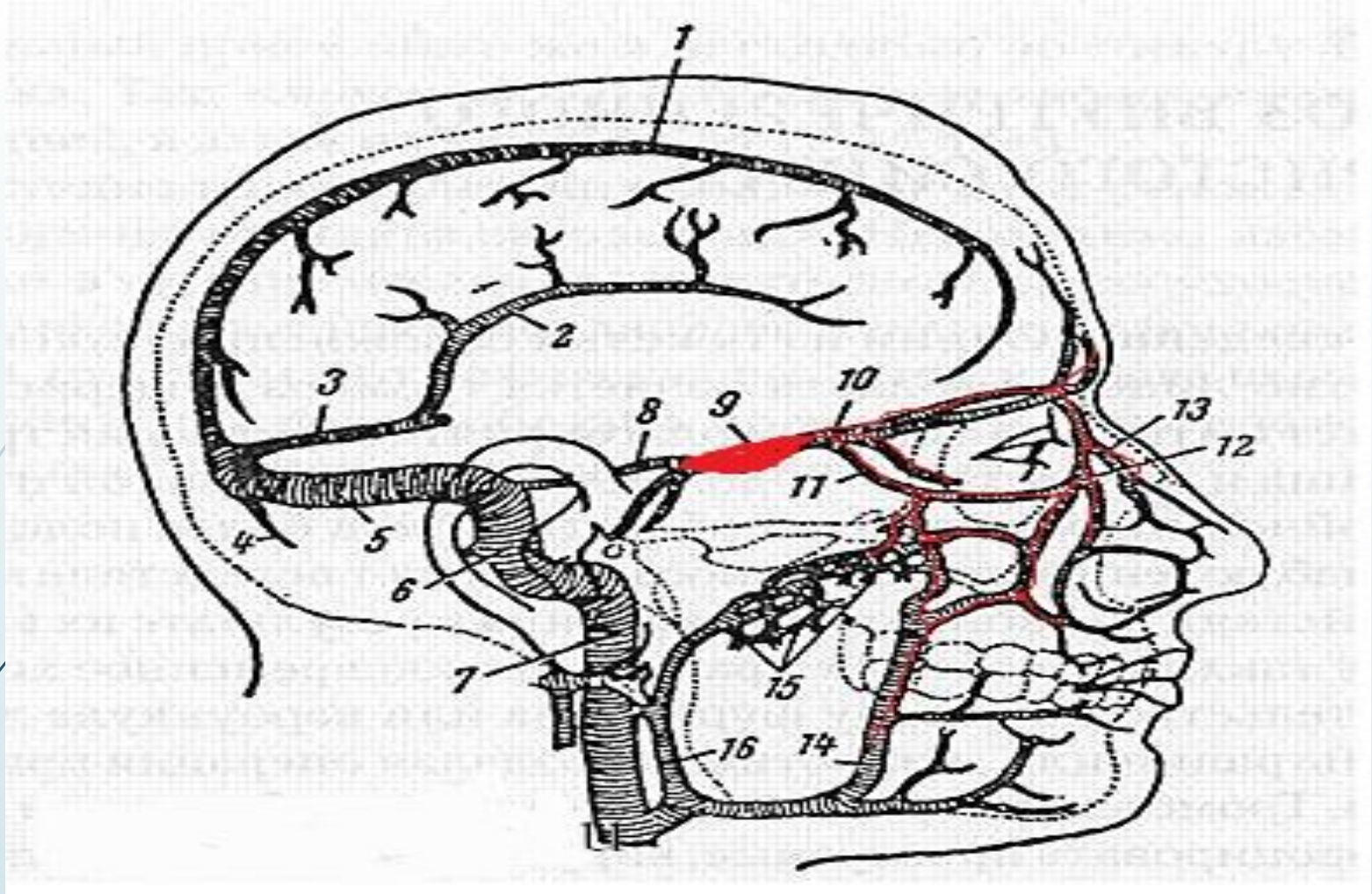

Вены **лица** и синусы твердой мозговой оболочки (схема) (Островерхое Г. Е. и соавт., 1963): 1 - sinus sagittalis superior; 2 - sinus sagittalis inferior; 3 - sinus rectus; 4 - sinus occipitalis; 5 - sinus transversus; 6 - sinus sigmoideus; 7 - v. jugularis interna; 8 - sinus petrosus superior; 9 - sinus cavernosus; 10 - v. ophthalmica superior; 11 - v. ophthalmica inferior; 12 - v. angularis; 13 - v. dorsalis nasi; 14 - v. facialis; 15 - plexus pterygoideus; 16 - v. retromandibularis

надглазничная вена
лобная вена
надблоковая в.
угловая вена
вены верхнего века
вены нижнего века
подглазничная вена
поверхностные височные вены
лицевая вена

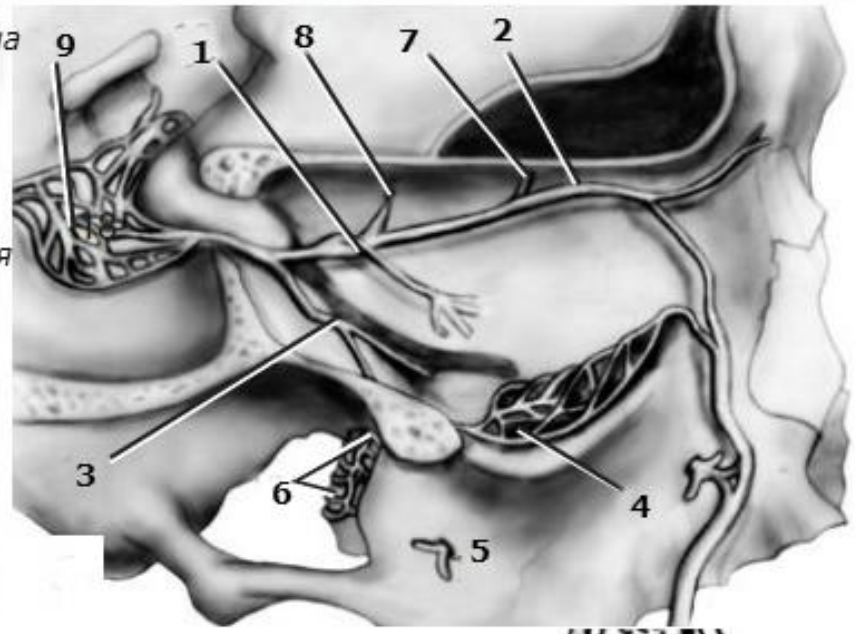
9
1
8
7
2
3
6
4
5

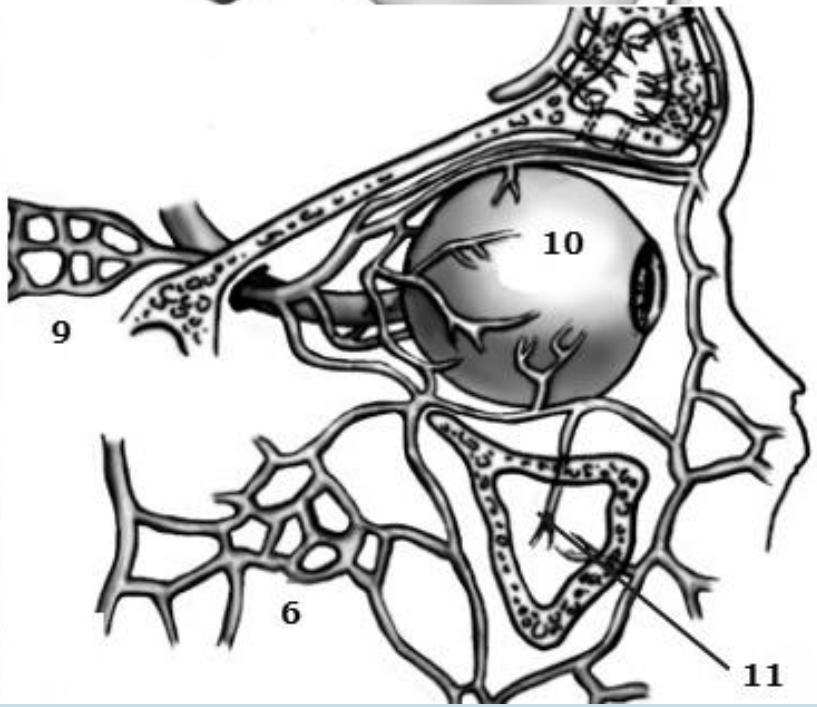
10
9
6
11

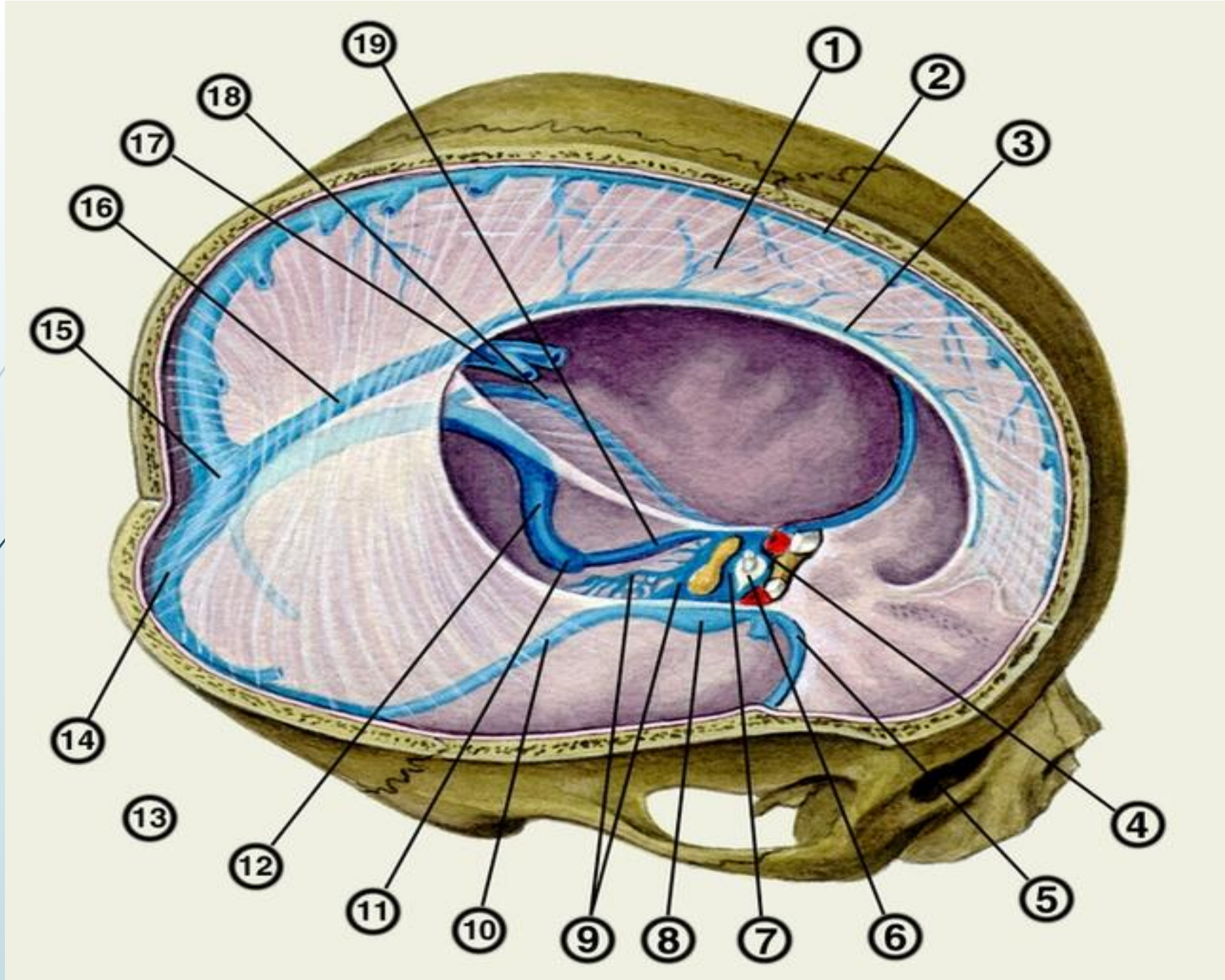
19
1
2
18
3
17
16
15
14
13
12
11
10
9
8
7
6
5
4

Основные анастомозы внечерепных и внутричерепных притоков внутренней яремной вены

1. Анастомоз лицевой и верхней глазничной вен в области медиального угла глаза (особенно опасный переходом инфекции в кавернозный синус).
2. Анастомоз крыловидного сплетения с нижней глазничной веной в области нижней глазничной щели и с верхней глазничной веной в полости носа.
3. Анастомозы крыловидного сплетения и пещеристого синуса через венозные сплетения овального и круглого отверстий.
4. Анастомоз крыловидного сплетения с венами твердой мозговой оболочки через средние менингеальные вены.
5. Анастомозы синусов твердой мозговой оболочки и диплоических вен с поверхностными венами головы через эмиссарные вены (vv.emissariae)

Клиническая картина

- М.С. Шанов (1957) рекомендует выделять варианты клинической картины тромбофлебитов пещерного синуса, которые характеризуются двумя основными признаками:

1. расстройством кровообращения в глазу
2. выпадением функций черепно-мозговых нервов (глазодвигательного, блоковидного, отводящего, тройничного), сочетающихся с септико- пиемическим состоянием.

Клиническая картина

- Больные жалуются на сильную головную боль, слабость, недомогание, озноб. Температура тела повышается до 39-40°С. Отмечается резкая боль в области глаз.
- Наблюдается гиперемия кожи, выраженный и плотный отек век, при котором часто не удается раскрыть глазную щель. Это обусловлено инфильтрацией мягких тканей, ор- биты.
- Появляются расширение зрачка и вен глазного дна, хемоз, выпячивание глазного яблока (экзофтальм), ограничение движений глаза или даже его неподвижность, возникающая из-за пареза глазодвигательных нервов (эти нервы проходят через пещеристую пазуху).
- Дальнейшее утяжеление заболевания связано с распространением инфекции на рядом расположенные сосуды, нервы и вещество головного мозга и с возникновением внутри - и внечерепных осложнений

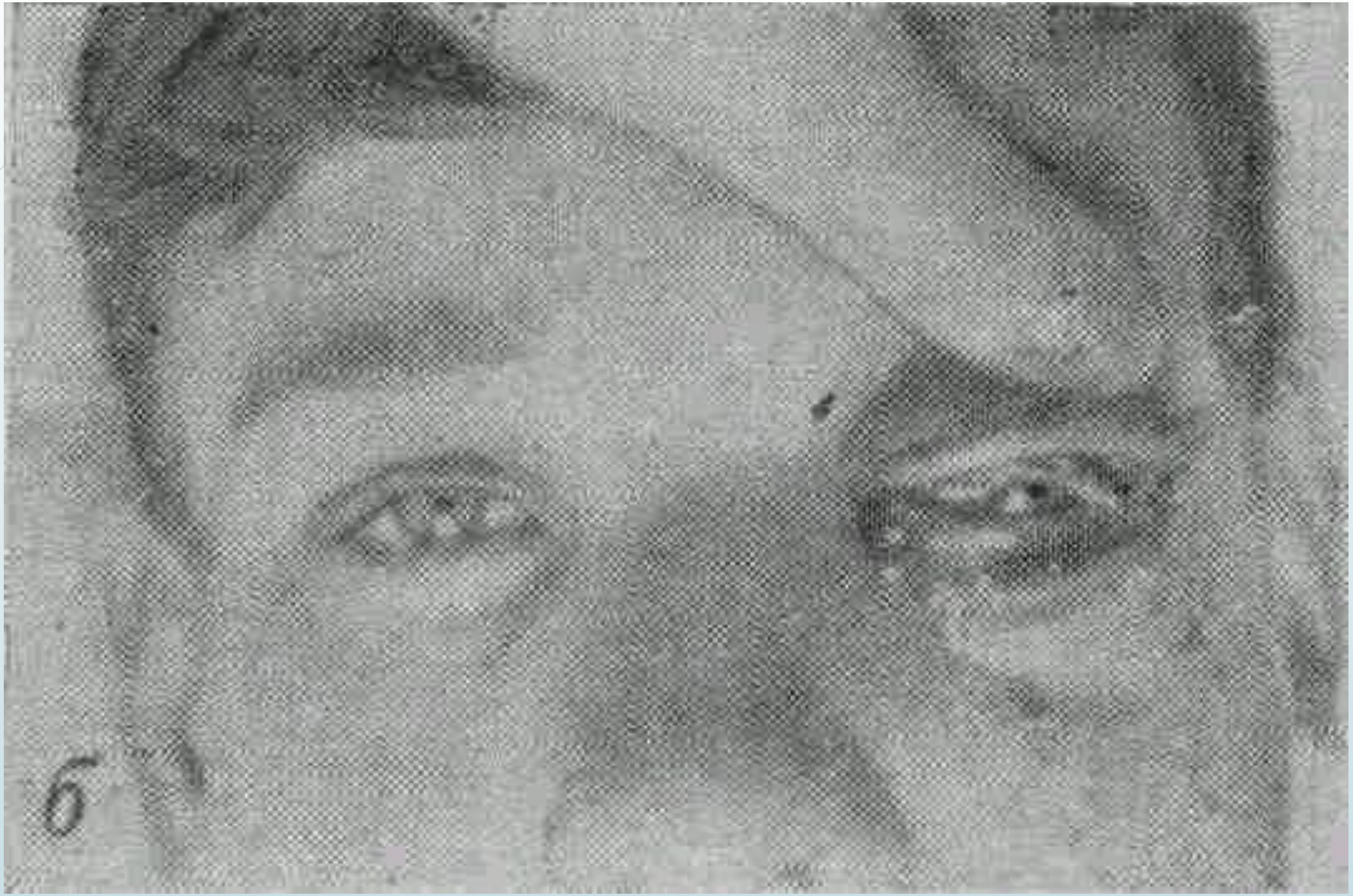

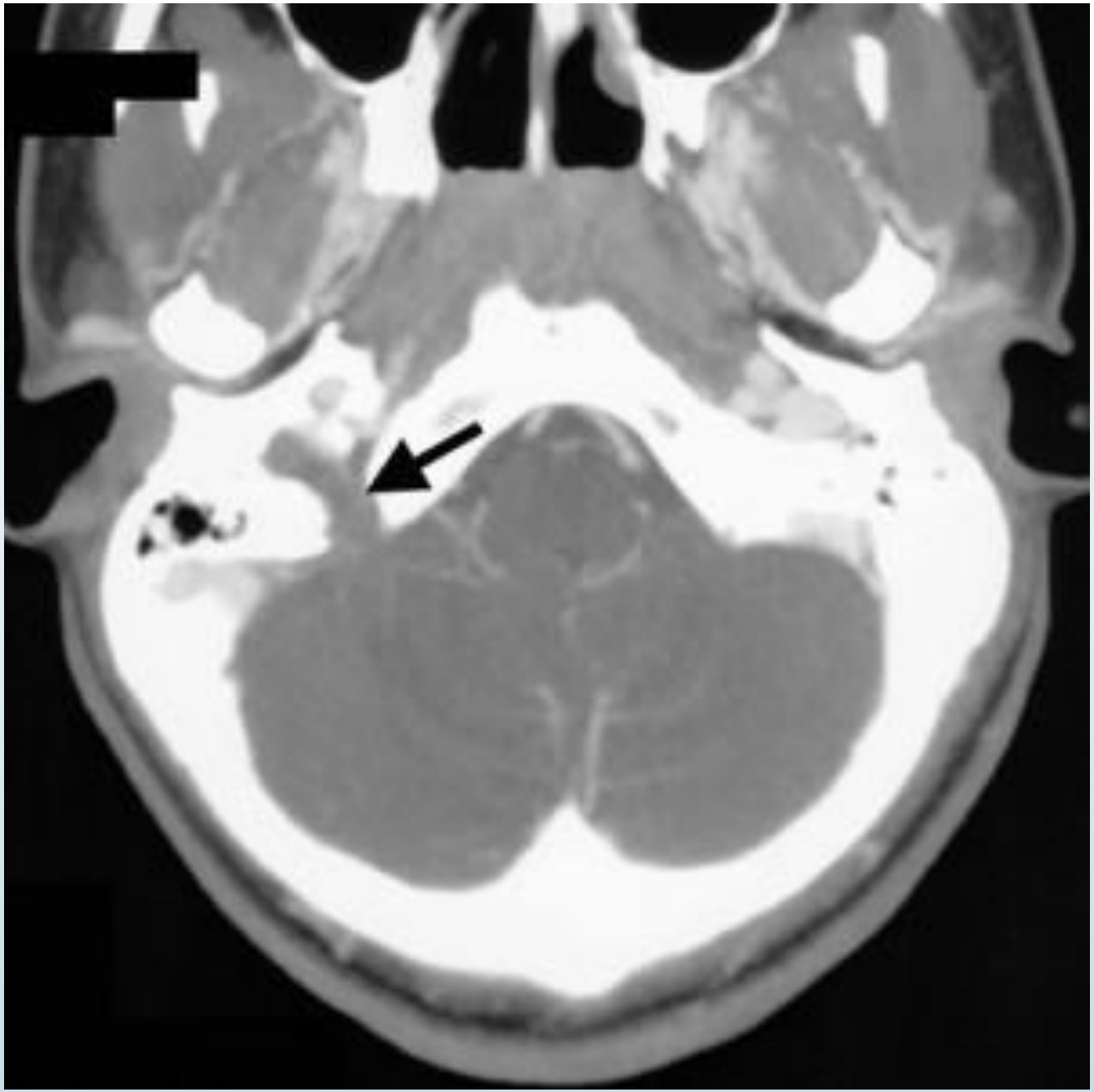

Лечение

- Пациенты с тромбозом внутричерепного пещеристого синуса должны получать лечение в палате интенсивной терапии или реанимационном отделении.
- Комплексное лечение направлено на нормализацию свертывающей системы крови, ликвидацию бактериальной агрессии, борьбу с интоксикацией и нарушением всех видов обмена.
- Главным в лечении тромбоза является комплексное применение тромболитических препаратов, антикоагулянтов, *препаратов*, улучшающих микроциркуляцию и снижающих агрегацию форменных элементов крови.
- Неотъемлемой частью комплексного лечения является антибактериальная **терапия**