

Клинический случай:

Ребенок раннего детского возраста с
гипогаммаглобулинемией

Докладчики:
Агафонова Ю.
А.
Пастухов П.А.
ОП-511

Анамнез жизни

На момент начала обследований ребенку 2 мес.

-Ребенок от III беременности

(мать на учете не стояла, не обследована).

-от III срочных родов

(все дети от предыдущих беременностей здоровые).

-Вес при рождении 3020г.

-Длина тела – 51см.

Ранний неонатальный период без особенностей.

Привита в роддоме от геп. В, БЦЖ – м/о.

Анамнез заболевания

Больна с 29.01, стационарное лечение в ДГБ 11, затем переведена в ДГБ 15, затем получала лечение в ГKB 40, диагноз: ротавирусный гастроэнтероколит.

12.02. выписана, лабораторные показатели были в норме, за исключением снижения общего белка с 47 до 37г/л.

16.02-26.02 Поступает в ГKB №40

DS: Острый гастроэнтероколит. Токсикоз. Эксикоз I. Гемоколит.

Соп: Анемия II, с-м цитолиза.

Состояние на фоне терапии с умеренной положительной динамикой.

26.02. Переведена в ОДКБ №1 для дальнейшего лечения.

ГКБ №40

16.02.

Жалобы:

На повышение температуры до 38,8; Прожилки крови в стуле.

Первичный осмотр:

Состояние средней степени тяжести за счет острого гастроэнтерита, интоксикации. Положение активное, сознание ясное.

Менингеальные знаки: отрицательные

Кожа: физиологической окраски, тургор нормальный, отек подкожной клетчатки отсутствует

ДС: Зев чистый, Л/у не увеличены, носовое дыхание свободное, выделений из носа нет,

Дыхание везикулярное проводится во все отделы, ЧД 37, хрипов нет.

ССС: Тоны сердца звучные, ЧСС 138/мин, шумов нет

ПС: Язык чистый, влажный, Живот не увеличен, не вздут, чувствует в акте дыхания, при пальпации мягкий, безболезненный, печень селезенка в норме, стул 2 раза жидкий красного цвета.

DS: Острый гастроэнтероколит. Гемоколит.

Терапия: безлактозная смесь, смекта 1п*1р/сут; цефтриаксон 200мг*2р/сут + инфузия (Рингер 250,0; физ. Р-р 100,0; глюкоза 10% - 100,0)

- **16.02. – 1 сутки в ГКБ 40**

Состояние тяжелое за счет токсикоза, гастроинтестинальной н-ти, эксикоза I, фебрильной лихорадки (38,8).

Наблюдалось однократное срыгивание.

Стул до 7 раз жидкий с неперевааренными частицами, зеленью, слизью. Диурез снижен.

- **17.02 – 2 сутки в ГКБ 40**

Состояние средней степени тяжести с умеренной положительной динамикой.

Температура фебрильная, но снижается гемодинамика. Стул до 5 раз с зеленью и неперевааренными частицами. Мочится хорошо. ИТ проведена в полном объеме. Гемоколита нет.

18.02 – 3 сутки в ГKB 40

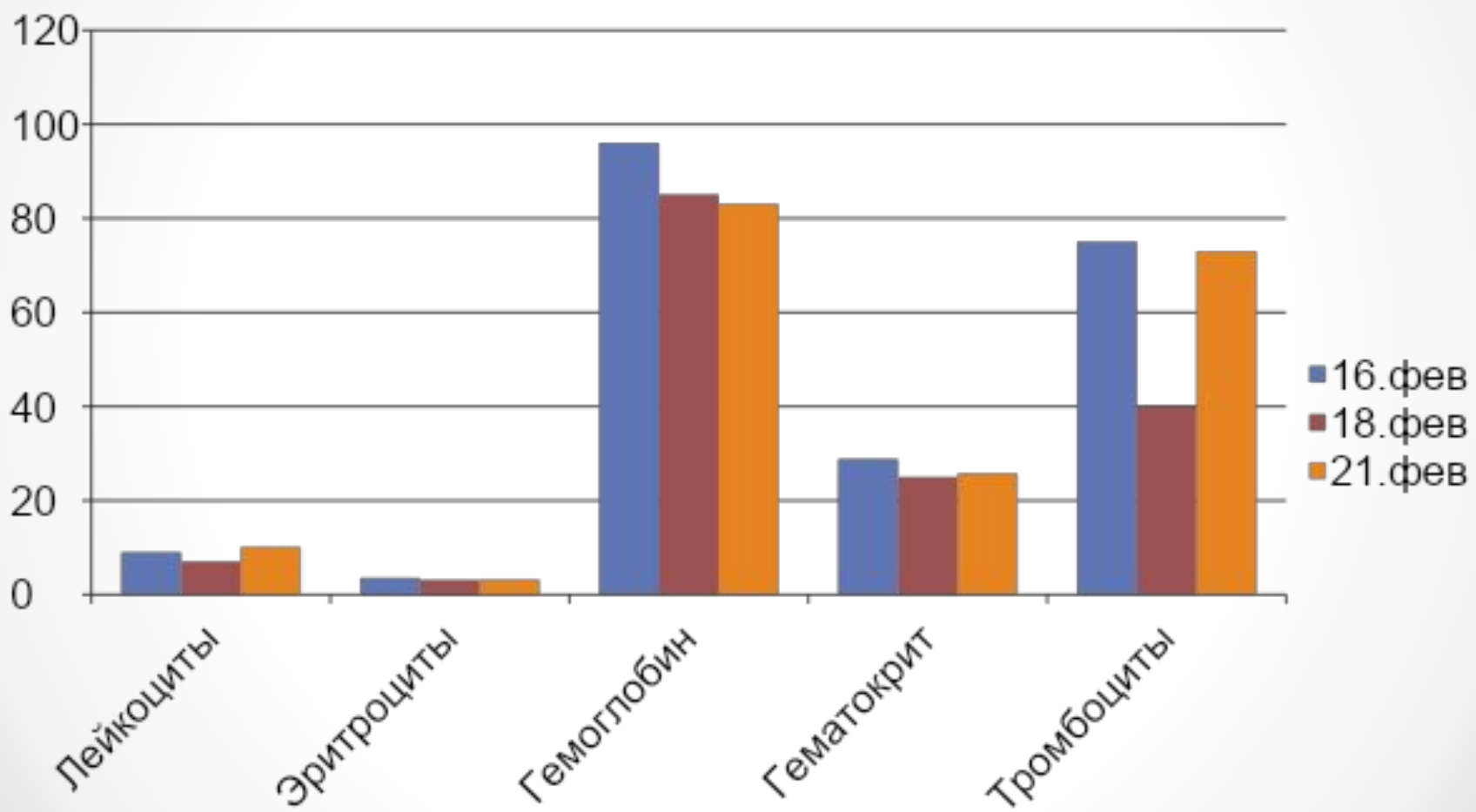
- Состояние средней степени тяжести, клинически тяжело по лабораторным показателям.
- Кожа бледная, чистая, пастозность век, голеней.
- Зев спокоен, язык обложен белым налетом, саливация сохранена, рвоты срыгивания нет.
- В легких дыхание пуэрильное, хрипов нет.
- Живот вздут, доступен глубокой пальпации, стул до 6 раз жидкий, с зеленью и слизью, с обильными непереваженными частицами.
- Диурез сохранен
- Печень + 2.5 см. Селезенка + 1 см.

19.02 – 4 сутки в ГKB 40

- Состояние тяжелой степени тяжести за счет гастроинтестинальной недостаточности.
 - Ребенок в сознании на осмотр реагирует.
 - Кожа бледная, чистая, отёк век, голеней.
 - Зев спокоен, язык обложен белым налетом, саливация сохранена, рвоты, срыгиваний нет
 - В легких дыхание пуэрильное, хрипов нет.
 - Живот вздут, доступен глыбой пальпации
 - Стул до 4 раз жидкий, с зеленью и слизью, с обильными неперевааренными частицами.
- Печень + 2.5 см. Селезенка + 1 см.
- Проводится оральная регургитация
(смекта, вода per os V-250ml)

Лабораторная диагностика

ОАК	16.фев	19.фев	21.фев
Лейкоциты	9	7,0	10,1
Эритроциты	3,52	3,1	3,15
Гемоглобин	96	85	83
Гематокрит	28,8	25	25,8
Тромбоциты	75	40	73
Лейкоцитарная формула			
Палочки		3	
Сегментоядерные		20	32
Моноциты	1	7	2
Лимфоциты	59	70	66
СОЭ	3	10	2



Биохимия крови	16.02	18.02	21.02
АЛТ	74,5	56	23
АСТ	78,4	43,5	67.5
альбумин		28	23
альфа амилаза	58	1	18
билирубин общий	5,7	5,3	0.7
Глюкоза	4,1	6,17	5,24
Креатинин	50	17	33
Мочевина	4,3	1,9	0,9
Общий белок	35,9	37,1	37.6
Щелочная фосфатаза		283	253

18.02.

Анализ кала: нейтральный жир в значительном количестве, слизь (+).

Бак исследование кала:

Обнаружено: *Candida* spp., *Klebsiella pneumoniae* – обильный рост

19.02.

ПЦР кала (Сальмонеллы, шигеллы, EIEC, кампилобактер; -адено, -рота, -астро, норовирусы) – не обнаружено

Инструментальные обследования

18.02. УЗИ брюшной полости и забрюшинного пространства

Заключение: свободная жидкость в брюшной полости, гепатоспленомегалия, реактивные изменения паренхимы поджелудочной железы, кистовидная структура.

19.02. Обзорный снимок органов грудной клетки

Заключение: сегментарное неравномерное расширение петель кишечника (частичная низкокишечная непроходимость)

19.02. УЗИ тимуса

Заключение: гипоплазия тимуса, небольшой правосторонний гидроторакс

20.02. Консилиум

DS: гастроэнтероколит, затяжное течение, вызванный УПФ, тяжелой степени тяжести.

- 1) Не исключается течение генерализованной ЦМВ-инфекции (учитывая наличие гемоколита, гастроэнтероколита Klebs. Этиологии, цитолиза в б/х, сохранение гипопротеинемии), данный возраст, необследованность матери во время беременности
- 2) Потерю белка за счет вероятной патологии кишечника

Соп. DS: транзиторный ИДС

В лечении: альбумин 10%, лазикс 0,1мл.

20.02.

Взяты исследования:

-иммунограмма

(IgG<2; резкое снижение IgM – 0,34; IgA<0,26;

B-лимфоциты<10%, Т-хелперы 33%,)

-ПЦР (ЦМВ) ($356 \text{к} * 10^5$)

-УЗИ тимуса (гипоплазия?)

21.02.

Состояние тяжелой степени тяжести за счет гастроинтестинальной недостаточности, отечного синдрома.

Ребенок в сознании на осмотр реагирует негативно, плачет. Кожа бледная, чистая, отёк век, больше справа. Зев спокоен, язык обложен белым налетом, саливация сохранена. Энтерально усваивает 50-60мл молочной смеси. Однократная рвота молочной смесью с примесью желчи. В легких дыхание пуэрильное, хрипов нет. Живот вздут, доступен глыбой пальпации, стул до 3 раз жидкий кашицеобразный.

Вероятно наличие 1чн. ИДС на фоне врожденной ЦМВ-инфекции. Врожденная патология кишечника (кишечная лимфангиэктазия).

В лечении: +ацикловир; 10% альбумин.

ОДКБ №1

Ребенку 2,5мес.

Переведена с DS: ПИДС. ЦМВ-инфекция. Врожденная патология кишечника (киш. Лимфангиэктазия). Анемия II. Синдром цитолиза. Гипопротеинемия.

Жалобы: активно не предъявляет

Об-но:

T= 36,6; ЧСС 145уд/мин; ЧД 42/мин.

Состояние тяжелое. Реакция на осмотр адекватно-негативная. Кожа бледная, субиктеричная, N влажности. Печень +2, селезенка по краю р. Дуги.; Живот мягкий, безболезненный. Диурез снижен. Стул желто-зеленый, кашицеобразный.

Предварительный DS: высоковероятен ПИДС (гипогаммаглобулинемия, дефицит В-клеток, гипоплазия тимуса?). ЦМВ-инфекция. Анемия II.

План обследования:

- ОАК, ОАМ, б/х
- гемостазиограмма
- УЗИ органов бр. полости
- УЗИ тимуса
- НСГ
- консультация иммунолога
- иммунограмма
- группа крови
- Диаскинтест
- ИФА на ВИЧ
- ПЦР на ЦМВ

В лечении:

Питание: симилак-1 по 100 №8

Урсофальк 1,0мл*1р/д

26.02.

T=38.8. Энтерально усваивает, не срыгивает. Стула не было, мочится свободно. Печень +2, селезенка по краю реберной дуги.

В терапии:

+цефекон 50мг

+ганцикловир 5мг/кг * 2р/сут

+бакперазон 140мг/кг/сут

27.02.

T=37,4. Стул 5р/сут, разжиженный, комочками, зелено-желтого цвета, дважды с прожилками крови. Мочится свободно.

Консультация иммунолога: +ВВИГ 0,4мг/кг.

28.02

T=36,6. Состояние стабильно-тяжелое. Реакция на осмотр негативная. Пастозность не нарастает. Стул в течение дня 4 раза, желто-зеленый, слизистый, комочками, дважды из них с прожилками крови. Мочится свободно.

В терапии:

+10% альбумин 50мг; дицинон 0.25; смекта ½

01.03.

Состояние стабилизировалось. Энтерально усваивает. Стул до 6 раз, слизистый, с прожилками крови. Мочится свободно, достаточно.

В терапии: +Нутрилон Пепти Гастро

4.03

Состояние ребенка с положительной динамикой по течению гемоколита, стула в крови нет в течении 3 суток. Энтерально усваивает, не срыгивает. Кожа бледная. Пастозность век и стоп уменьшилась в динамике. Стул 3 р/д кашицеобразный желтовато-зеленый без прожилок крови в течении 3 дней.

Лабораторные показатели на данном

Этапе:

	26 февраля	27 февраля	1 марта
PLT	314	452	479
HGB	81	85	84
RBC	3,31	3,4	3,4
HCT	26,4	27,1	27,2
WBC	8,3	14,35	14,5

	27 февраля	1 марта
TP	35	40
ALB	20	27,6
GLUC	6	4,98
ЦРБ	35	6,41
К	5,2	5,14

Гемостазиограмма	27 февраля	
Фибриноген	2,6	
Тромбиновое время	15,1	
АПТВ	24,4	
ПВ	11,4	
Протромбин по Квику	79	
МНО	1,06	

Выраженная структурно-хронометрическая гиперкоагуляция при максимальной активации, повышена концентрация фибрин-мономерных комплексов. Признаки избыточной тромбинемии.

Иммунограмма	27 февраля	
IgA	0,17	
IgM	0,58	
IgG	1	

26.02

ПЦР крови на ДНК ЦМВ (11150 копий)

ОАМ - N

28.02

ПЦР кала – обнаружена ДНК ЦМВ

ИФА на ВИЧ

27.02

Посев кала на кишечную группу – отрицательно

Посев кала на УПФ – единичный рост enterococcus spp.

ИФА на АТ к ЦМВ – обнаружены IgM и низкоавидные IgG

01.03.

Полиморфизм гена MСМ6 гомозиготное состояние СС полиморфизм -13910, Т>С

Д-тест - отрицательный

Инструментальные исследования

	27 февраля	28 февраля
ЭКГ	Вольтаж снижен. ЭОС не отклонена. Синусовая тахикардия с ЧСС 176-187уд/мин	
НСГ	Дилатация наружных ликворных пространств. Стриарная васкулопатия. Справа гигрома в лобной доли	
УЗИ органов брюшной полости	Спленомегалия. Энтероколит. Паховая грыжа справа	
УЗИ тимуса	Без структурных изменений (масса 17,3гр.)	
УЗИ кишечника	Признаки энтероколита	

5.03 Консилиум

На основании данных диагностики. Положительной динамики по гемоколиту на фоне смены АМС на гидролизат белка.

DS: Гипогаммаглобулинемия раннего возраста. Генерализованная ЦМВ-инфекция. Аллергический и алиментарный энтероколит. Аллергия на белок коровьего молока. Первичная лактазная н-ть. Белково-энергетическая н-ть. Гипотрофия I. Анемия II.

В терапии:

- ВВИГ 0,4мг/кг №2
- ганцикловир с учетом вирусной нагрузки №14
- продолжать а/б терапию
- смекту продолжать
- альбумин 10% по показаниям

6.03

Состояние тяжелое. Энтерально усваивает, не срыгивает. Пастозность век. Стул в течение дня 4 раза желто-зеленый, слизистый, комочками. Дважды из них с прожилками крови. Мочится свободно.

В терапии: +бак.сет 1пак*1р/д; ВВИГ – 10%; октагам – 20мл

7.03

Жалобы: сниженный аппетит, вялое сознание.

Состояние ребенка тяжелое по течению генерализованной ЦМВ инфекции на фоне гипогаммаглобинуемии, гемоколита, острой постгеморрагической анемии.

Энтерально усваивает, не срыгивает. Стул 4р/д жидкий, зеленый, слизистый.

В терапии: учитывая отрицательную динамику по степени тяжести анемии – показана гемотрансфузия Eγ-взвеси в объеме 10-20мл/кг

08.03. Уточнение клинического диагноза

DS: Гипогаммаглобулинемия раннего возраста.
Генерализованная ЦМВ-инфекция. Аллергический и алиментарный энтероколит. Аллергия на белок коровьего молока. Первичная лактазная недостаточность. Острая постгеморрагическая анемия II (скорректирована, гемотрансфузия 07.03.). Белково-энергетическая недостаточность. Гипотрофия I.

План обследования: ОАК в динамике, б/х (ЦРБ, о. белок, альбумин) в динамике, ПЦР крови на ЦМВ в динамике.

План терапии:

- Питание: нутрилон пепти гастро по 100,0 №8
- ВВИГ повторно
- Ганцикловир 25мг*2р/сут (до рез-в вирусной нагрузки)
- Бакперазон 350мг*2р/сут (до рез-в лаб контроля)
- 10% альбумин 50,0
- дицинон 0,25 *2р/сут
- смекта ½ пак/сут дробно
- бак. Сет 1 пак*1р/д

Одкб	1 марта	6 марта	7 марта	8 марта
PLT	479	510	415	342
HGB	84	79	74	120
RBC	3,4	3,26	3,02	5,25
HCT	27,2	25	23	37
WBC	14,5	12,53	9,72	19,06

	1 марта	6 марта
TP	40	35
ALB	27,6	24,6
GLUC	4,98	
CRPN	6,41	3,25
K	5,14	5,18

9.03

Состояние средней степени тяжести. Энтерально усваивает. Кожа бледно-розовая. Незначительная пастозность век. Стул 2 раза кашицеобразный. Лечение плановое.

Стул 3 кратный, на памперсе прожилки крови

10.03

Состояние средней степени тяжести. Не лихорадит. Энтерально усваивает. Кожа бледно-розовая.

Стул кашицеобразный с прожилками крови однократный. Лечение плановое.

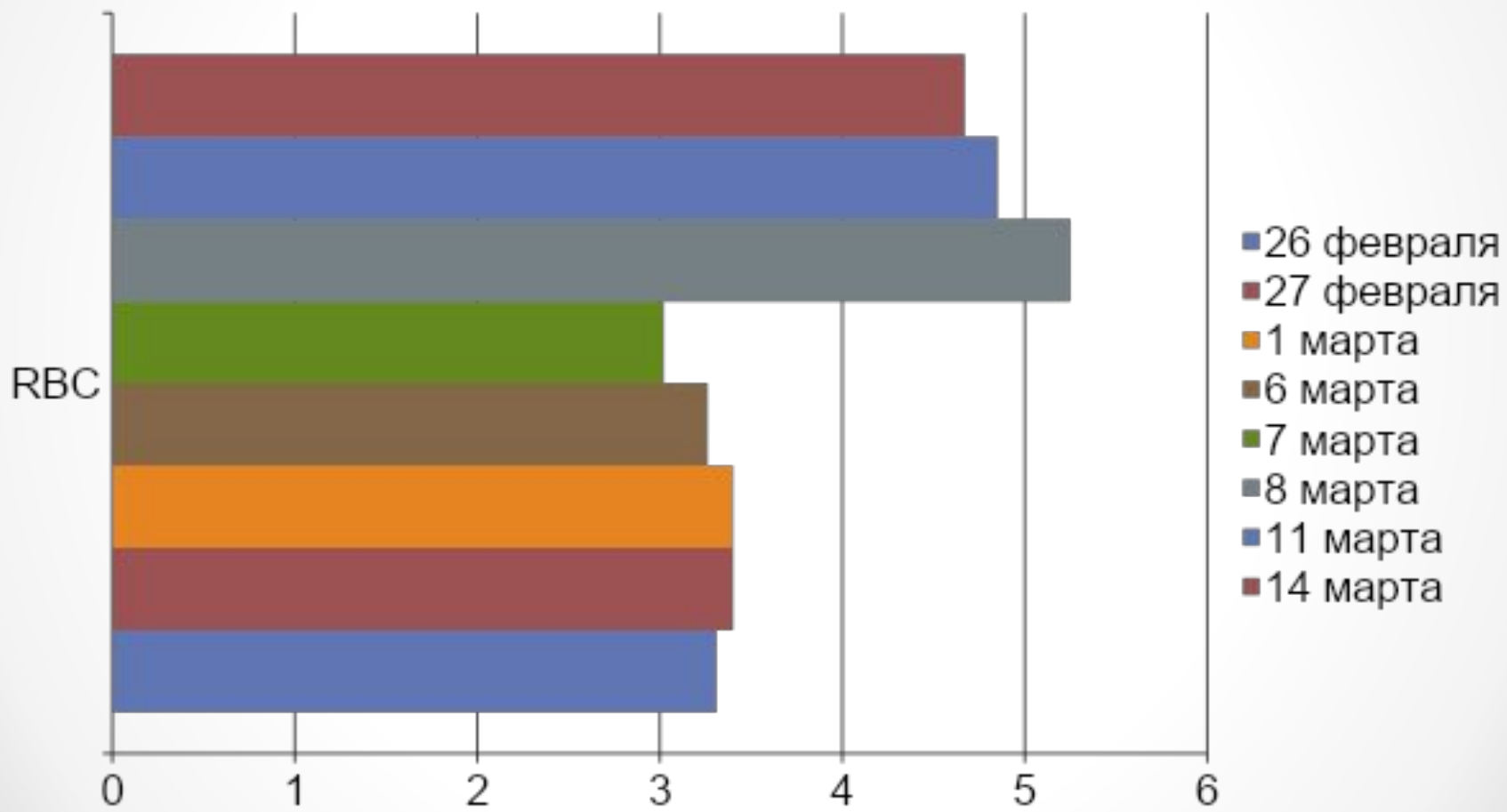
11.03

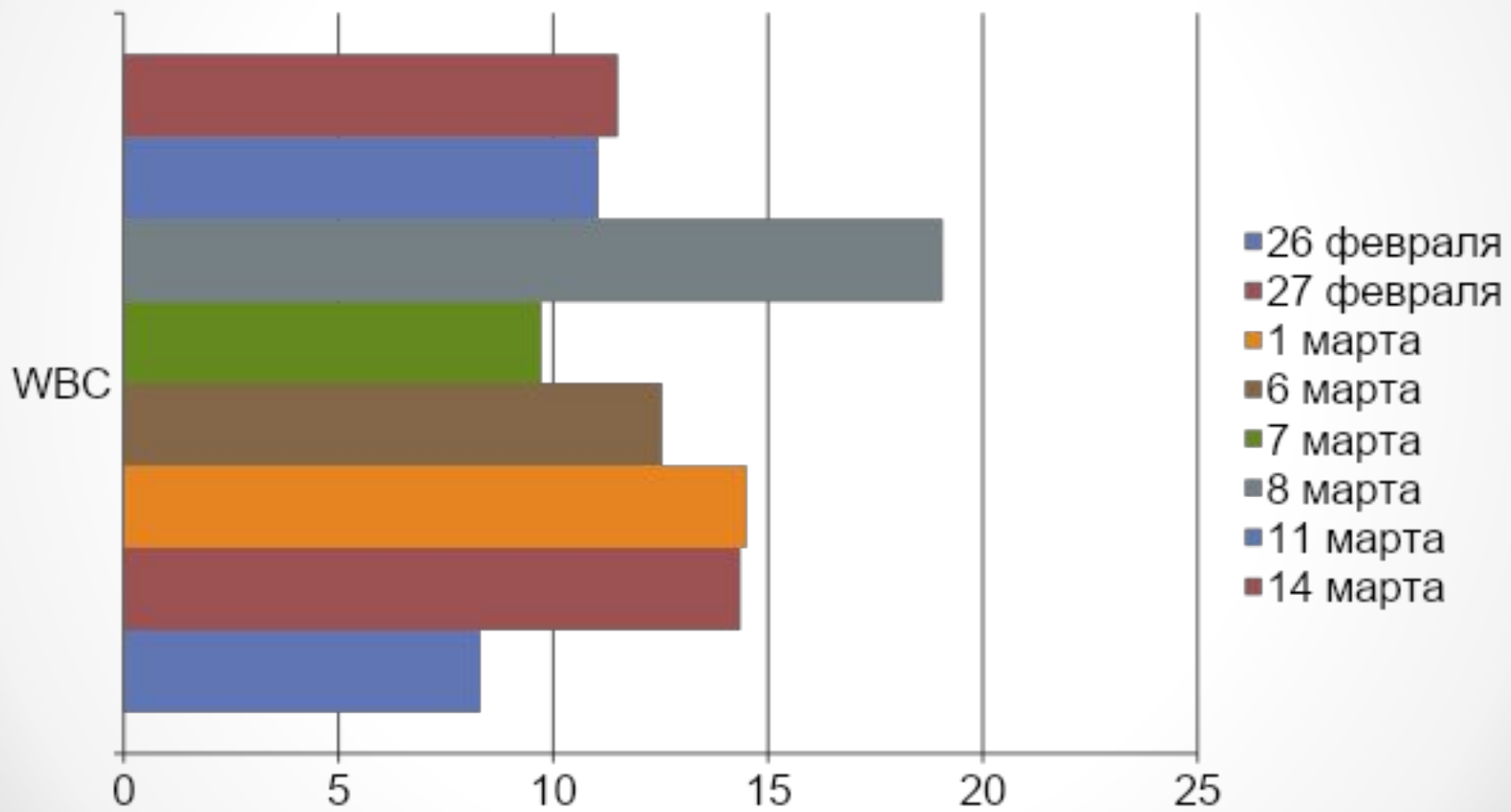
Жалоб нет. Не лихорадит Энтерально усваивает. Кожа бледная, чистая. Незначительная пастозность век. Стул 3 раза жидкий, зеленый, без патологических примесей.

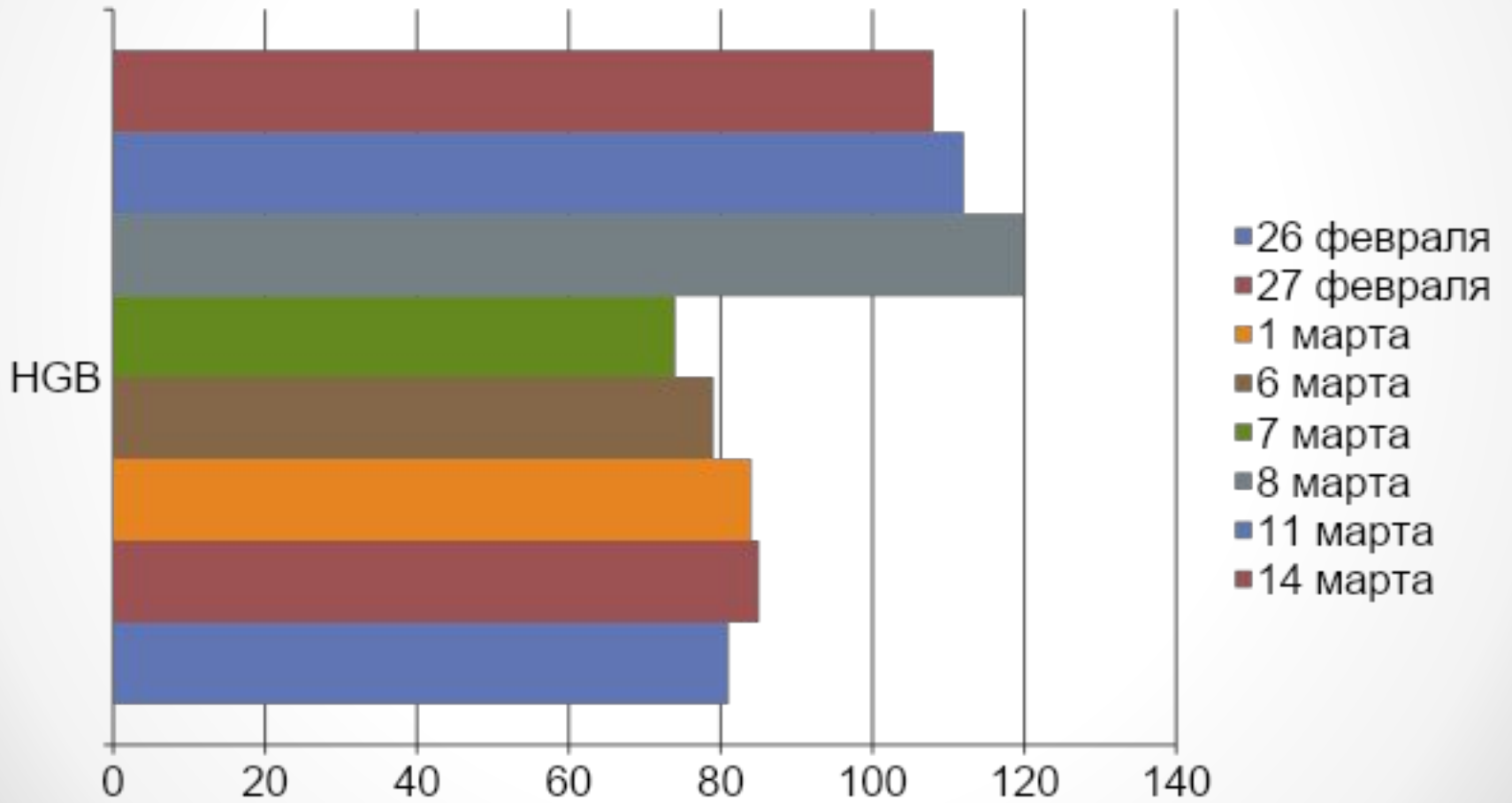
12.03

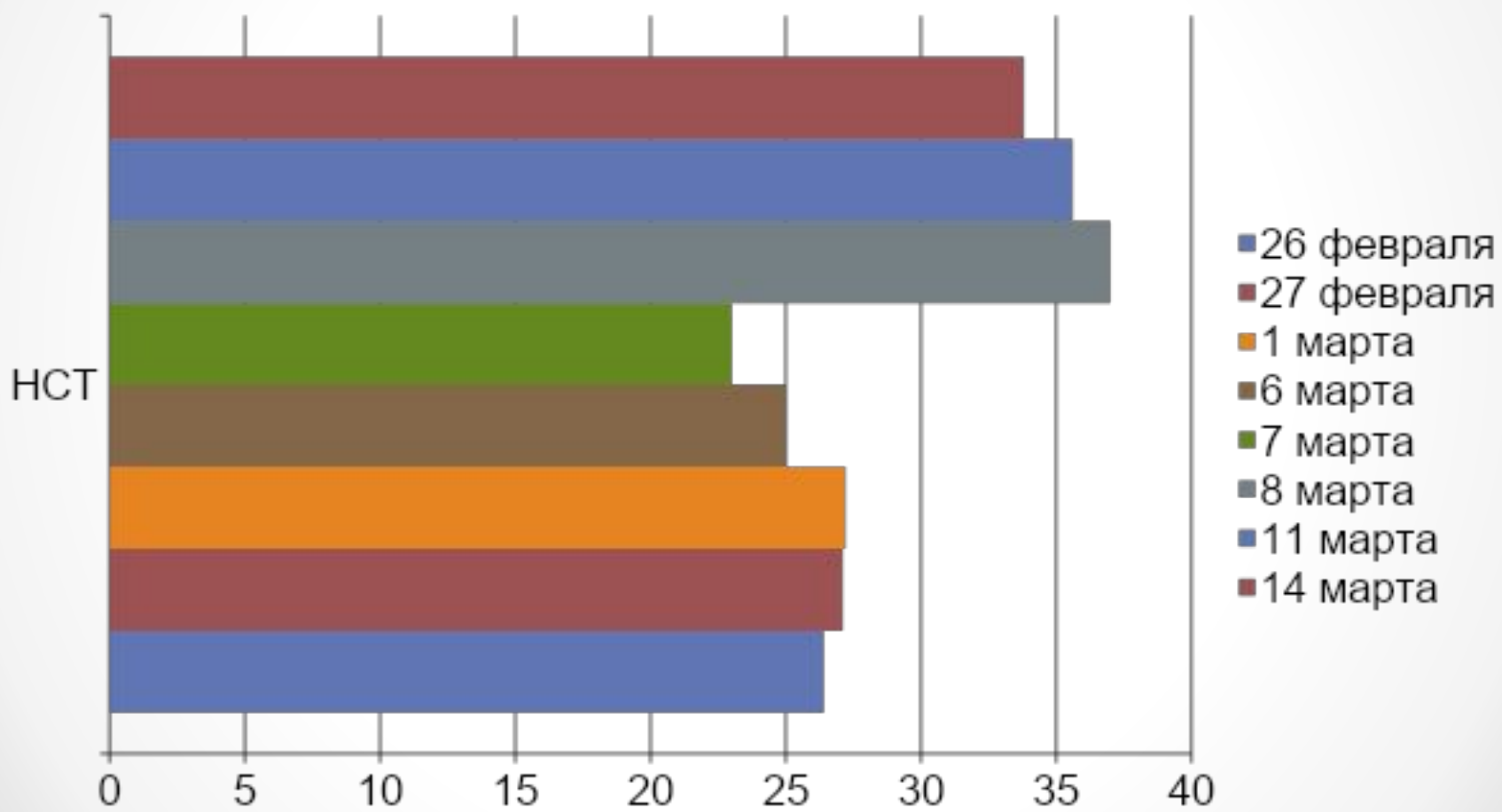
Жалоб нет. Состояние ребенка стабильное. Объем кормления увеличен до 110 мл, не срыгивает. Кожа бледная, чистая. Незначительная пастозность век. Стул 4 раза в сутки кашицеобразный, желтовато-зеленого цвета с небольшим кол-во слизи.

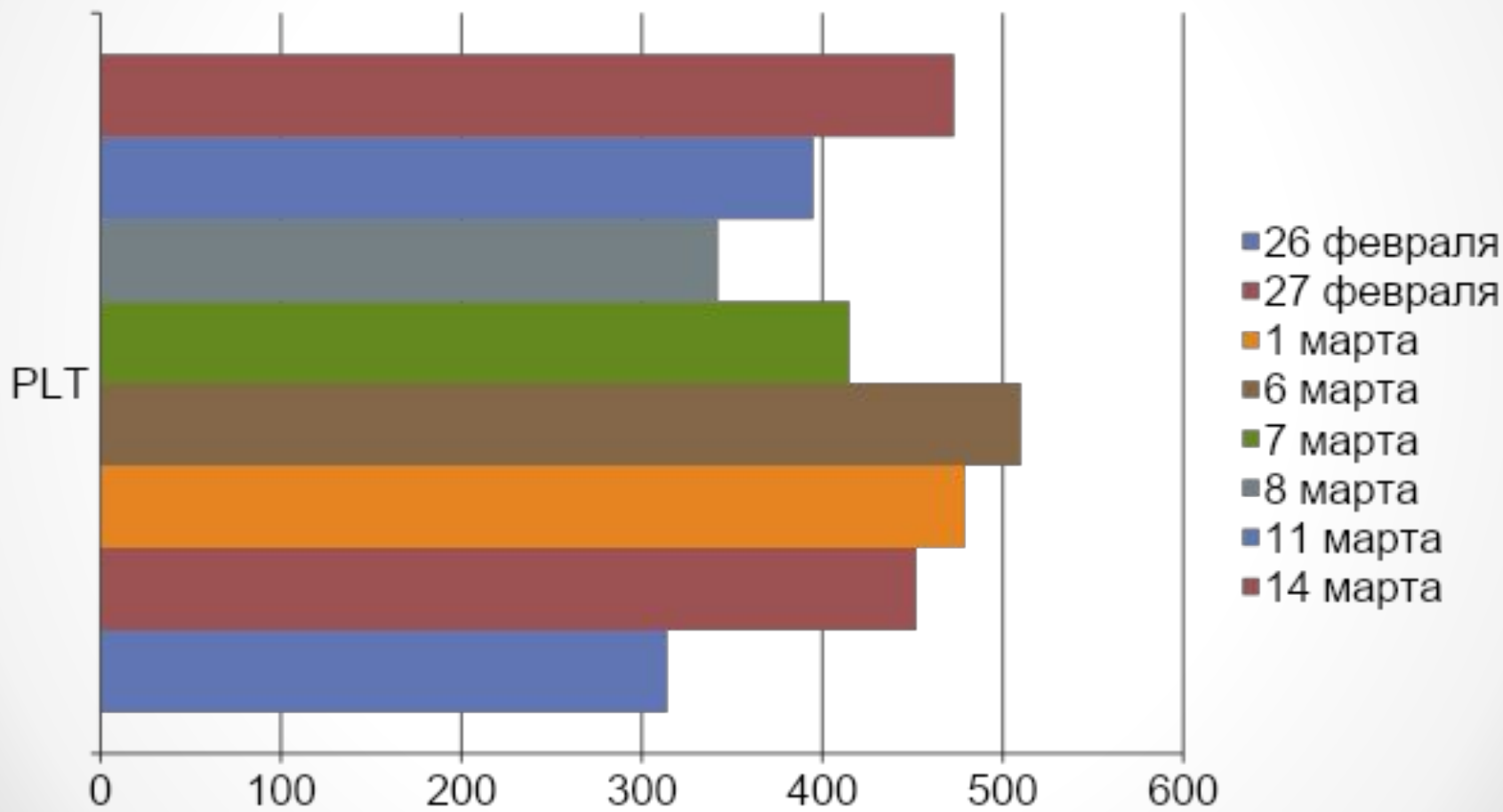
13.03-15.03 Без изменений

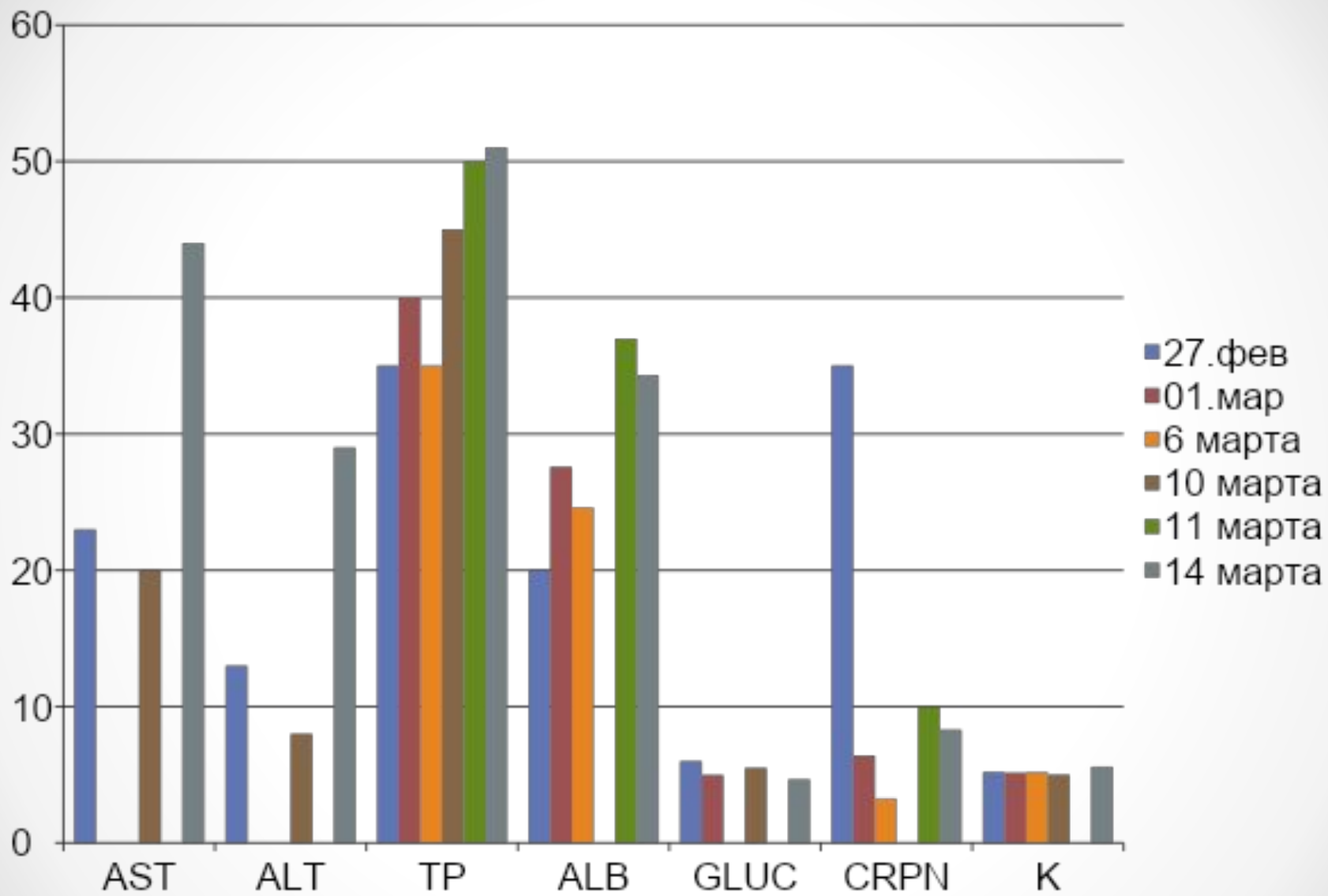












Иммунограмма	27 февраля	14 марта
IgA	0,17	0,06
IgM	0,58	0,26
IgG	1	4,53

