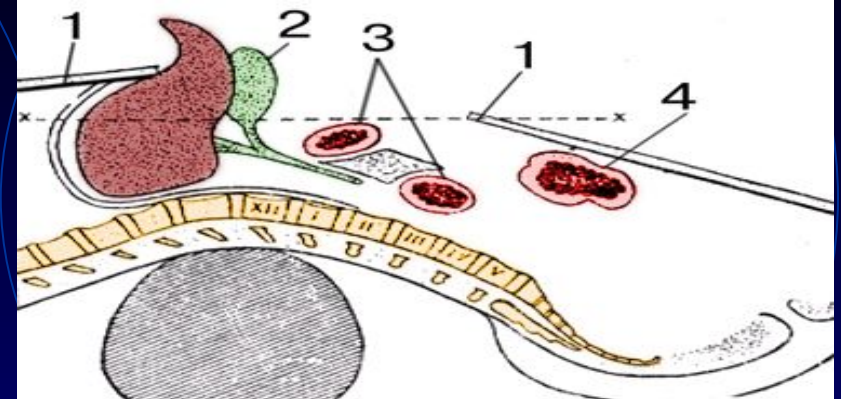
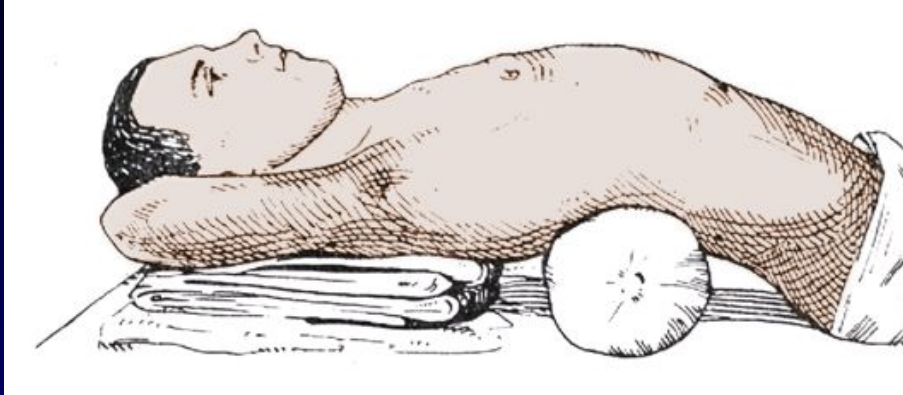




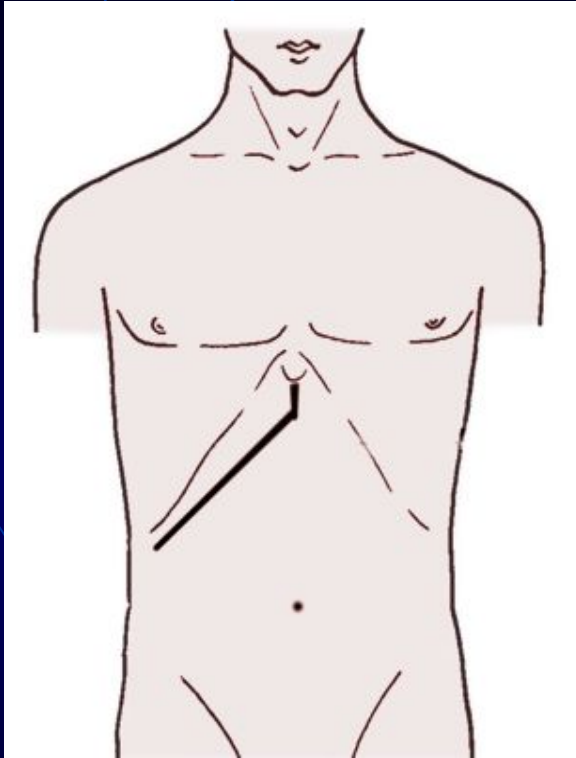
# ***ОПЕРАЦИИ НА ЖЕЛЧНОМ ПУЗЫРЕ***

## **Положение больного на столе при операциях на желчном пузыре**

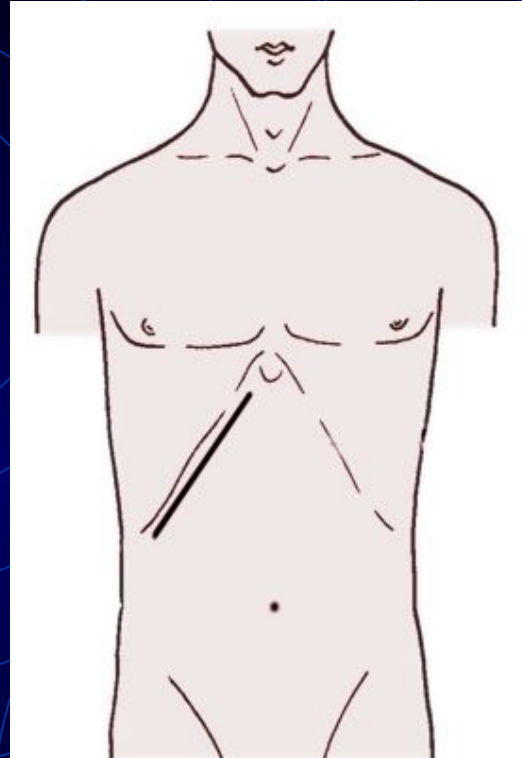


**Больному придают возвышенное положение, подкладывая под спину валик на уровне XI-XII грудных позвонков.**

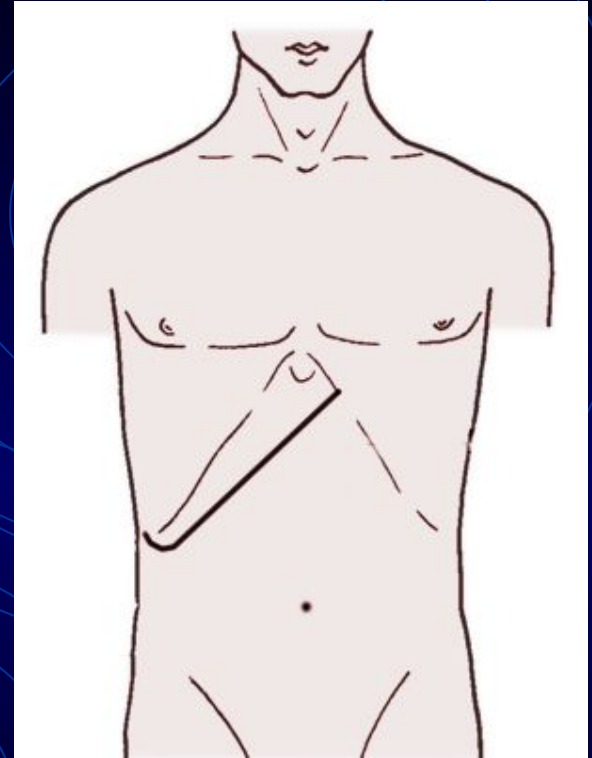
# Доступы к желчному пузырю



**Федорова**



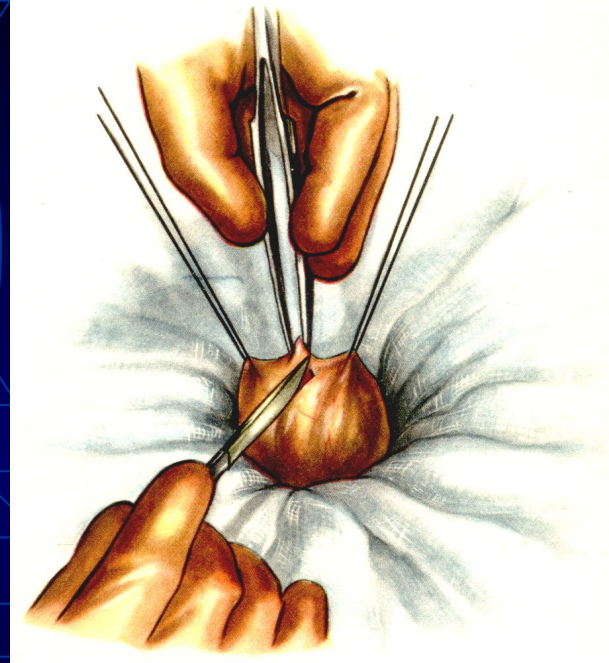
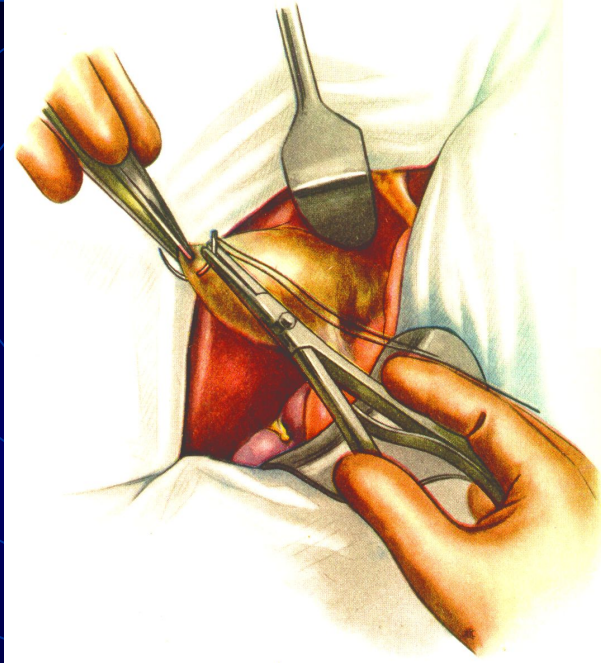
**Курвуазье-Кохера**



**Шпренгеля**

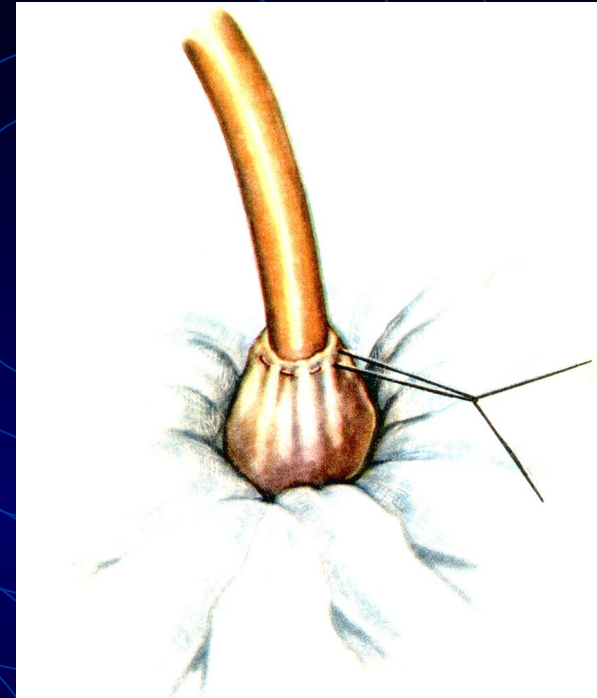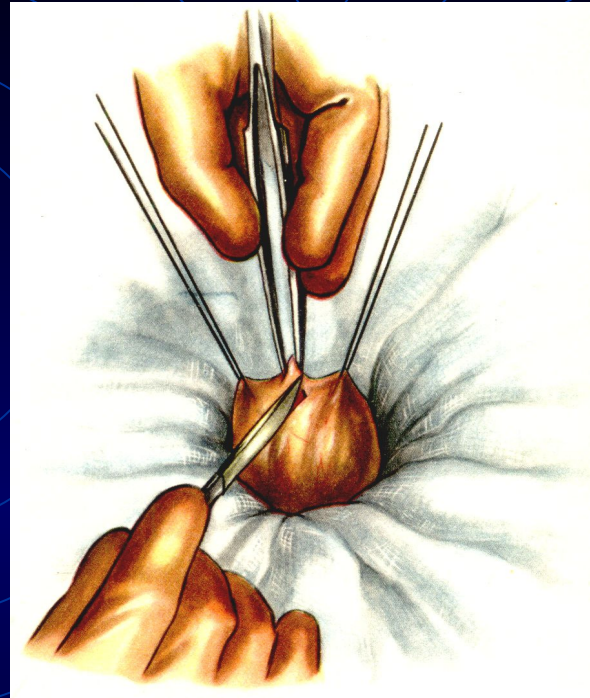
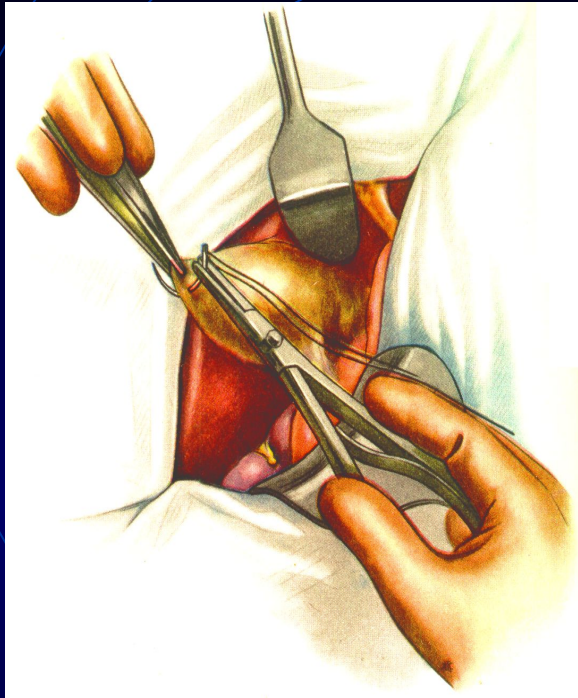
# Холецистотомия

**Показания: калькулезный холецистит**



1. **Доступ – косая лапаротомия по Федорову.**
2. **Выведение желчного пузыря в рану и наложение кисетного шва на область дна.**
3. **Прокол стенки желчного пузыря в центре кисетного шва и его опорожнение.**
4. **Вскрытие желчного пузыря и извлечение камней.**
5. **Ушивание стенки желчного пузыря кисетным швом.**

# Холецистостомия



1. **Доступ** – косая лапаротомия по Федорову.
2. Выведение **желчного пузыря** в рану и наложение **кисетного шва** на область дна.
3. Вскрытие **желчного пузыря** и удаление **камней**.
4. Введение в полость пузыря дренажной трубки.
5. Затягивание кисетного шва **вокруг трубки**.
6. «Ключом» операции является **холецистопексия** с **подшиванием** стенки желчного пузыря вокруг трубки **к париетальной брюшине**.

# Холецистэктомия

**Показания: желчекаменная болезнь, опухоли желчного пузыря**

## Способы

```
graph TD; A[Способы] --> B[1. Удаление желчного пузыря от шейки]; A --> C[2. Удаление желчного пузыря от дна]; A --> D[3. Лапароскопическая холецистэктомия];
```

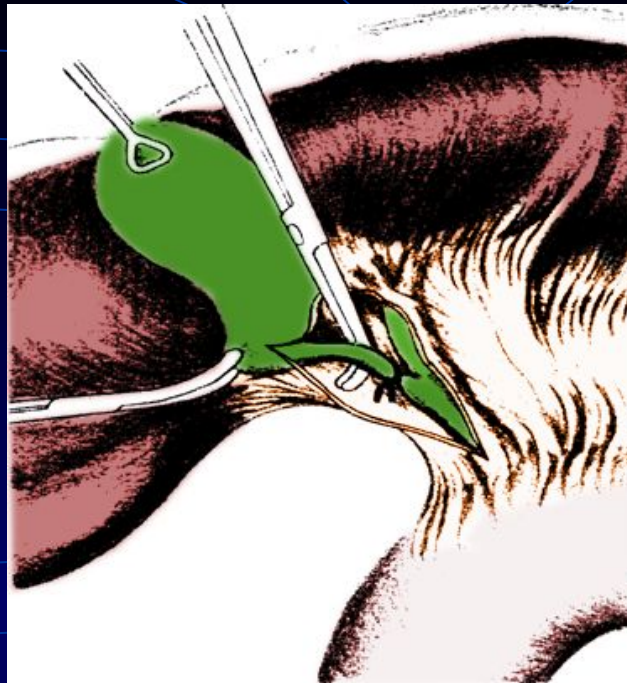**1. Удаление желчного пузыря от шейки**

**2. Удаление желчного пузыря от дна**

**3. Лапароскопическая холецистэктомия**

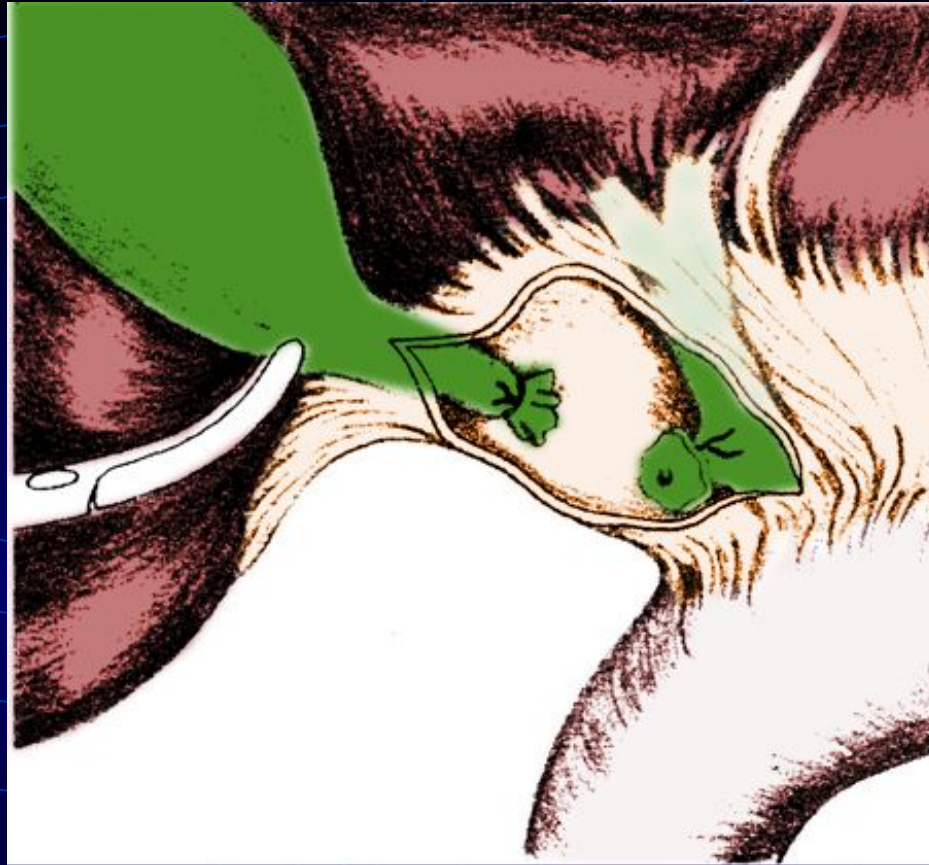**Главным этапом при первых двух способах – выделение и перевязка пузырной артерии и пузырного протока в области печеночно-двенадцатиперстной связки.**

# Этапы холецистэктомии от шейки



- 1. Доступ – косая лапаротомия по Федорову.**
- 2. Ревизия винслового отверстия, желчного пузыря, пузырного и общего желчного протоков.**
- 3. Наложение лигатуры на пузырный проток на 0,5 см дистальнее места слияния пузырного и общего печеночного протоков:**
  - а) – перевязка пузырного протока ближе к месту слияния протоков может привести к сужению просвета общего желчного протока.**
  - б) – оставление более длинной культы пузырного протока может привести к развитию постхолецистэктомического синдрома.**

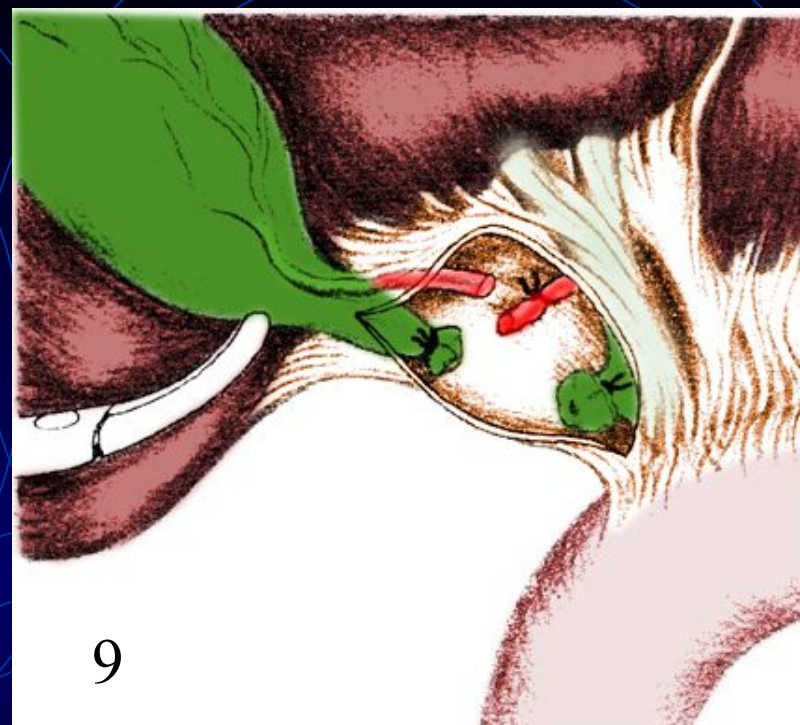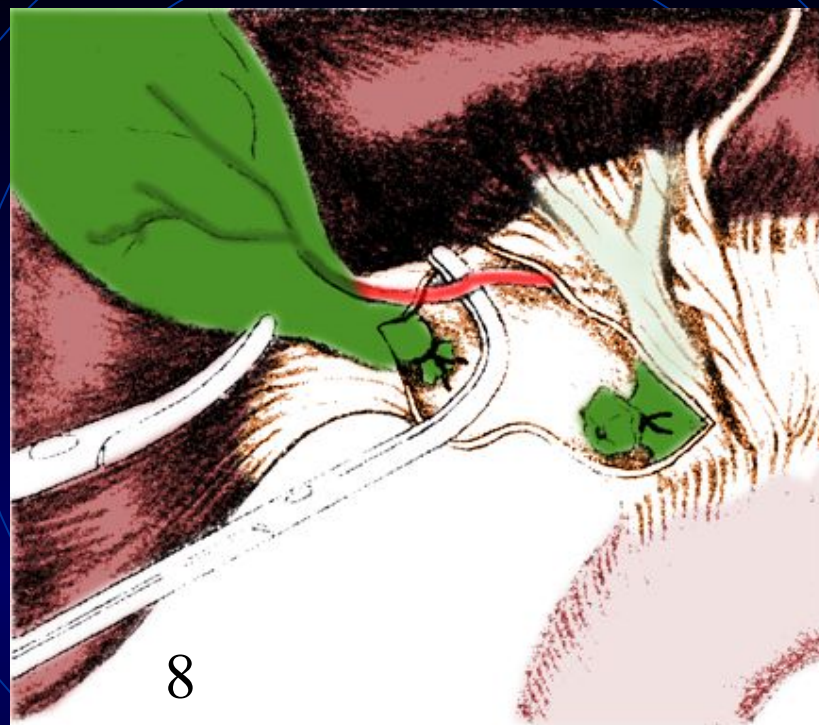
## Этапы холецистэктомии от шейки



4. Наложение второй лигатуры на пузырный проток, отступя на 0,5 см от первой лигатуры в сторону желчного пузыря.
5. Пересечение пузырного протока между двумя лигатурами.

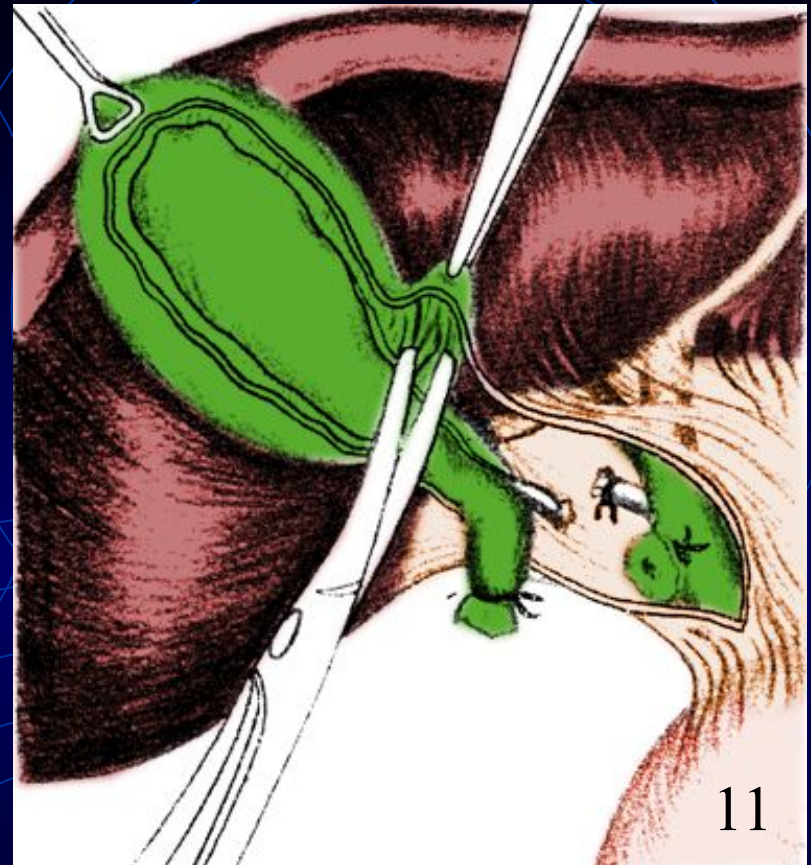
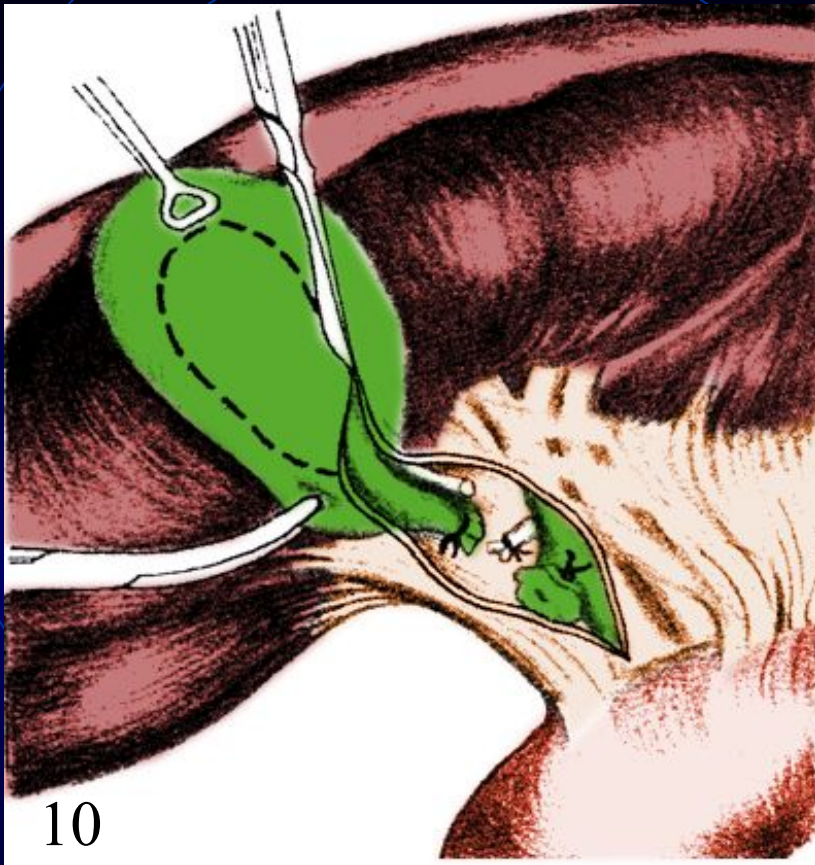


## Этапы холецистэктомии от шейки



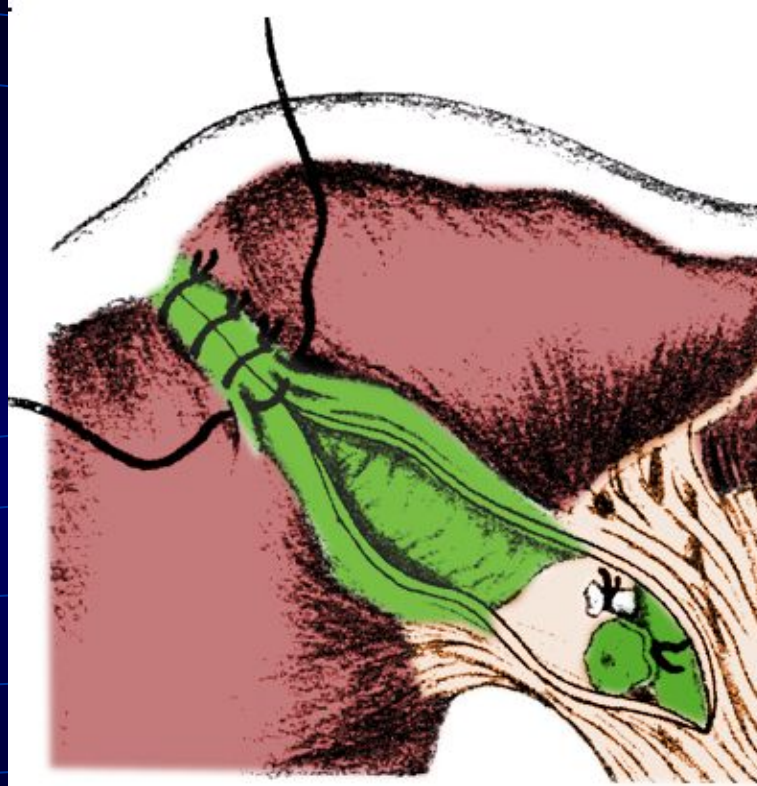
6. Выделение и перевязка пузырной артерии в пределах треугольника Кале.
7. Пересечение пузырной артерии между двумя лигатурами. При этом следует остерегаться захватить в лигатуру правую ветвь печеночной артерии, от которой отходит пузырная артерия.

# Этапы холецистэктомии от шейки



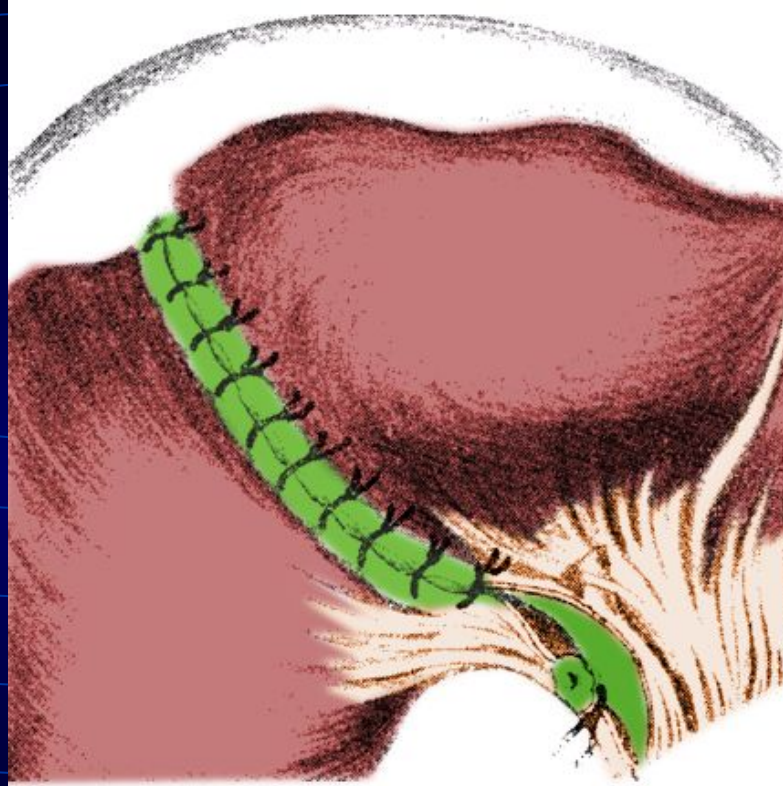
8. *Рассечение висцеральной брюшины по окружности желчного пузыря.*
9. *Отделение стенки желчного пузыря от ложа.*

# Этапы холецистэктомии от шейки



**10. Ушивание листков брюшины над ложем желчного пузыря.**

## Этапы холецистэктомии от шейки



**11. Культю желчного пузыря брюшиной не покрывают, оставляя ее свободной.**

# **Преимущества холецистэктомии от шейки**

## **Преимущества:**

- 1. Хирург сразу приступает к выделению пузырного протока и пузырной артерии, обследованию состояния общего желчного протока на предмет выявления возможной закупорки камнями.**
- 2. Данный способ обеспечивает осуществление ревизии печеночных протоков и пузырной артерии в почти сухой ране.**

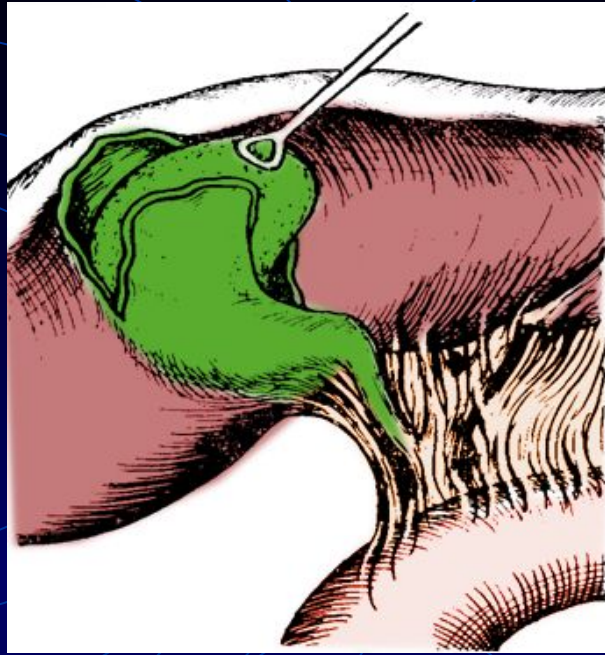
# **Холецистэктомия от дна**

**Показания: желчекаменная болезнь, опухоли желчного пузыря при наличии выраженных спаек в области шейки.**

**Преимущества: хирург подходит к воротам пузыря, имея возможность точно определить его элементы.**

**Недостатки: 1) не могут быть произведены диагностические исследования проходимости желчных путей;**  
**2) возникает значительно большая кровоточивость, т.к. пузырная артерия перевязывается только после выделения желчного пузыря.**

# Холецистэктомия от дна



1. Косая лапаротомия по Федорову.
2. Рассечение висцеральной брюшины по окружности желчного пузыря и его вылушивание из ложа с продвижением к пузырному протоку со стороны дна.
3. Ушивание брюшины над ложем желчного пузыря.
4. Перевязка и пересечение пузырной артерии у шейки желчного пузыря.
5. Перевязка и пересечение пузырного протока на 0,5 см выше общего желчного протока.

# **Ошибки, опасности и осложнения при холецистэктомии**

- 1. Отрыв или повреждение пузырной артерии.**
- 2. Отрыв или повреждение пузырного протока.**
- 3. Повреждение печеночной артерии.**
- 4. Повреждение воротной вены.**
- 5. Повреждение печеночных желчных протоков.**
- 6. Оставление длиной культи пузырного протока.**
- 7. Вскрытие двенадцатиперстной или толстой кишки.**