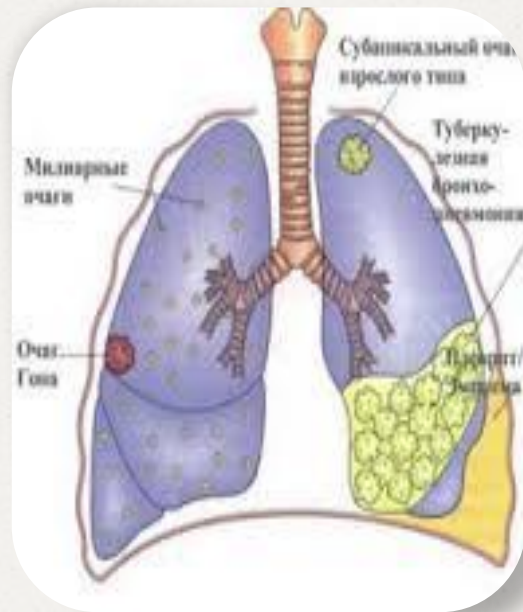


С.Д.АСФЕНДИЯРОВ АТЫНДАҒЫ
ҚАЗАҚ ҰЛТТЫҚ МЕДИЦИНА УНИВЕРСИТЕТІ



Өкпенің жедел диссеминирлі туберкулезі

Орындаған: Тас Балнұр
ЖТД 624-1к

Жоспары:

I.Кіріспе

II.Негізгі бөлім

1.Этиологиясы

2.Патогенезі,алгоритмі

3.Клиникалық белгілері

4.Диагностикасы.Дифференциальды диагностика

5.Емі

.Пайдаланылған әдебиеттер тізімі

Өкпенің диссеминирлі туберкулезі

- ✓ Өкпенің диссеминирлі(лат.disseminare-тарап кетуші) туберкулезі ТМБ-ның қан арқылы, лимфогенді немесе лимфогемотогенді жолдарымен таралуы салдарынан өкпеде, көбінесе қабынудың продуктивті түрінде өтетін көптеген туберкулезді ошақтардың пайда болуымен көрінетін екiнiшiлiк туберкулез.
- ✓ Диссеминирлі туберкулезде өзгерістер екі өкпеде де дамиды және симметриялы болады

ЭТИОЛОГИЯСЫ:

- . Диссеминирленген туберкулезге алып келетін факторлар:
 - ✓ Массивті МБТ ағзаға түсуі
 - ✓ туберкулезге қарсы жалпы және жергілікті иммунитеттің төмендеуі
 - ✓ Белсенді туберкулездің болуы немесе алдыңғы болып кеткен туберкулезден қалған өзгерістер
 - ✓ өкпе тінінің ,өкпелік қан және лимфа тамырларының туберкулез инфекциясына жоғары сезімталдықпен тіркесе жүруі қажет.

Жайылудың негізгі көзі - біріншіліктен кейінгі кеуде ішілік лимфа түйіндерінің қалдық өзгерістері болып табылады

0 Өкпе туберкулезімен алғаш ауырған науқастардың ішінде диссеминирлі туберкулез 5-12%

0 Туберкулезге қарсы күрес жүргізетін диспансерде есепте тұратын аурулардың арасында 12-15% кездеседі

0 Басқа туберкулез түрлерінің ішінде диссеминирлі туберкулездің өлімге себеп болуы 3-10%

Диссеминирлі туберкулездың 3 негізгі варианты бар

- 0 Жайылған түрі
- 0 Өкпенің зақымдалуы басым түрі
(90%)
- 0 Басқада ағзалардың зақымдалуы
басым түрі

МБТ таралу жолына байланысты жіктелуі:

- ✓ Гематогенді
- ✓ Лимфогенді
- ✓ Лимфогематогенді

Ағымына байланысты жіктелуі:

- ✓ Жедел (милиарный)
- ✓ Жеделдеу
- ✓ Созылмалы

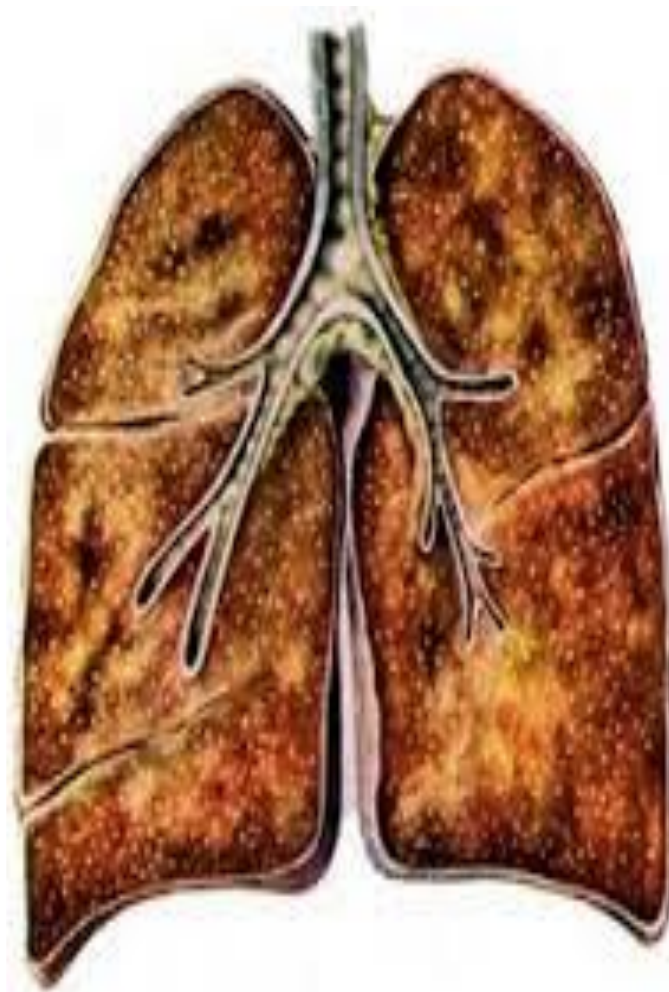
Патогенезі патологиялық анатомиясы:

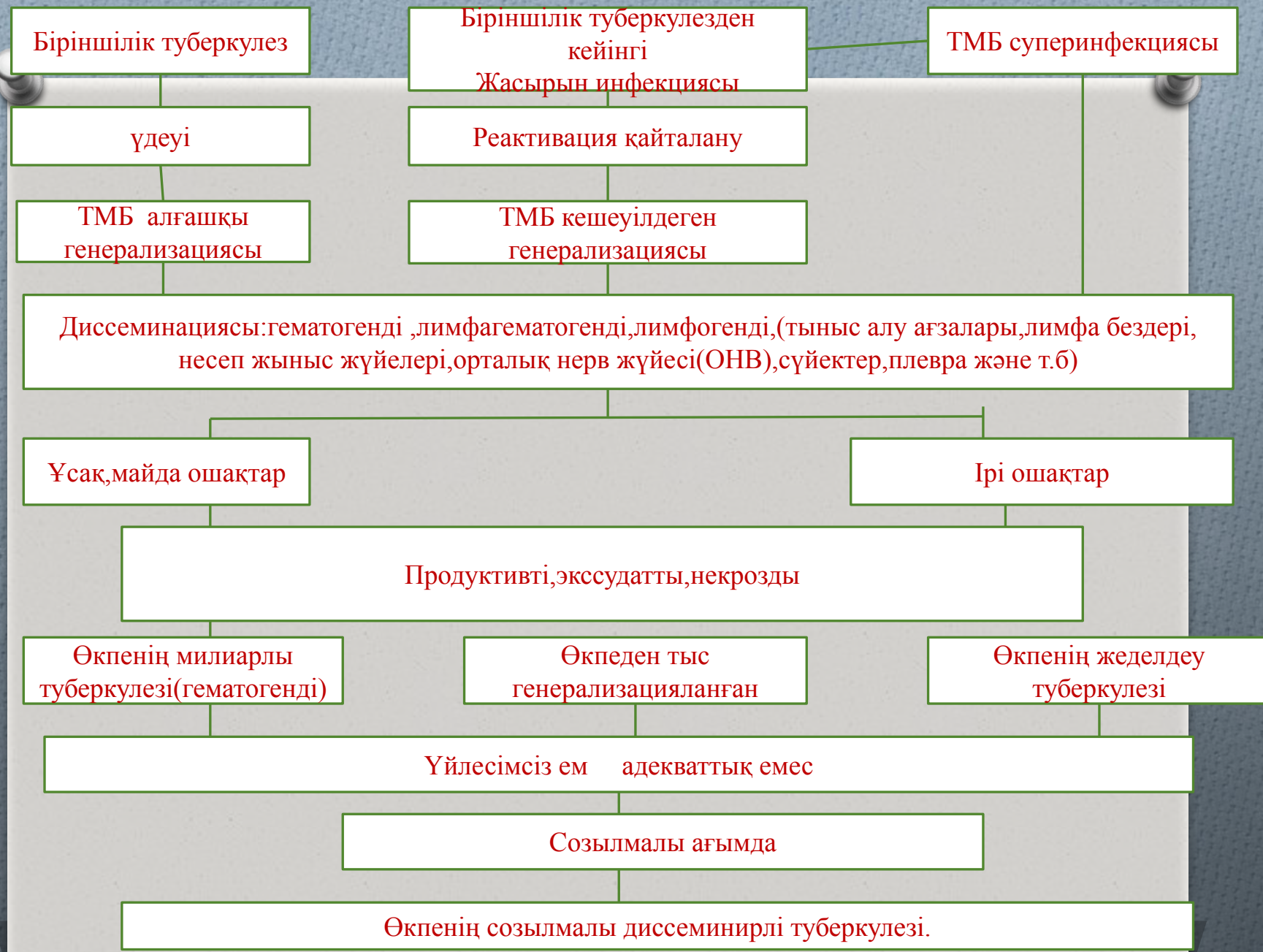Диссеминирлі туберкулез ,көбінесе өкпеге ТМБ ның гематогенді, лимфогематогенді жолымен таралуы арқылы пайда болады. Лимфа жолдары арқылы таралуы сирек кездеседі.

Біріншілік туберкулез асқынған кезде туберкулез үрдісінің жайылуы мүмкін, туберкулез инфекциясының біріншілік кезеңіне тән бактериемия өкпенің және басқа да ағзалардың көптеген ошақты диссеминациясымен асқынады.

Тыныс алу ағзаларындағы біріншілік туберкулездің өкпеден тыс ағзаларда туберкулездің жайылған ошақтарының (әктенген лимфа бездері ,Гон ошағы), өршуіне байланысты ТМБ таралады.

Өкпенің диссеминирленген туберкулезі ТМБ қан тамырларына түсіп, бактериемияның пайда болуы нәтижесінде дамиды.





Жедел диссеминирлі туберкулез.

- ✓ Көбінесе геамтогенді жол арқылы таралатын, екі өкпеде де бірдей дамиды, сыртқы қабаты спецификалақ қабыну аймағымен қоршалған казеозды некрозды ошақпен немесе майда инфильтративті казеозды ошақтармен көрінетін диссеминирлі туберкілездің түрі
- ✓ Ж.Д.Т ошақтың көлеміне байланысты 2 түрі бар:
 1. Майда ошақты, диаметрі 1-2 мм(милиарлы)
 2. Ірі ошақты, диаметрі 10 мм дейін-бөліктік казеозды пневмония түрінде өтеді, ірі ошақты, симметриялы, жоғарғы бөлікте субплевралды орналасады.Ірі ошақты жедел диссеминирленген туберкулездің өршуі кезінде өкпе деструкциясы дамып,каверна түзіледі

Жедел диссеминирленген милиарлы туберкулез

- 0 Терең иммунды тапшылық фонында массивті бактеремия дамиды және өкпе тінінде тотальды, симметриялы орналасқан диаметрі 1-2 мм майда ошақтар пайда болатын туберкулез формасы
- 0 Өкпеде ошақтар пайда болу алдында капиллярдың айқын гиперергиялық реакциясы коллаген талшықтары бұзылуымен және қабырғаларында фибринозды некроз түрінде болады, васкулит пен лимфангит дамиды. Альвеола пердесінің айналасының қантамырлары және альвеола ішінде сұрғылт түсті тары тәріздес ұсақ, майда ошақтар пайда болады, өкпені кескен кезде бетінен көтеріліп шығып тұратын төмпешікті өзгерістер болады.

Клиникасы

- ✓ Әлсіздік
- ✓ Тершендік
- ✓ Тәбетің төмендеуі
- ✓ Дене температурасының жоғарылауы
- ✓ Бас ауруы
- ✓ Тері түсінің сары түске боялуы
- ✓ Диспептикалық бұзылыстар

Дене температурасы тез 38-39 дейін көтеріледі, гектикалық түрдегі лихорадка. Сандырақ, шатастыру немесе уақытша есін жоғалту болуы мүмкін.

Кейде жөтел пайда болады, көбіне құрғақ, сирек- аз мөлшердегі шырышты қақырықпен, қан түкіру

□ Өзіне тән клиникалық симптомдары:

1. Ентігу
2. Акрацианоз

Клиникалық көріністеріне байланысты миллиарлы туберкулездің 3 формасын ажыратады

- 0 Тифоидты форма- айқын интоксикация, лихорадка
- 0 Өкпелік форма- тыныс жетіспеушілігі
- 0 Менингиальды-менингит және менингоэнцефалит

Тифоидты форма

- 0 Тифоидты форма- клиникалық ағымына байланысты құрсақтық тифке ұқсас
- 0 АҒЫМЫ:
- 0 Жалпы жағдайының ауырлығы
- 0 Айқын интоксикация
- 0 Есін жоғалту
- 0 Жоғарғы температура
- 0 Диспептикалық бұзылыстар

Тифоидты форма

0 Физикалық қарап тексергенде бірінші күндері қалыптыдан ауытқулар жоқ

0 Бауыр мен көкбауырдың айқын ұлғаюы

Гемограммада:

- ✓ Лейкоцитоз
- ✓ Лимфопения
- ✓ СОЭ жоғарылауы-40-50 мм/сағ

Қақырық анализінде-МБ анықталмайды

Дифференциалды диагностикасында:

1. Анамнезіне
2. Аурудың басталуына (күрсақтық типте- біртіндеп басталады)
3. Температура сызығы : милиарлыда-гектикалық тип, тифте-трапеция тәрізді
4. Тифте-спецификалық Видадь реакциясы оң,

Өкпелік формасы

- О Асфиксиялық ендігу
- О Беткей тыныс
- О Күшейген тахикардия
- О Айқын акроцианоз

Физикалық өзгерістер басында көрінбеуі мүмкін. Ауыр ендігудің,цианоздың болуы және өкпеде физикалық өзгерістердің болмауы өкпелік түріне күмәндануға себеп болады

Менингиальды форма

- 0 Көбінесе балаларда бақыланады және ми қабаттарының зақымдануымен жүреді
- 0 Клиникалық белгілерінің ішінде менингит симптомдары басым болады
- 0 Диагностикасында жұлын сұйықтығын зерттеу тиімді болады

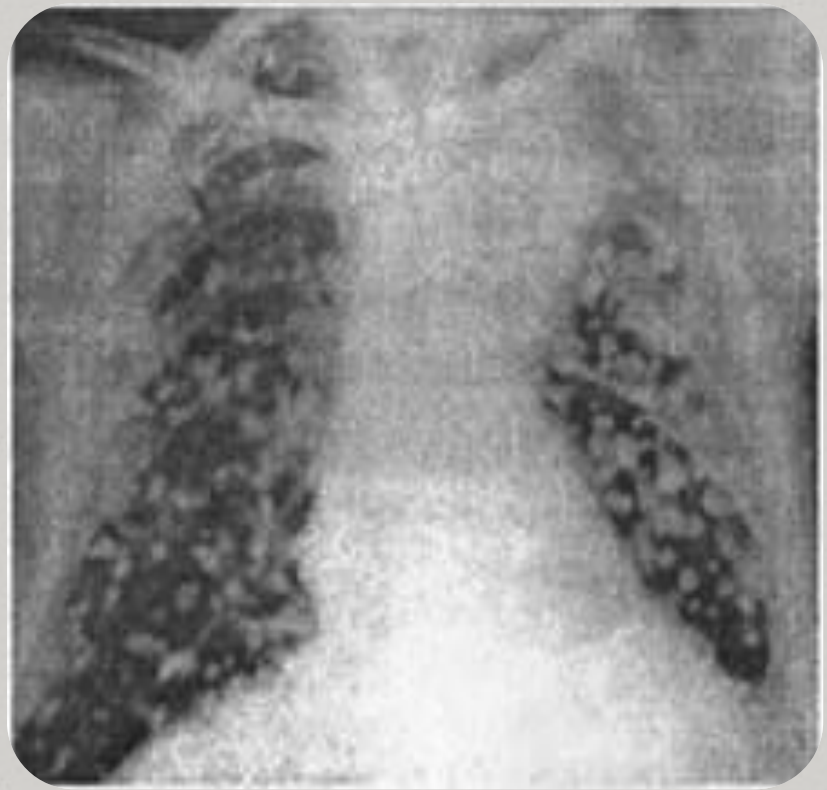
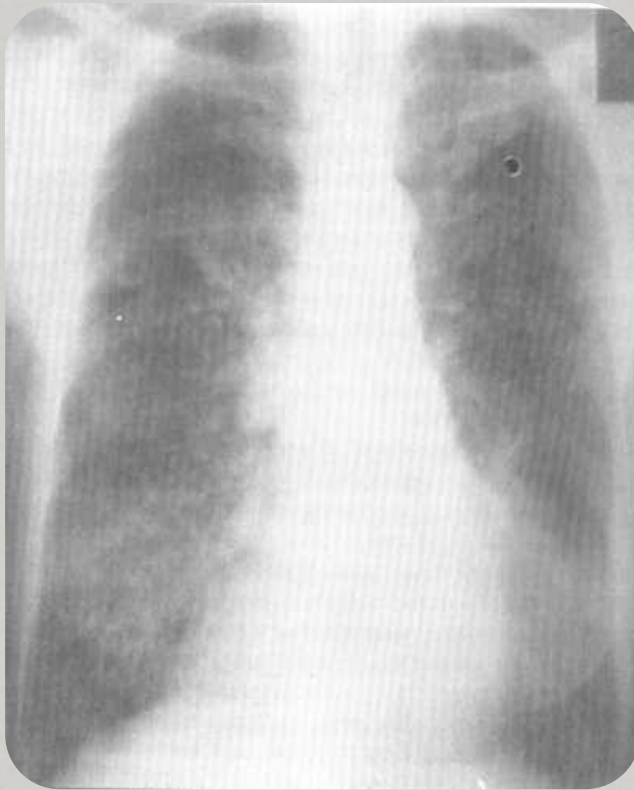
Қарап тексеру:

- ✓ Терісі- бозарған
- ✓ Аускултативті: тимпаникалық дыбыс, әлсіреген немесе қатты тыныс кейде аздаған құрғақ сырылдар және майда көпіршікті ылғалды сырылдар, жауырын аралықта жұмсақ крепитация
- ✓ Перкуссия: перкуторлы дыбыстың аздаған тұйықталуы

Диагностикасы

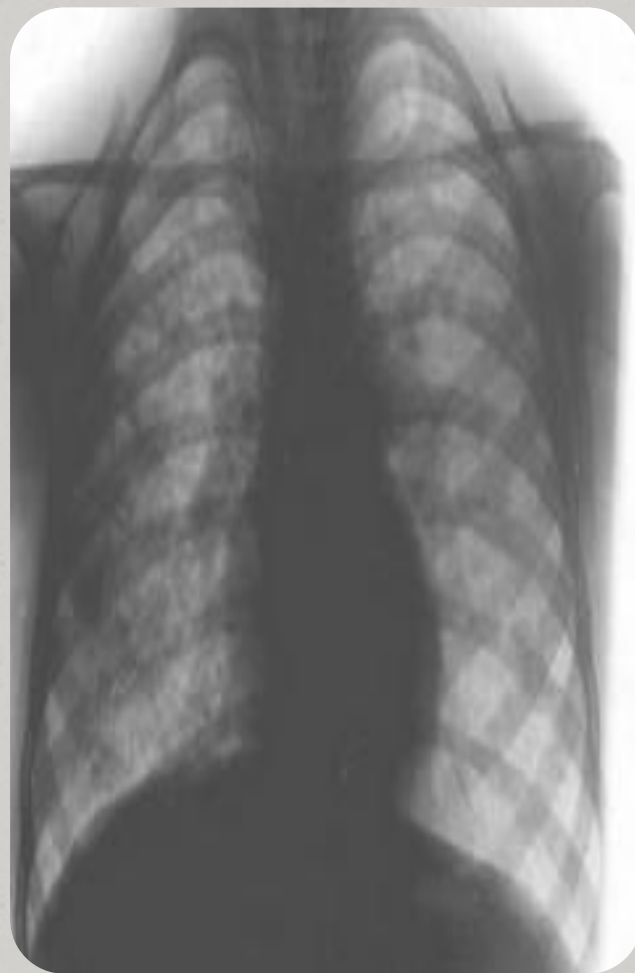
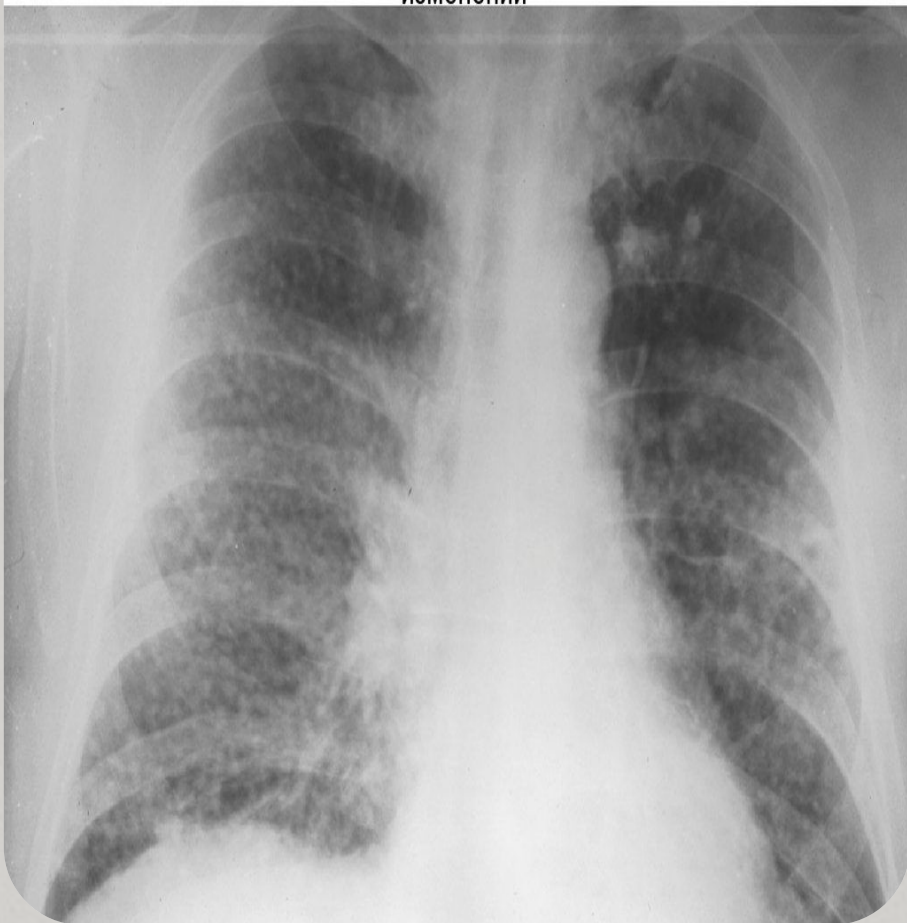- 0 Лабораториялық:
- 0 ЖҚА: триада:лимфопения,эозинофилия, моноцитоз.
- 0 лейкоцитоз $15—18 \cdot 10^9/\text{л}$,лейкопения $4—5 \cdot 10^9/\text{л}$,тромбоцитопения $90—100 \cdot 10^9/\text{л}$, нейтрофилез солға жылжумен,СОЭ40-50 мм/сағ
- 0 ЖЗА:белок,макрогематурия,оң диазореакция
- 0 Микроскопиялық қақырық анализі-МБТ анықталмайды
- 0 Манту сынамсы миллиарлы түрінде-теріс анэргия, адекватты терапия кезінде туберкулин сынамасы біртіндеп оң бола бастайды

- 0 Бронхоскопия – бронхтарда туберкулезді төмпешіктер (бугорки) көрінеді.
- 0 Рентгенологиялық көрінісі-7-10 күні пайда болады. 10-14 күн өткен өкпеде екі жақты, дөңгелек формалы, жақсы шектелген, симметриялы, өкпенің барлық аймағын алып жатқан, ұсақ диаметрі 1-2мм аспайтын, интенсивтілігі төмен біртекті ұсақ ошақтар анықталады. Қантамырлары жақсы көрінбейді.
- 0 Ерте сатысында КТ диагнозды анықтауға мүмкіндік береді
- 0 Ірі ошақты туберкулезде- формасы дұрыс емес диаметрі 5-10 мм ошақтар көрінеді
- 0 Кейде ошақтар бір-бірімен қосылып, фокустар мен инфильтрация ошақтарын құрады, мұны “қарлы боран” деп атайды себебі рентгенограммада қар жапалақтарына ұқсас болып көрінеді



Рентгенограмма больной милиарным туберкулезом
легких

Милиарный туберкулез на фоне остаточных посттуберкулезных изменений



Дифференциальды диагностика

О Пневмония:

- О қоздырғышы-стрептококк, пневмококк, стафилокок, вирустар.
- О Интоксикация туберкулезге қарағанда айқын, жалпы жағдайы ауыр
- О .Бронхоөкпелік синдром күшті
- О Көптеген құрғақ және ылғалды сырылдар
- О Лейкоцитоз жоғары 15 ке дейін, СОЭ бірден жоғарылауы
- О Рентгенологиялық- интенсивтілігі аз ошақтар, көбіне төменгі аймақта орналасқан, өкпе ұшы зақымданбаған

Карциноматоз –сүт безі, қалқанша бездің, сйектердің, бүйрек үсті безінің қатерлі ісігі.

- О Диагностикасы-анамнезінде басқа да ағзаның ісіктерінің болуы немесе операция жасалуы,
- О симптомсы аз-тән симпом-жөтел және басылмайтын еңтігу
- О Рентгенде-екі өкпеде көптеген ошақтар анық көрінетін көбінесе төменгі бөлікте орналасқан
- О **Пневмокониоз**-егер шаң-тозанды жерде жұмыс жасаса дифф-ды диагностика жүргіземіз
- О Силикоз- профессиональды ауру, өкпенің құрамында оксид кремний бар шаңмен зақамдалуы
- О Рентгенде-пневмосклероз, эмфизема,

0 Саркоидоз 2 стадиясы

- 0** Лефгрена синдромының болуы- Т 38-39, теріде қышыну, буындарындағы ауру сезімі
- 0** Аускультация-жайылған кезінде де аз ғана өзгерістердің болуы
- 0** Көздің зақымдануы, сілекей бездерінің зақымдануы, терінің, жүректің т,б ағзалардың зақымдалуы, перифериялық лимфа түйіндерінің ұлғаюы
- 0** Рентгенологияда- біркелкі ошақты көлеңкелер және өкпенің интерстициалды қалығндауы көбінесе ортаңғы бөлікте
- 0** ЖҚА:лейкопения, лимфопения, СОЭ аздап жоғары, гиперкальцемиа
- 0** Коллагеноз-дәнекер тін мен қан тамырларының диффузды зақымдану
- 0** Муковисцидоз-тұқым қуалайтын жүйелі ауру, ұйқы безі, ішек, тыныс алу жолдары, тері, жас сілекей бездерінің жолдарының бөлінетін жабысқақ секретпен бітелуі

№ п/п	Признаки	Милиарный туберкулез	Брюшной тиф
1	2	3	4
1.	Начало	Острое (озноб)	Постепенный, характерный продромальный период - 10-14 дней
2.	Температура	Повышается до 39-40 ° С в течение 1-2 дней, неправильная, ремитирующий характер	Повышается постепенно в течение 6-7 дней, затем удерживается на одном уровне, затем постепенно снижается
3.	Пульс	Тахикардия, иногда 140-150 за 1 мин.	Относительная брадикардия, т.е. частота пульса не соответствует температуре тела
4.	Общее состояние	Выраженные симптомы интоксикации: фебрильная температура, слабость, потливость ночью, потеря аппетита, снижение массы тела, головная боль	Развивается "тифоидное состояние": резко выраженная общая слабость, апатия, адинамия, безразличие ко всему вследствие угнетения нервной системы
5.	Сыпь (розеолы)	Иногда	На 7-8 день появляются розеолы, преимущественно на коже живота
6.	Бронхо-пульмональные симптомы	Частота дыхания до 40 в 1 мин., возникает одышка, явления цианоза (нарушается диффузия газов вследствие локализации бугорков в интерстициальной ткани)	Не выражены
7.	Диспепсические расстройства	Нет	Метеоризм, сначала задержка стула, а затем понос. Экскременты имеют вид "горохового супа"
8.	Перкуссия живота	Без изменений	Притупление в илеоцекальной области (симптом Падалки)
9.	Рентгенологические изменения	Мелкоочаговое симметричное обсеменение	Нет
10.	Кровь	Лейкоцитоз, сдвиг лейкоцитарной формулы влево, лимфопения, повышение СОЭ	Лейкопения, лимфоцитоз, повышение СОЭ
11.	Серологические реакции	Негативные	Положительная реакция Видаля

Ем ДДСҰ стратегиясына сәйкес 1 категория бойынша емдейді

- Емдеу жаңа диссеминацияның сорылуына, инфильтрацияның түзілуіне және жабық кавернаға дейін жүргізіледі.
- Операциялық ем-қаралмайды, себебі екі жақты бірдей зақымдайды.

Қолданылған әдебиеттер:

- 0 М. И. Перельман, в. А. Коряков «Фтизиатрия» Алматы 2006ж.
- 0 Интернет – google.kz
- 0 ↑ Проф. А. И. Арутюнов, кандидат медицинских наук Н. Я. Васин и В. Л. Анзимиров Справочник по клинической хирургии / Проф. В.И. Стручкова — Москва: Медицина, 1967. — С. 234. — 520 с. — 100 000 экз.