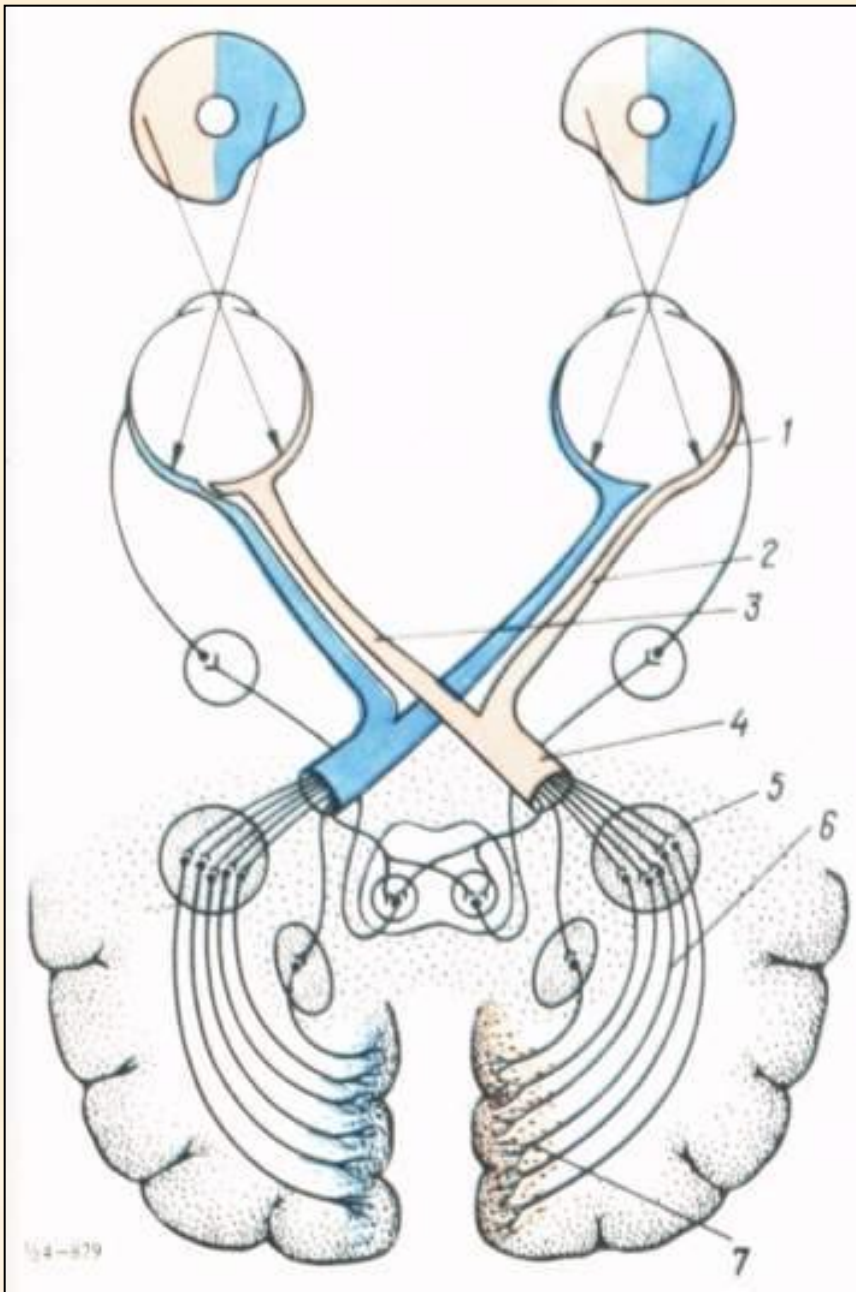


## *Лекция 7*

**ЗАБОЛЕВАНИЯ ЗРИТЕЛЬНОГО  
НЕРВА И СЕТЧАТОЙ ОБОЛОЧКИ.**

**ПАТОЛОГИЯ ГЛАЗ ПРИ ОБЩИХ  
СОМАТИЧЕСКИХ ЗАБОЛЕВАНИЯХ**



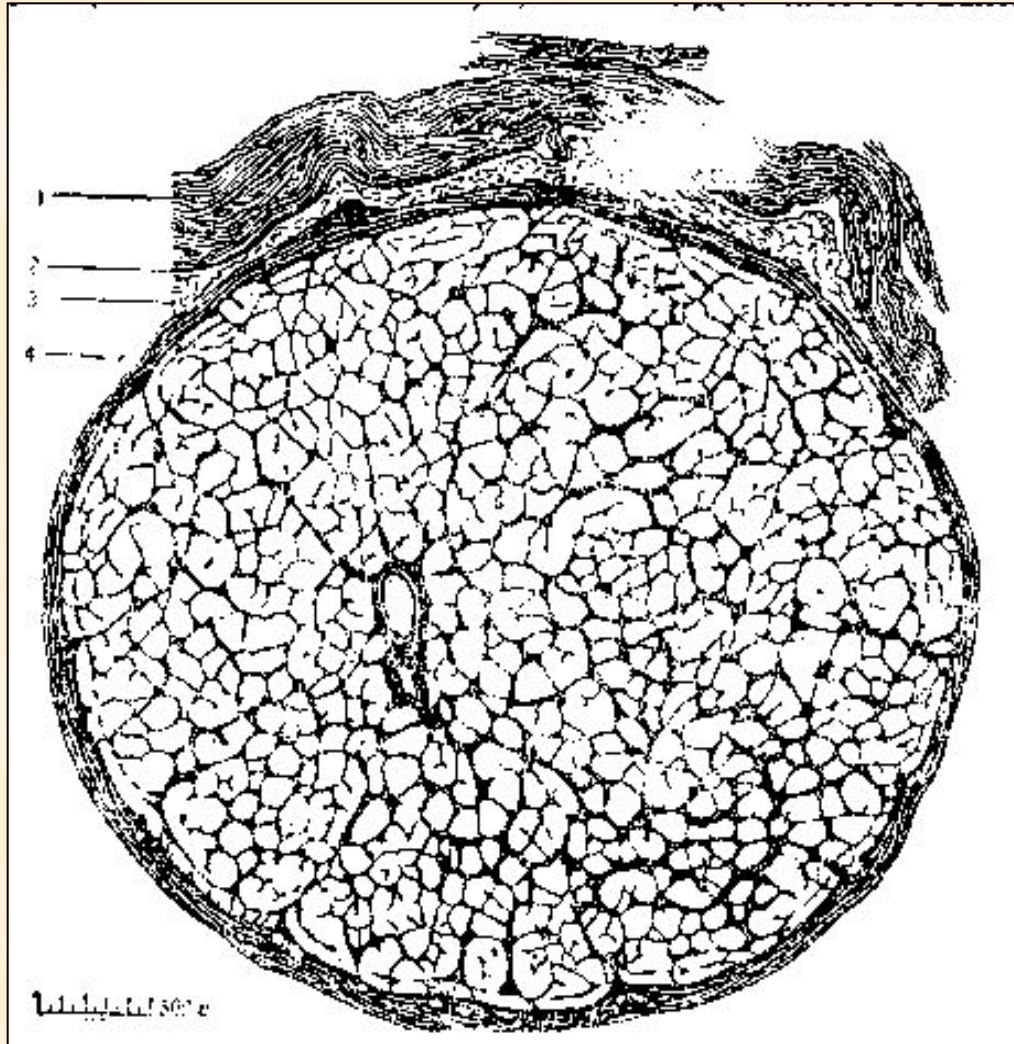
**Схема строения  
зрительного  
анализатора:**  
**1 — сетчатка;**  
**2 — неперекрещенные  
волокна зрительного  
нерва;**  
**3 — перекрещенные  
волокна зрительного  
нерва;**  
**4 — зрительный тракт;**  
**5 — наружное  
коленчатое тело;**  
**6 — пучок Грациоле;**  
**7 — ретинальный центр**

# Основные клинические симптомы заболеваний зрительного пути:

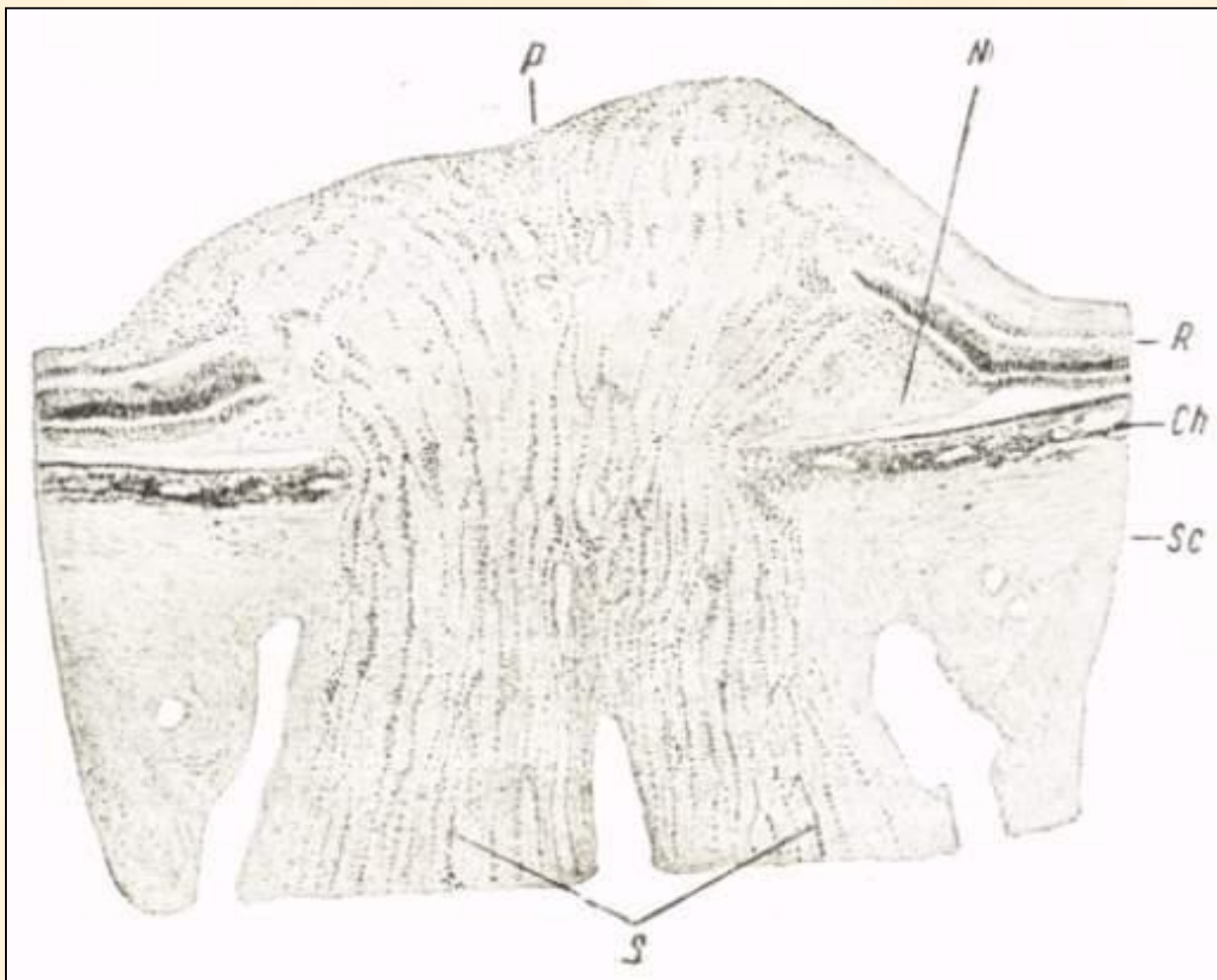
- Офтальмоскопическая картина
- Снижение остроты зрения
- Изменение полей зрения

# Клиническая классификация заболеваний ЗН:

- Застойный диск зрительного нерва;
- Воспалительные заболевания зрительного нерва:
  - неврит зрительного нерва (папиллит),
  - ретробульбарный неврит;
- Дегенеративные заболевания ЗН токсического происхождения;
- Атрофия зрительного нерва;
- Повреждения зрительного нерва;
- Опухоли зрительного нерва;
- Аномалии развития зрительного нерва;
- Заболевания хиазмы;
- Заболевания зрительного пути выше хиазмы



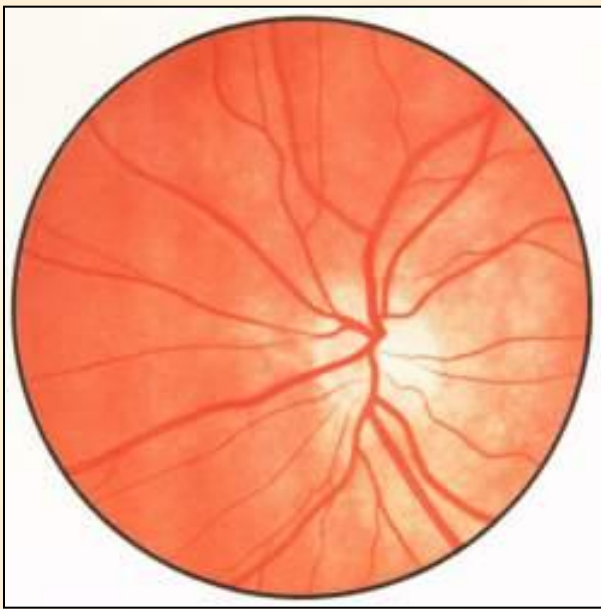
**Поперечный разрез  
зрительного нерва.  
1—твердая оболочка;  
2—паутинная оболочка;  
3—межоболочечное  
пространство с  
просекающими его  
волокнами;  
4—мягкая оболочка.**



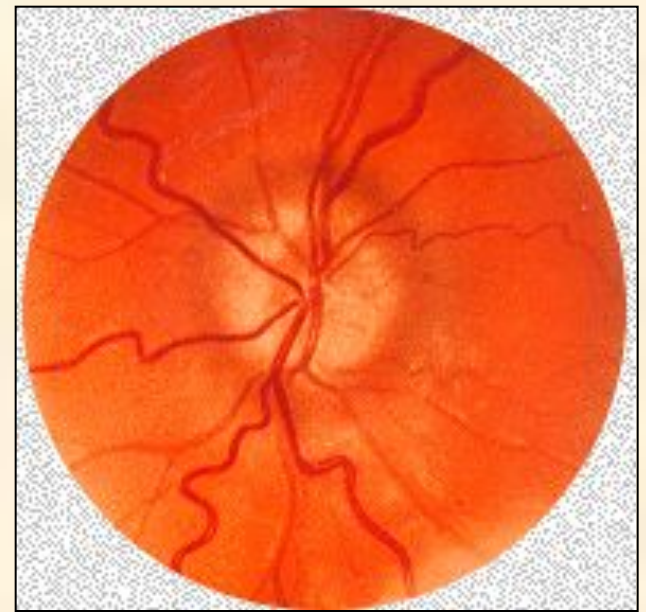
### **Застойный диск зрительного нерва:**

**P - диск; N - набухшие нервные волокна, оттесняющие сетчатку;  
K - сетчатка; CH - хориоидея; Бс - склера; 8 - зрительный нерв**

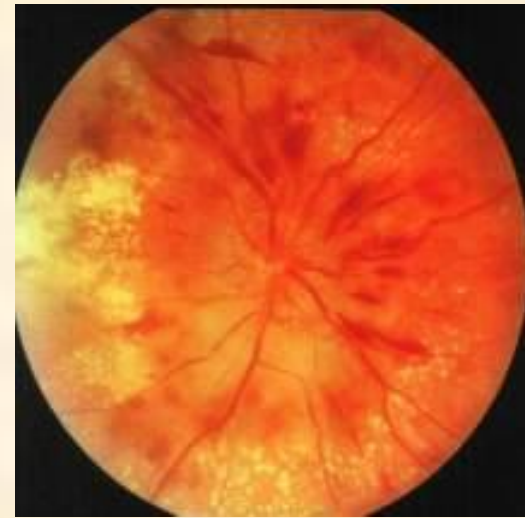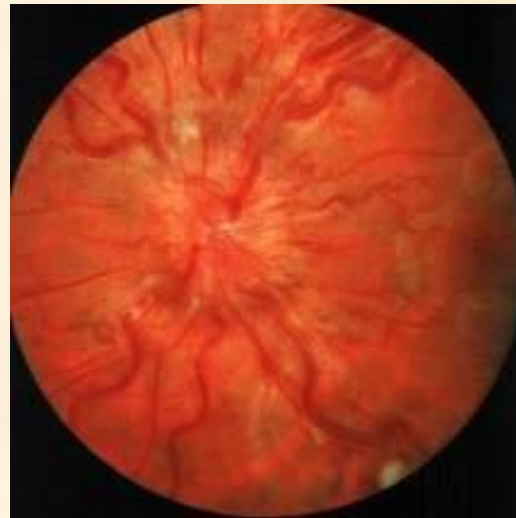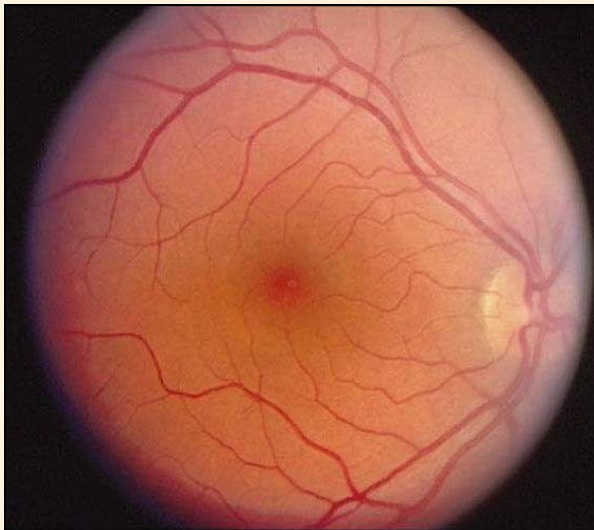




Нормальный ДЗН



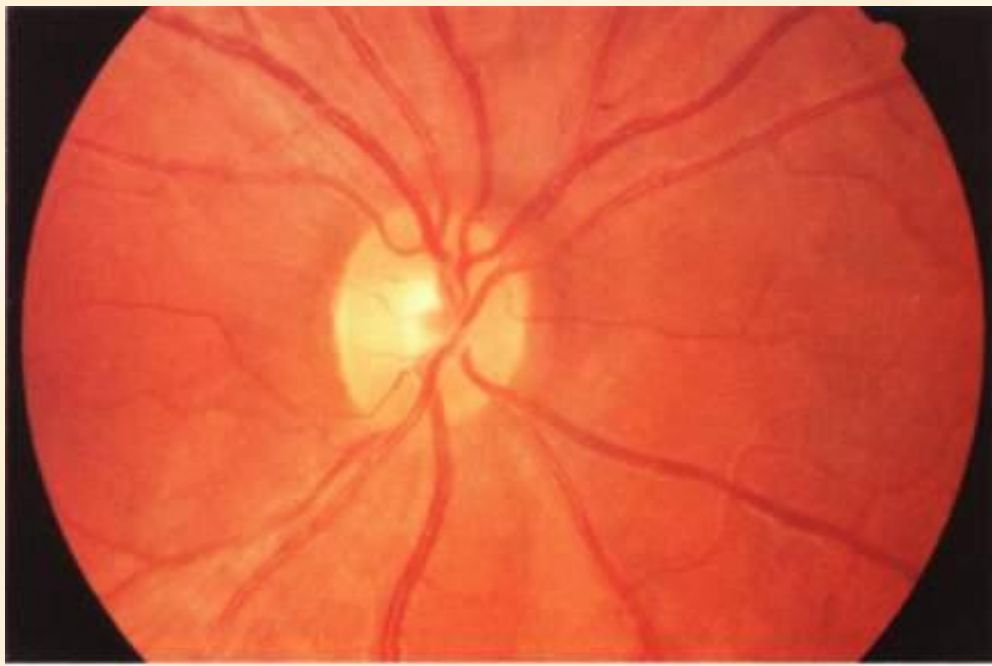
Застойный диск ЗН



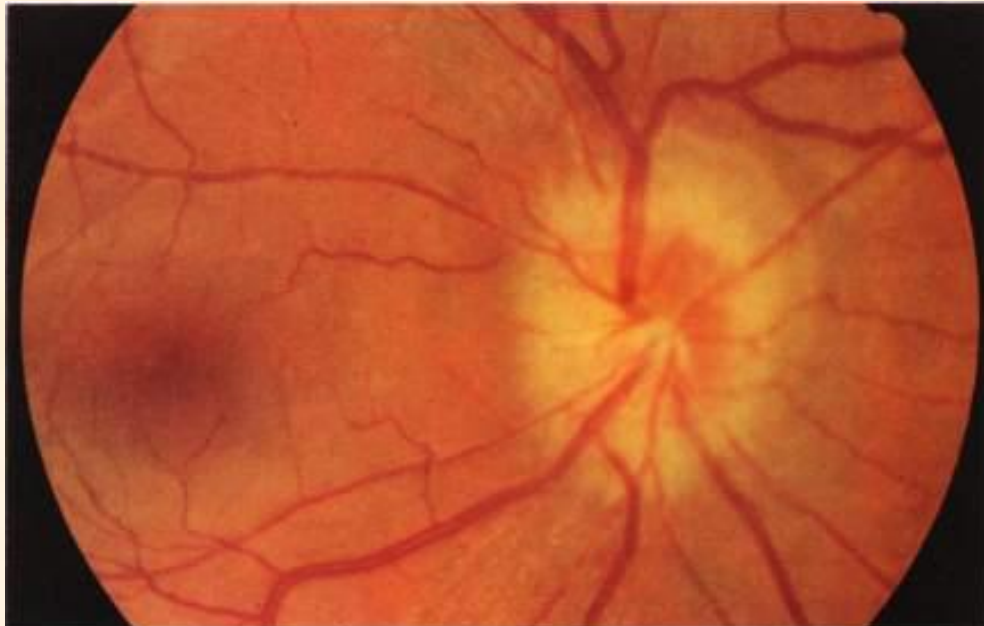
# Основные причины невритов зрительного нерва:

- Воспалительные заболевания головного мозга;
- Воспалительные заболевания придаточных пазух носа
- Общая интоксикация (грипп)
- Фокальная инфекция
- И др.

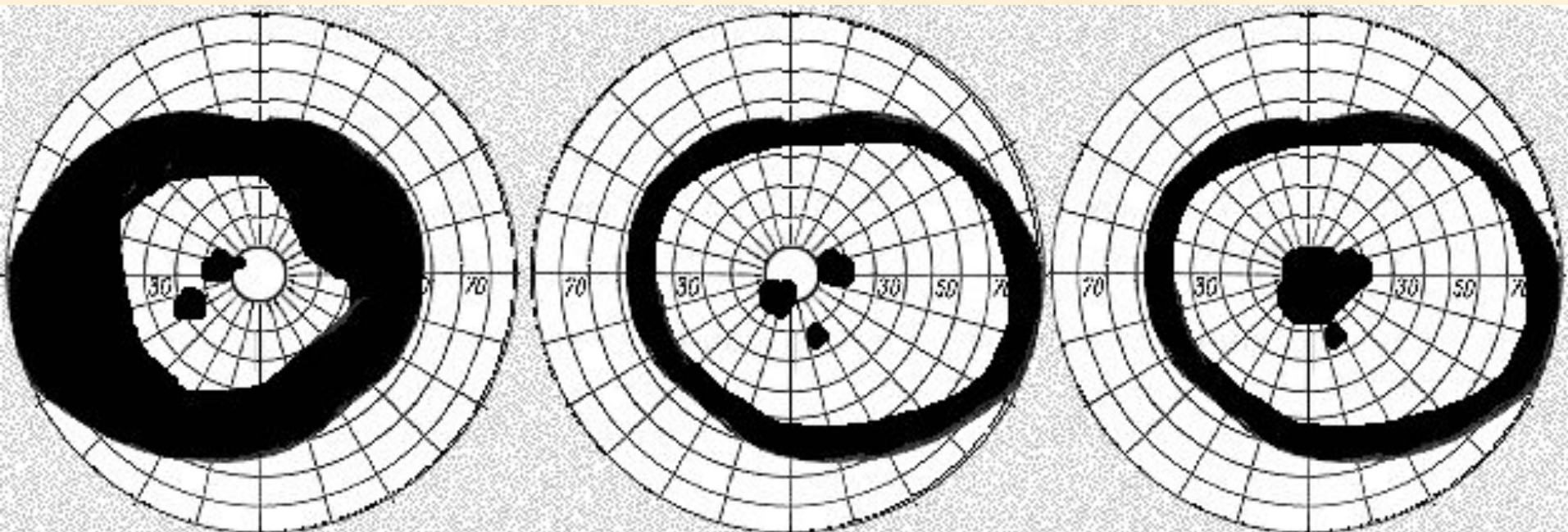




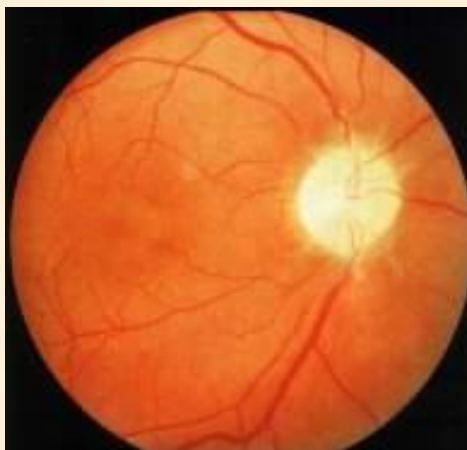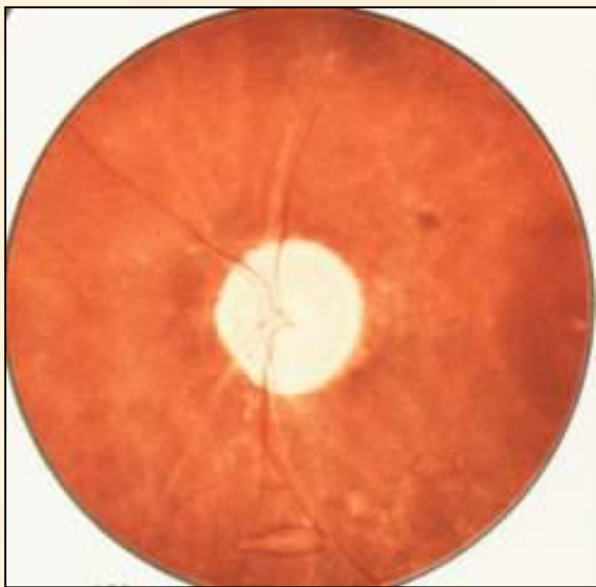
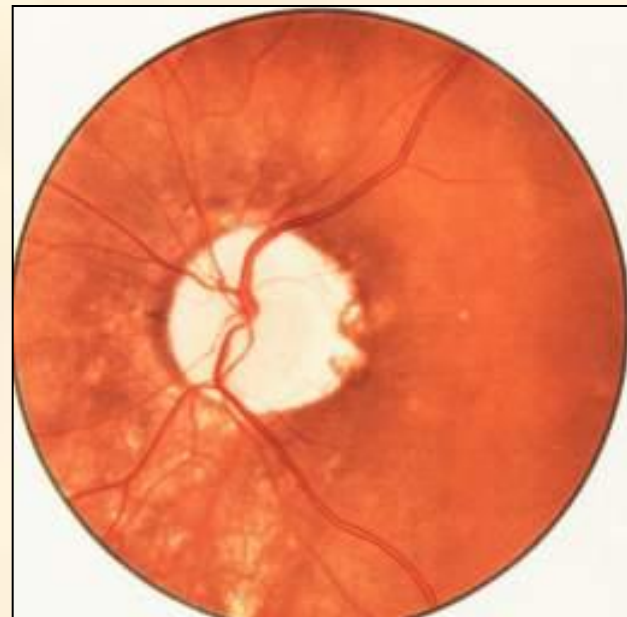
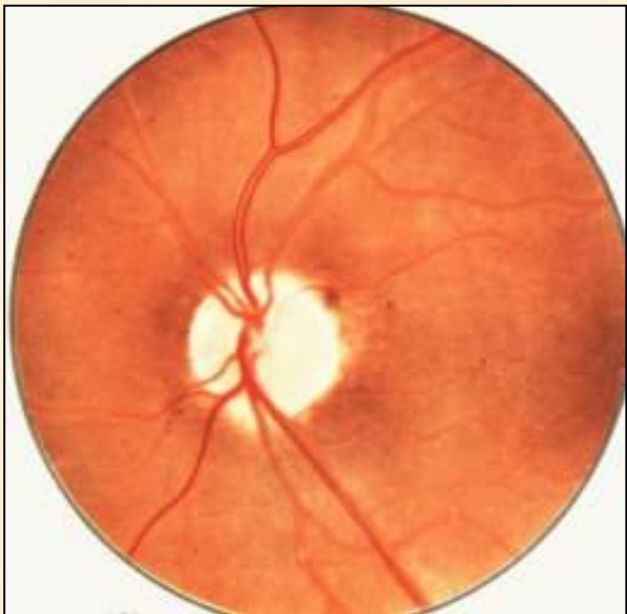
Ретробульбарный  
неврит



Папиллит

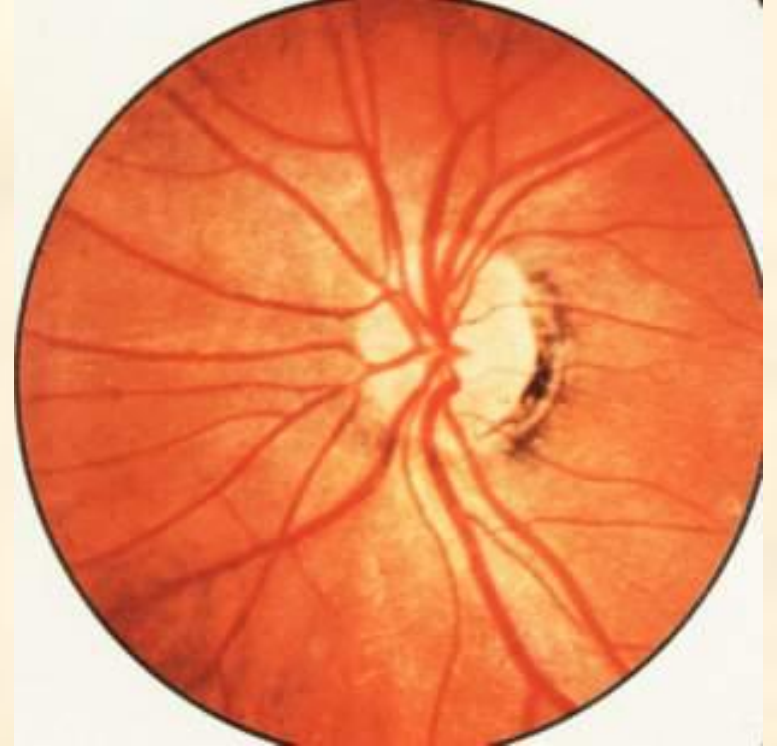
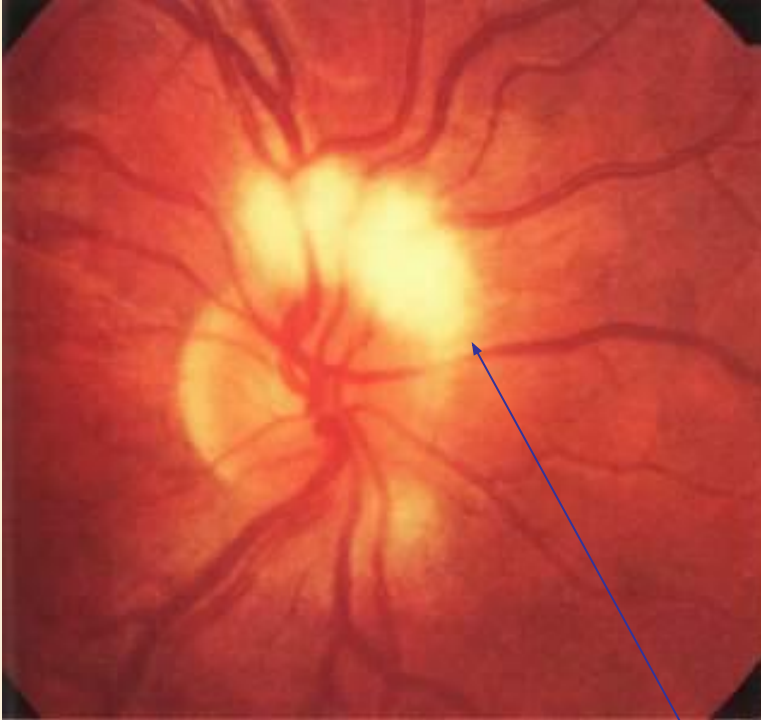


Варианты дефектов поля зрения

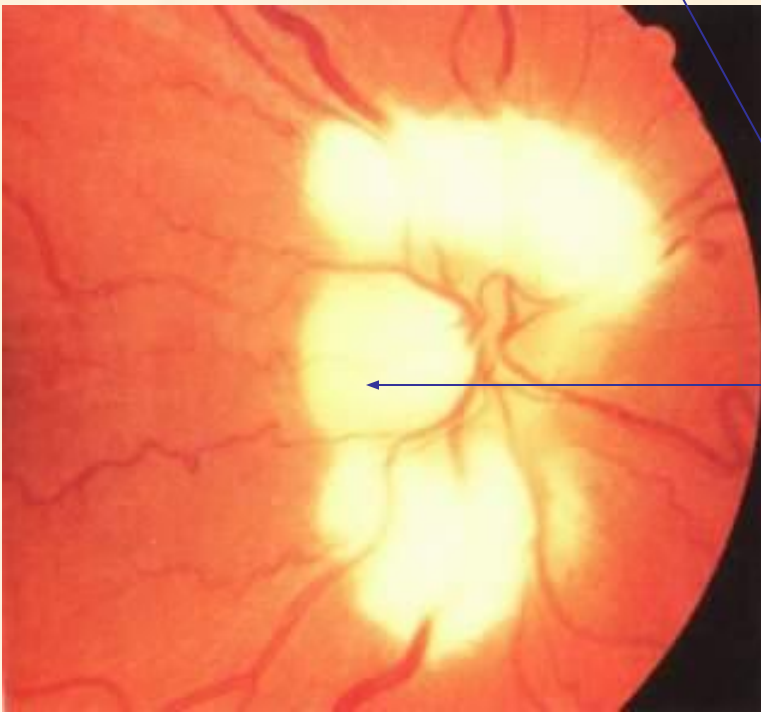


Варианты атрофии  
зрительного нерва





Пигментный конус



Миелиновые волокна  
зрительного нерва

# Основные формы болезней сетчатки:

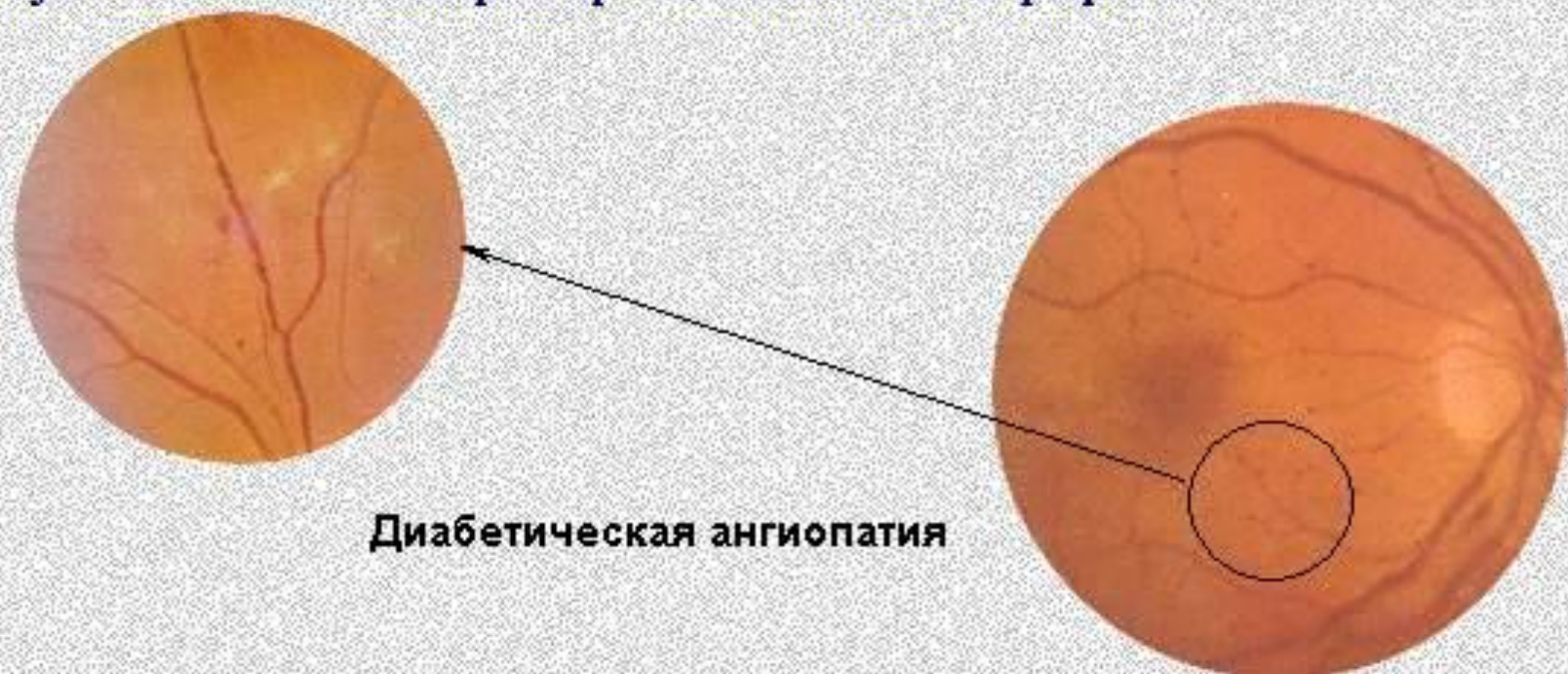- Болезни сетчатки, связанные с нарушением сердечно-сосудистой системы;
- Болезни сетчатки, связанные с эндокринными нарушениями;
- Поражения сетчатки воспалительного характера;
- Дистрофические заболевания
- Новообразования



# Изменения глаз при эндокринной патологии

Наиболее характерными и частыми являются изменения на глазном дне (*диабетическая ретинопатия*).

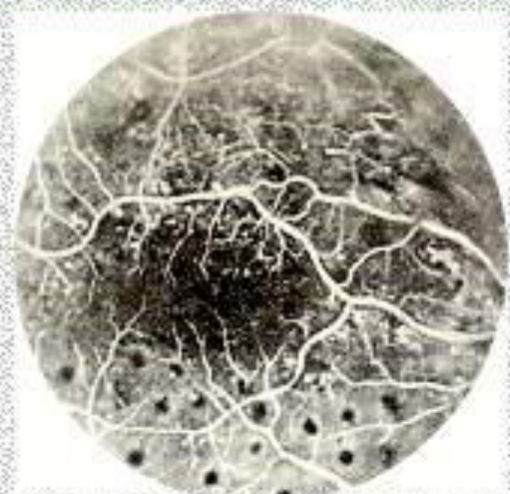1. **Диабетическая ангиопатия.** Характеризуется расширением венных сосудов сетчатки, их извитостью и полнокровием, появлением микроаневризм (единичных или сгруппированных темно-красных, четко очерченных точек, расположенных между верхними и нижними височными ветвями сосудов сетчатки). Наиболее ранние изменения в сосудах сетчатки могут быть выявлены флюоресцентной ангиографией.



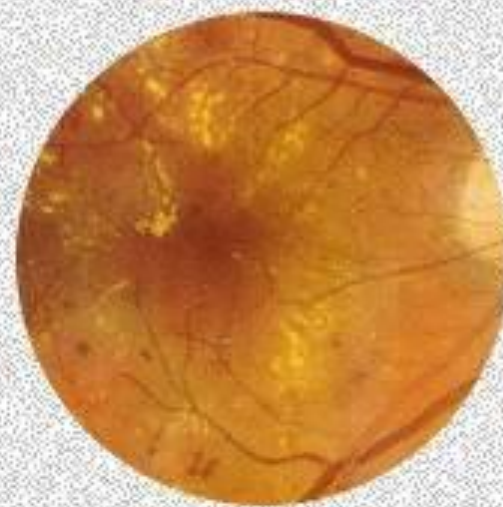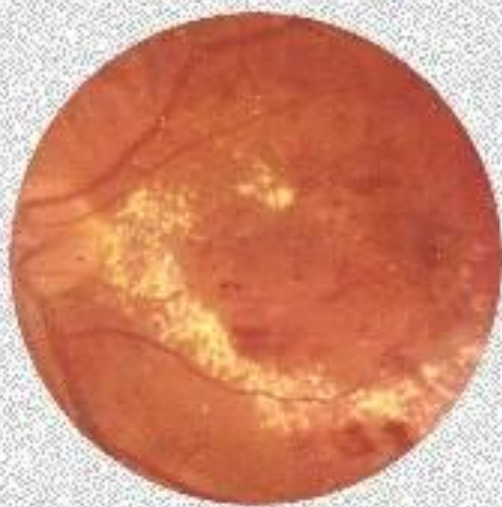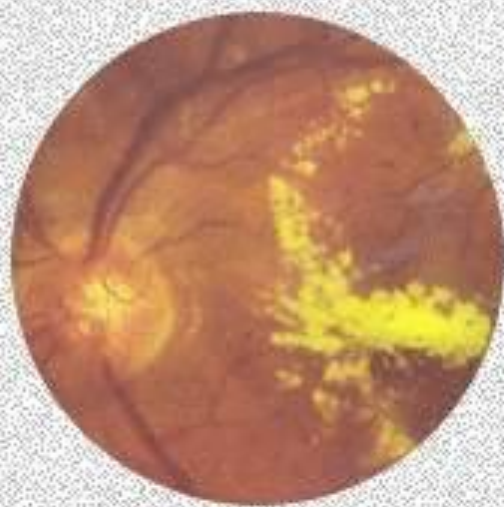


# Изменения глаз при эндокринной патологии

2. **Простая диабетическая ретинопатия.** Наряду с изменениями сосудов, в сетчатой оболочке образуются желтовато-белые восковидные очаги неправильной формы, с четкими границами; появляются кровоизлияния; увеличивается количество микроаневризм. Ретинальные очаги нередко группируются в виде кольца или полукольца вокруг желтого пятна, напоминают по виду кольцевидную дистрофию сетчатой оболочки.



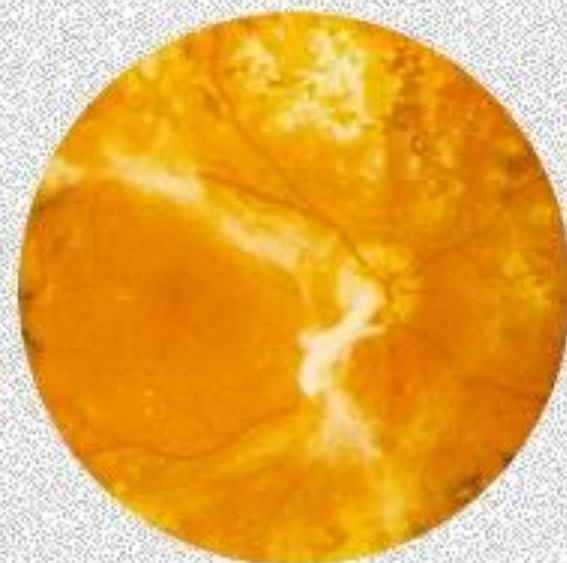
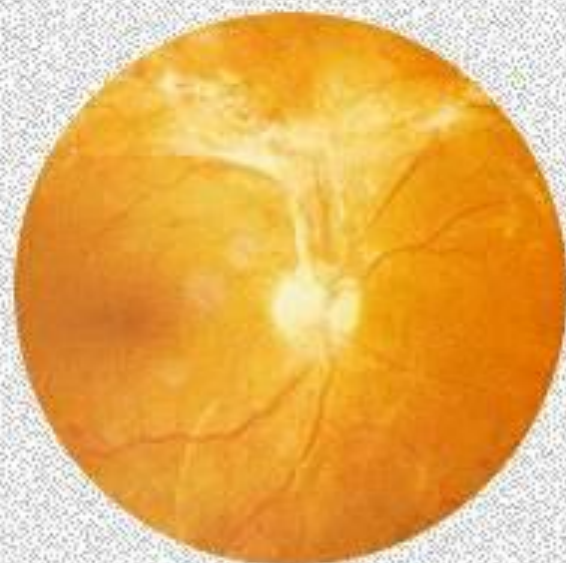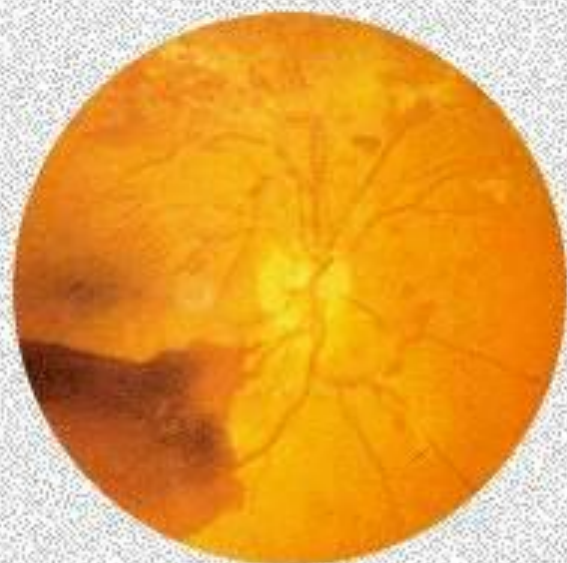Флюоресцентная ангиограмма при простой диабетической ретинопатии



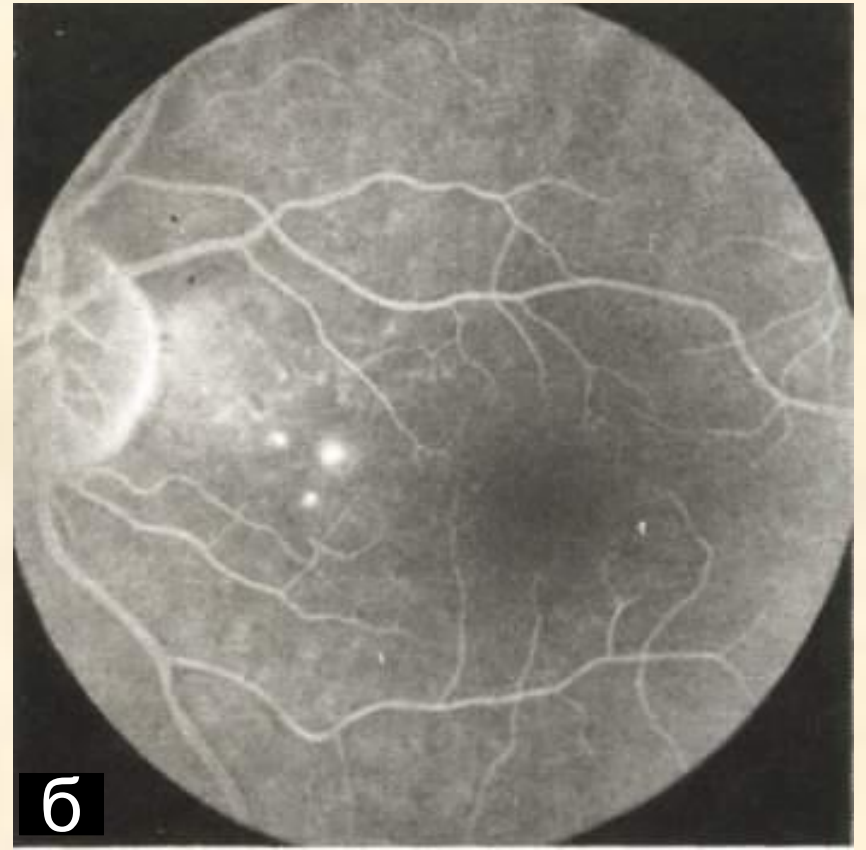
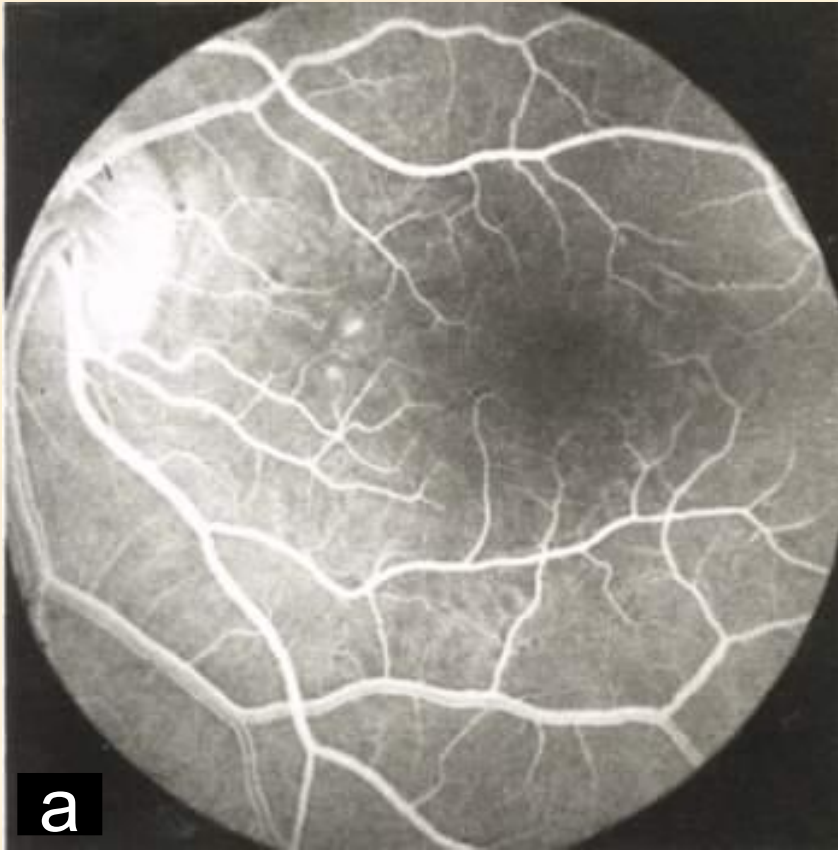


# Изменения глаз при эндокринной патологии

3. **Пролиферирующая диабетическая ретинопатия.** Эта стадия характеризуется появлением новообразованных сосудов (преимущественно вокруг зрительного нерва), обширных кровоизлияний в сетчатую оболочку и стекловидное тело. Кровоизлияния обычно рецидивируют, со временем по ходу их развивается соединительная ткань. Пролиферативный процесс ведет к помутнению и грубой деструкции стекловидного тела; может развиваться тракционная отслойка сетчатой оболочки.

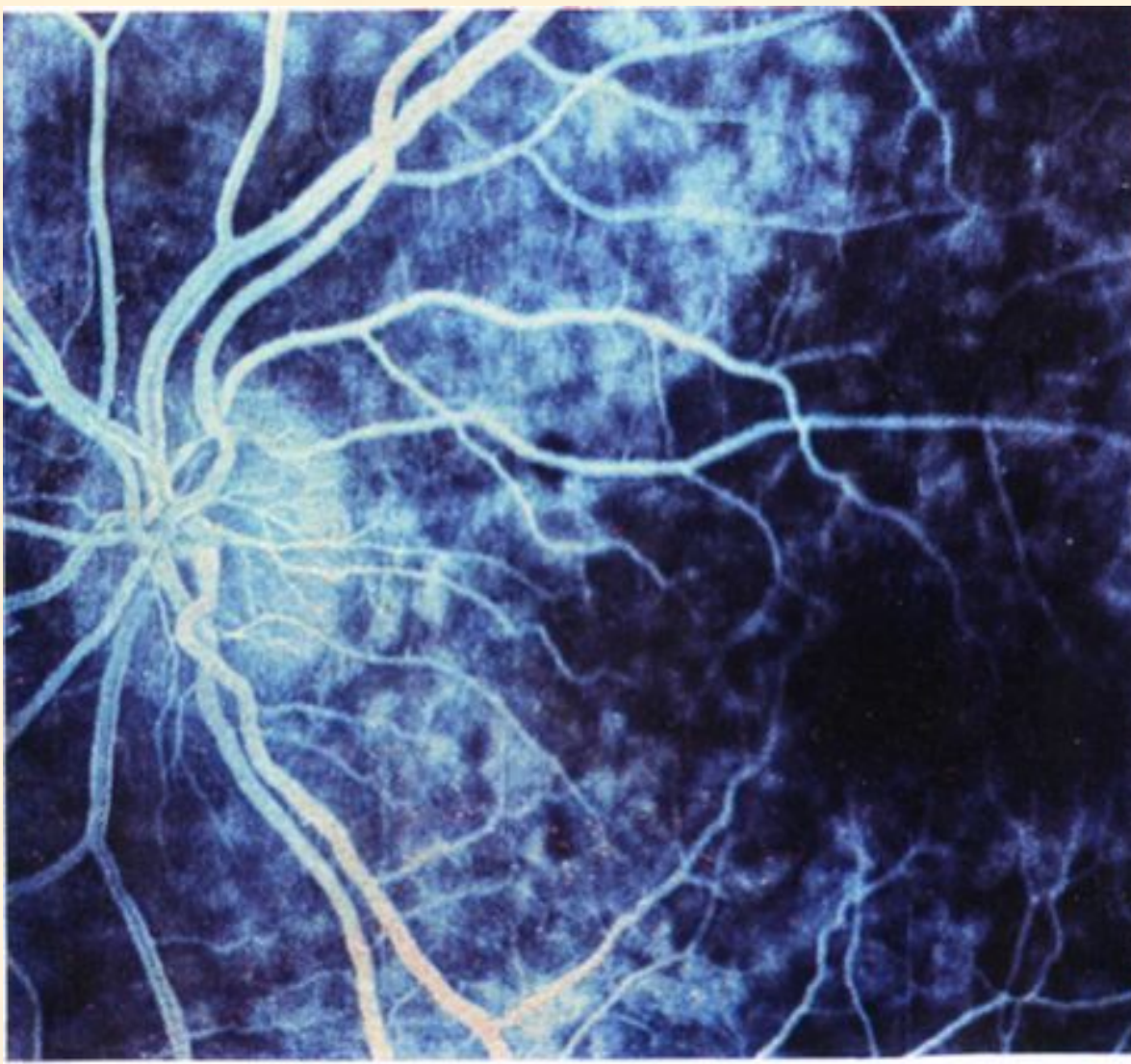






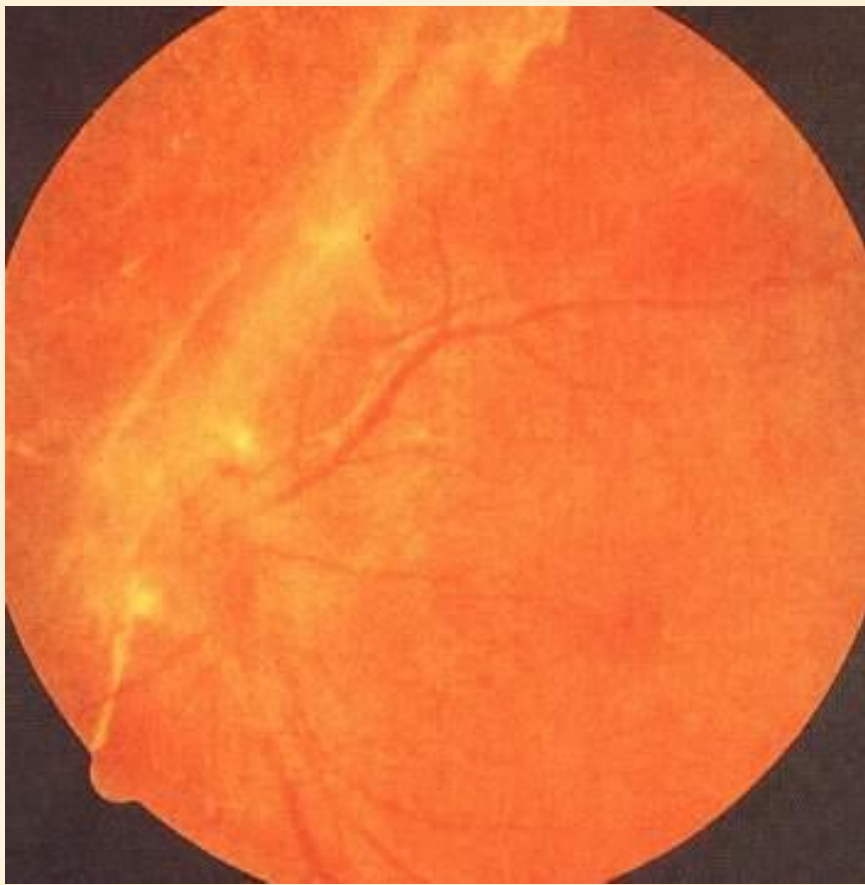
Флюоресцентная ангиография:  
а – поздняя  
артериальная фаза

б – поздняя  
венозная фаза

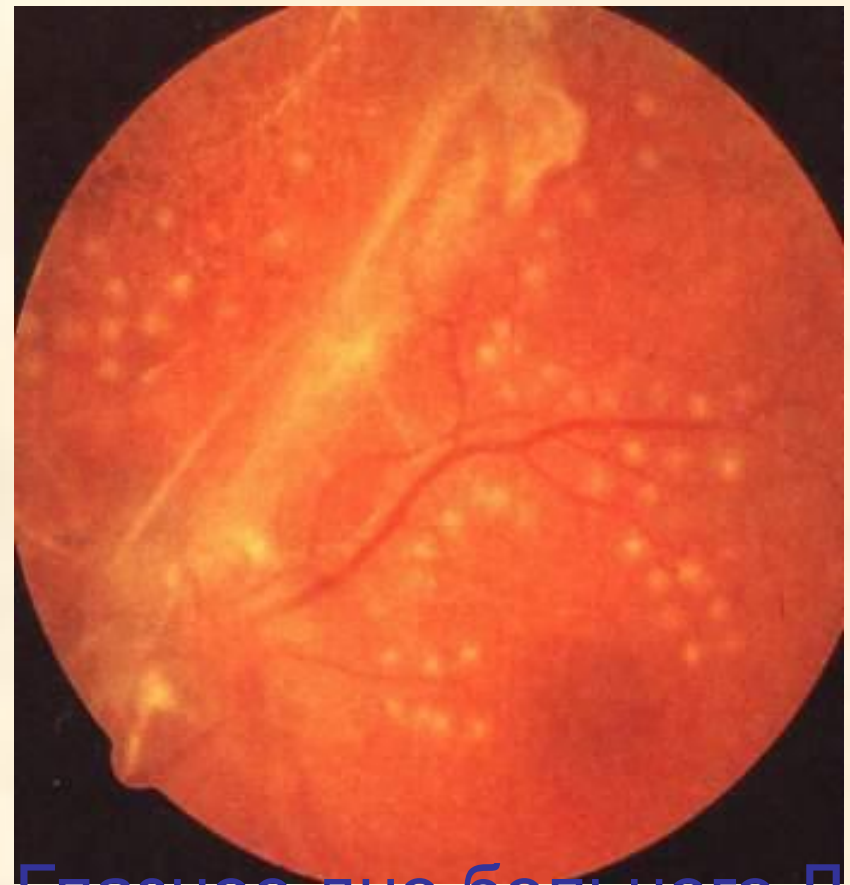

Ангиограмма больного А., с диабетической ретинопатией после лазеркоагуляции

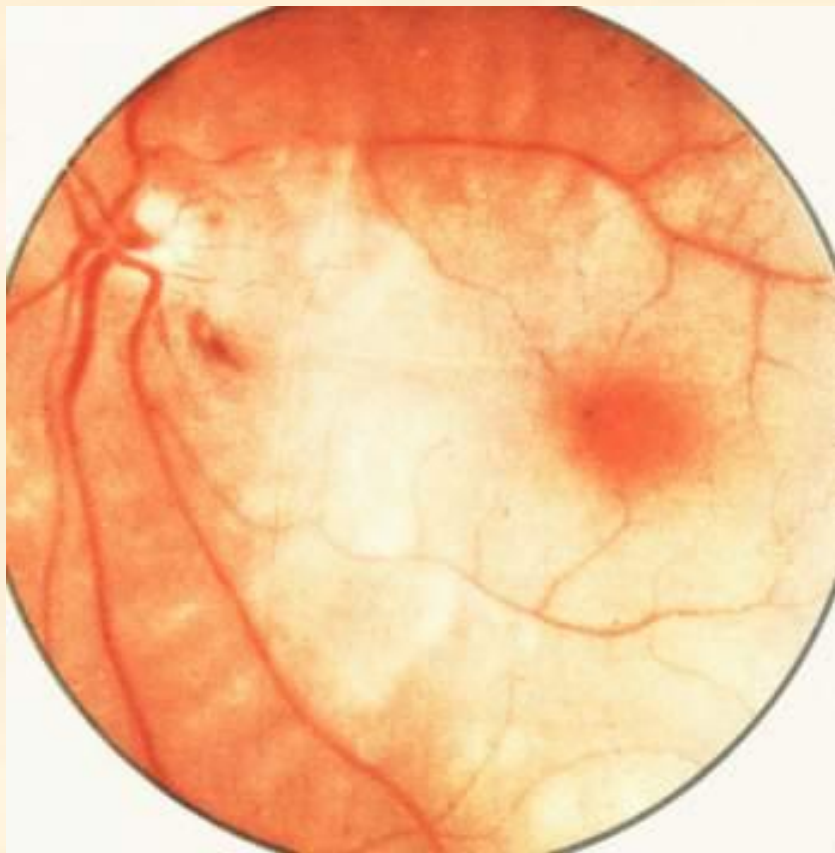




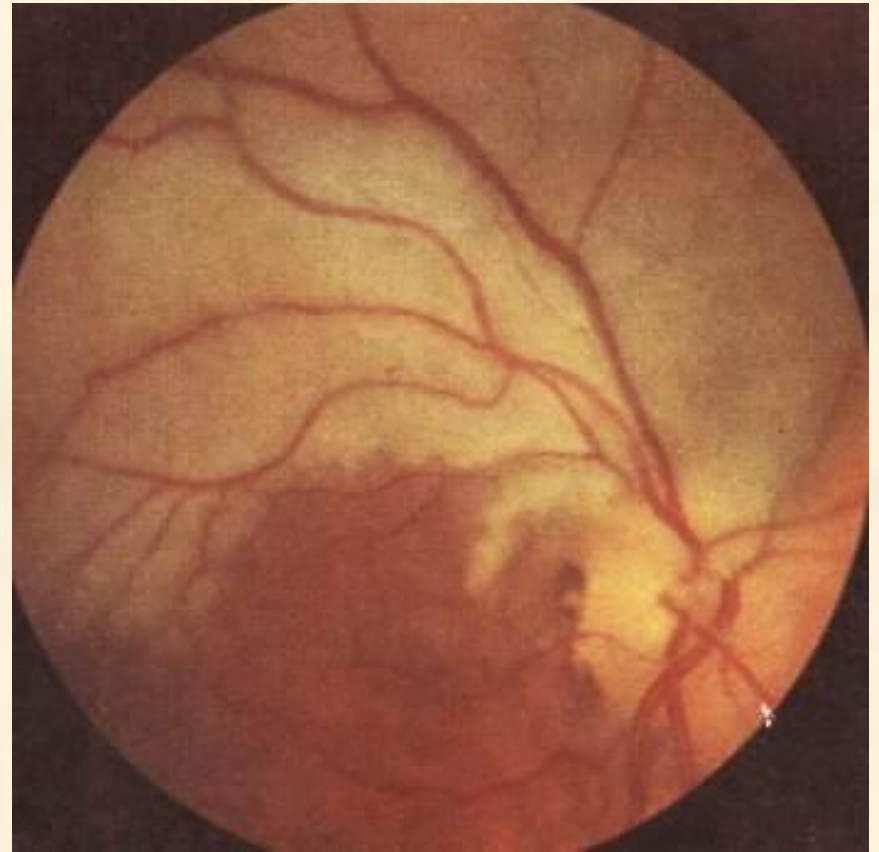Глазное дно больного Л.  
Диабетическая  
пролиферативная  
ретинопатия



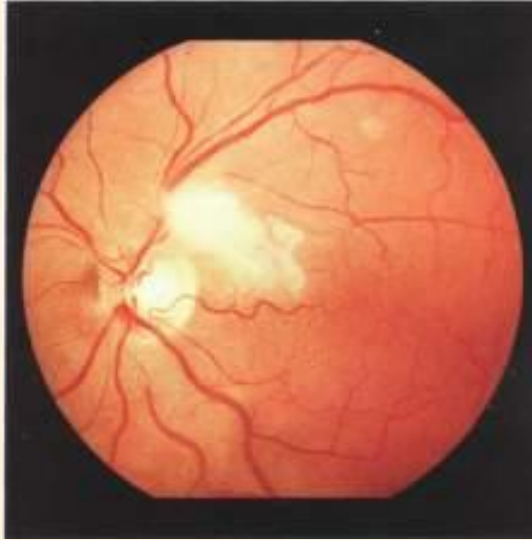
Глазное дно больного Л.  
Диабетическая  
пролиферативная  
ретинопатия. После  
аргонлазерной  
коагуляции.



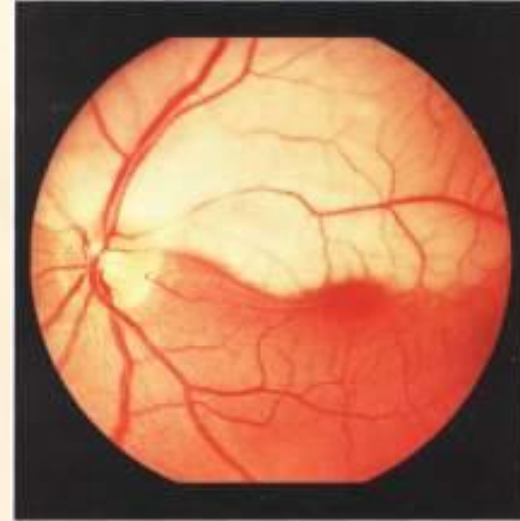
Острая  
непроходимость  
центральной  
артерии сетчатки



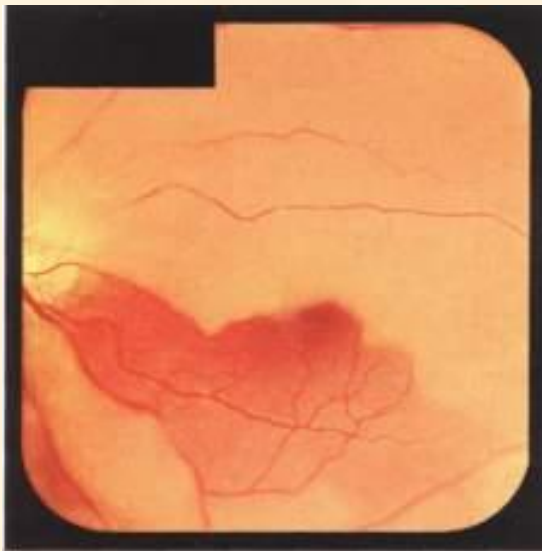Острая  
непроходимость  
верхней ветви  
центральной  
артерии сетчатки



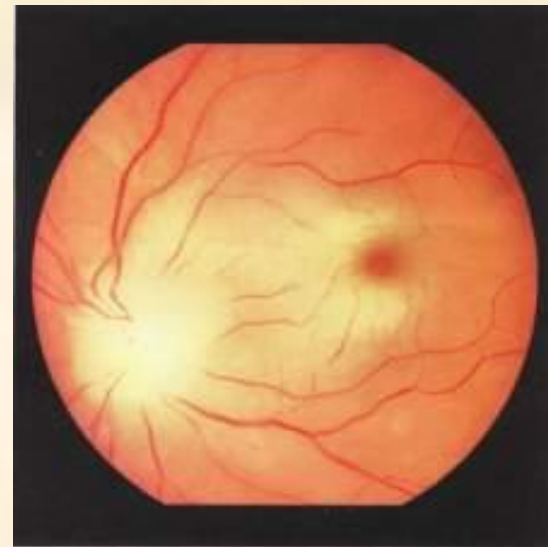
Окклюзия артериолы 2-го порядка верхневисочной ветви центральной артерии сетчатки.



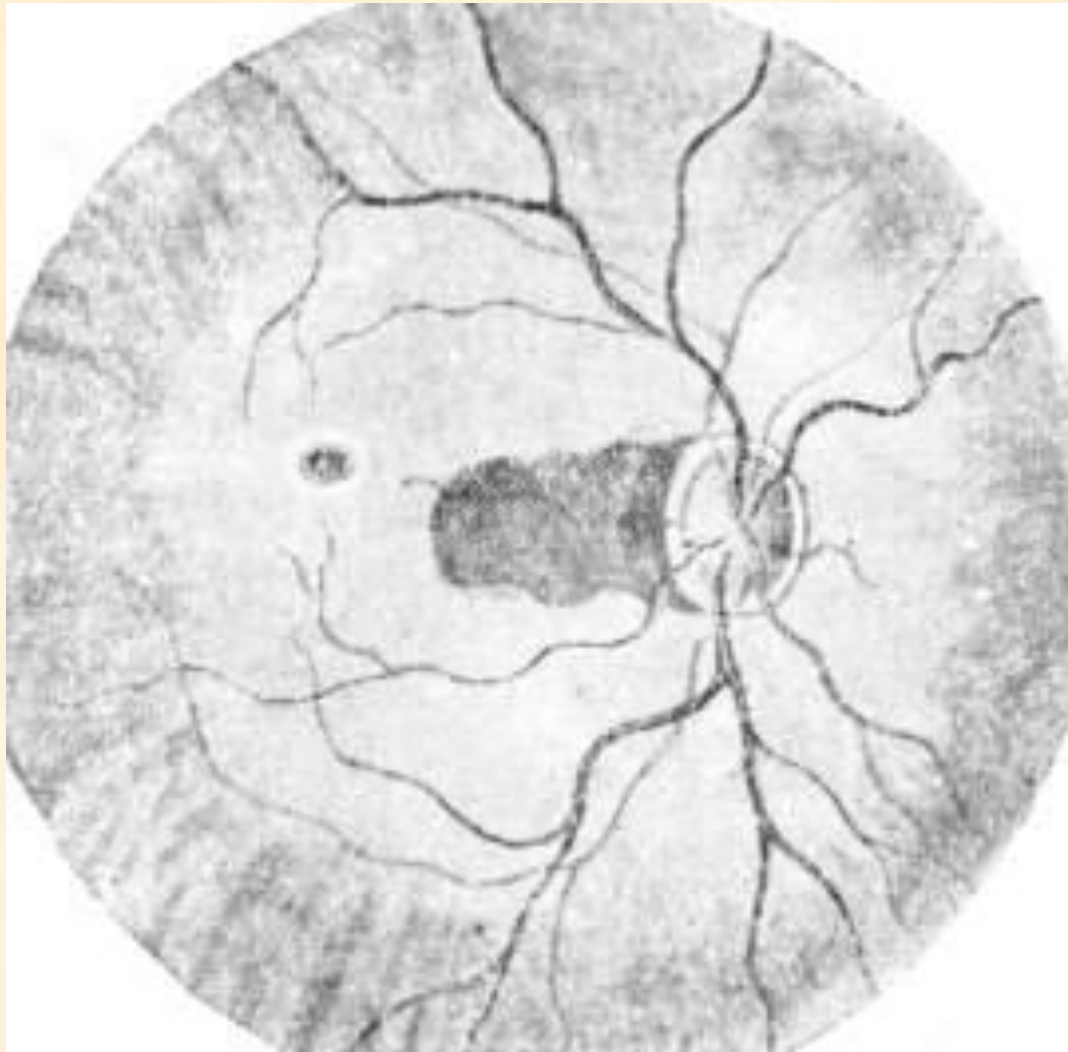Окклюзия верхневисочной ветви центральной артерии сетчатки



Окклюзия трёх ветвей центральной артерии сетчатки.

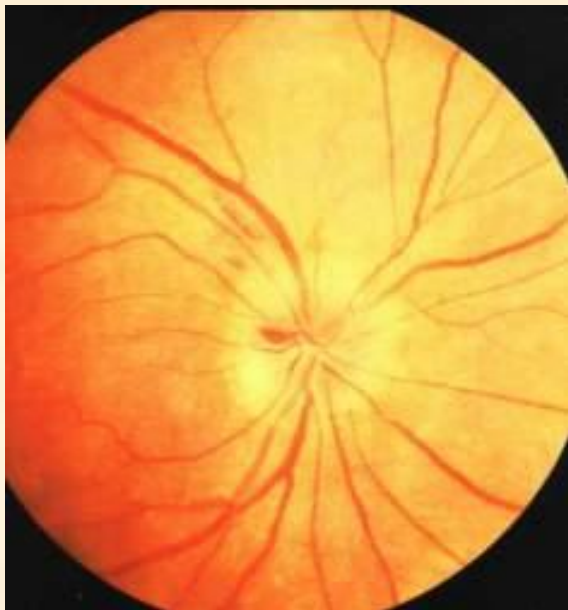

Окклюзия центральной артерии сетчатки

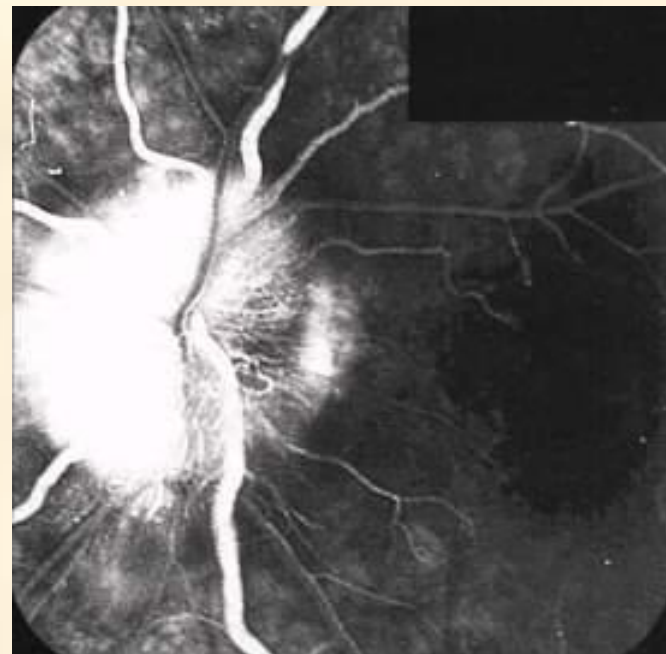


Острая непроходимость центральной  
артерии сетчатки  
при наличии цилиоретинальной артерии



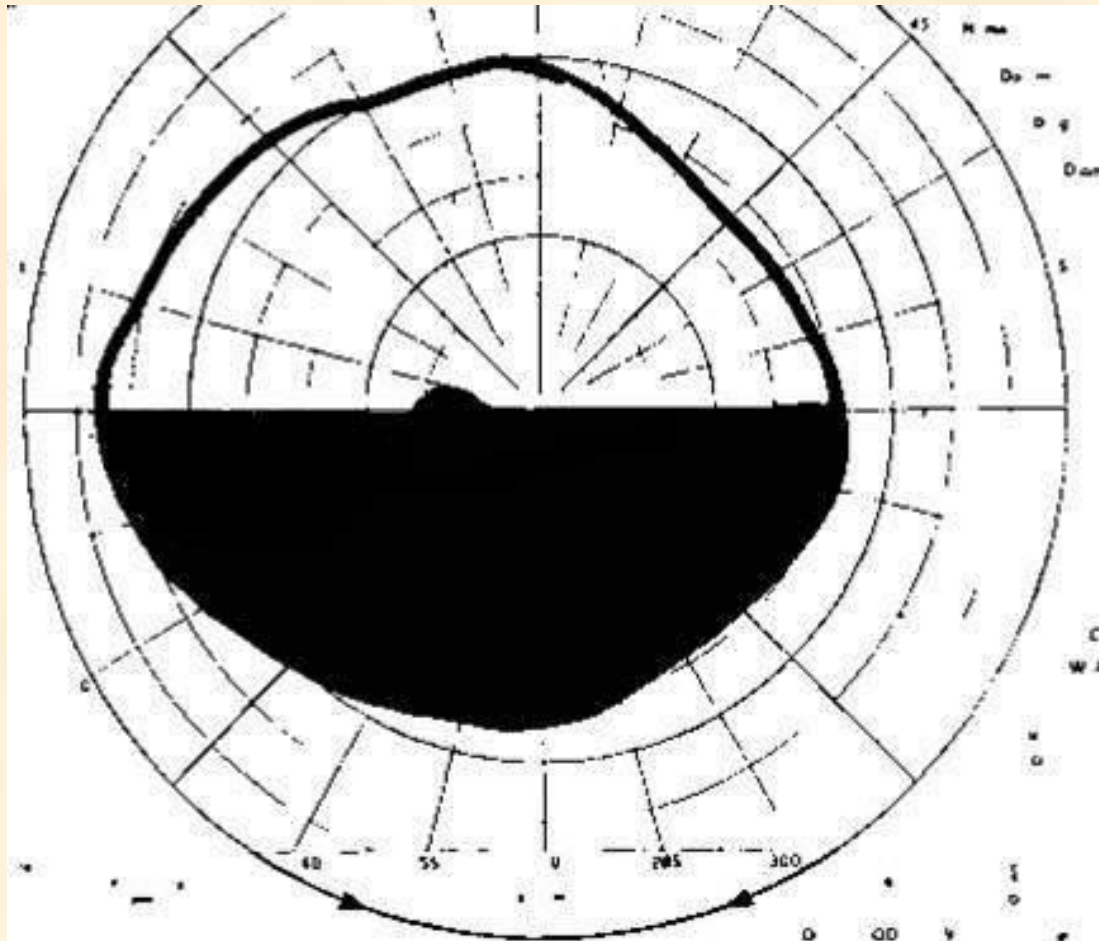


Передняя ишемическая  
нейропатия.  
Ишемический отек  
диска зрительного  
нерва с единичными  
геморрагиями

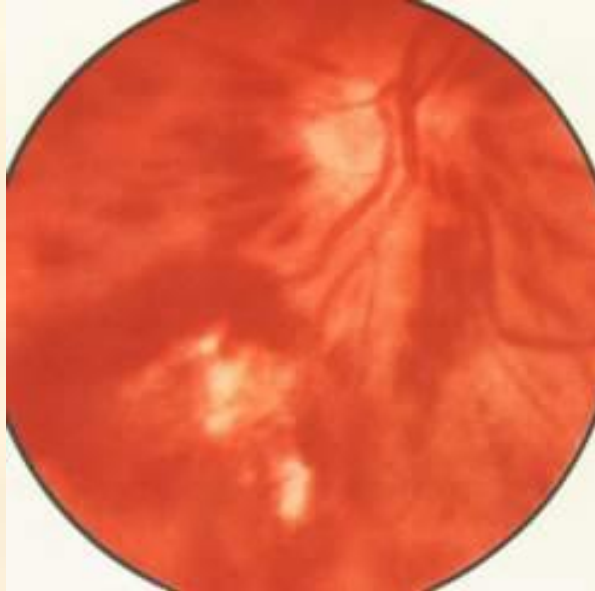
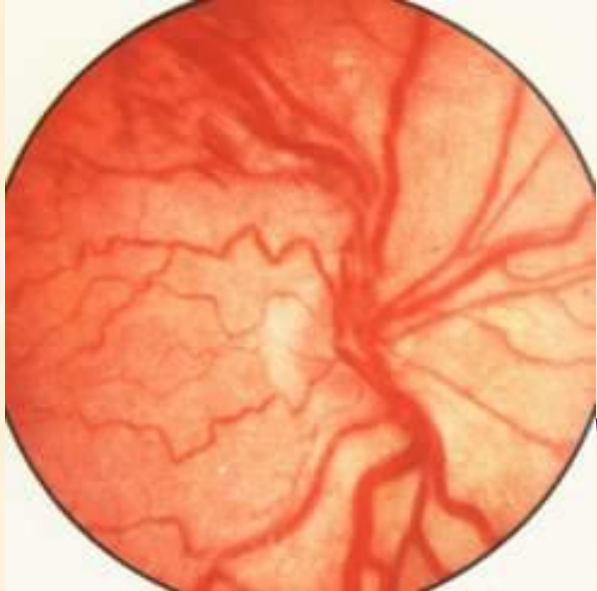


Передняя ишемическая  
нейропатия. Секторальная  
гиперфлюоресценция  
внутренней половины диска  
зрительного нерва (из  
эктазированных  
папиллярных капилляров).  
ФАГД. Поздняя фаза.

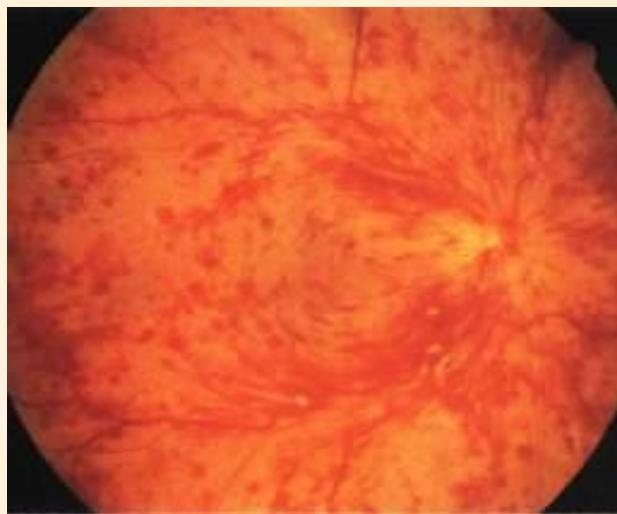
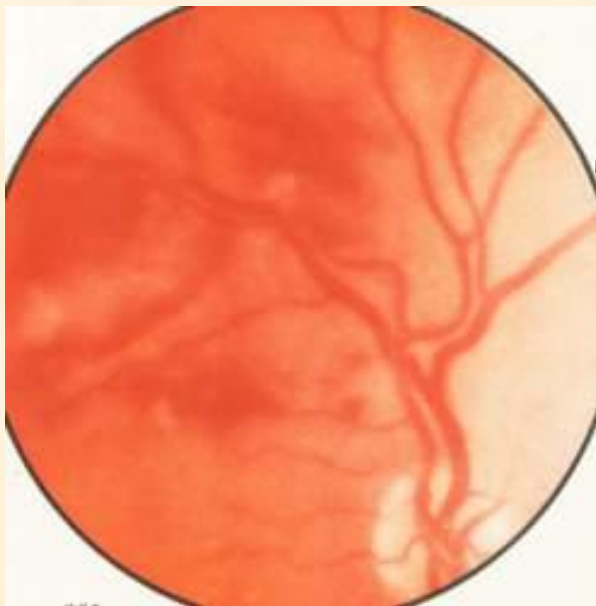


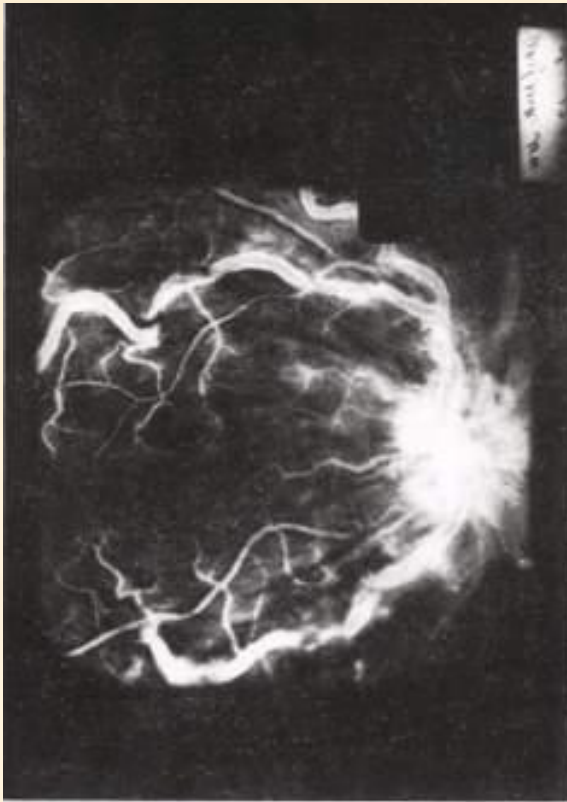
Нижняя гемианопсия  
при ишемической оптикопатии



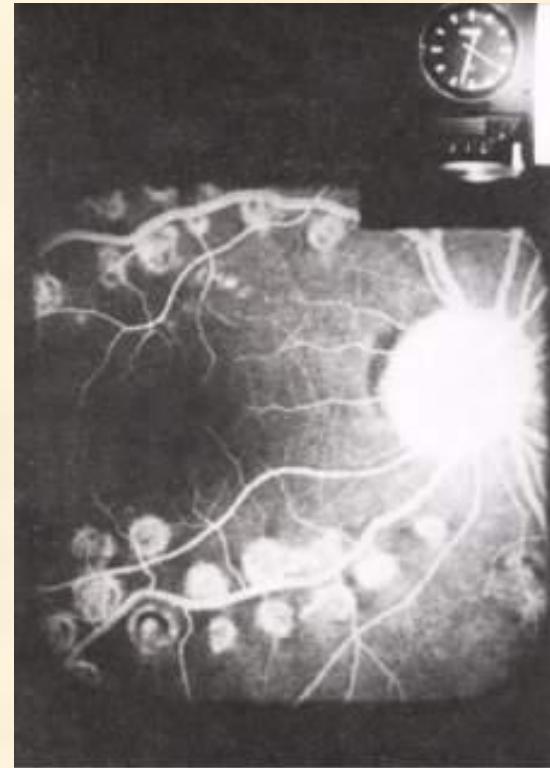
Тромбоз ветвей ЦВС



Тромбоз ЦВС



Тромбоз  
центральной вены  
сетчатки.  
До лазерного  
лечения



После лазерной  
коагуляции  
сетчатки по поводу  
тромбоза центральной  
вены сетчатки

# Показания к прерыванию беременности при гестозах:

- Отслойка сетчатки
- Гипертоническая нейроретинопатия
- Тромбоз ЦВС
- Ретинопатия с кровоизлияниями
- Перенесенные ранее на почве позднего токсикоза изменения сетчатки

A fundus photograph of a human eye, showing the retina and optic disc. The optic disc is visible on the right side, and the macula is in the center. The retinal vessels are clearly visible, forming a network across the field of view. The text "Спасибо за внимание!" is overlaid in the center of the image.

**Спасибо за внимание!**



Вопрос после лекции:

**«Для какого заболевания  
характерны боли за глазом,  
усиливающиеся при его  
движении?»**