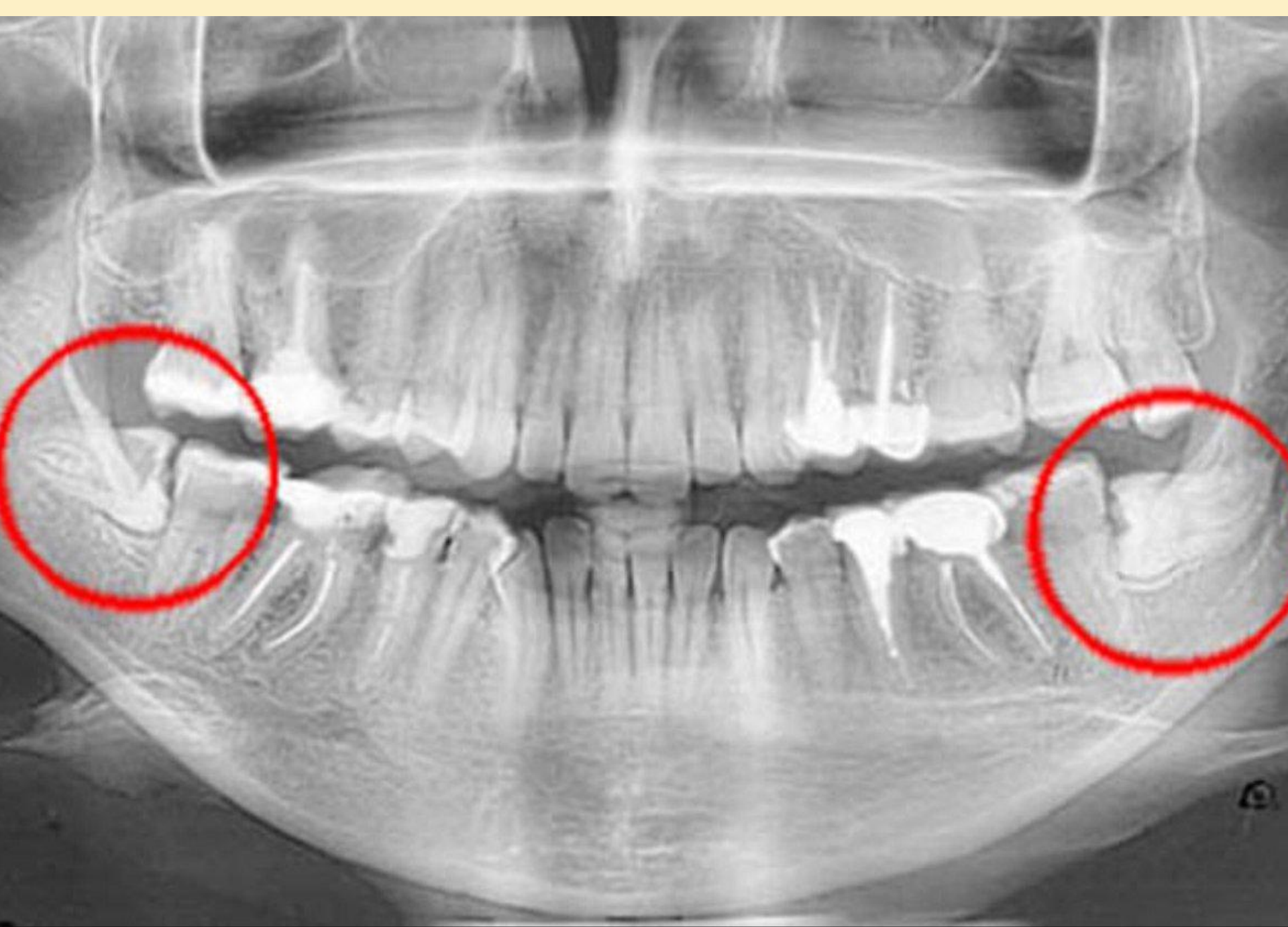


Болезни прорезывания зубов, Дистопия, Ретенция.

КЛАССИФИКАЦИЯ

:

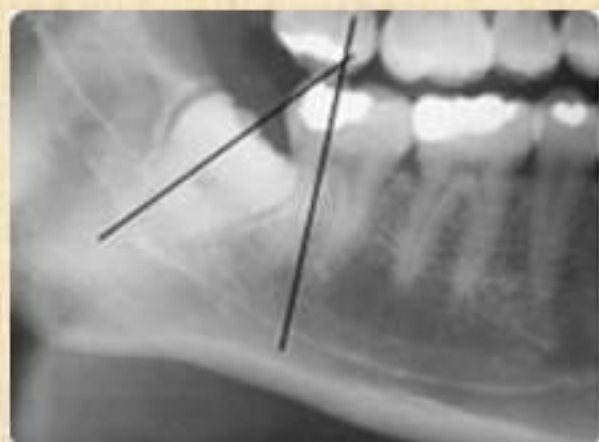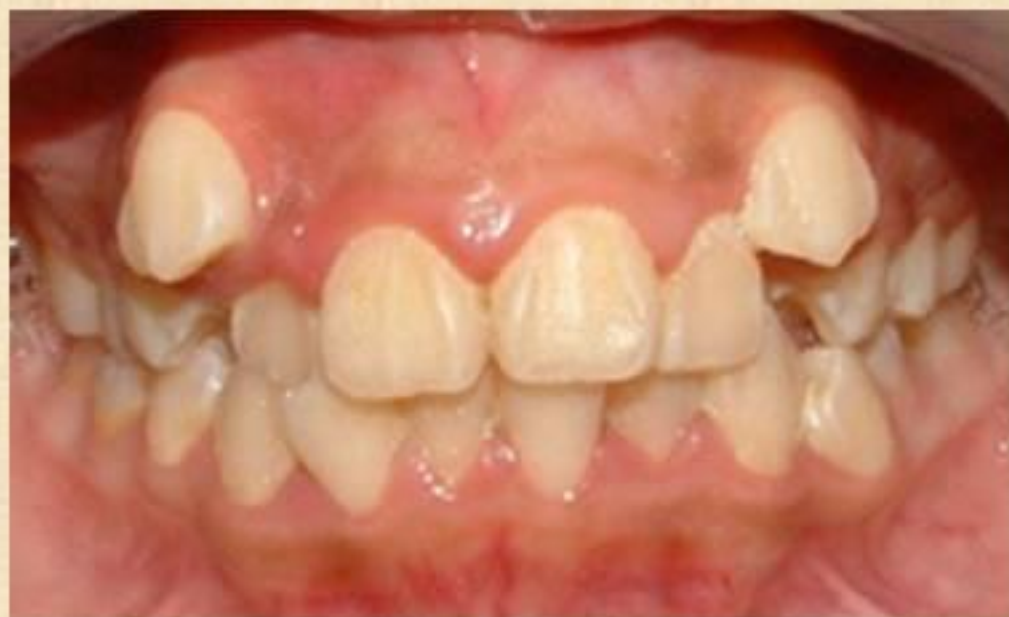- **Классификация болезней прорезывания зубов по Т. Г. Робустовой (2000 г.) следующая:**
- 1. Затрудненное прорезывание зуба.
- 2. Неправильное положение зуба (смещение, возникшее в результате прорезывания) (**дистопированный зуб**).
- 3. Неполное прорезывание зуба через костную ткань челюсти или слизистую оболочку (**полуретенированный зуб**).
- 4. Задержка прорезывания полностью сформированного зуба через компактную пластинку челюсти (**ретенированный зуб**)



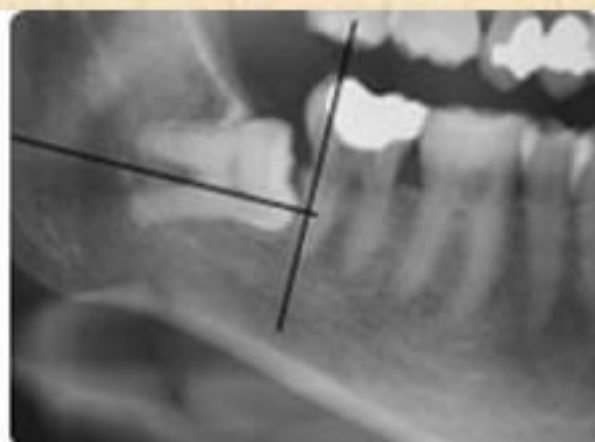
- **Классификация болезней прорезывания зубов по А. Г. Шарго-Родскому (2000 г.)** выглядит следующим образом:
- **1. Ретенированным** называется зуб, находящийся в толще костной ткани челюсти, не прорезавшийся в обычные сроки.
- **2. Полуретенированным** называется зуб, не полностью прорезавшийся через костную ткань или слизистую оболочку.
- **3. Дистопированными** называются зубы, расположенные вне зубной дуги, как прорезавшиеся, так и ретенированные и полуретенированные.
- Аномальное положение зубного зачатка, а также различные эндогенные и экзогенные патологические воздействия на зубочелюстную систему могут явиться причиной аномалии положения сформировавшегося зуба, а также приводить к задержке его прорезывания.
- Степень аномального положения зуба (**дистопии**) может быть различной от небольшого отклонения продольной оси по отношению к норме до расположения зуба в верхней половине ветви нижней челюсти

Дистопия

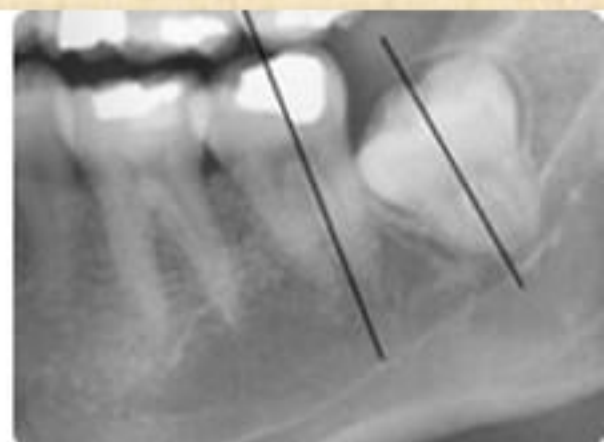
- это аномалия прикуса, при которой зубы располагаются не на своём месте в зубном ряду, смещаясь со своего нормального положения в сторону.



Правый нижний зуб мудрости с косо́й дистопией



Правый нижний зуб мудрости с горизонтальной дистопией



Правый нижний зуб мудрости с вертикальной дистопией

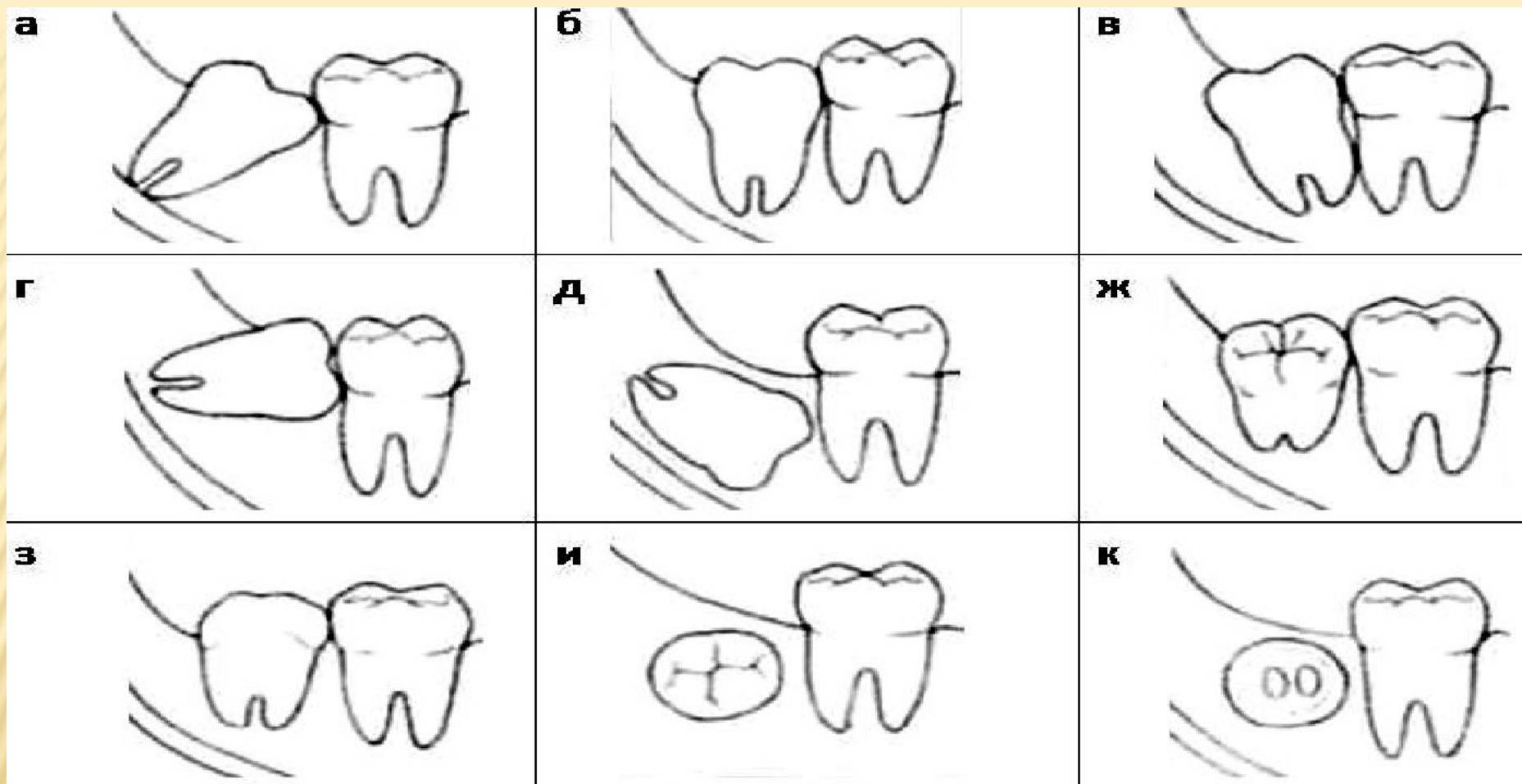
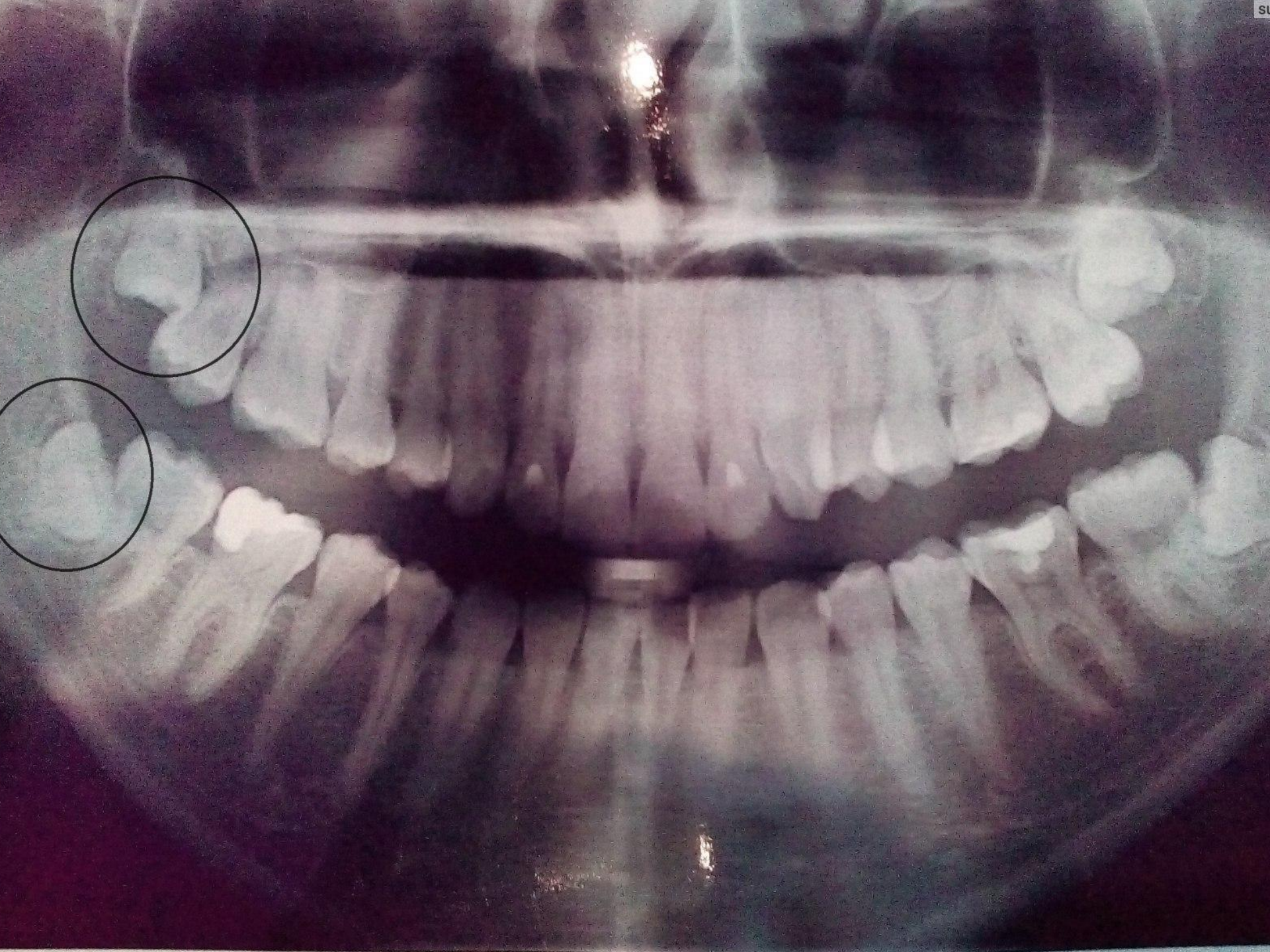


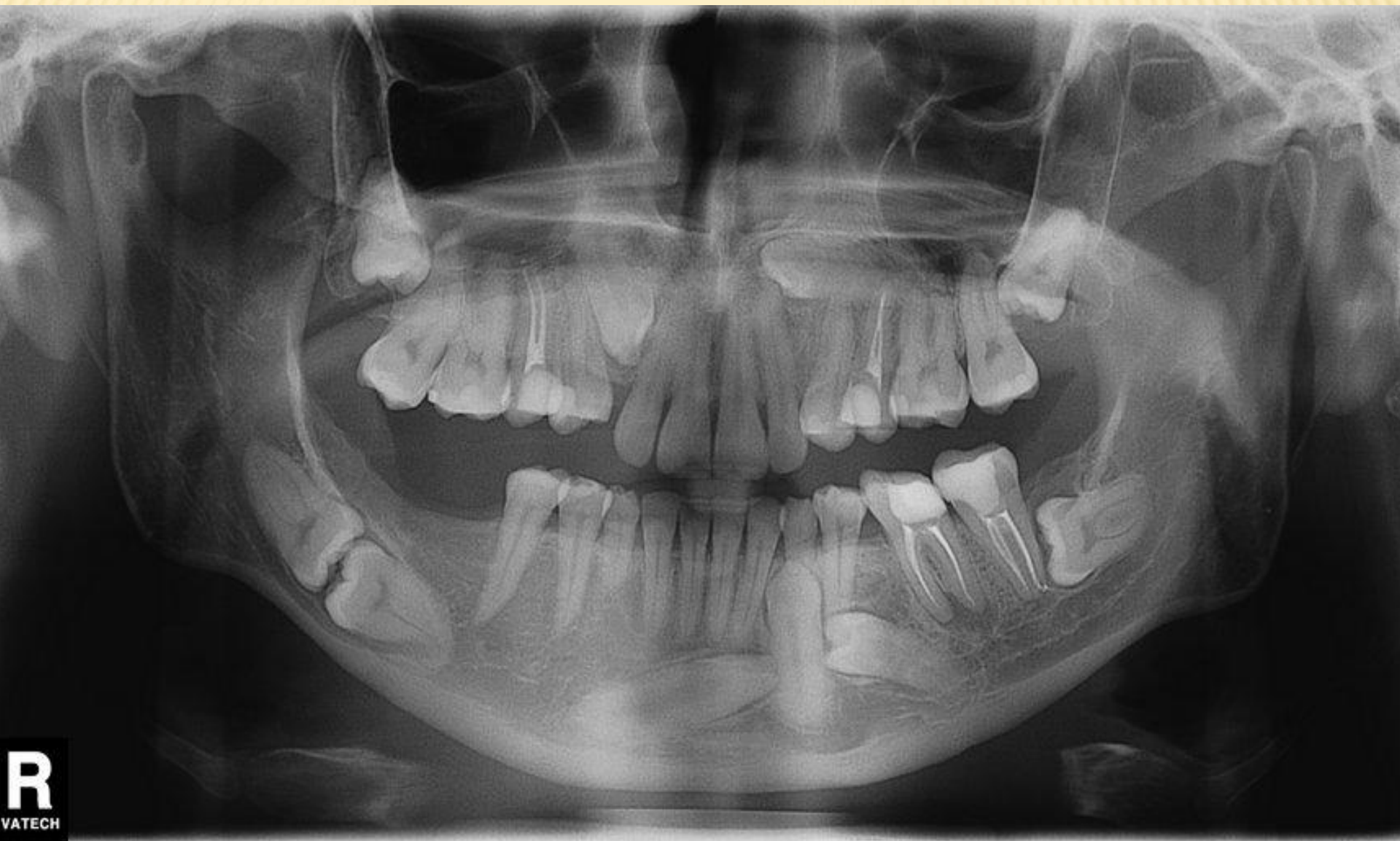
РИС. 1. ВАРИАНТЫ НАПРАВЛЕНИЯ ПРОРЕЗЫВАНИЯ ТРЕТЬИХ МОЛЯРОВ НИЖНЕЙ ЧЕЛЮСТИ (С. АСАНАМИ, Я. КАСАЗАКИ, 1993):
А — МЕДИАЛЬНЫЙ НАКЛОН; Б — ВЕРТИКАЛЬНОЕ ПОЛОЖЕНИЕ; В — ДИСТАЛЬНЫЙ НАКЛОН; Г — ГОРИЗОНТАЛЬНОЕ ПОЛОЖЕНИЕ; Д — ИНВЕРСИЯ; Е — ЩЕЧНЫЙ НАКЛОН; Ж — ЯЗЫЧНЫЙ НАКЛОН; З — БУККОВЕРСИЯ; И — ЛИНГВОВЕРСИЯ

- *Инклюзией зуба* именуется ситуация, при которой зуб расположен настолько атипично, что даже частичное его прорезывание невозможно.
- *Ретенцией зуба* (задержкой прорезывания) называется явление, при котором нормально или ненормально развитый зуб не прорезался в соот-ветствующее время на том месте в зубном ряду, где ожидалось его проре-зывание.
- Ретенция может быть полной и неполной. Если зуб прорезался не полностью, его принято именовать **полуретенированным**. В положении неполного прорезывания он может находиться длительное время и яв-ляться причиной развития гнойно-воспалительных заболеваний и нарушений окклюзионных контактов
- Ретенированными и дистопированными могут быть зубы как постоянного прикуса, так и молочного, а также как комплектные, так и сверхкомплектные.



ЭТИОЛОГИЯ

- Причины ретенции зубов окончательно не определены, однако клинические наблюдения побуждают исследователей связывать данную патологию с группами факторов, основными из которых являются следующие:
- 1. Обменные нарушения и перенесенные инфекции:
 - а) эндокринные нарушения (патология щитовидной и паращитовидной желез);
 - б) перенесенный рахит;
 - в) авитаминозы;
 - г) специфические инфекции (сифилис) и т. д.
- 2. Филогенетические аспекты. В процессе филогенеза организма человека происходит постепенное уменьшение размеров челюстей. При этом число зубов и их размеры, в основном, не изменяются. В результате возникает диспропорция, и прорезывающимся зубам не хватает места в зубном ряду



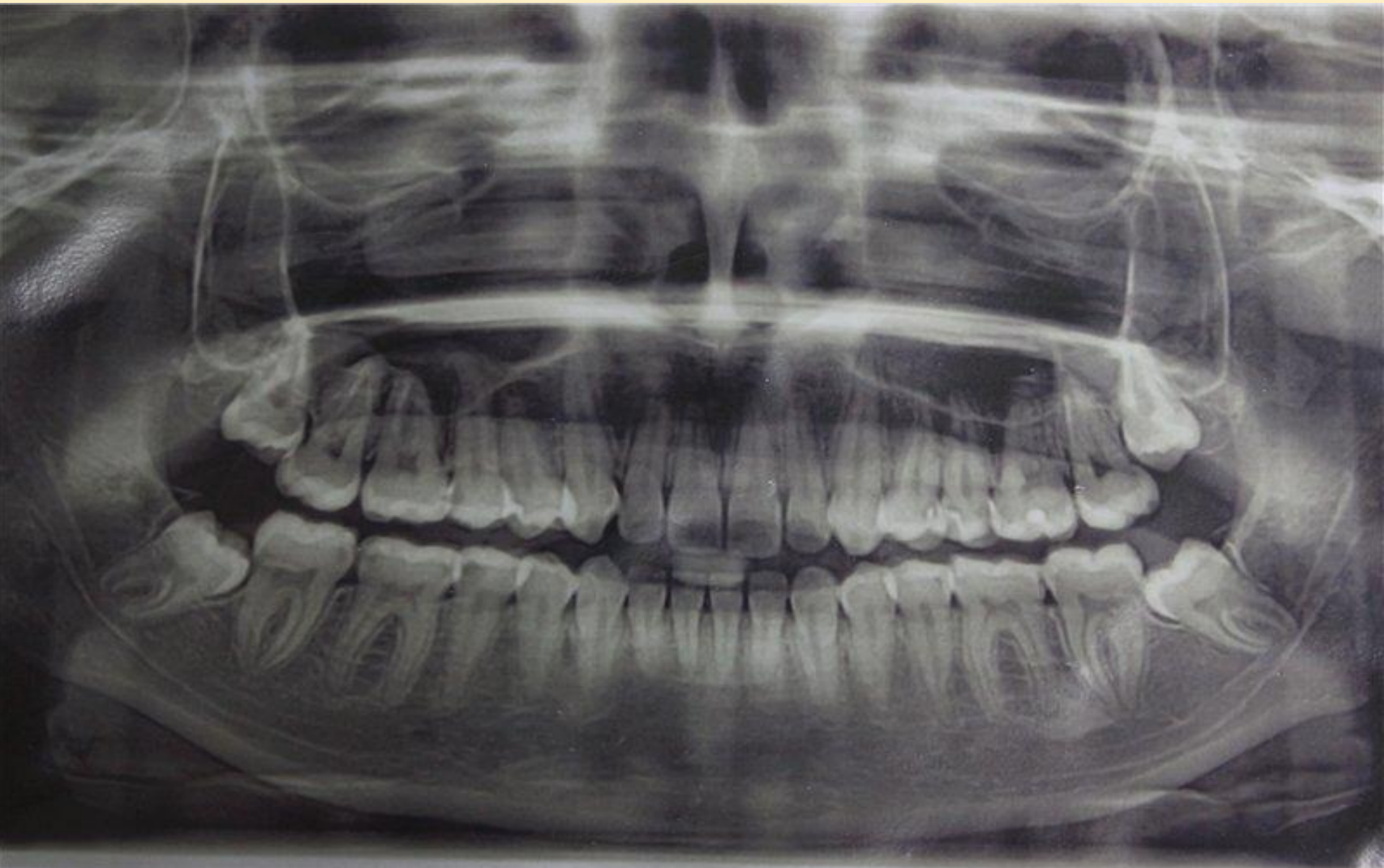□ Местные факторы:

- 1) осложненный кариес молочных зубов, в результате которого формируется плотная склерозированная костная ткань — «рубец» альвеолярного отростка, возникают плотные рубцы на десне, происходит интоксикация зачатка постоянного зуба продуктами воспаления;
- 2) ранняя утрата молочного зуба (более 2 лет до физиологической смены) и связанное с этим образование плотного рубца на альвеолярном гребне;
- 3) задержка молочного зуба в лунке и преграждение им пути для прорезывания постоянного зуба;
- 4) конвергенция коронок зубов, соседствующих с преждевременно удаленным молочным зубом, что может обуславливать полуретенцию постоянного зуба;
- 5) сращение ретенированного зуба с корнем соседнего прорезывающегося зуба;
- 6) патологические разрастания на корне зуба (цементом, костные отложения);
- 7) искривление корня зуба;
- 3) размещение зубного зачатка чрезмерно глубоко в теле челюсти;
- 8) развитие вокруг зубного зачатка фолликулярной кисты, содержащей которой оказывает на него давление;
- 9) оттеснение зубного зачатка доброкачественной опухолью (одонтома, адамантинома, киста, остеома и т. д.);
- 10) травмы челюстно-лицевой области в детском возрасте

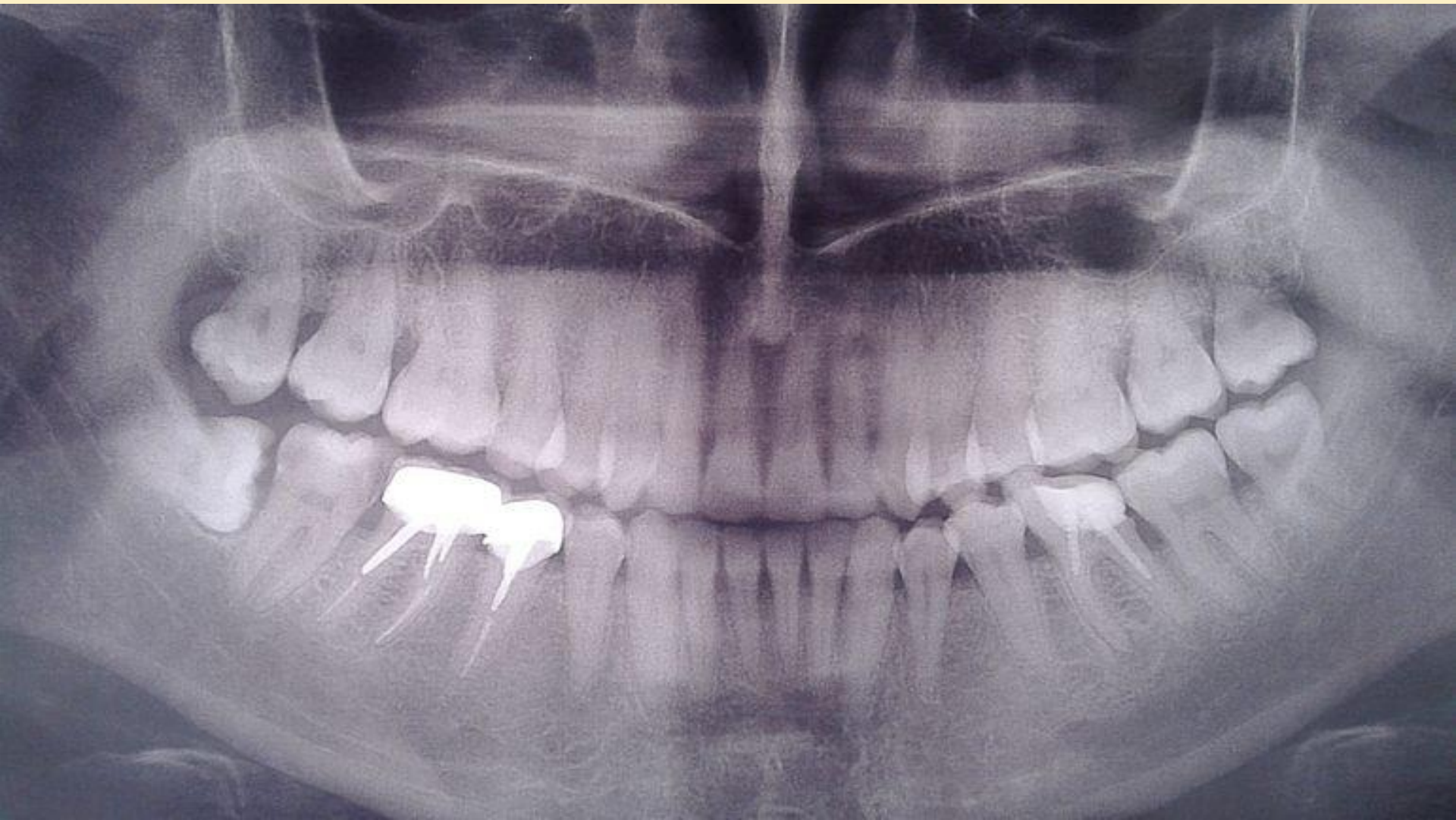КЛИНИЧЕСКАЯ КАРТИНА

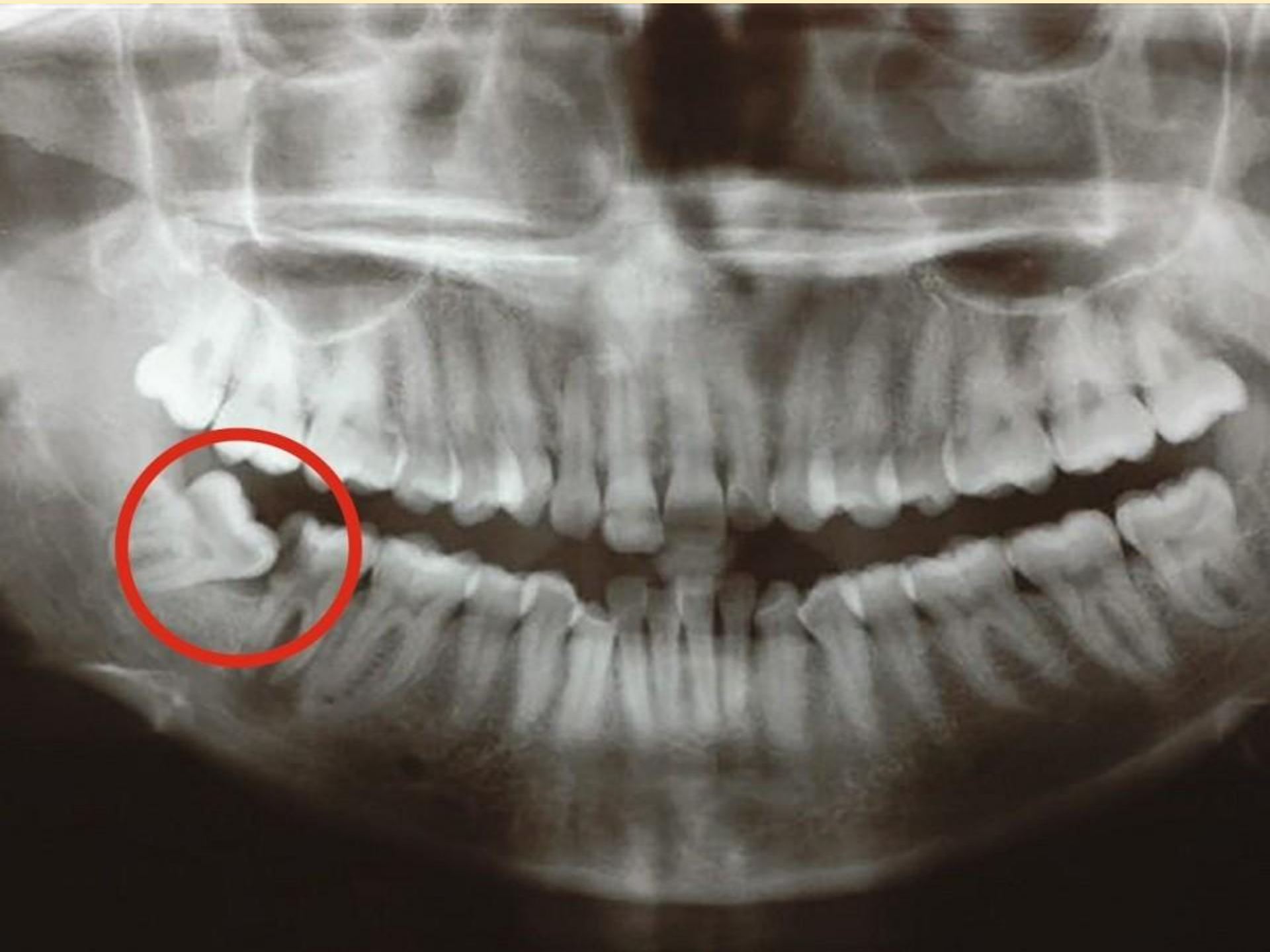ПЕРИКРОНАРИТ

- Первым и наиболее частым клиническим проявлением затрудненного прорезывания зубов является **перикоронарит**— **воспаление мягких тканей, окружающих коронку прорезывающегося зуба.**
- При нарушении целостности слизистой оболочки ретромолярной области, покрывающей зуб, в перикоронарное пространство (между коронкой и зубом) попадают пищевые остатки и микрофлора полости рта. В данном пространстве создаются благоприятные условия для развития облигатно и факультативно-анаэробных микроорганизмов.
- Дальнейшее течение процесса зависит от следующего:
 - наличия места в зубной дуге для прорезывания зуба;
 - пространственного расположения зачатка зуба в челюсти;
 - хронической травмы слизистой оболочки ретромолярной области зубами-антагонистами, которая приводит к изъязвлению, воспалению и рубцеванию.



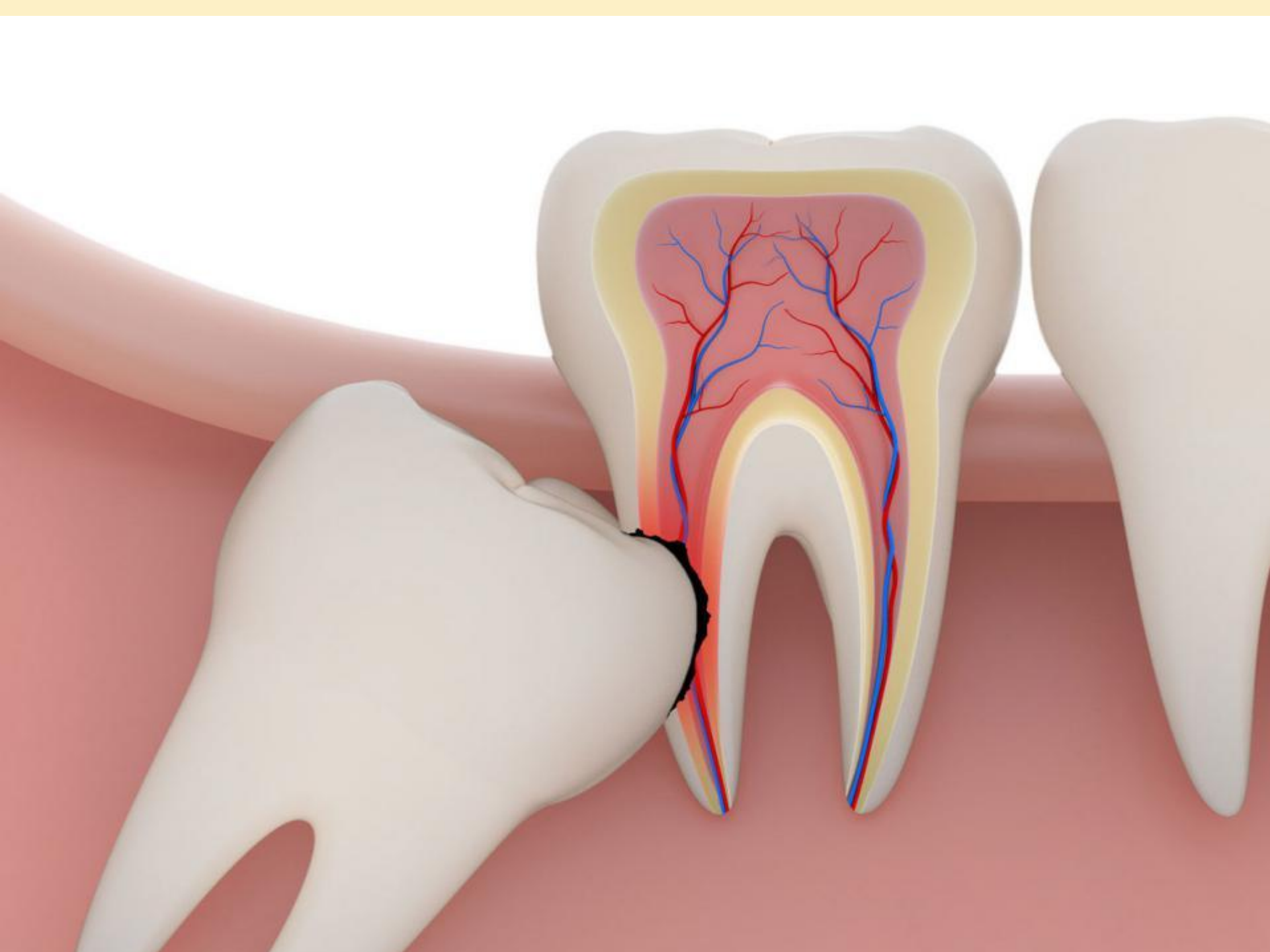
02:22 ,Kvp/mA: 74/9





- Для перикоронарита характерны:
 - – симптомы общей интоксикации организма: повышение температуры тела до 37–37,5 °С, снижение аппетита и нарушение сна, лейкоцитоз, сдвиг лейкоцитарной формулы влево;
 - – интенсивные боли в ретромолярной области, иррадиирующие в ухо, ограничение открывания рта за счет рефлекторного спазма жевательных мышц;
 - – боли при глотании.

- Конфигурация лица и кожные покровы не изменены.
- При осмотре полости рта после предварительно проведенной анестезии (по Берше–Дубову, Акинози–Вазирани) виден не полностью прорезавшийся зуб, покрытый отечным и гиперемированным слизисто-надкостничным лоскутом капюшоном. При пальпации из-под капюшона выделяется серозно-геморрагический экссудат.



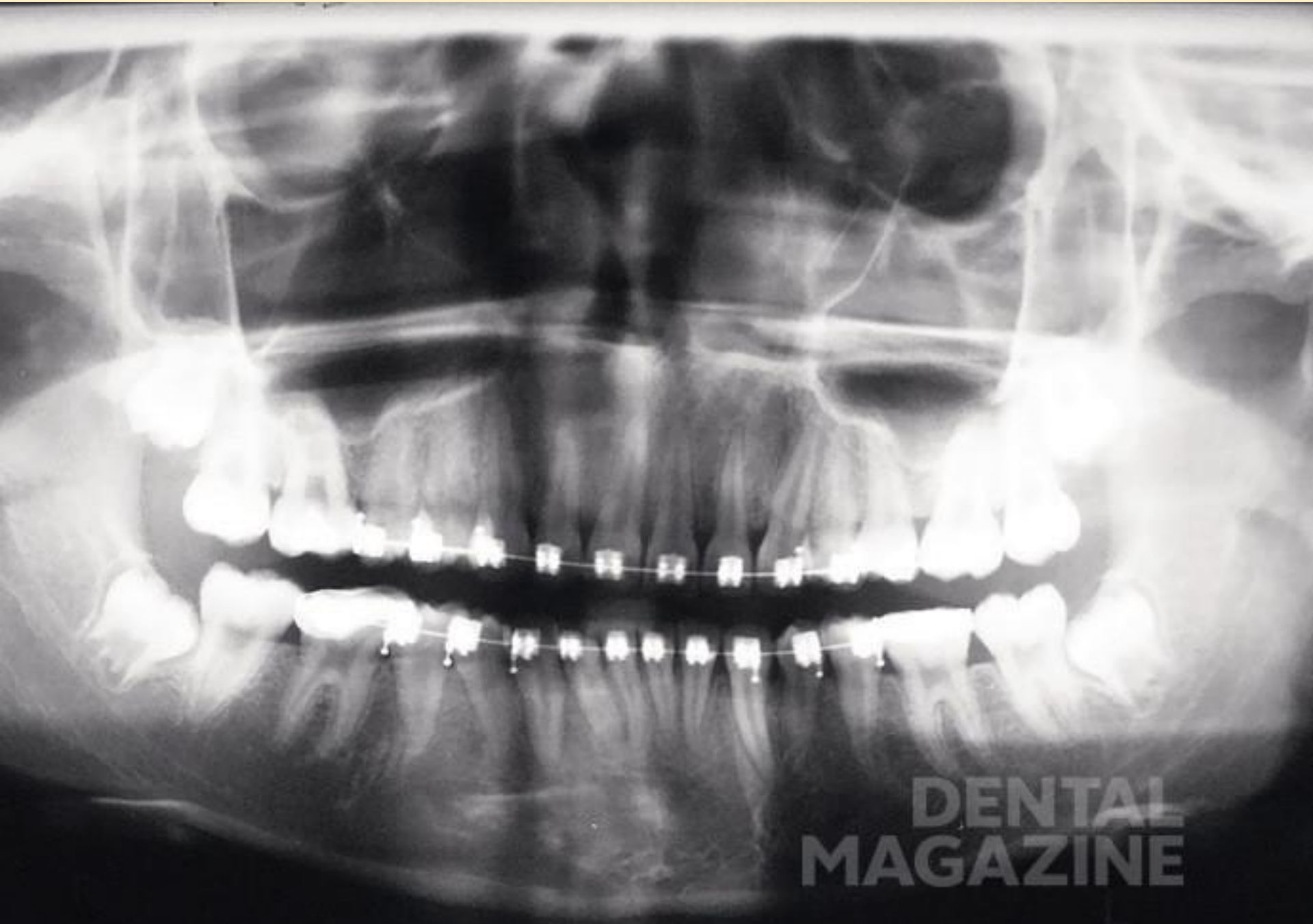ЛЕЧЕНИЕ!

- Для постановки диагноза и составления плана лечения используются следующие лучевые методы исследования:
- 1) дентальная рентгенография
- 2) боковая рентгенография нижней челюсти со стороны локализации патологического процесса;
- 3) ортопантомография
- 4) спиральная компьютерная томография;
- 5) конусно-лучевая компьютерная томография

- Наиболее часто в практическом здравоохранении используются дентальная рентгенография и ортопантомография, однако оптимальными методами исследования при болезнях прорезывания являются ортопантомография и конусно-лучевая компьютерная томография коническим пучком .
- Эффективные дозы облучения при различных методах лучевой диагностики заболеваний челюстно-лицевой области следующие:
- – при дентальной рентгенографии — 0,01–0,02;
- – ортопантомографии — 0,07–0,15;
- – спиральной компьютерной томографии с 3D-реконструкцией — 1,2–2,3;
- – конусно-лучевой компьютерной томографии — 0,036

ЛЕЧЕНИЕ!

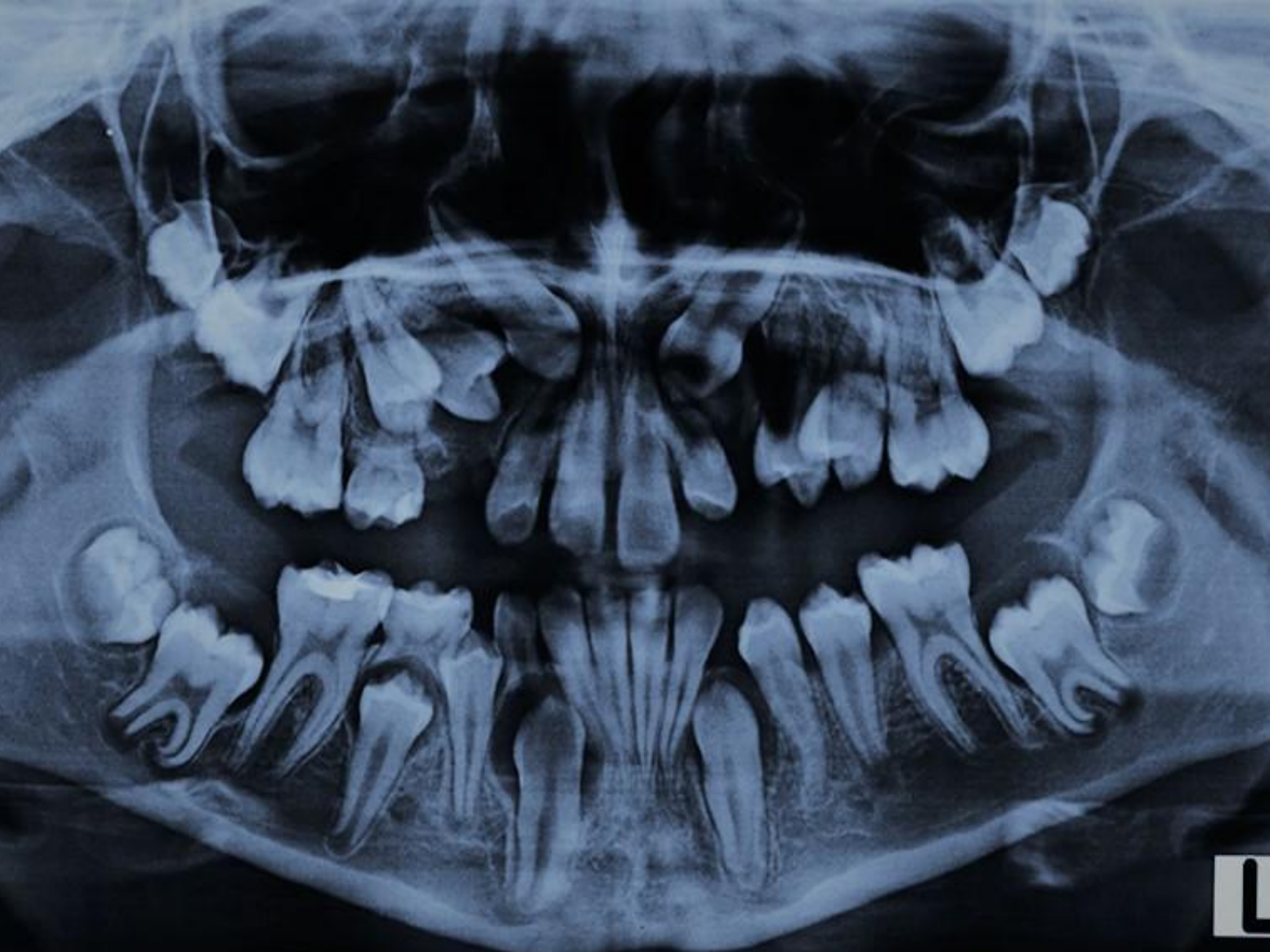- **Лечение комплексное.** Оно проводится в амбулаторных условиях: **первичная хирургическая обработка гнойного очага** сочетается с **комплексной противовоспалительной терапией** (антибактериальные препараты, нестероидные противовоспалительные препараты, антигистаминные препараты).
- **Хирургическое лечение перикоронита.** При наличии достаточного места в зубной дуге для прорезывания зуба и правильной его пространственной ориентации наиболее предпочтительной является операция - **перикоронарэктомия** - полное иссечение слизистой оболочки вокруг коронки зуба мудрости, позволяющее обнажить не только жевательную, но и боковые поверхности коронки.
- Операцию проводят под проводниковой и инфильтрационной анестезией. Слизистую оболочку иссекают изогнутым скальпелем или ножницами. Также возможно применение лазера, электроножа (коагулятора), криодеструкции.
- При невозможности полностью обнажить жевательную и боковые поверхности зуба по причине его дистопии проводится оперативное вмешательство - **перикоронаротомия** - рассечение слизистой оболочки над коронкой зуба, позволяющее обнажить поверхность зуба, расположенную под слизистым капюшоном (медиальная, дистальная, язычная, вестибулярная)

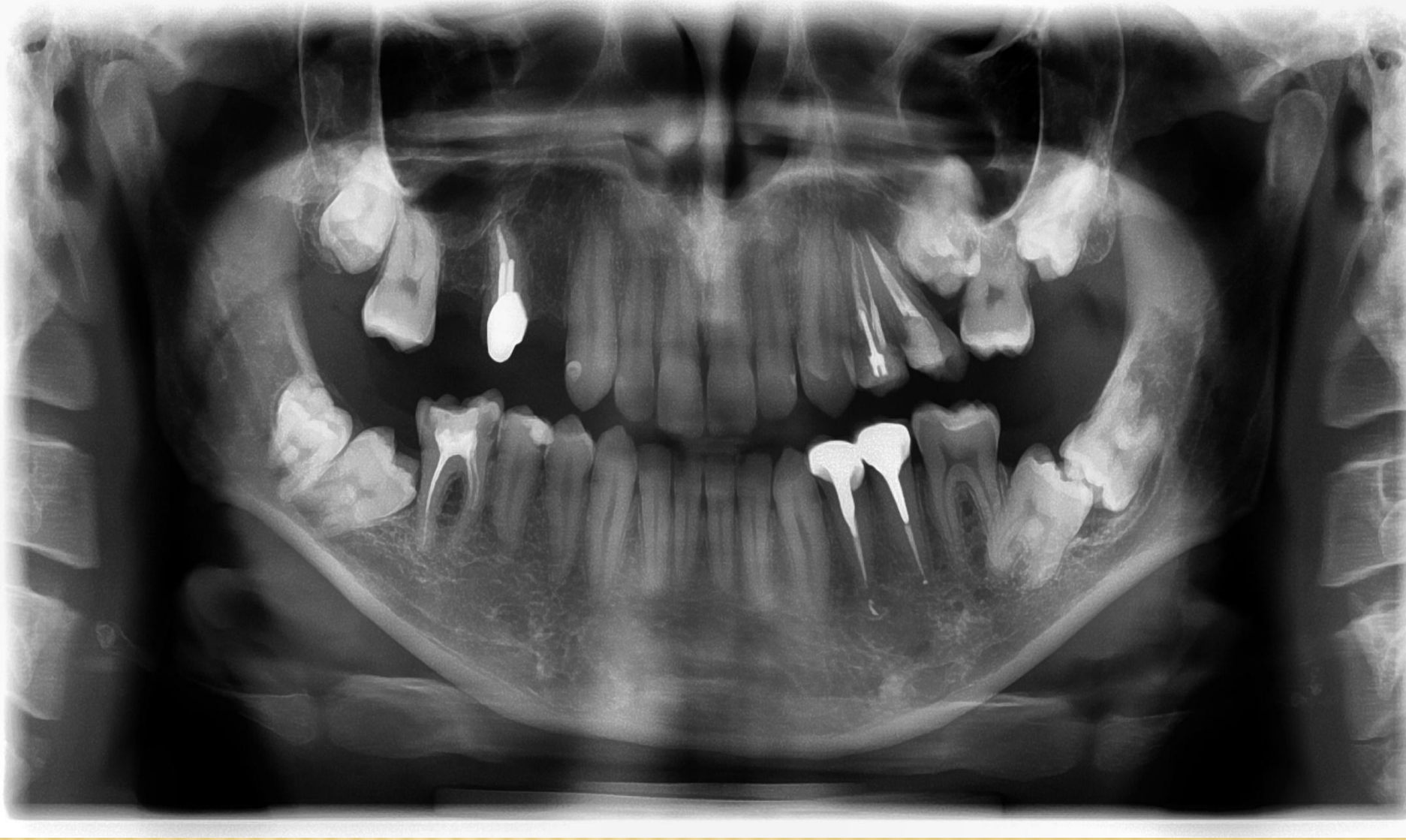

**DENTAL
MAGAZINE**

- **Лечение.** Острый перикоронит лечат преимущественно в условиях поликлиники. Терапия перикоронита зависит от выраженности воспалительных явлений, общей и местной картины заболевания, а также от рентгенологических данных.
- Прежде всего необходимо ликвидировать острые воспалительные явления. В начальной стадии процесса может оказаться эффективным промывание промежутка между нависающей слизистой оболочкой и коронкой нижнего зуба мудрости антисептическими растворами и введение между ними тонкой полости йодоформной марли.
- Наиболее эффективна перикоронаротомия - рассечение капюшона, прикрывающего коронку зуба или его дистальную часть, а также тканей ретромолярной области с последующим промыванием и дренированием раны.
- Хороший лечебный эффект дает одно-двукратная лидокаиновая или тримекаиновая блокада по типу проводниковой и инфильтрационной анестезии (целесообразна инфильтрация тканей, окружающих третий моляр с добавлением антибиотика, фурацилина, протеолитических ферментов).

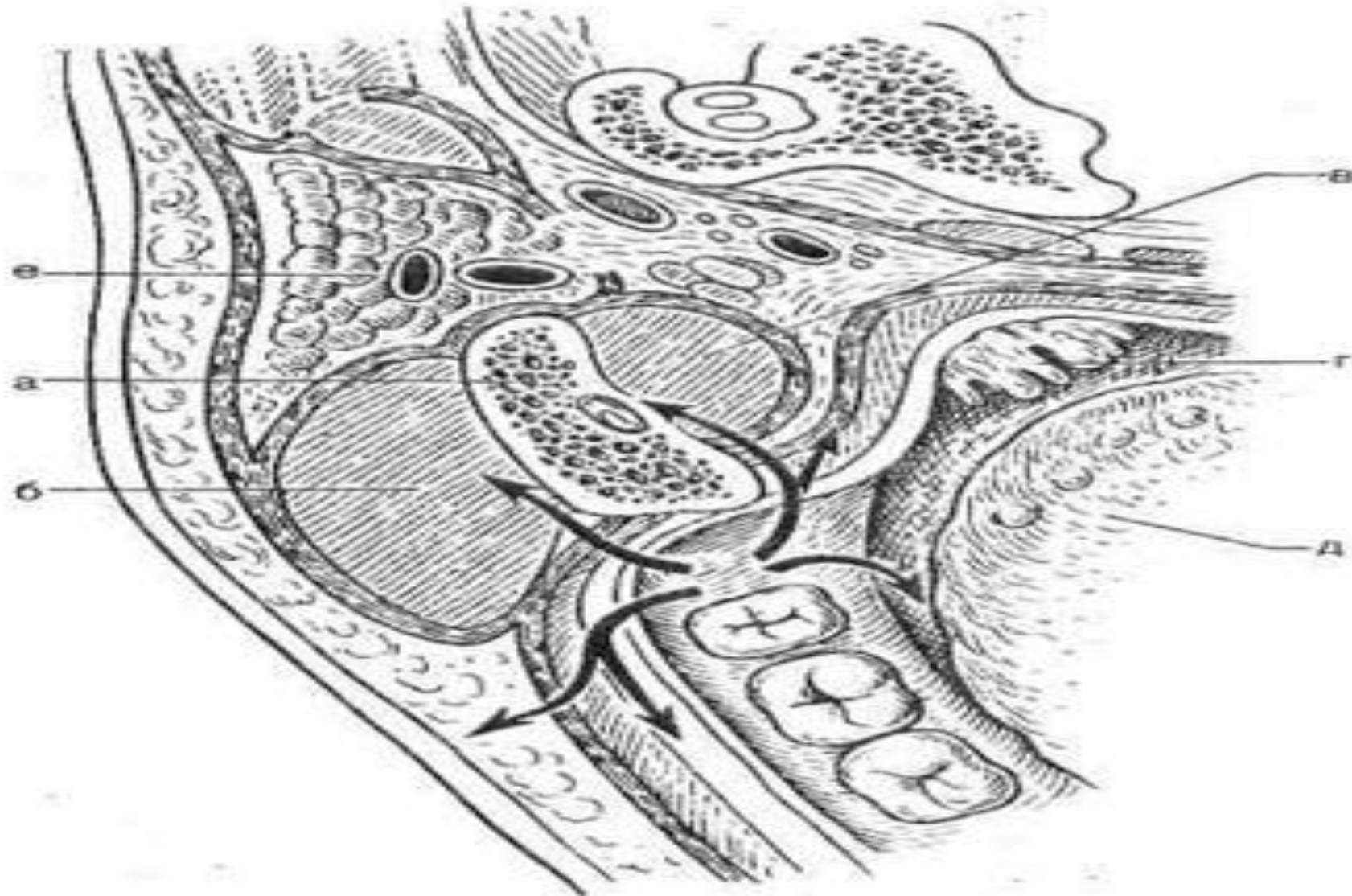
- Показан прием внутрь анальгина, амидопирина, димедрола, супрастина. Назначают тепловые процедуры в виде ванночек для рта, полосканий, ингаляций; физические методы лечения - УВЧ, микроволновую терапию по 5-7 процедур, излучение гелий-неонового лазера. При воспалительной припухлости околочелюстных мягких тканей, лимфадените показаны наружные мазевые повязки, светолечение лампой соллюкс.
- После стихания воспалительных явлений необходимо на основании клинических и рентгенологических данных решить вопрос о судьбе зуба. Если после проведенной терапии воспалительные явления стихли, коронка полностью освобождена от капюшона и зубу достаточно места в альвеолярном отростке, он находится в правильном прикусе с антагонистом, то на этом лечение можно считать законченным. Если же коронка зуба прикрыта слизистой оболочкой, проводят иссечение капюшона. Иссечение капюшона целесообразно проводить после стихания острых





-
- При неправильном положении зуба, нехватке места в альвеолярном отростке нижний зуб мудрости удаляют. Рецидивирование воспалительного процесса требует более радикальных вмешательств - иссечения капюшона и чаще удаление зуба.
 - Лечение позадиомолярного периостита заключается в первичной хирургической обработке гнойной раны. Разрез производят через слизистую оболочку от основания крыловидно-нижнечелюстной складки вниз к нижнему своду преддверия рта. При этом следует отделить слизисто-надкостничный лоскут от кости. В отдельных случаях при воспалительной инфильтрации тканей нижнего свода преддверия рта разрез продолжают по альвеолярному отростку на уровне моляров. Проводят лечение по схеме, рекомендованной выше для острого перикоронита, а также назначают сульфаниламидные препараты. Очень важны систематические ежедневные перевязки и лечение гнойной раны.

-
- **Осложнения.** Гнойный процесс часто распространяется из позадиомолярного пространства кнаружи - к нижнему своду преддверия рта, в щечную область; внутрь и кзади - в сторону крыловидно-нижнечелюстной складки и мягкого неба; кнаружи и кзади - на область тела у ветви нижней челюсти. В результате распространения инфекции течение острого перикоронита и позадиомолярного периостита может осложняться развитием остеомиелита тела и ветви нижней челюсти, абсцессов и флегмон в прилегающих околочелюстных мягких тканях: щечной, подъязычной, в том числе челюстно-язычном желобке, крыловидно-нижнечелюстном и окологлоточном пространствах, околоушно-жевательной, височной, поднижнечелюстной и других областях (рис. 1).



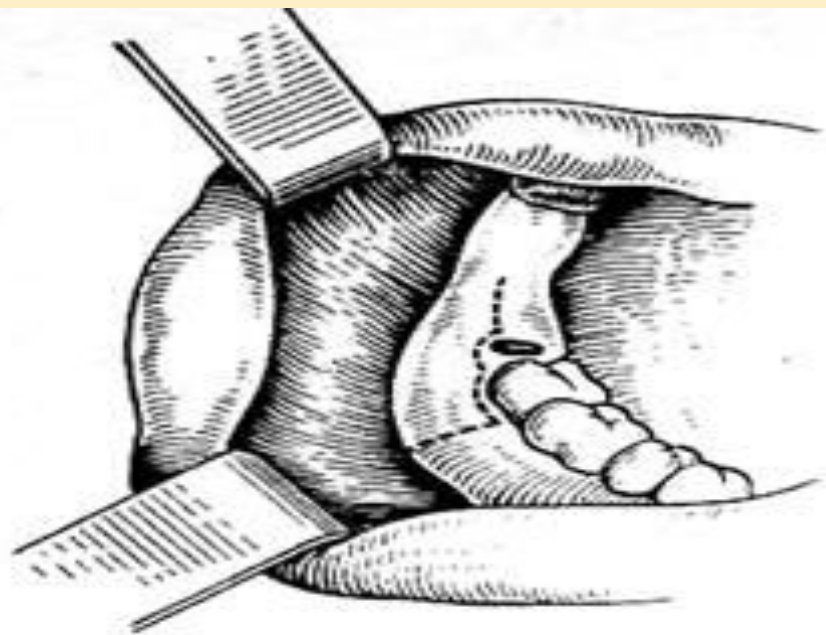**Рис. 1. Схема распространения гноя при перикоронарите.
а - ветвь нижней челюсти; б - жевательная мышца; в - медиальная крыловидная мышца; г - миндалина; д - язык; е - околоушная слюнная железа.**

Лечение. Обычно в период смены зубов все виды смещения зубов легко устраняются и, как правило, до 14-15 лет лечение смещения проводится различными ортодонтическими методами. Эти методы применяют и в возрасте после 15 лет. Однако в таких случаях успех ортодонтического лечения не постоянен. Чаще лечение сводится к удалению зубов мудрости на верхней челюсти. Иногда возможно устранение травмы сошлифовыванием бугров.

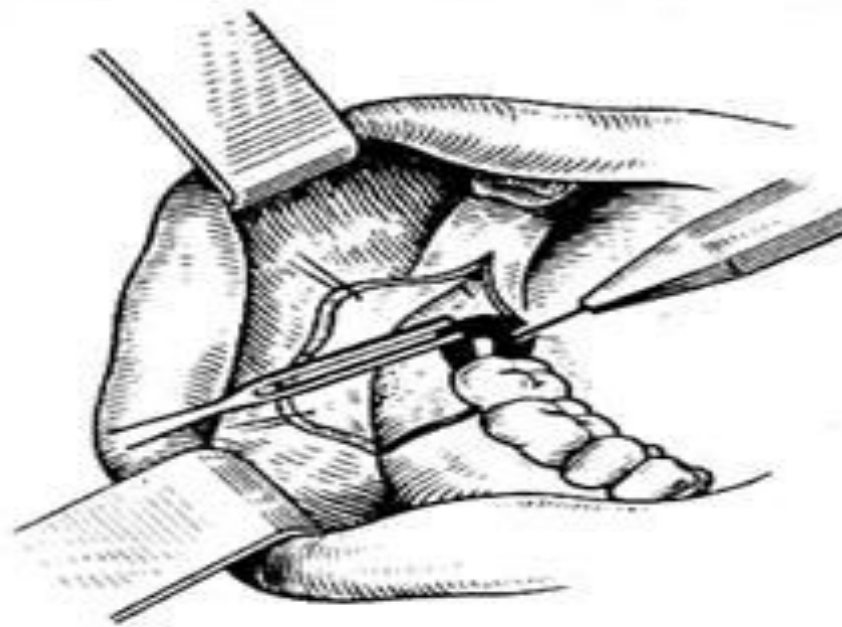
При развитии воспалительных явлений при смещении нижнего зуба мудрости лечебные мероприятия дают лишь временный эффект. После ликвидации воспалительных явлений и клинико-рентгенологического обследования решается вопрос о возможности прорезывания зуба и занятия им нормального положения, но чаще ставится вопрос об удалении зуба.

Послеоперационном периоде назначают анальгин, амидо-пирин, сульфаниламидные препараты, физические методы лечения и с 4-6-го дня - упражнения печебной физкультуры.

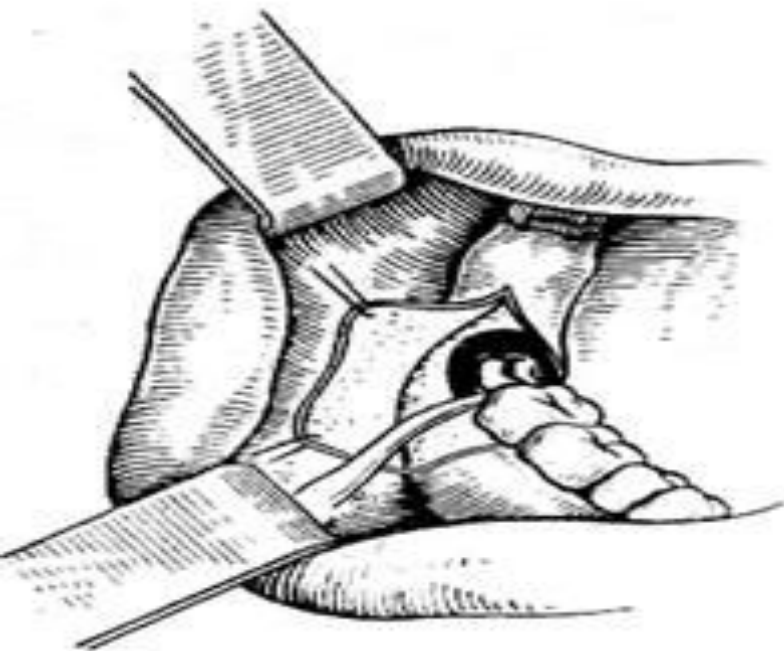Под проводниковой и инфльтрационной анестезией делают углообразный разрез через слизистую оболочку и надкостницу в области наружной поверхности альвеолярной части нижней челюсти (рис.2а). Отслаивают от кости слизисто-надкостничный лоскут. В одних случаях при помощи прямого элеватора или ключа Леклюза вывихивают зуб и далее щипцами, изогнутыми по плоскости, извлекают его. В других случаях при помощи бормашины спиливают кость, покрывающую зуб, постепенно освобождая его (рис.2б). Далее, используя элеваторы и щипцы, вывихивают и извлекают зуб (рис.2в). При удалении смещенного зуба могут быть различные непредвиденные моменты: необходимость удаления зуба по частям (методом выпиливания); травмирование второго нижнего коренного зуба, особенно в случаях наклона коронки нижнего зуба мудрости к нему; резорбция кости (глубокий костный карман); травмирование канала нижней челюсти и кровотечение из сосудов. При операции следует учитывать возможность этих осложнений. После удаления нижнего зуба мудрости надо промыть рану, слизисто-надкостный лоскут уложить на место и фиксировать швами (рис.2г).



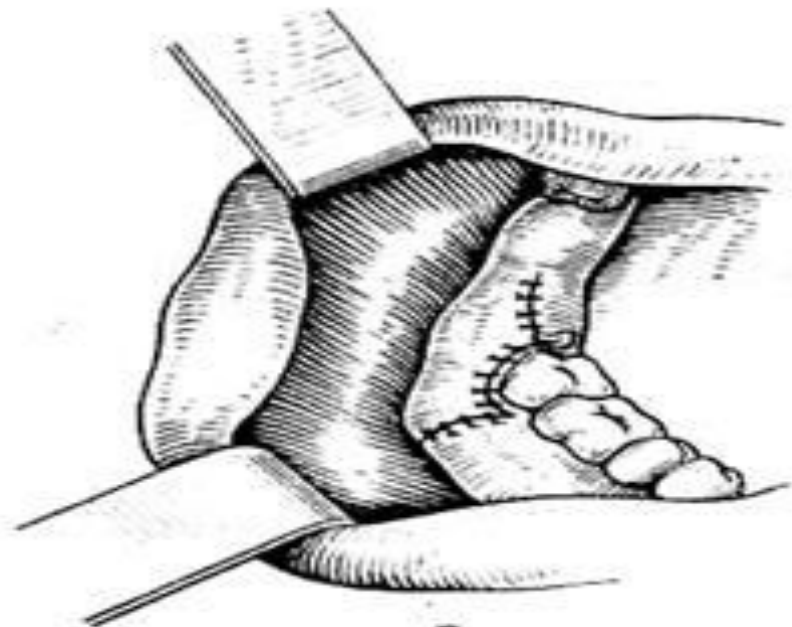a



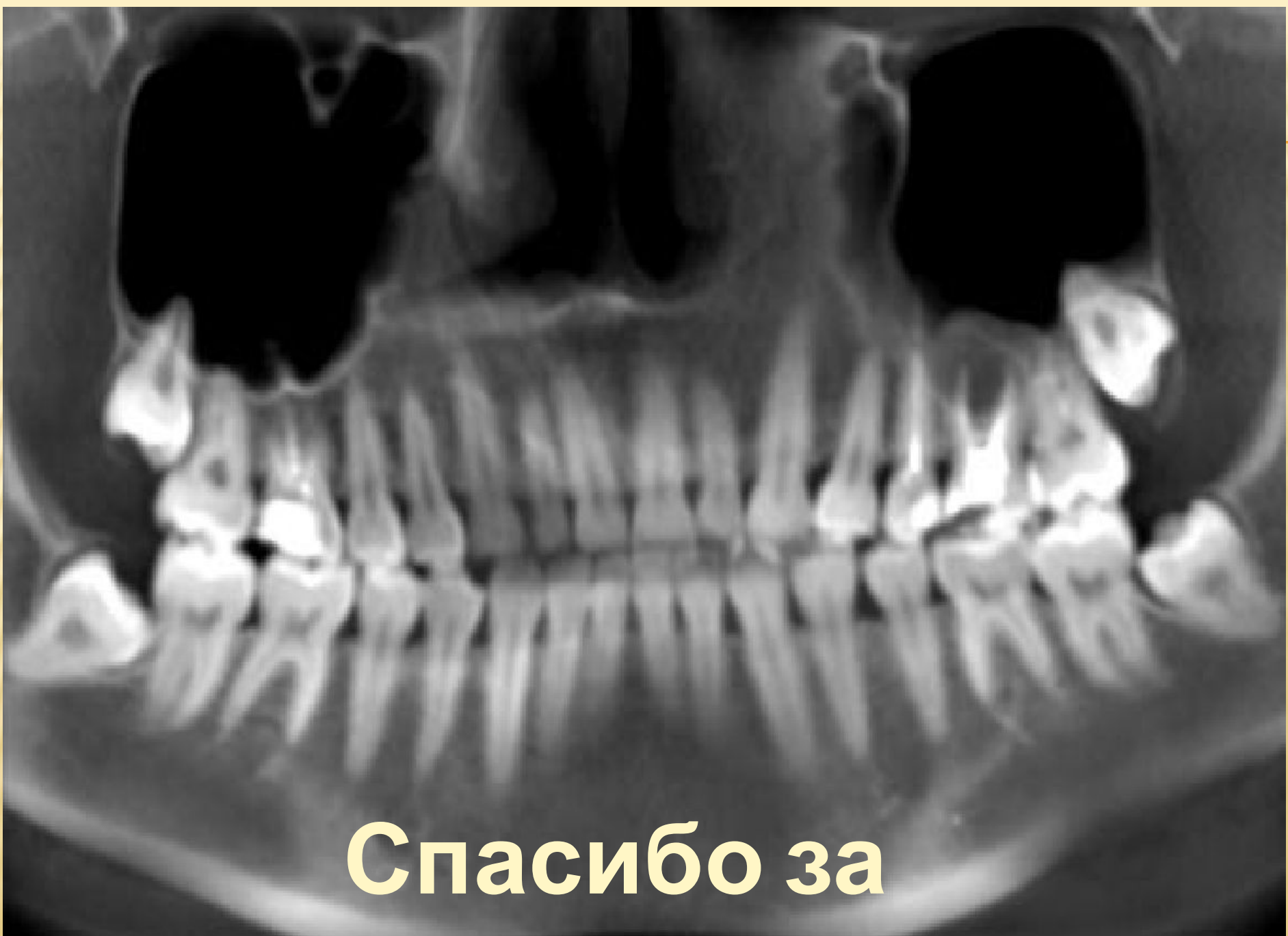b



c



d



Спасибо за

вниманию!!!