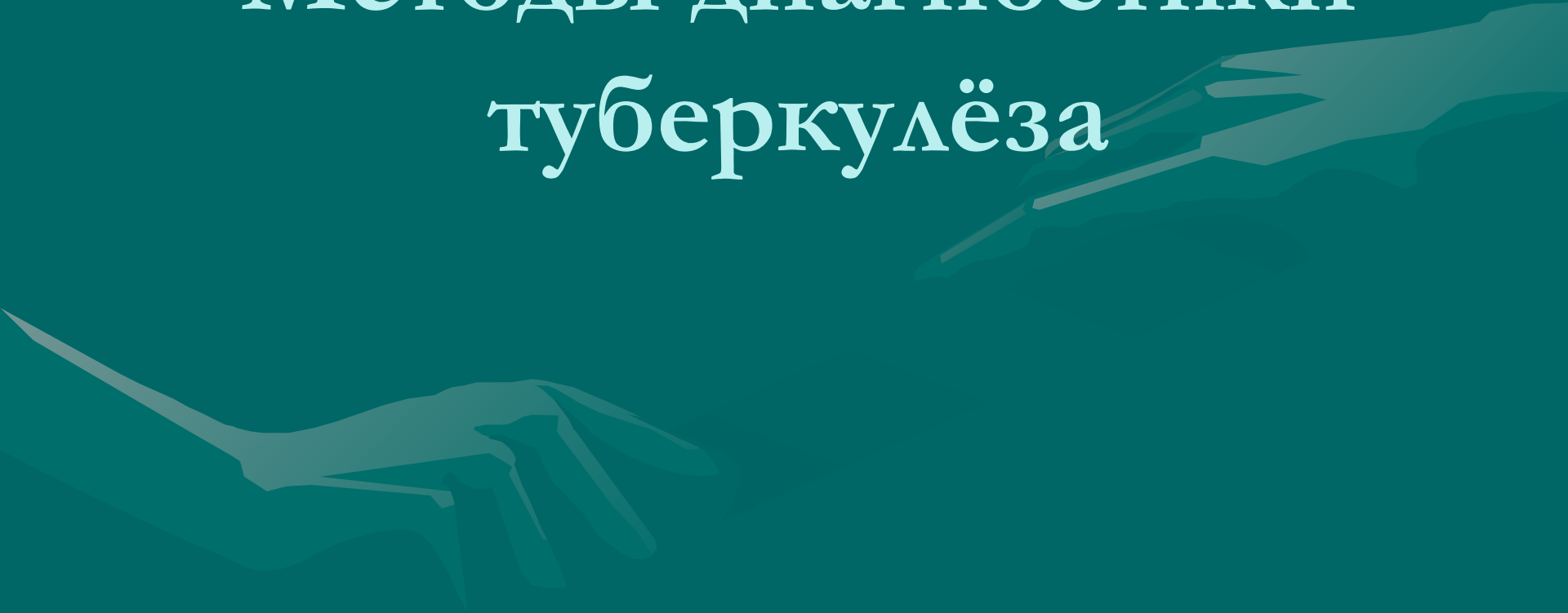


# Методы диагностики туберкулёза



# рентгенологические методы обследования

- 1. Рентгеноскопия
- 2. Рентгенография
- 3. Флюорография
- 4. Компьютерная томография



# Рентгеноскопия:

- Преимущества
  - 1. наиболее дешёвый метод
  - 2. полезен для выявления экссудата в плевральной полости
  - 3. выявляет патологические образования, скрывающиеся за тенью средостения, диафрагмы, позвоночника
  - 4. применяется для уточнения локализации процесса
- Недостатки
  - 1. Не даёт объективной документации обследования
  - 2. Плохо выявляет мелкие патологические образования, в частности очаги размером 2-3 мм
  - 3. Применяется для предварительного ориентировочного обследования

# Рентгенография:

## Преимущества

1. Позволяет проводить динамическое наблюдение за течением болезни
2. Более полно отображает детали патологического процесса
3. Широкая доступность метода и лёгкость проведения исследования
4. Относительно низкая стоимость исследования

## • Недостатки

- 1. Информативность классической рентгенографии значительно ниже томографии.
- 2. Обычные рентгеновские изображения отражают проекционное наложение сложных анатомических структур, то есть их суммационную рентгеновскую тень, в отличие от послойных серий изображений, получаемых современными томографическими методами.

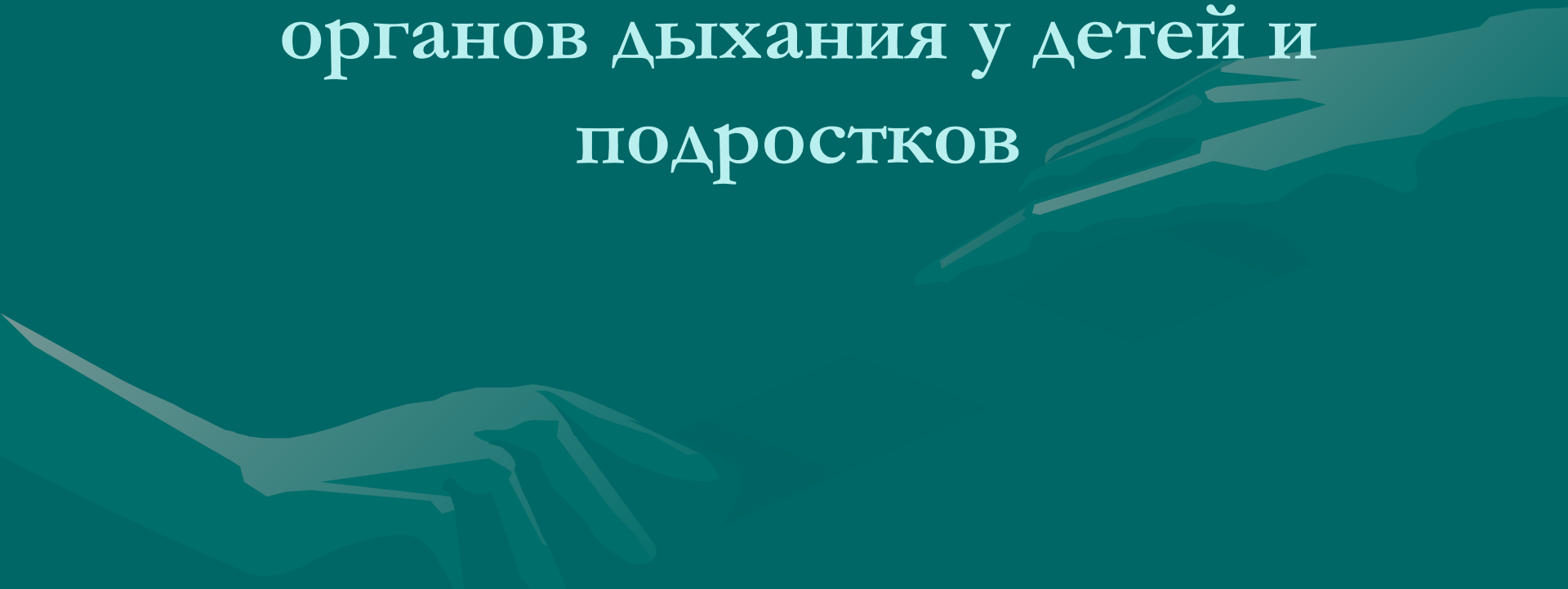
# Флюорография:

- Применяется в основном для массового профилактического рентгенологического обследования населения
- Требует меньших затрат чем рентгенография
- Создаёт относительно меньшую лучевую нагрузку
- Менее информативна

# Томография:

- Это получение послойных снимков при помощи специальных приспособлений к рентгеновскому аппарату.
- Дает возможность получения снимков без наложения отображений органов друг на друга.
- Применяется для уточнения характера процесса, его топографии и изучения деталей в очаге поражения — глубинный распад, более четко выявляемые границы и объем поражения.

Роль компьютерной томографии  
в диагностике туберкулёза  
органов дыхания у детей и  
подростков

A stylized, semi-transparent illustration of two hands shaking, positioned in the lower half of the slide. The hands are rendered in a light teal color, matching the background, and are shown in a firm grip, symbolizing agreement or partnership.

# Диагностика затруднена в связи с:

- Редким бактериовыделением
- Преимущественной локализацией процесса во внутригрудных лимфатических узлах
- Особые сложности вызывает диагностика малых форм туберкулёза ВГЛУ, развивающихся наиболее часто и нередко остающихся невыявленными



# Цель исследования:

- Анализ применения КТ органов грудной полости при обследовании детей с подозрением на туберкулёз органов дыхания в условиях эпидемии туберкулёза в Кемеровской области Сибирского Федерального округа

# Материалы и методы:

- Участвовало 102 ребёнка в возрасте от 6 мес до 18 лет
- Всем была проведена КТ органов грудной клетки
- Показаниями к её проведению были:
  1. сочетание ряда признаков, подозрительных на туберкулёз
  2. неясная активность туберкулёза
  3. необходимость дифференциальной диагностики патологии органов дыхания

# Результаты и обсуждение



# Дети, участвующие в клиническом исследовании.

- У 69 детей – проявления синдрома интоксикации: снижение аппетита, отставание в массе тела, потливость, общая слабость
- В 12 случаях – субфебрильная температура
- У 30 детей – кашель, чаще сухой
- 42 человека имели хронические заболевания ( бронхиальная астма, пиелонефрит, бронхит)
- 75 детей ранее состояли на учёте в группах риска противотуберкулёзных учреждений преимущественно по поводу гиперергической чувствительности к туберкулину
- Все дети вакцинированы БЦЖ НО: поствакцинальные рубчики у 62 имели размеры менее 5 мм или отсутствовали

# Сведения о динамике туберкулиновой чувствительности

- 15 детей – установлен вираж туберкулиновых проб
- 2 ребёнка – отрицательная реакция на туберкулин
- 60 пациентов- увеличение интенсивности реакций на пробу Манту
- 20 детей – чувствительность сохранялась монотонной положительной
- 5 больных – сведения отсутствовали

# Контакт с больным туберкулёзом:

- Установлен у 25 детей ( в том числе у 13- семейных )
- 19 больных – преобладал контакт с состоявшими на учёте и 17 больных – с имевшими бактериовыделение

# Общее состояние при обращении к фтизиатрам

- 93 пациента – удовлетворительное
- 7 пациентов – состояние средней степени тяжести
- 2 пациента – тяжёлое состояние ( с тяжёлым течением системной красной волчанки , 1 – с милиарным туберкулёзом )
- В 73 случаях выявлен – периферический лимфаденит с вовлечением более 5 групп лимфоузлов

# Чувствительность к туберкулину по пробе Манту в противотуберкулёзном диспансере:

- 45 пациентов – гиперергическая
- 15 – нормергическая выраженная
- 32 – нормергическая умеренная
- 8 – слабоположительная
- 2 пациентов - отрицательная



# Сравнительные результаты традиционного рентгенологического обследования и компьютерной томографии детей ( n=102) с подозрением на туберкулёз

Патология в органах дыхания	Традиционное рентгенологическое обследование	Компьютерная томография
Увеличение и/или кальцинирование ВГЛУ	45	91
Подозрение на увеличение ВГЛУ ( косвенные признаки )	10	нет
Кальцинация во ВГЛУ	22	32
Изменения в легочной ткани и на плевре	10	24
КАС	нет	4
Туберкулёз внеторакальной локализации	нет	3
Отсутствие признаков туберкулёза	46	7

# Частота поражения различных групп внутригрудных лимфоузлов

Группы лимфоузлов	Случаи выявления лимфоузлов при проведении обзорных рентгенограмм	Случаи выявления лимфоузлов при проведении КТ органов грудной клетки
Параортальная	20	17
Бронхопульмональная	11	20
Трахеобронхиальная	7	10
Бифуркационная	2	15
Паратрахеальная	нет	45

## По результатам комплексного обследования туберкулёзные изменения диагностированы:

- У 81 ребёнка.
- Активный туберкулёз: 65 случаев
- Остаточные посттуберкулёзные изменения у 16 пациентов
- Туберкулёз ВГЛУ – 57 случаев
- Первичный туберкулёзный комплекс – 3 пациента
- Милиарный туберкулёз с поражением ЦНС – 1 случай
- Туберкулёма- 1 случай
- Туберкулёз подмышечных узлов – 2 пациента
- Туберкулёзный остит ребра – 1 случай

# Таким образом:

- Применение КТ способствовало улучшению диагностики первичного туберкулёза у детей за счёт его малых форм
- КТ повысила возможность выявления и осложнений первичного туберкулёза у детей, а также остаточных посттуберкулёзных изменений
- Большинство детей с диагностированным с помощью КТ туберкулёзом ранее наблюдались в группах риска противотуберкулёзных учреждений с невыявленным активным туберкулёзом и не получали адекватного лечения.

# ВЫВОДЫ:

- 1. Внедрение мультиспиральной КТ обеспечило возможность диагностики у детей локальных форм туберкулёза при отсутствии патологии по данным традиционных методов рентгенологического обследования или сомнительных их результатах. Из 102 пациентов: диагностированы – 60.5 % малые формы активного туберкулёза, 19.8 % осложнённые процессы, 19.8 % впервые выявленные остаточные посттуберкулёзные изменения.

- 2. Только с применением КТ установлен диагноз у значительного количества детей ранее безуспешно лечившихся по поводу различных заболеваний и состоявших на учёте в группах риска противотуберкулёзных учреждений
- 3. При первичном туберкулёзе по данным КТ наиболее часто вовлекались в процесс паратрахеальные, бронхопульмональные, параортальные и бифуркационные группы лимфоузлов. Более чем в 1/3 случаев поражались 2 группы лимфоузлов

- 4. Улучшение диагностики туберкулёза на основе применения КТ сопровождалось значительным ростом показателя заболеваемости детского населения территории при улучшении её структуры ( преобладании малых форм ) Показатель заболеваемости приблизился к инстинному его значению.