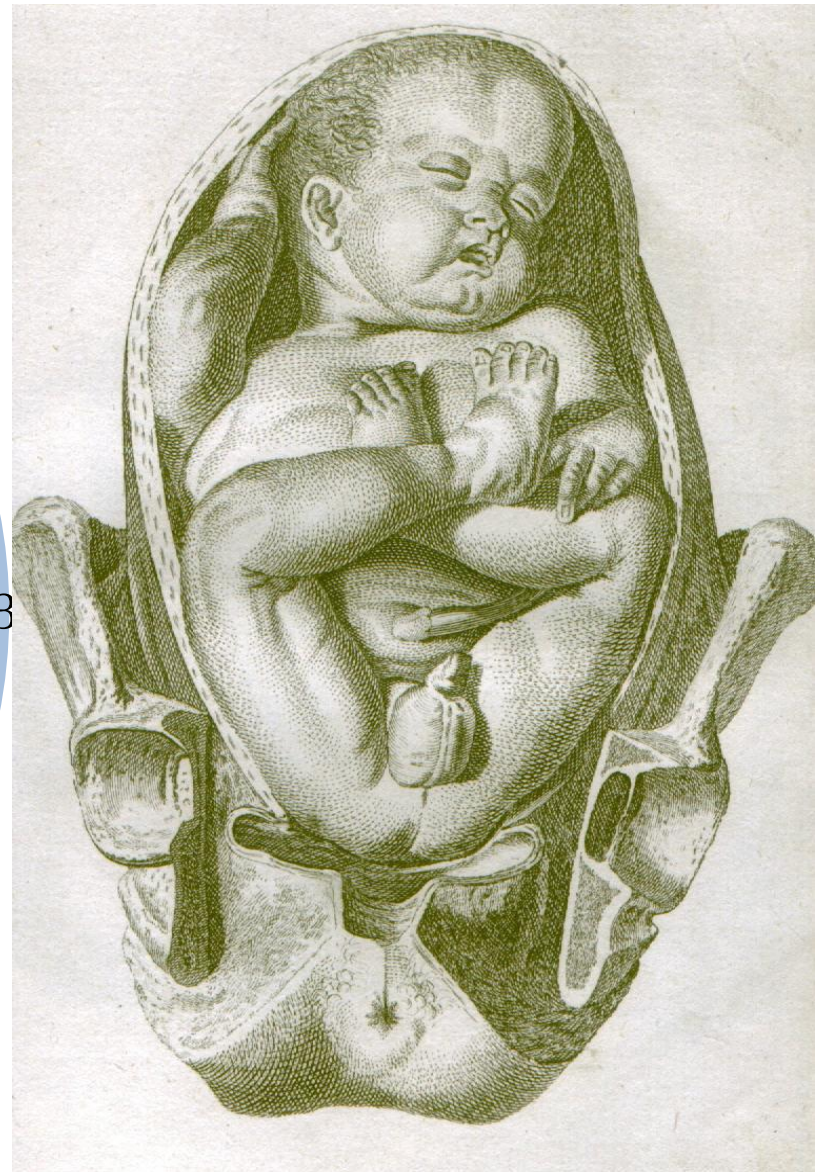

# Беременность и роды при тазовых предлежаниях плода

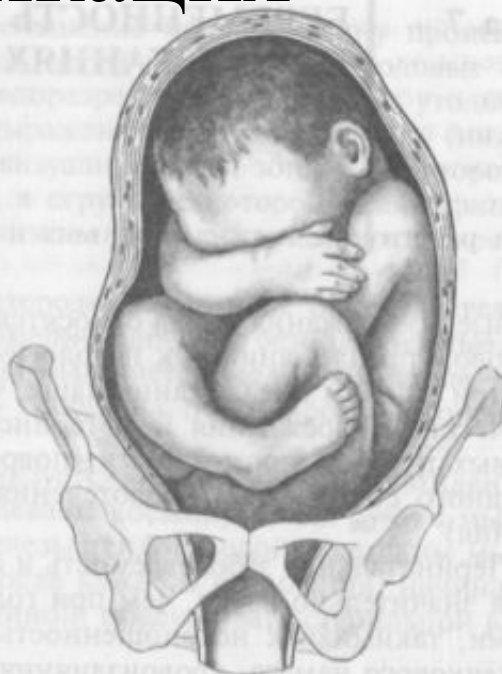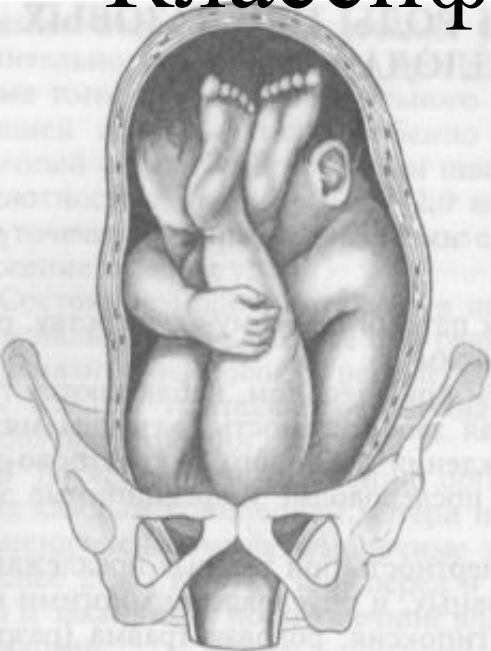Выполнил: Корсаев Н.Б.  
411 группа

1. Вариант расположения плода в матке, при котором его тазовый конец предлежит ко входу в малый таз женщины.
2. Роды в тазовом предлежании встречаются в 3 — 5 % случаев и считаются патологическими
3. Перинатальная смертность в 4 — 5 раз выше, чем при головных предлежаниях.



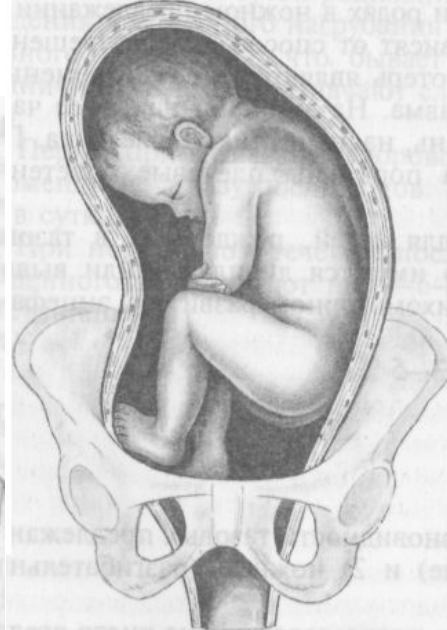
Плод в чисто ягодичном предлежании, William Smellie, 1792

# Классификация

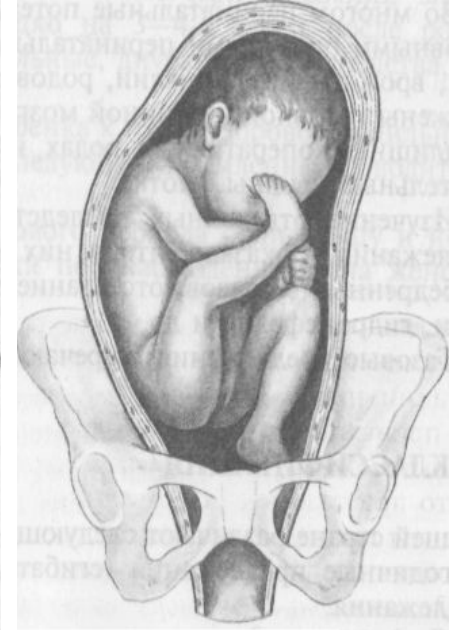


Чистое ягодичное

Ягодично-ножное



Полное ножное



Неполное ножное

Ножные предлежания образуются только во время родов после излития околоплодных вод

Есть еще коленные предлежания, но они встречаются крайне редко (0.3%)

Наиболее часто встречаются ягодичные, до 64%

# Причины

## Материнские

- Аномалии развития матки
- Миома
- Опухоли костей таза
- Снижение тонуса матки у многорожавших

## Плодовые

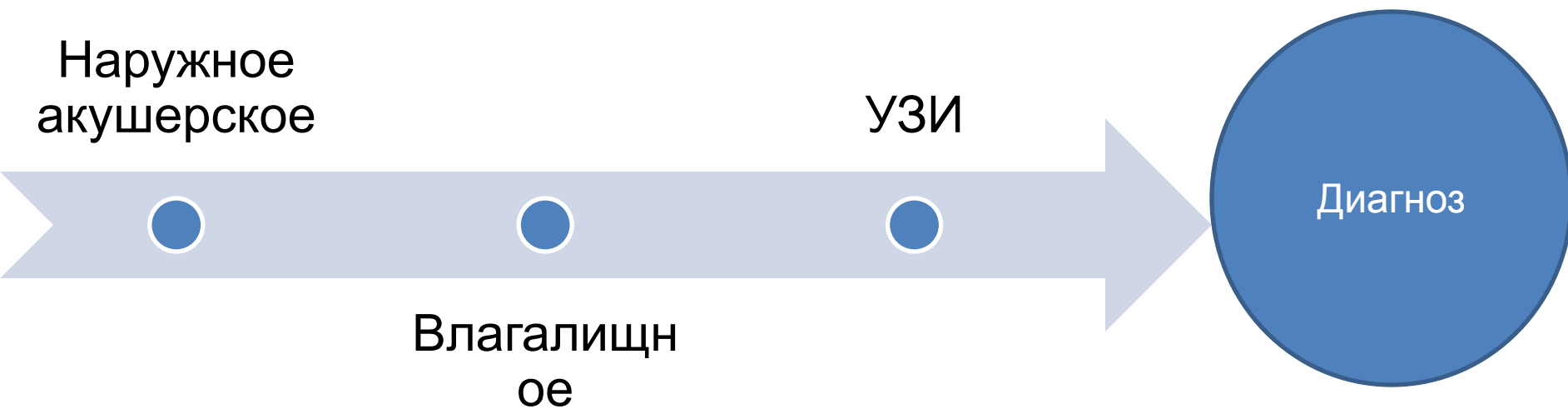- Многоплодие
- Врожденные аномалии плода
- Маловодие
- Многоводие
- Незрелость вестибулярного аппарата плода

## Плацентарные

- Предлежание плаценты в области дна или углов матки

На 24-26 нед. в силу незрелости вестибулярного аппарата у плода тазовые предлежания встречаются часто (33%). В последующем, иногда даже в последние дни, ТП переходит в ГП. Предлежание плода, как правило, окончательно формируется к 35-37 нед гестации

# Диагностика



# 4 приема Леопольда

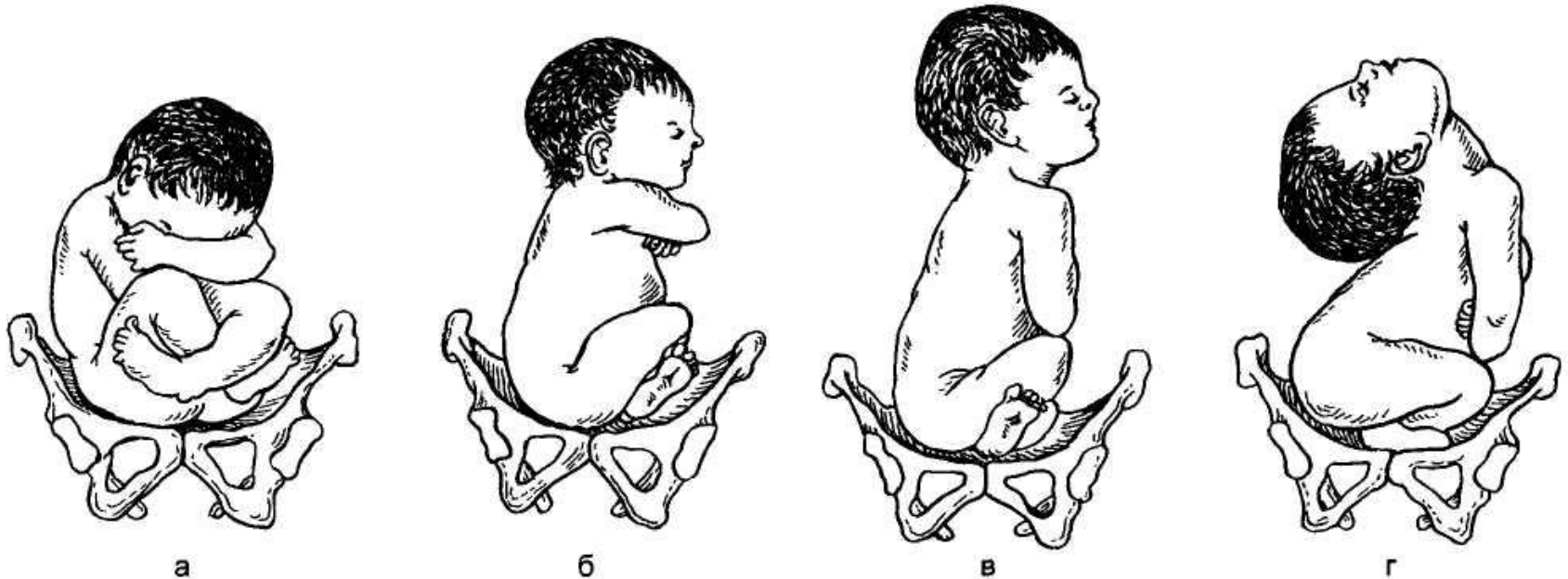
1. В дне матки – баллотирующая головка, смещенная то влево, то вправо, дно матки стоит выше, чем при ГП
2. По спинке плода определяют его позицию и вид
3. Над входом или во входе в таз прощупывается крупная НЕ БАЛЛОТИРУЮЩАЯ, мягкой консистенции образование.
4. Тазовый конец плода располагается высоко над входом в малый таз

При влагалищном исследовании через  
передний свод прощупывается  
предлежащая часть плода, которая  
более плотная и круглая по сравнению с  
головкой



# УЗИ

(золотой стандарт)



а. Голова согнута

б. I степень разгибания (поза военного)

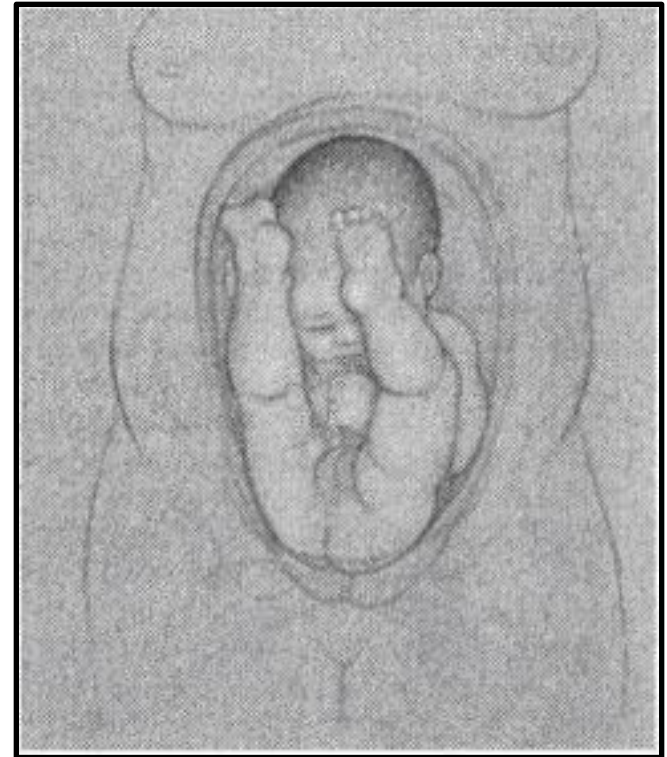
в. II степень разгибания (поза гордого ребенка)

г. III степень разгибания (смотрящий на звезды)

# Механизм родов при тазовых предлежаниях плода

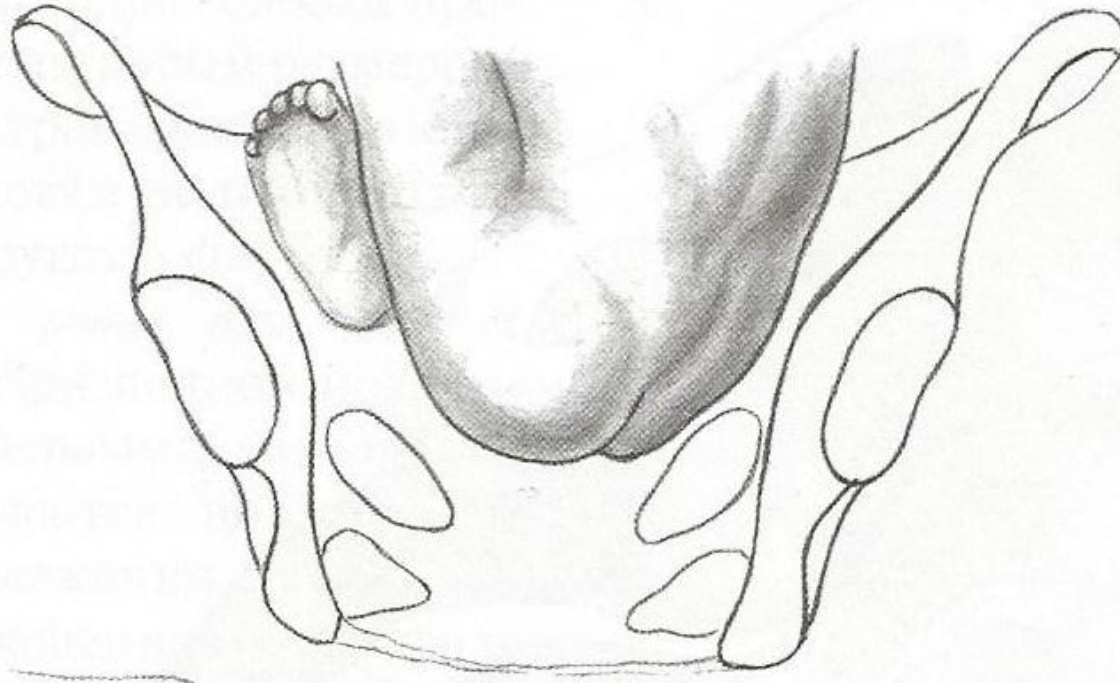
6 моментов!

В начале плод своим  
поперечным размером  
располагается в косом  
или в поперечном  
размерах плоскостей  
входа в малый таз



# 1. Внутренний поворот ягодиц

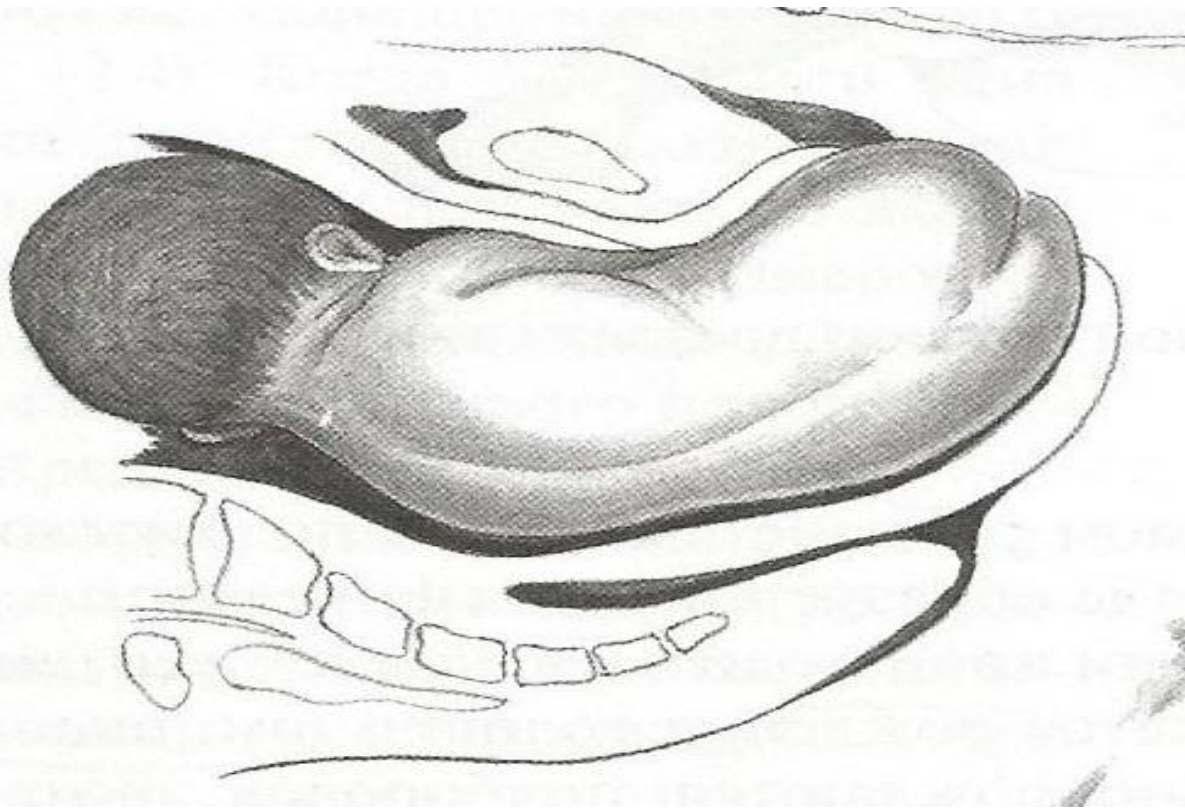
A



поперечный размер ягодиц устанавливается в прямом  
размере таза.

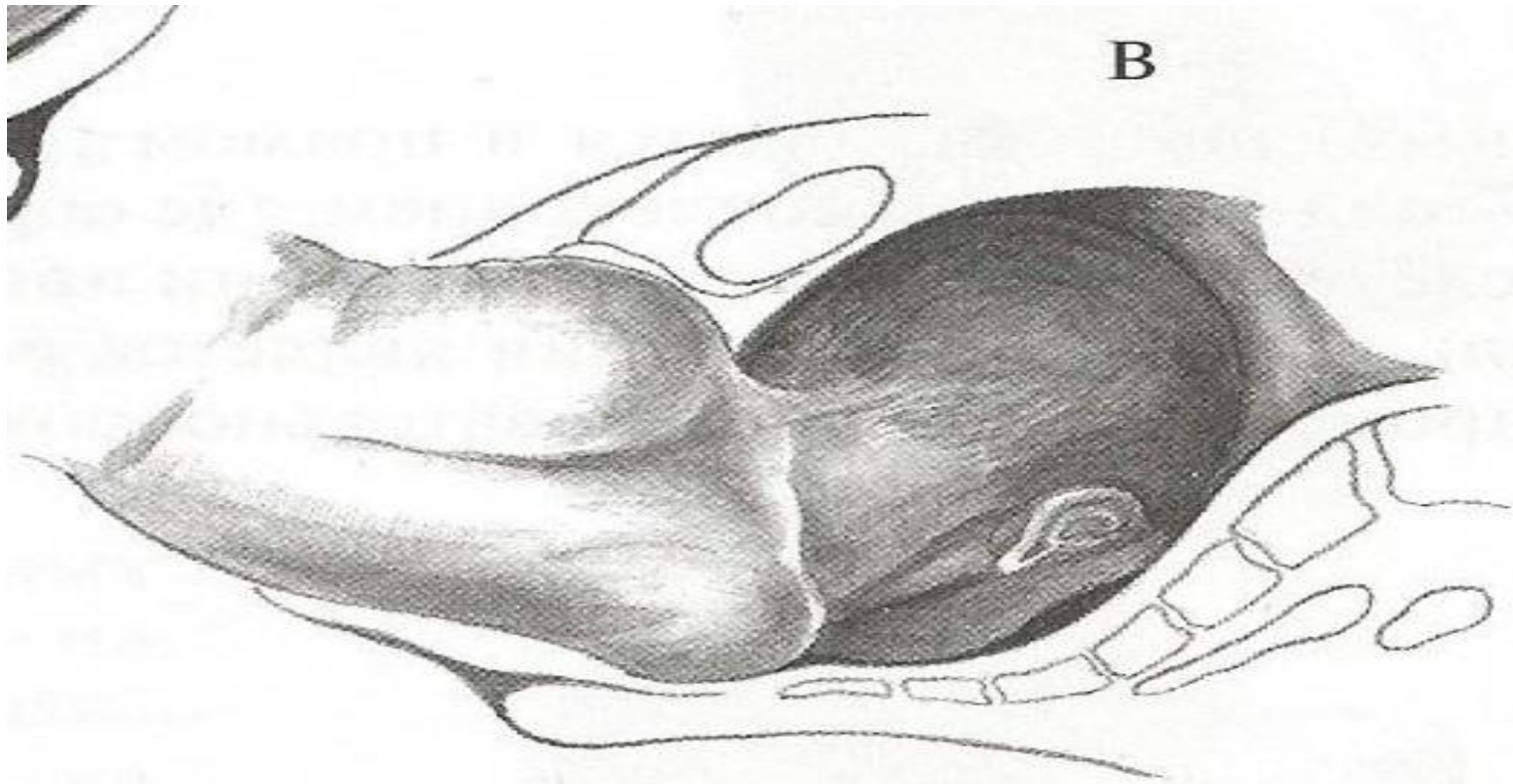
## 2. Боковое сгибание поясничной части позвоночника плода

Б



Рождаются ягодицы. Плечики же своим поперечным размером вступают в тот косой размер входа в таз, через который прошли ягодицы.

### 3. Внутренний поворот плечиков и наружный поворот туловища

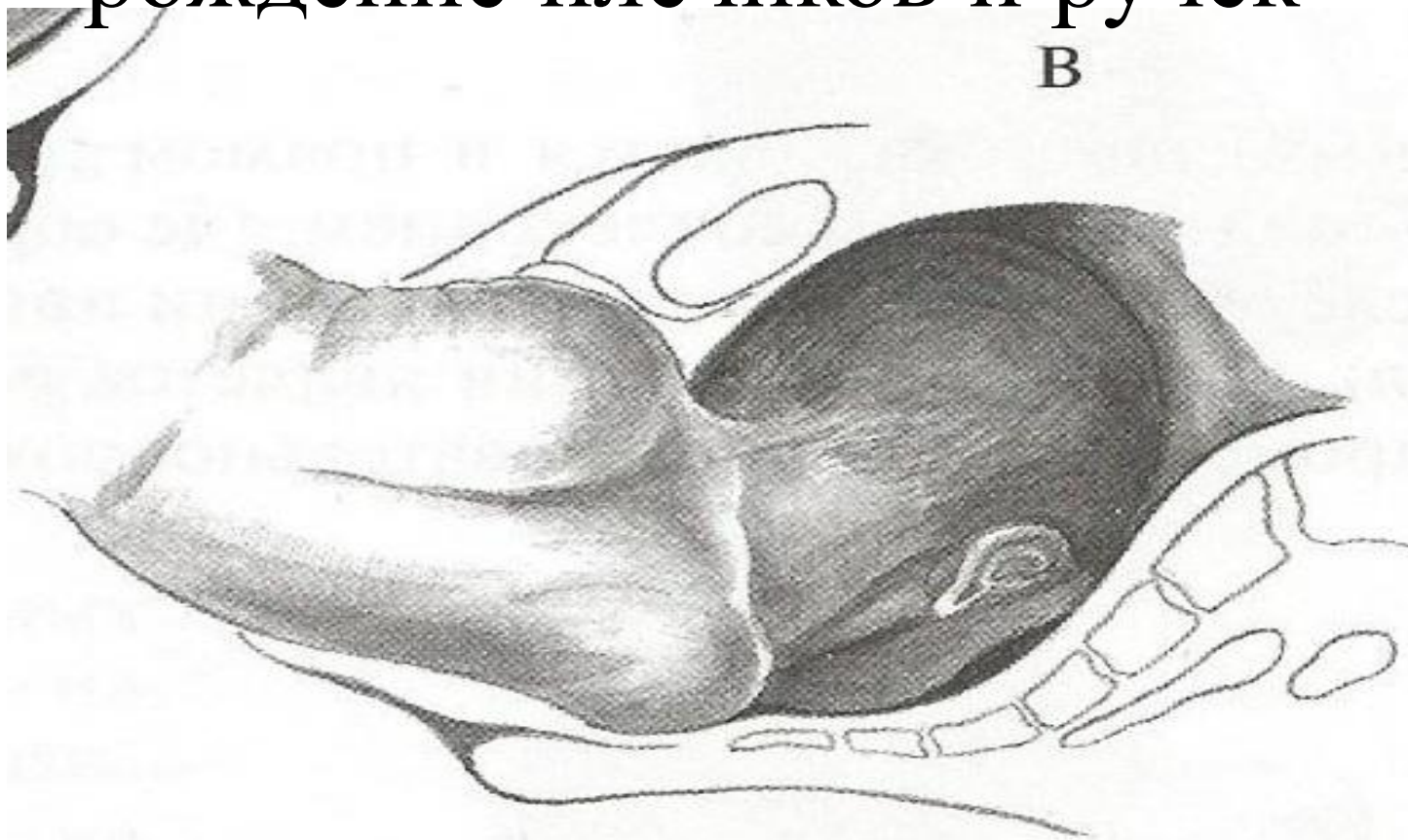


плечики устанавливаются в прямом размере плоскости  
выхода.



# 4. Боковое сгибание шейно-грудной части позвоночника.

(после образования точек фиксации)  
рождение плечиков и ручек



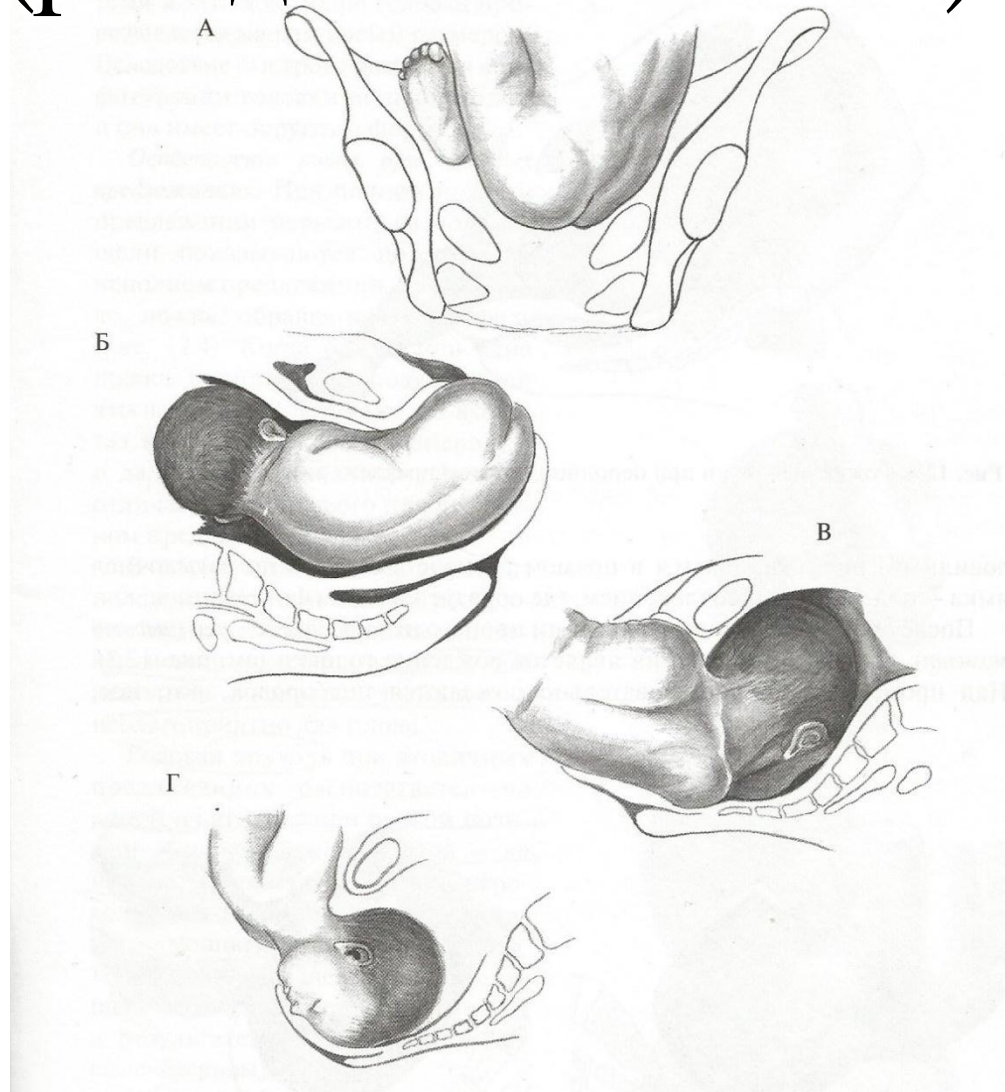
**Четвертый момент-** *боковое сгибание шейно-грудной части позвоночника.* Происходит относительно точки фиксации между нижним краем лонной дуги матери и верхней третью плечика плода, обращенного кпереди. В итоге, рождение плечиков и ручек.



# 5. Внутренний поворот ГОЛОВКИ

Сагиттальный шов  
устанавливается в прямом размере  
плоскости выхода.

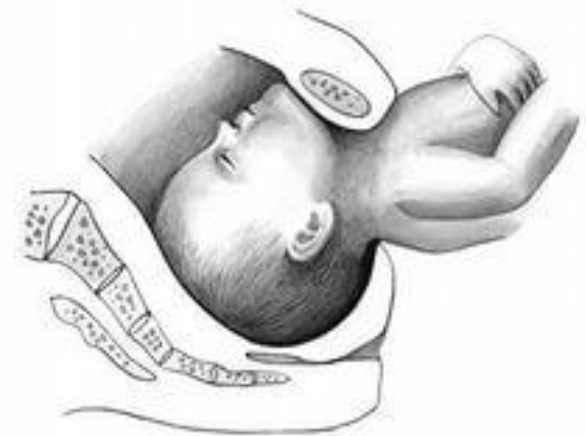
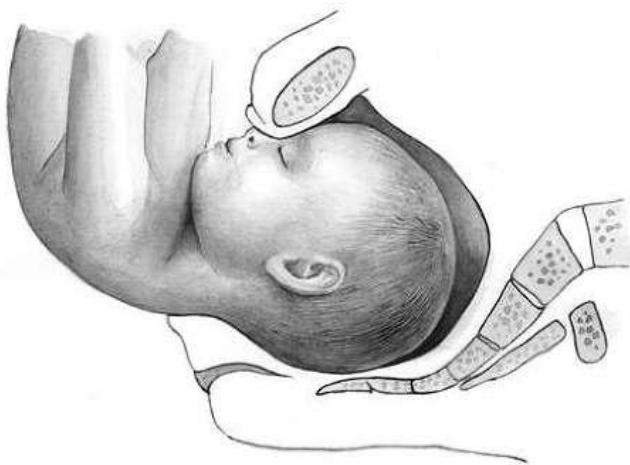# 6. Сгибание головки (рождение головки)



# Отклонение от нормального механизма родов

## 1. Задний вид

- Чрезмерное разгибание головки
- 2. Запрокидывание ручек
- I степень
- II степень
- III степень



При нарушении механизма родов без акушерской помощи рождение плода невозможно. Плод погибает от асфиксии.

# Осложнение первого периода родов

- **Преждевременное излитие околоплодных вод**
- **Выпадения петель пуповины и мелких частей плода**
- **Слабость родовой деятельности**

Часто эти осложнения сочетаются друг с другом.

# Осложнение второго периода родов

- **Образование заднего вида**
- **Затрудненное выведение головки**
- **Запрокидывание ручек**
- **Вколачивание ягодиц ( часто следствие клинического несоответствия плода и таза матери)**
- **Спазм шейки матки**

# ЧТО ДЕЛАТЬ?

На 38 неделе под контролем УЗИ поворот плода на головку с применением  $\beta$ -АМ (снижение тонуса матки) Далее проводим КТГ в течение часа.

**ЕСЛИ НЕ ПОМОГАЕТ**, то выбираем метод родоразрешения.

1. Кесарево сечение.
2. Через естественные родовые пути.

**Большинство акушеров не рискуют и отдают предпочтение кесареву сечению.**

**Частота кесарева сечения: от 70-100%**

# Показания к кесареву сечению у первородящих

- Возраст старше 30 лет
- Экстрагенитальные заболевания
- Выраженные нарушения жирового обмена
- Пороки развития внутренних половых органов
- Беременность после ЭКО
- Сужение размеров таза
- Рубец на матке
- $2000 \text{ г} \leq$  Предполагаемая масса плода  $\leq 3600\text{-}3800 \text{ г}$
- СЗРП III степени
- Перенашивание беременности
- Признаки гипоксии плода по данным кардиотокографии
- Нарушение кровотока в системе мать- плацента- плод при доплерометрии
- Гемолитическая болезнь плода
- Разгибание головки III степени по данным УЗИ
- Тазовое предлежание плода при многоплодной беременности



# Показания к кесареву сечению у повторнородящих

- Неблагоприятный перинатальный исход предыдущих родов
- Предполагаемая масса плода  $\geq 3800$  г
- Гипоксия плода, СЗРП III степени, их сочетание
- Беременность после ЭКО
- Неподготовленность родовых путей при перенесенной беременности
- Рубец на матке
- Сужение таза
- Разгибание головки III степени по данным УЗИ
- Гемолитическая болезнь плода
- Экстрагенитальные заболевания

# Ведение первого периода родов

- Профилактика раннего вскрытия плодного пузыря, выпадения петель пуповины: постельный режим на боку, куда обращена спинка плода.
- Обезболивание: анальгетики ( промедол), спазмолитики ( но- шпа, папаверин, бускопан), эпидуральная анестезия.
- Профилактика слабости родовой деятельности (окситоцин).

# ВЕДЕНИЕ ВТОРОГО ПЕРИОДА РОДОВ

- Профилактика спазма шейки матки во время прорезывания / врезывания ягодиц. ( атропин)
- Проведение эпизиотомии или перинеотомии
- Акушерское пособие.

## *4 ЭТАПА РОЖДЕНИЯ РЕБЕНКА:*

1. до пупка;
2. от пупка до нижнего угла лопатки ( **критический момент-**натяжение и прижатие пуповины головкой, вступившей в таз. Поэтому изгнание плечевого пояса и головки должно произойти в течение 3-5 мин!!! Задержка чревата развитием гипоксии плода и его гибелью)
3. плечевого пояса и ручек ;
4. головки.

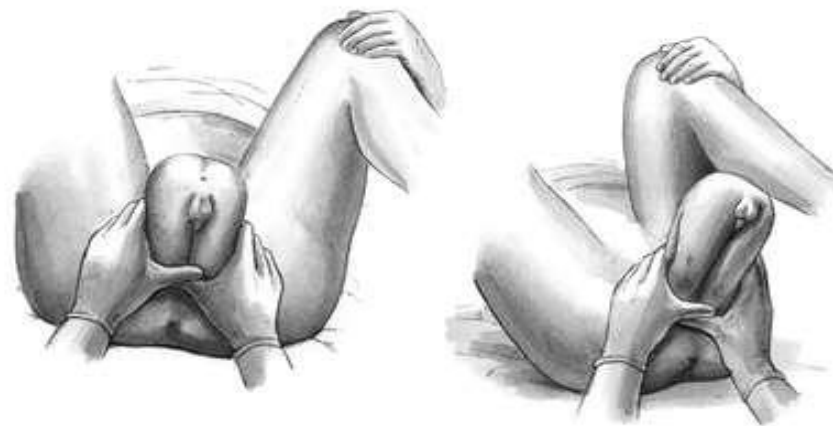
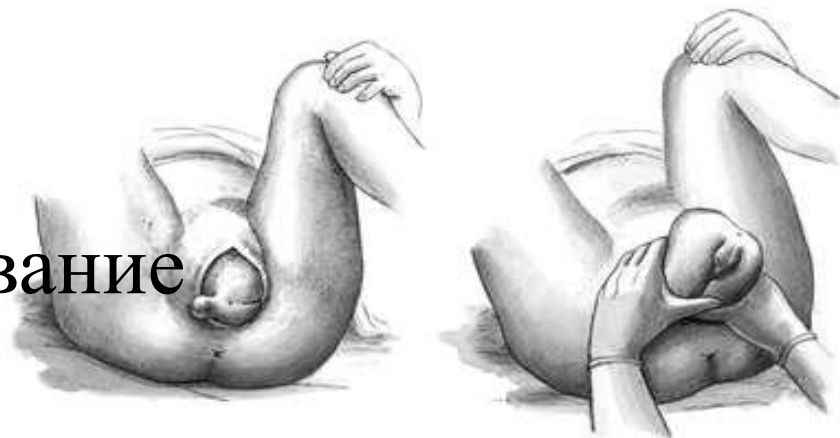
Для того чтобы роды в тазовом предлежании закончились благополучно для матери и плода, во втором периоде необходимо оказать ручное пособие в зависимости от вида тазового предлежания.

При частично ягодичном предлежании —  
метод Н.А. Цовьялова (1929)  
метод Морисо-Левре-Лашапелль (для  
выведения головки плода)

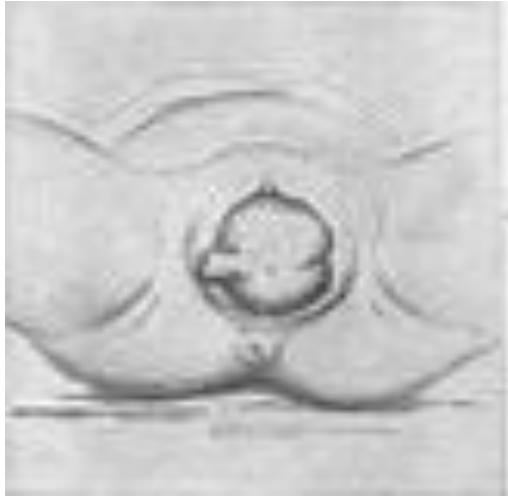# Пособие по Цовьялову

Цель:

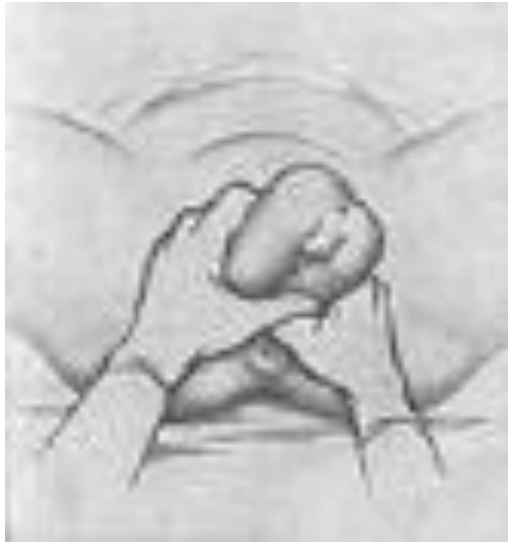1. Сохранить нормальное членорасположение плода.
2. Предупредить запрокидывание ручек



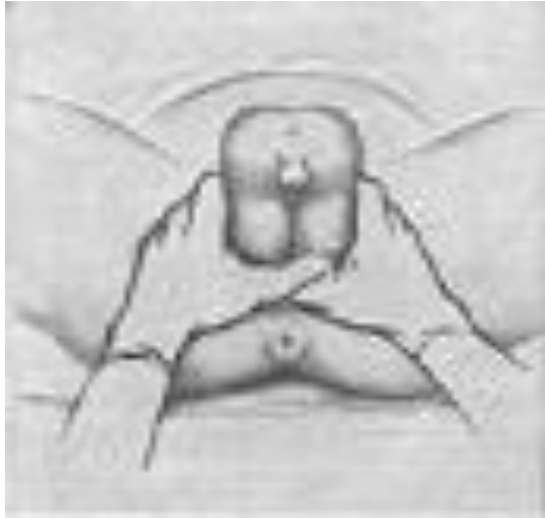# Техника



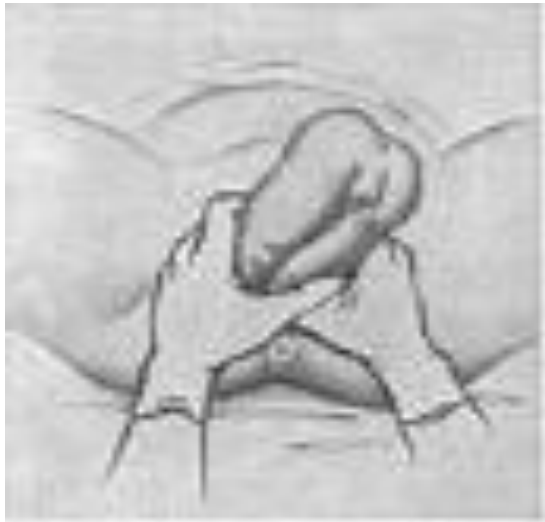1. При прорезывании ягодиц уточняют позицию плода по положению его половых органов;



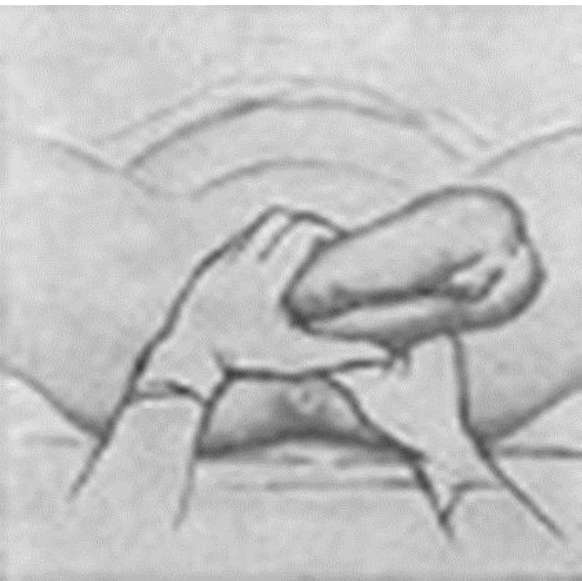
2. Затем с момента прорезывания ягодиц большие пальцы рук, охватывая бедра плода, располагают на задней их поверхности, остальные пальцы — в области крестцовой кости. Такое расположение рук, предупреждая провисание ягодиц и их преждевременное выпадение, способствует также и их направлению кпереди (к лону);



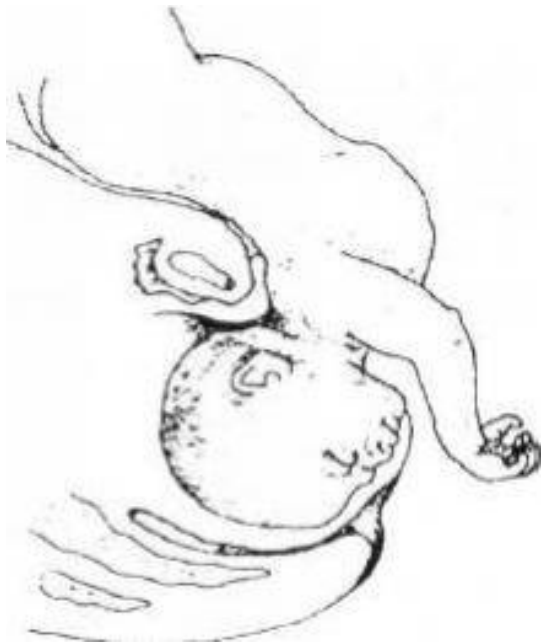3. По мере рождения ребенка руки продвигают к половой щели. Постепенное продвижение больших пальцев препятствует несвоевременному выпадению ножек плода;



4. Туловище плода снова постепенно переходит в косой размер и к моменту рождения плода до нижних углов лопаток ягодицы устанавливаются в прямом размере; переднее плечико при этом подходит под лонную дугу;



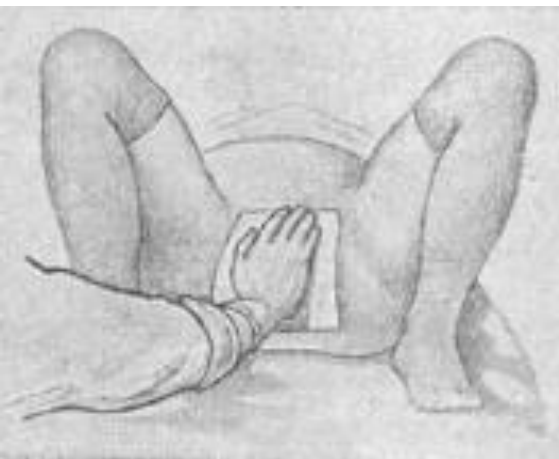5. Тракциями книзу освобождают переднее плечико, тракциями кверху освобождают заднее плечико. Плод самостоятельно переходит (поворачивается) затылком под нижний край лона. В соответствии со следующей потугой производят тракции резко кпереди (на живот матери), рождается головка плода;



Рождение головки по методу  
Цовьянова



# «Заслонка» по Цовьянову при ножных предлежаниях

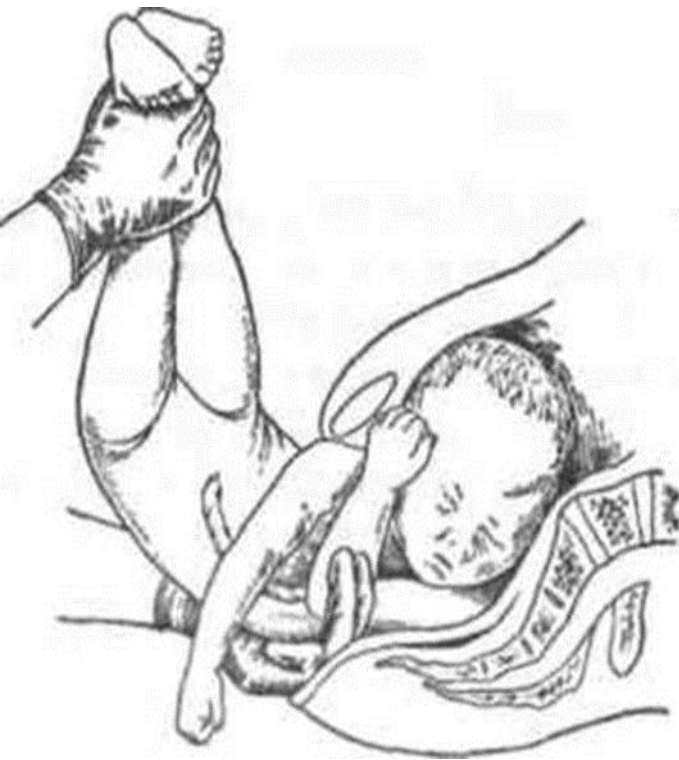

Способ Цовьянова - не допустить рождения ножек раньше нужного момента

- достижение полного открытия шейки матки к моменту изгнания плечевого пояса и головки.

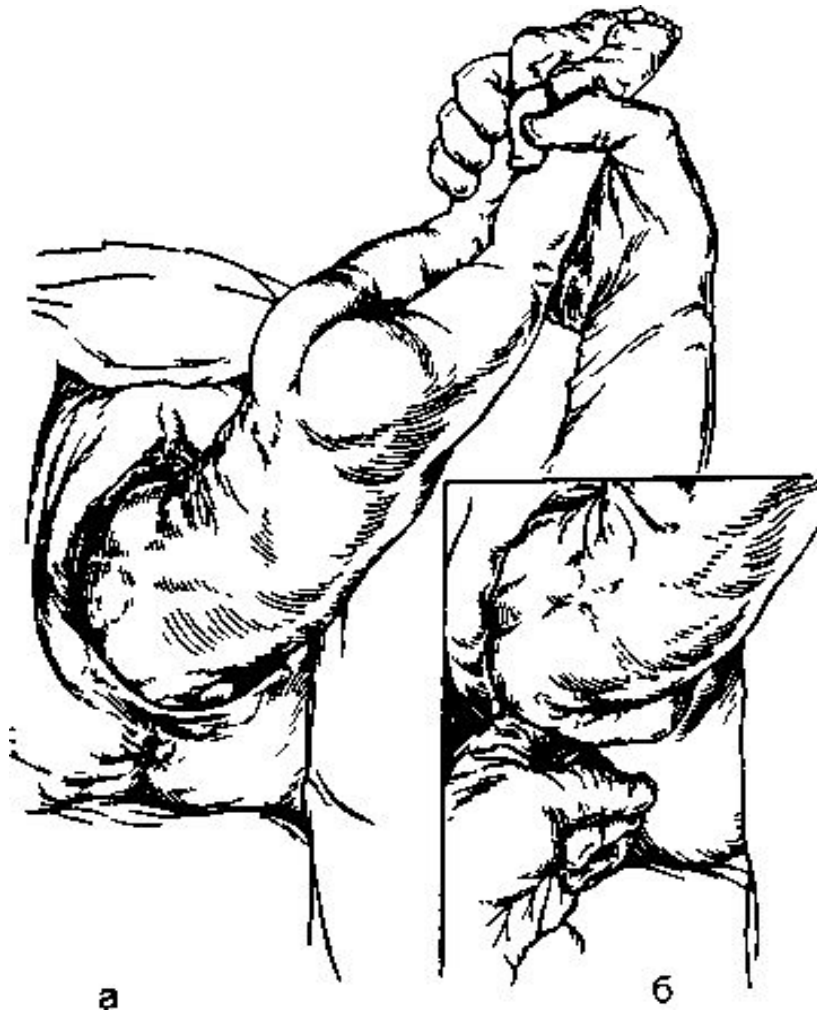
Происходит раздражение нервных окончаний стоп, представляющих собой рефлексогенную зону, что приводит к рефлекторным глотательным движениям и заглатываю плодом околоплодных вод

# Классическое ручное пособие при ТПШ



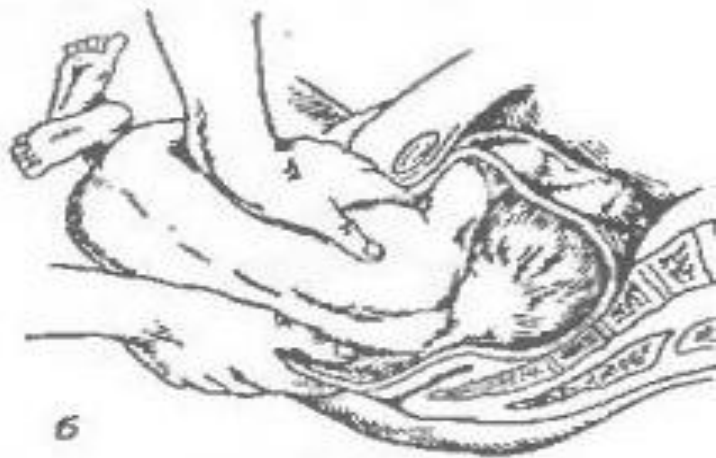Цель: выведении ручек и головки во втором периоде родов. К пособию прибегают, когда плод родится до нижнего угла лопаток.

Показанием к ручному пособию является задержка рождения ручек и головки, которая находится в полости малого таза. Если после рождения туловища до нижних углов лопатки не произошло рождение ребенка в течении 2—3 мин, то приступают к ручному пособию.



1. Свободной рукой захватывают обе ножки в области нижней трети голени, отводят кверху (кпереди) в сторону противоположного пахового сгиба роженицы.
2. Указательным и средним пальцами руки входят внутрь со стороны спинки плода, вдоль по лопатке, по плечу, по локтевому сгибу до предплечья низводят книзу ручку, совершая как бы «омывательное движение».

**Освобождение задней левой ручки**



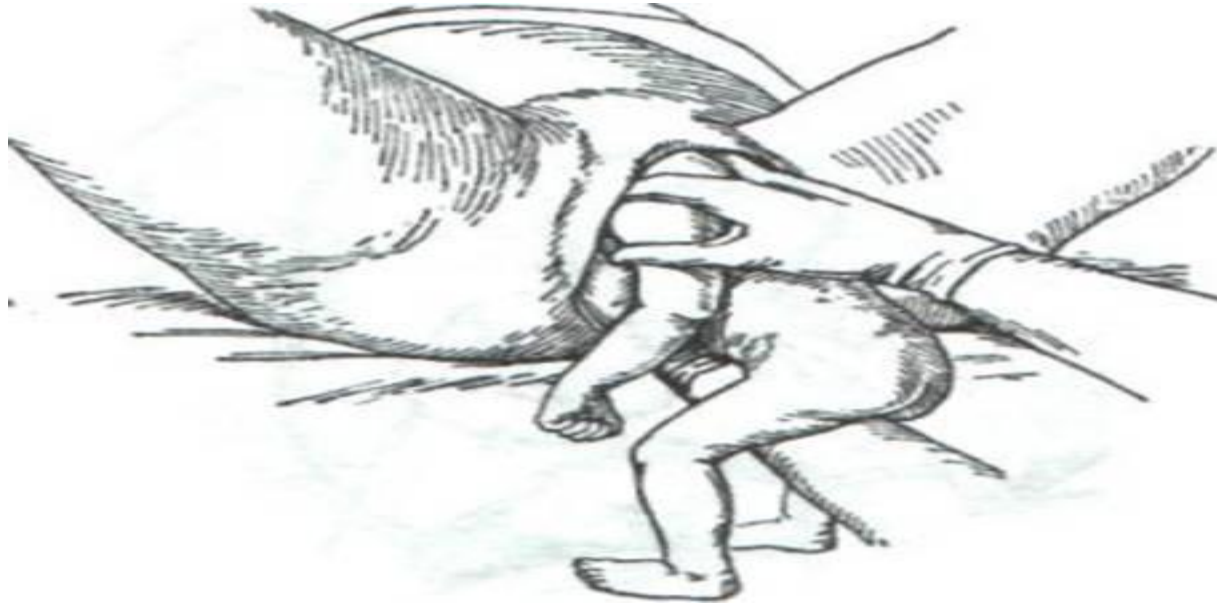3. Обеими руками захватывается туловище плода, чтобы большие пальцы располагались на лопатках по бокам позвоночника, а остальные пальцы обхватывали грудную клетку. Туловище поворачивают вокруг оси на 180 градусов так, чтобы спинка прошла под симфизом (поворот в переднем виде).



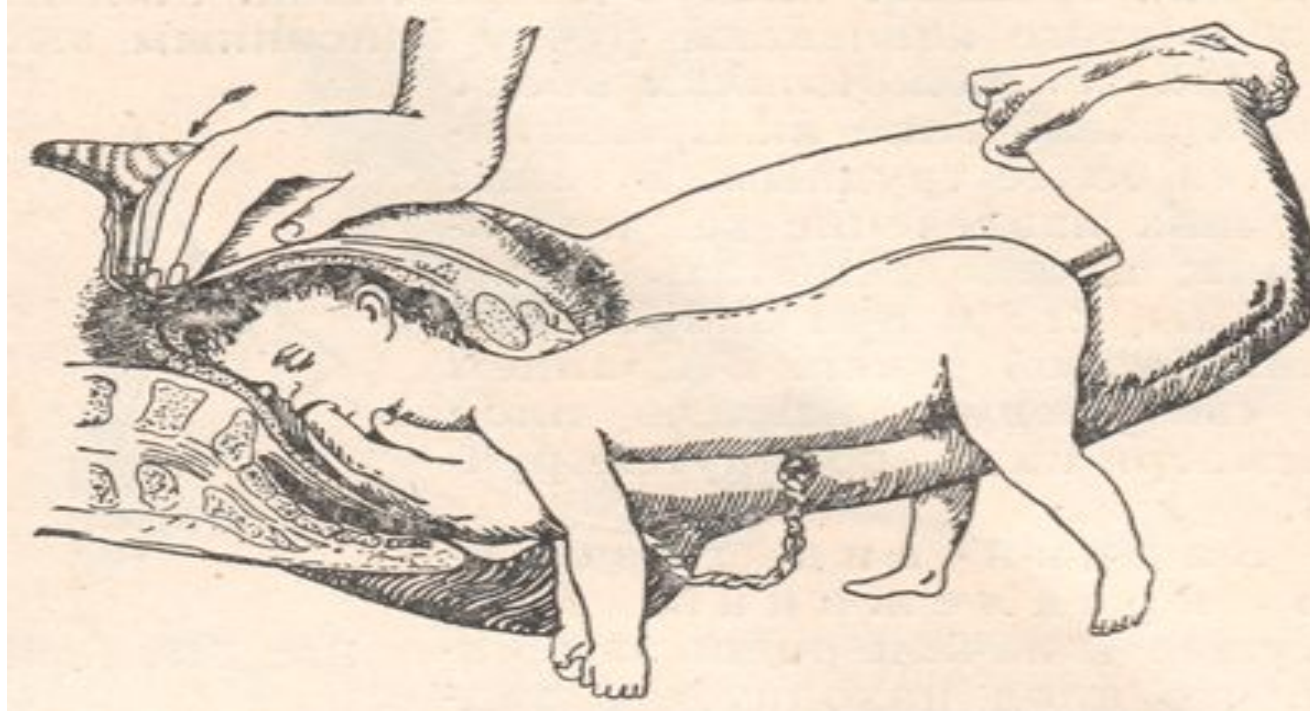
4. Освобождается вторая ручка таким же образом, как и первая.

Освобождение второй (правой) ручки после поворота

# Прием Морисо-Левре-Лашапель: освобождение головки плода



1. Рука, освободившая вторую ручку, вводится во влагалище. Туловище плода ложится на внутреннюю поверхность предплечья этой руки, по бокам («плод сидит верхом на предплечье»).

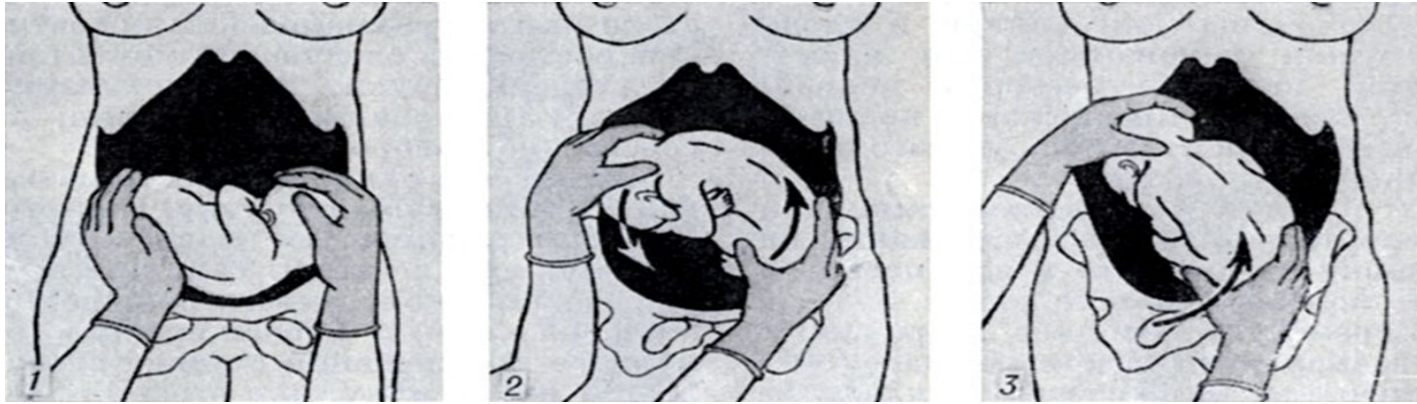


2. Ногтевую фалангу указательного пальца этой руки вводят в ротик плода для сгибания головки и удерживания ее в согнутом положении.

3. Ладонная поверхность наружной руки плотно прилегает к плоду

4. Наружная рука производит тракции: головка во входе в таз - влечение **книзу**; головка в полости таза - **горизонтально**; когда подзатылочная ямка показывается под нижним краем симфиза, влечение производят **кверху**.

# Акушерский поворот плода



- акушерская операция, с помощью которой можно изменить неблагоприятное, при данной акушерской ситуации, для течения родов положение или предлежание плода на благоприятное.

К операциям А. п. относятся:

1. наружный профилактический А. п. по Архангельскому - поворот на головку.
2. наружно-внутренний классический (комбинированный) А. п. при полном открытии наружного зева шейки матки.
3. наружно-внутренний (комбинированный) А. п. при неполном открытии зева матки, так наз. поворот по Брекстону-Гиксу.

