ZHANSUGUROV
UNIVERSITY

ГЕНДІК АУРУЛАР

ОРЫНДАҒАН: РИНАР АЛМАС

ГЕНДІК АУРУЛАРДЫҢ ЖІКТЕЛУІНІҢ 3 ПРИНЦИПІ БЕЛГІЛІ:

1. Генетикалық – барлық аурулар аутосомды-доминантты, аутосомды-рецессив-ті, Х-тіркес, У-тіркес және митохондриальді болып бөлінеді.

2. Клиникалық – тұқымқуалайтын жүйке аурулары, эндокринді, көз және т.б. Бұл гендік аурулар әртүрлі индивидтерде әртүрлі мүшелерді зақымдайды.

3. Патогенетикалық – негізгі патогенетикалық звеноның зақымдалуына байланысты.

АЛҒАШҚЫ ӨНІМДЕРДІҢ ҚЫЗМЕТІНІҢ МАҢЫЗДЫЛЫҒЫНА БАЙЛАНЫСТЫ ГЕНДІ АУРУЛАР БӨЛІНЕДІ:

1. **Энзимопатия** - (ферментті жүйенің тұқымқуалауы ферментті жүйенің).
2. **Гемоглобинопатия** - (қан дефектілері).
3. **Коллагеноздар**– (құрылымды ақуыздардың дефектісі).

4. Биохимиялық дефектісі анықталынбаған генді аурулар.

5. Лизосомальді ферменттің жетіспеушілігіне байланысты аурулар (лизосомальді).

6. Митохондриальді аурулар

7. Пероксисомды аурулар.

ЭНЗИМОПАТИЯЛАР

ФЕНИЛКЕТОНУРИЯ
ГАЛАКТОЗЕМИЯ

гемолитикалық анемияға алып келетін дефекті эритроциттер.

ЭНЗИМОПАТИЯ ВАРИАНТТАРЫ:

1. КӨМІРСУЛАРДЫҢ ЗАТ АЛМАСУЫНЫҢ ДЕФЕКТЕРІ.

Галактоземия – лактозаны қабылдамаушылық. Аутосомды-рецессивті ауру. Сүтте лактозаның құрамы шамамен 7% құрайды.

(Схема №1)

Лактозаның зат алмасуына лактаза ферменті қатысады, ол дисахаридті ыдыратады. Кейбір адамдарда лактаза жеткілікті синдезделмейді, сондықтанда сүтті қабылдай алмайды. Жаңа туылған балаларда бұл ауру ауыр түрде іштің кебуіне, диареяға және спазмдарға алып келеді.

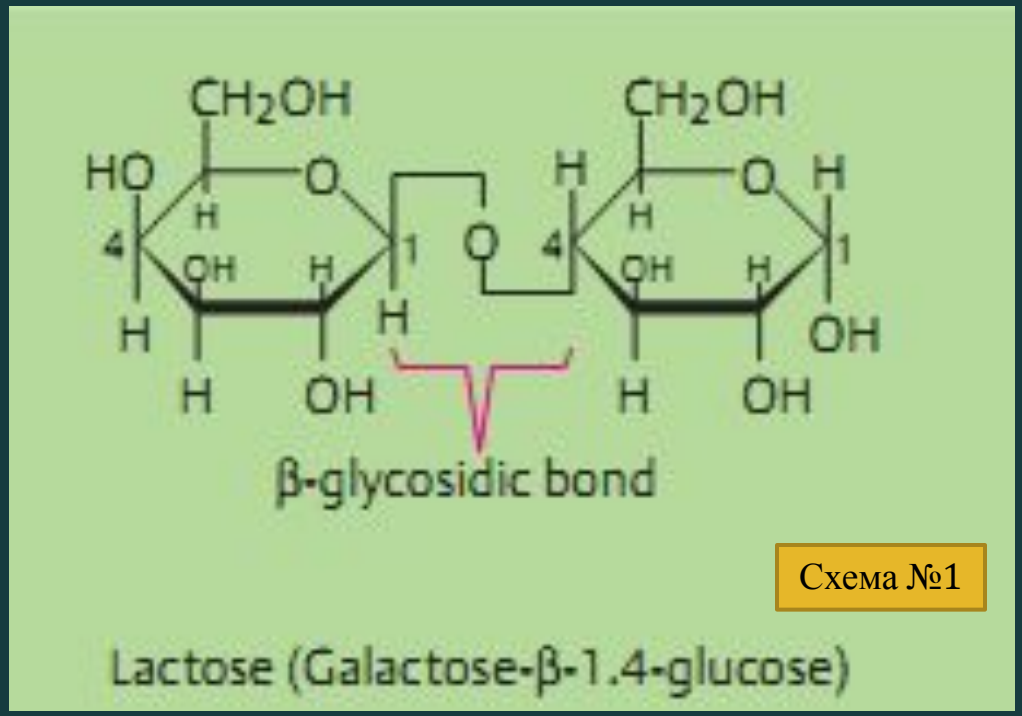

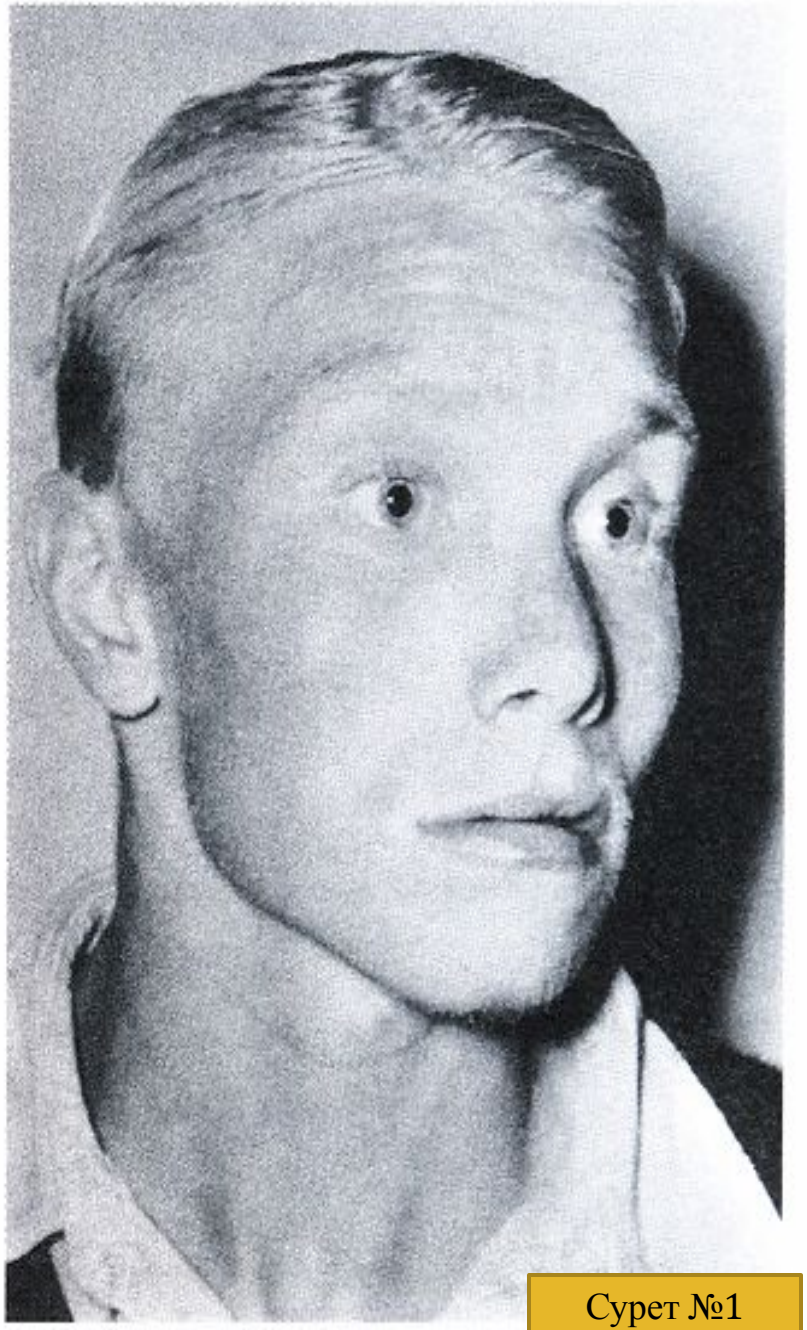

Сурет №1

АМИНҚЫШҚЫЛДАРДЫҢ ЗАТ АЛМАСУЫНЫҢ ДЕФЕКТЕРІ

ФЕНИЛКЕТОНУРИЯ - АУТОСОМДЫ РЕЦЕССИВТІ

Клиникалық көрінісі:

тремор, ұстамалар, микро-цефалия, ойлау қабілеті төмен, «тышқан иіс».

Себебі:

Фенилаланингидроксилаза ферментінің жетіспеушілі-гінен, фенилаланиннің тирозинге өтуінің бұзылы-сына алып келеді.

(Сурет №1)

ЭНЗИМОПАТИЯЛАРДЫҢ БАСҚА ТҮРЛЕРІ:

Липидтердің зат алмасуының дефектері
(сфинголипидоздар)

Витаминдердің зат алмасуының дефектері
(гомоцистинурия)

Азоттық негіздердің биосинтезінің дефектері
(синдром Леша-Найхан)

Гормондардың биосинтезінің дефектері
(тестикулярлы феминизация)

ГЕМОГЛОБИНОПАТИЯЛАР

1. Орақ тәрізді жасушалық анемия - аутосомды-рецессивті ауру. Себебі - β глобиннің геніндегі нүктелік мутация. Тропикалық аймақта таралған. Созылмалы анемияда көптеген асқынулар болады, жүректің, бауырдың бұзылыстары бар және көптеген әртүрлі инфекциялар. *(Сурет №2)*

Сурет №2

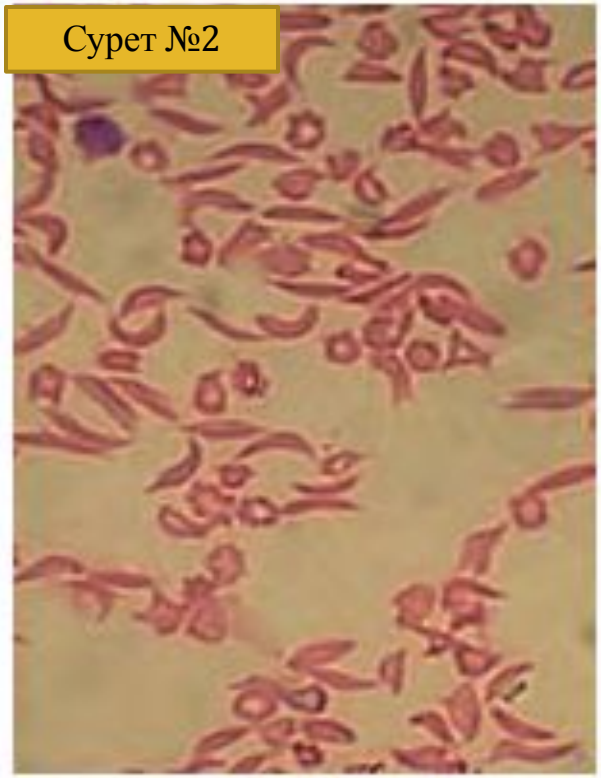

1. Sickle cells in blood smear

2. Sickle cells in blood vessels

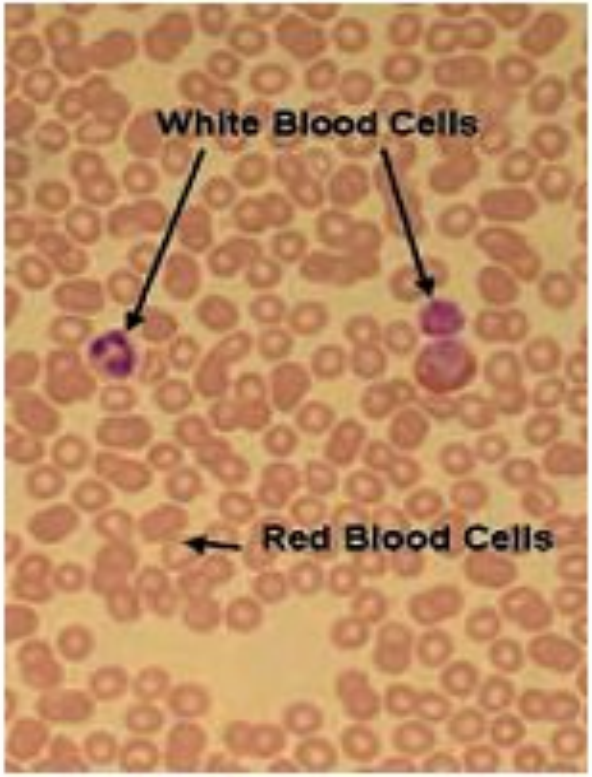

3. Normal blood smear

2. Талассемия – аутосомды-рецессивті ауру, ауырлығы әртүрлі дәрежедегі анемия. Себебі – α немесе β глобиндік гендердегі мутация. Жілік-мидан тыс бауырда және көкбауырдағы қан жасалумен сипатталады, нәтижесінде бұл мүшелердің өлшемі өте қатты ұлғайып кетеді. Сонымен бірге әртүрлі инфекциялар қосылады. *(Сурет №3)*

Сурет №3

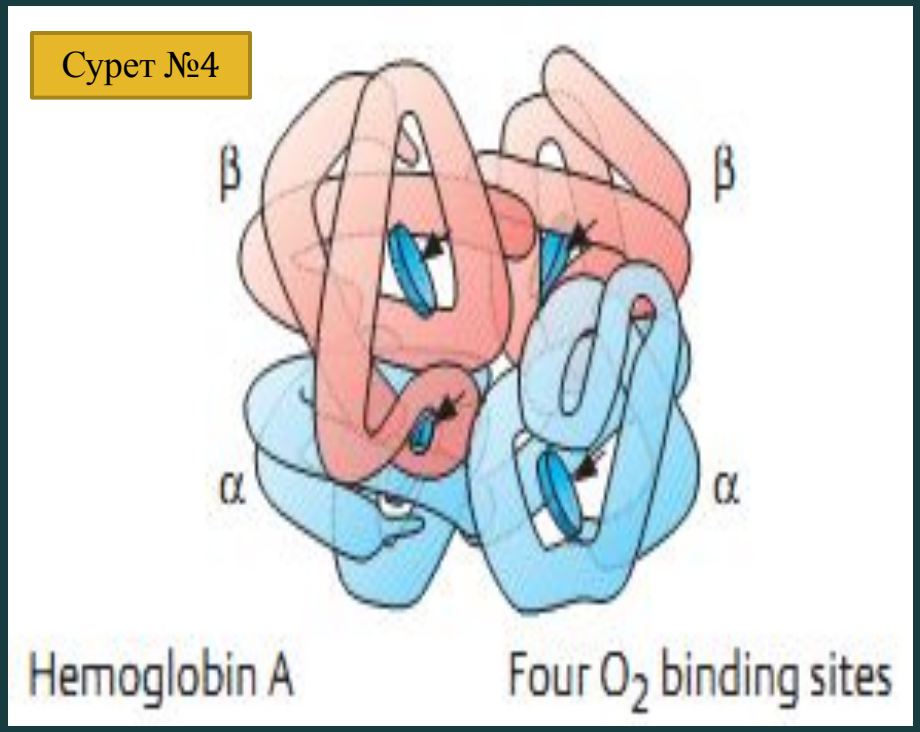

Сурет №4

Коллагеноздар – негізінде коллагеннің синтезделуі мен ыдырау дефектілері, дәнекерлеуші ұлпалардың негізгі компоненті жатады (Марфан синдромы, Элерс ферментті жүйенің - Данло синдромы, толық емес остеогенез).

Коллаген – адамның дәнекерлеуші ұлпасының негізгі компоненті. Сүйектерде және шеміршектерде ақуыздың 60% -ын, терінің құрғақ массасының, тіс ұлпасының және байланыстарының 50-90%-ын құрайды.

Дәнекерлеуші ұлпаның келесі негізгі компоненті – **фибриллин**, көп қызметті атқаратын ақуыз, жасушадан тыс матрикстің микрофибрилдің құрылымдық компоненті болып табылады.

МАРФАН СИНДРОМЫ – АУТОСОМДЫ-ДОМИНАНТТЫ АУРУ, ДӘНЕКЕРЛЕУШІ ҰЛПА АУРУЫ (ФИБРИЛЛИН ГЕНІНДЕ МУТАЦИЯ). КЕЗДЕСУ ЖИІЛІГІ: 1:10 000 – 20 000.

Клиникалық көріністер:

1. Арахнодактилия, бойы ұзын, аяқтары ұзын, омыртқа деформациясы (сколиеоз), шығыңқы «тауық көкіректі», май табан және бұлшық ет гипотониясы.
2. Көз бұршағы өзгерген, миопия (близорукость), көздің торлы қабығының бөлінуі.
3. Жүрек жұмысының бұзылысы, шап жарығы (паховая грыжа).

(Сурет №5,6,7,8)

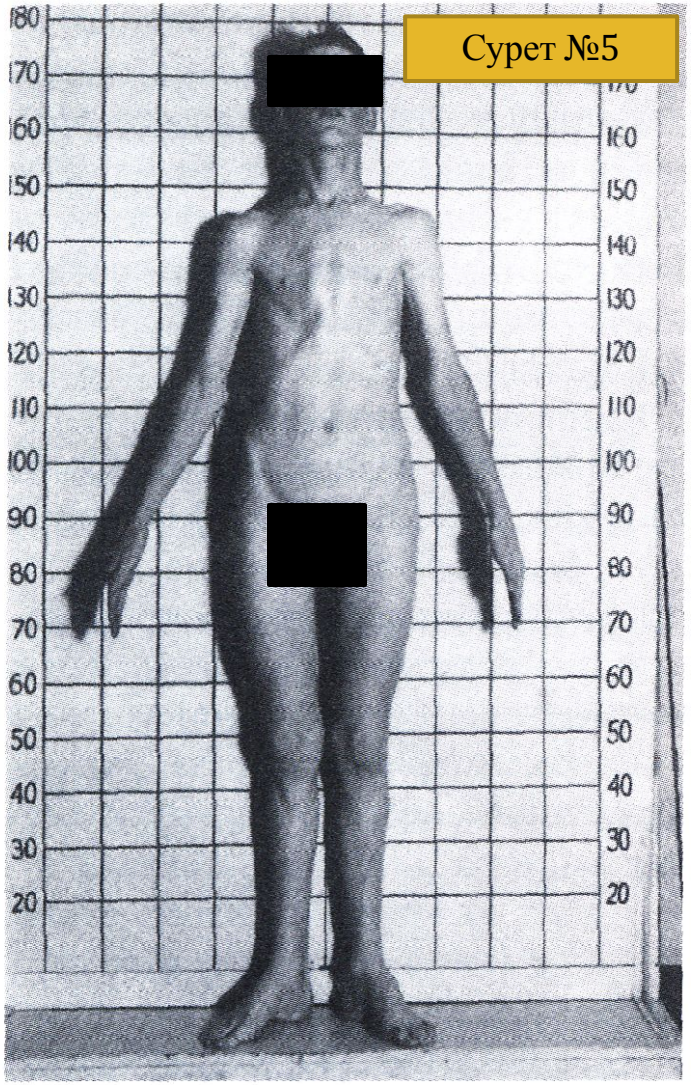

Рис. 3.2. Деформированная грудная клетка (килевидная или «куриная» грудь) при синдроме Марфана.

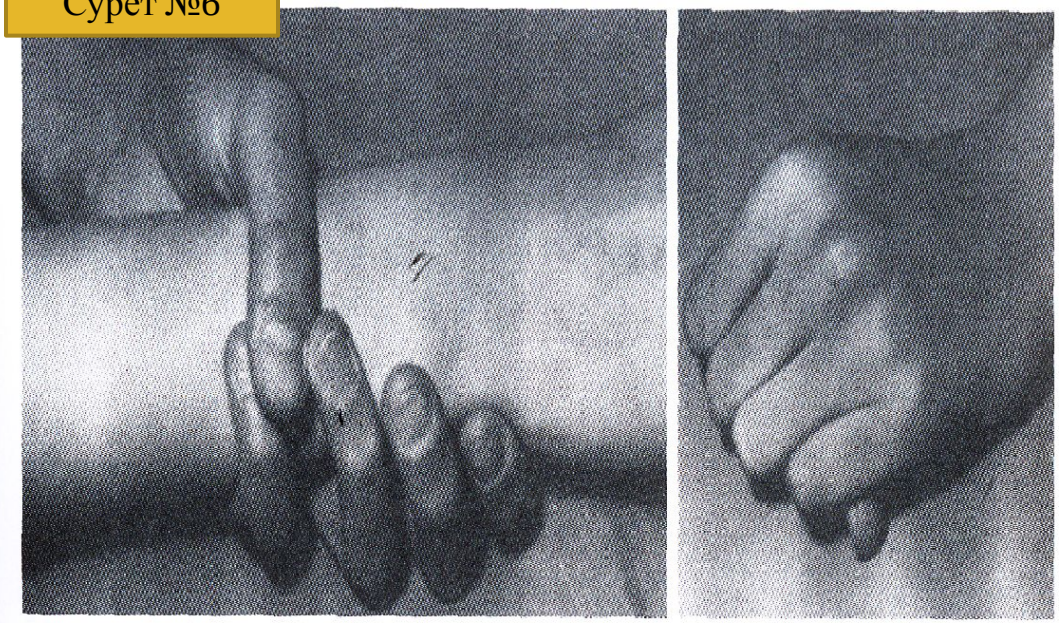

Рис. 4.16. Диагностические критерии арахнодактилии при синдроме Марфана.

Сурет №7

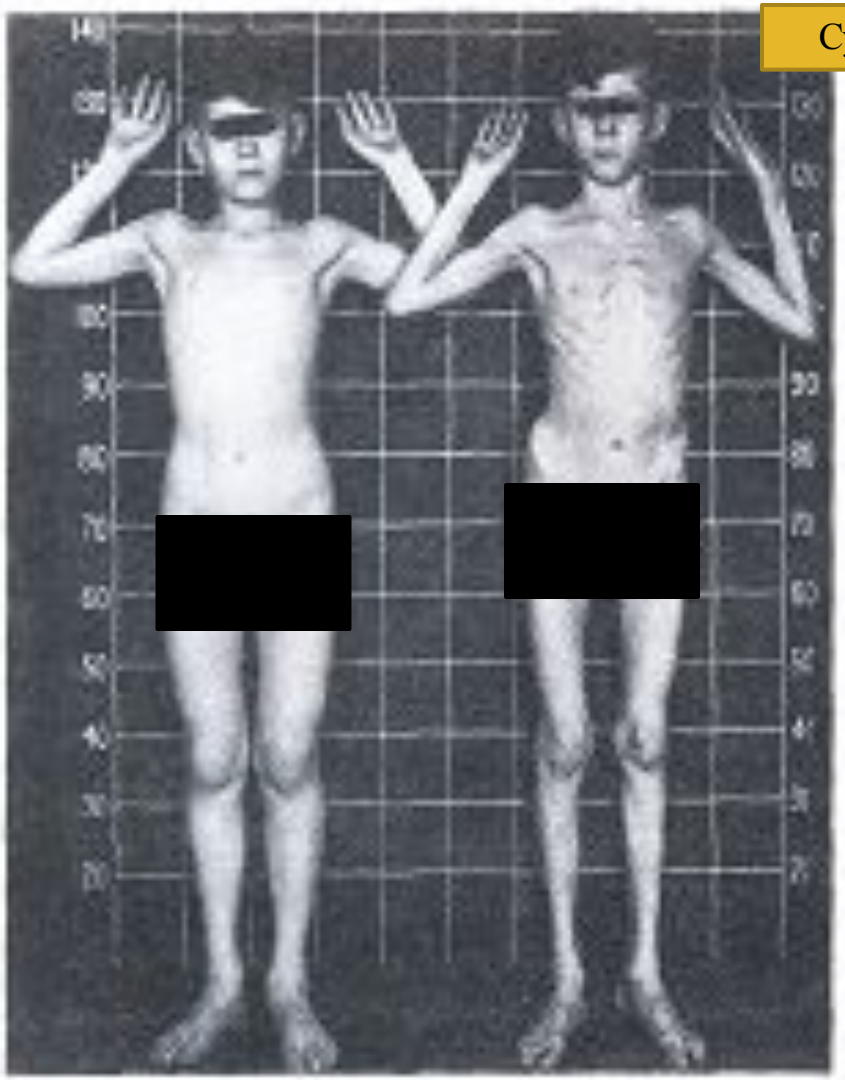

Рис. 4.14. Два брата. Слева нормальный мальчик 10 лет. Справа — 8-летний мальчик с синдромом Марфана [симптомы: подвывих хрусталика (он в очках), высокий рост, отсутствие подкожной жировой клетчатки, сколиоз, деформация грудной клетки].

Рис. 4.15. Кисти и стопы в норме (слева) и при синдроме Марфана (справа).

Сурет №8

СИНДРОМ ЭЛЕРСА-ДАНЛО – аутосомды-доминантты, бірақ кейбір түрлері аутосомды-рецессивті және Х-тіркес рецессивті, дәнекерлеуші ұлпа ауруы. Бұл генетикалы, биохимиялы және клиникалы әртүрлі дәнекерлеуші ұлпа ауруының топтары. 6-типі анықталған.

Клиникалық сипаттамасы:

Коллаген синтезінің бұзылысынан дәнекерлеуші ұлпаның өте қатты созылыңқылығы (бет терісі, шынтақ, тізе, бұғана аймағы), қанталау.

Буындар – шынашақ саусақтың 90 градусқа және одан да жоғары градусқа майысуы, тізе буынының 10 градус және одан жоғары градусқа майысуы.

(Сурет №9,10)

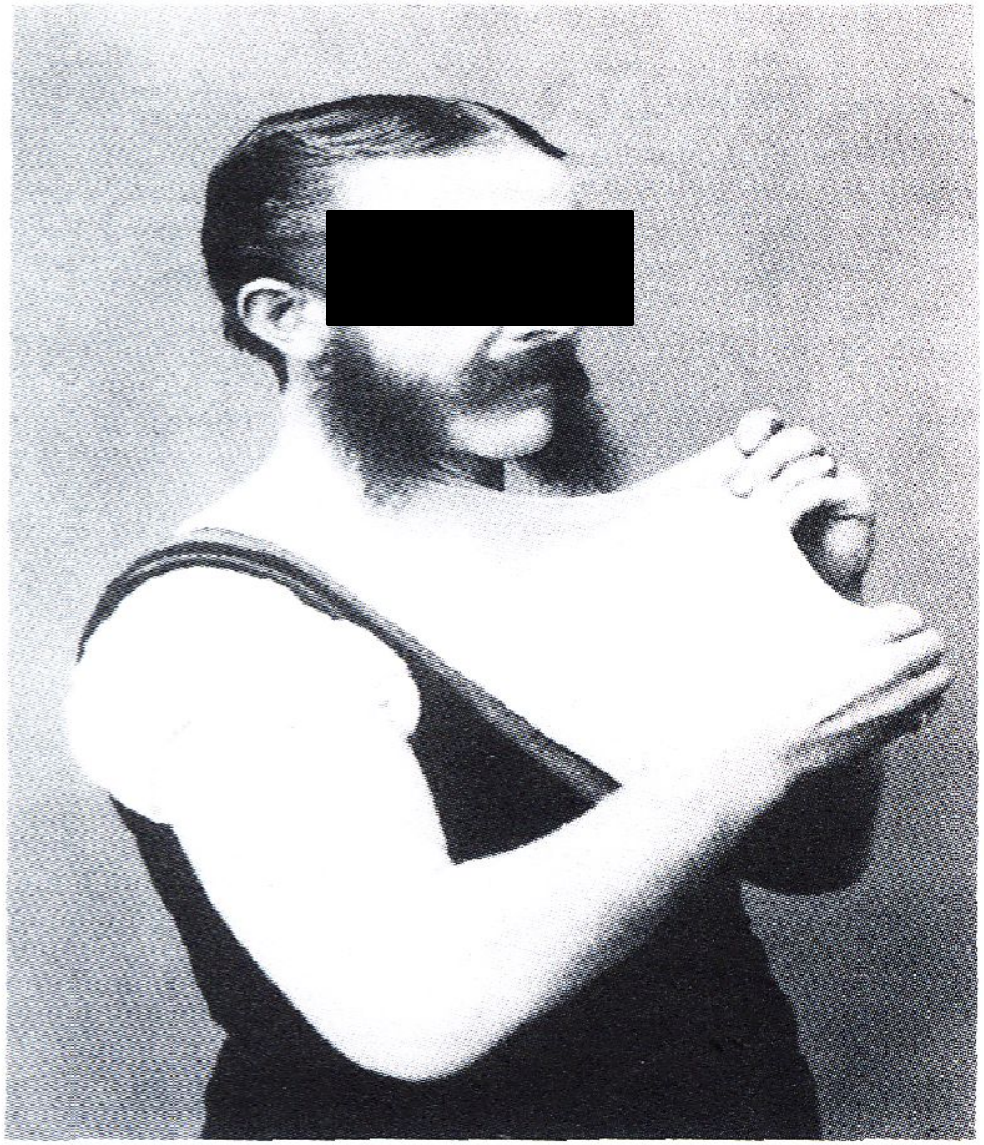

Сурет №9

Фотография больного с синдромом Элерса–Данло (тип 3) с выставки (1885).

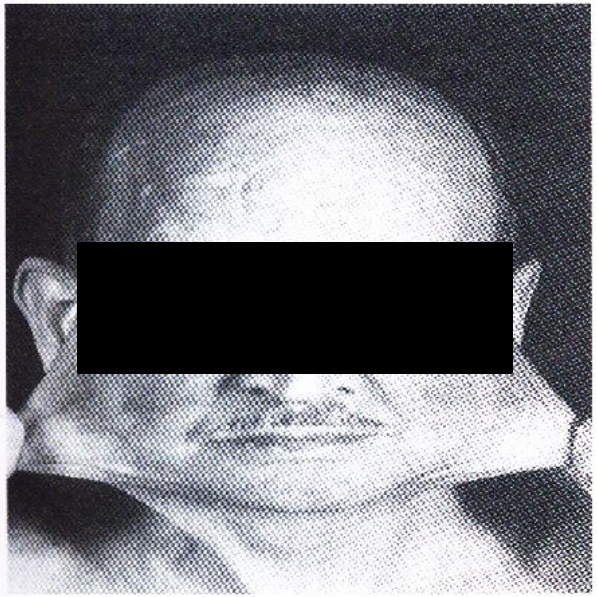

Рис. 4.18. Повышенная растяжимость кожи лица, рубцы на лбу.

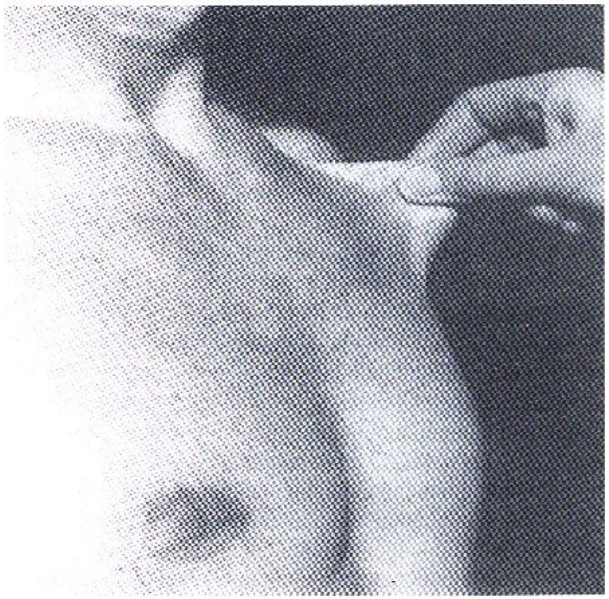

Рис. 4.19. Повышенная растяжимость кожи под ключицей.

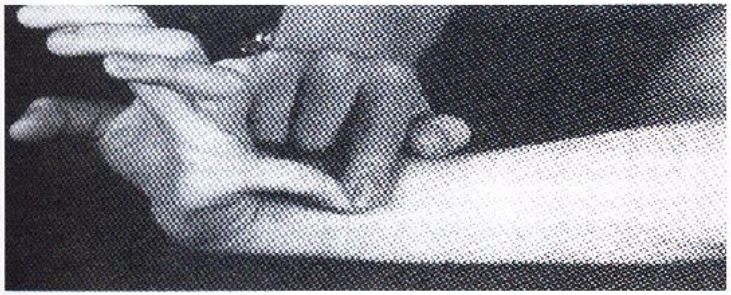

Рис. 4.20. Переразгибание V пальца.

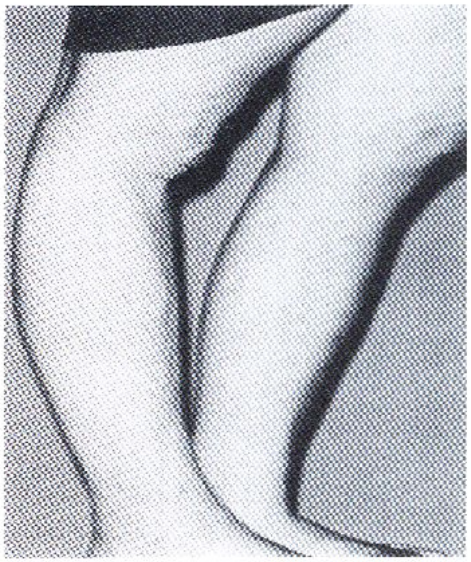

Рис. 4.21 Переразгибание коленного сустава. Рубцы в области коленных суставов.

Сурет №10

Рис. 4.3. Синдром Крузона. Мать и сын.

Сурет №11

КРУЗОН СИНДРОМЫ –

каспаз генінің дефектісі.

Клиникасы:

шығыңқы көз,

қыли көз, үстіңгі еріні

қысқа, жоғарғы жақ

сүйегінің бұзылысы,

омыртқасы қисайған

(дизостоз).

(Сурет №11)

ИОНДЫҚ КАНАЛДАРДЫҢ, РЕЦЕПТОРЛАРДЫҢ ЖӘНЕ ҚҰРЫЛЫМДЫҚ АҚУЫЗДАРДЫҢ ДЕФЕКТЕРІМЕН БАЙЛАНЫСТЫ, АУРУЛАР

Муковисцидоздың себебі (кистоздық фиброз) - тасымалдаушы қызмет атқаратын CFTR (cystic fibrosis transductance regulator) ақуызының дефектісі аутосомды-рецессивті ауру, жаңа туылған нәрестелерде көріну жиілігі 1:2500, Аутосомды-рецессивті.

Муковисцидоз кезінде бұл ақуыз жасушаның цитоплазмасында қалады, қалыпты жағдайда бұл ақуыз плазмалеммаға орналасуы керек. Негізгі симптомы: тыныс алуының қиындауы, жиі ауыр ұйқы безінің былшыраққа (слизь) толған респираторлық инфекциялары, (тамақтың қорытылуына кедергі болады). Барлық симптомдар ағзаның бездік жасушаларының және экзокриндік бездерінің бұзылысы, нәтижесінде құрамы өзгерген қою түзінділер (секрет) бөлінеді.

(Сурет №12,13)

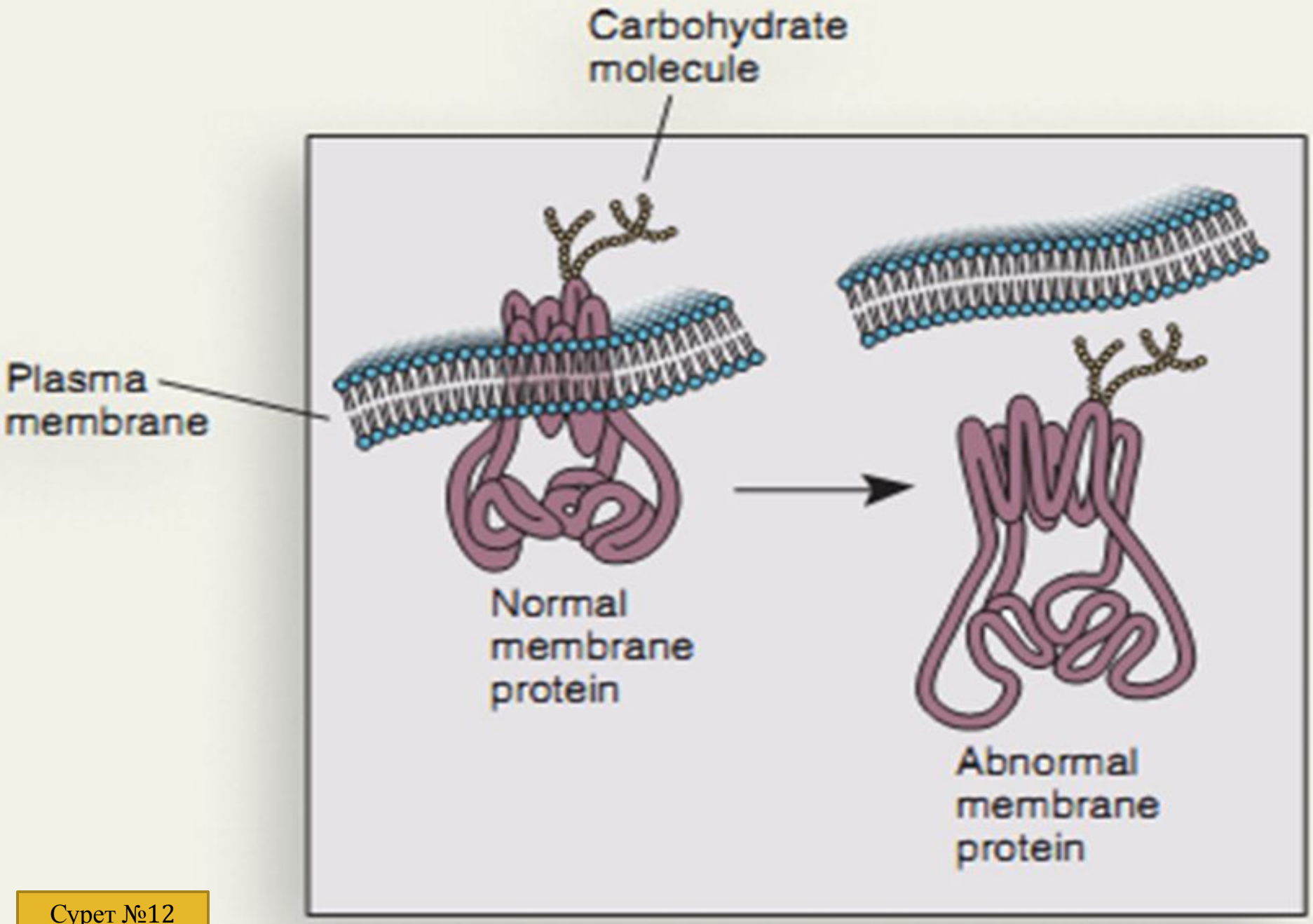
Carbohydrate molecule
Plasma membrane
Normal membrane protein
Abnormal membrane protein

Сурет №12

Cystic fibrosis (mucoviscidosis)

Severe progressive disease of the bronchial system and gastro-intestinal tract

Disturbed function of a chloride ion channel by mutations in the *CFTR* gene

Autosomal recessive

Gene locus 7q31.3

Disease incidence approx. 1:2500

Heterozygote frequency approx. 1:25

Mutation ΔF508 in approx. 70%

МУКОВИСЦИДОЗ

Европада 1:2500, ал Африкада – 1:100 000

(Сурет №13)

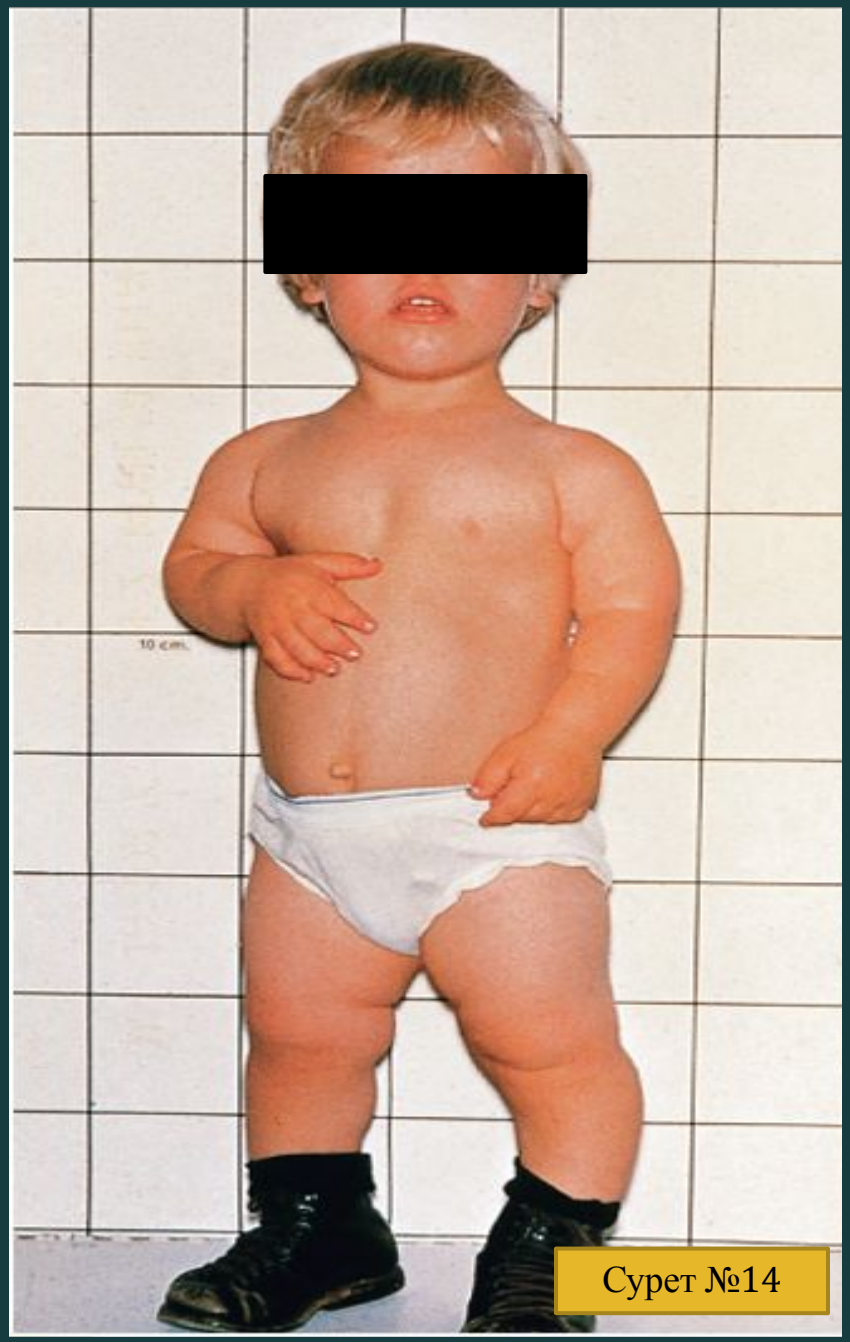

Сурет №14

АХОНДРОПЛАЗИЯ

Аутосомды-доминанты ауру, фибробластардың өсу факторына жауап беретін рецептордың дефектісі.

(Сурет №14)



Женщина с ахондроплазией.

Сурет №15

АХАНДРОПЛАЗИЯ

Жиілігі 1:100000. Сүйек жүйесінің ауруы, шеміршек ұлпасы дамуының анома лиясы, әсіресе эпифизде (ішкі секрецияларда), аяқ қол және дененің пропор циональді емес қатынасы, бойы аласа, өзіндік бет әлпеті. Орташа әйелдердің бойының ұзындығы – 124см, ал еркектерде – 131 см

(Сурет №15)

БҰЛШЫҚ ЕТ ДИСТРОФИЯСЫ НЕМЕСЕ МИОПАТИЯ ДЮШЕННА

Х-тіркес рецессивті ауру, ұл балаларда кездеседі (1-9 жаста).

Клиникалық көріністері:

жиі құлау, «үйрек жүрісті», аяқтың балтыр ет гипертрофиясы, соңынан сан бұлшық етінің, қол иық және жамбас белдерінің атрофиясы, интеллектің төмендеуі.

(Сурет №16,17)

Рис. 4.29. Псевдогипертрофия икроножных мышц.

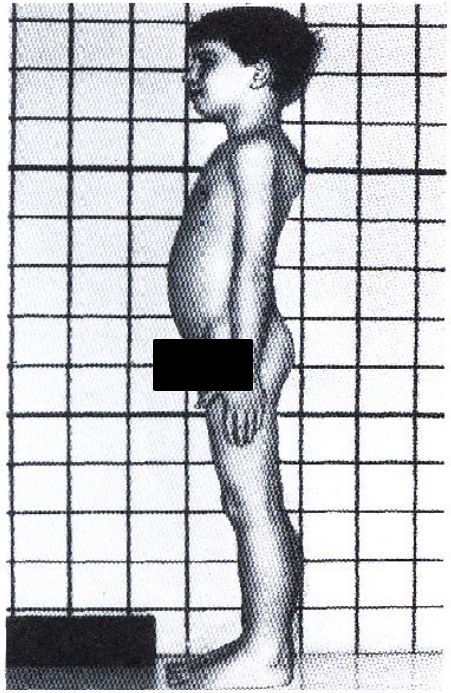

Сурет №16

Рис. 4.30. Лордоз; псевдогипертрофия икроножных мышц; атрофия бедренных мышц.

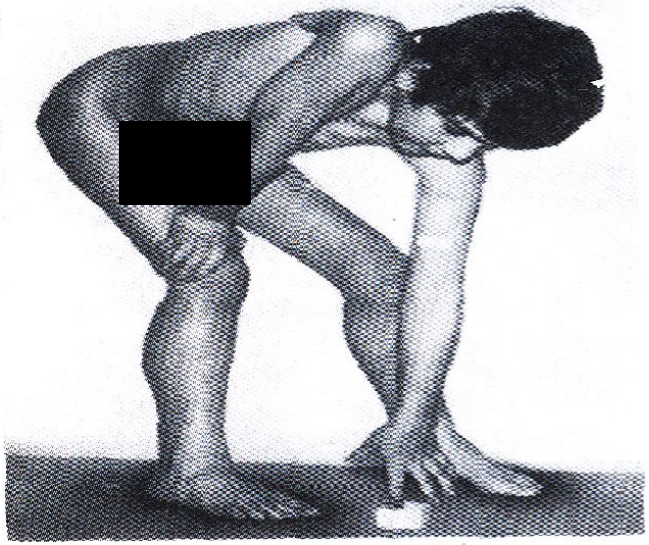

Сурет №17



Рис. 4.31. Трудности при распрямлении после наклона.

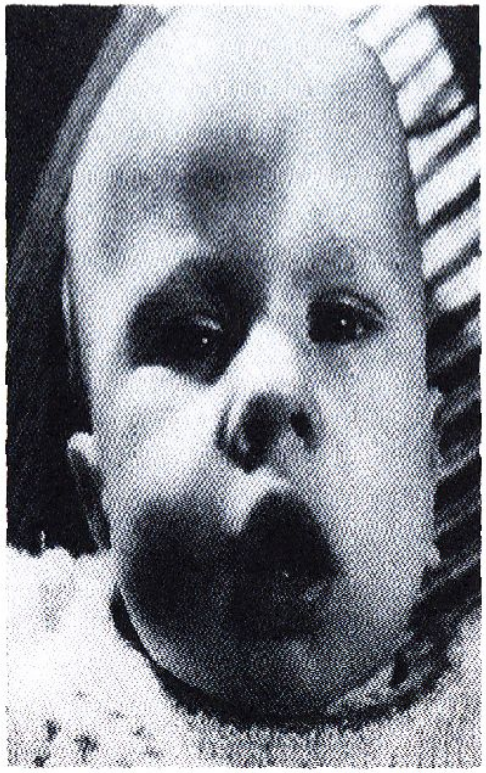

Рис. 4.9. Врождённая форма миотонической дистрофии (мышечная гипотония, амимичное лицо, рот треугольной формы — «миотоническое лицо»).

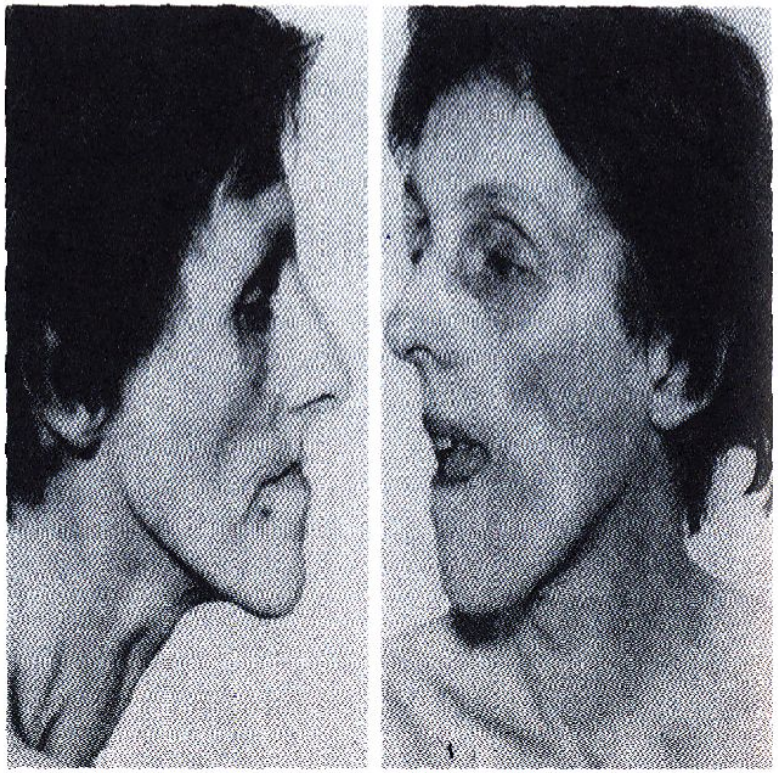

Рис. 4.10. Взрослая пациентка с миотонической дистрофией (птоз, слабость лицевых мышц, атрофия жевательных мышц).

Сурет №18

Миотониялық дистрофия – аутосомды доминантты ауру.

Клиникалық көріністері:

әлсіз бұлшық-ет, катаракта, жүрек аритмиясы, қасқалық, ойлау қабылеті төмендейді, қолдарының бұлшық еттері, тілінің, жақтарының тырысулары,бұлшық ет жасушаларының ісінуі, сөйлеужәне жұту бұзылыстары, 50-60 жаста өлімге әкеледі. Көріну жиілігі 1:10000. *(Сурет №18)*

Рис. 4.5. Типичные светло-коричневые пятна у молодого мужчины с нейрофиброматозом 1-го типа.

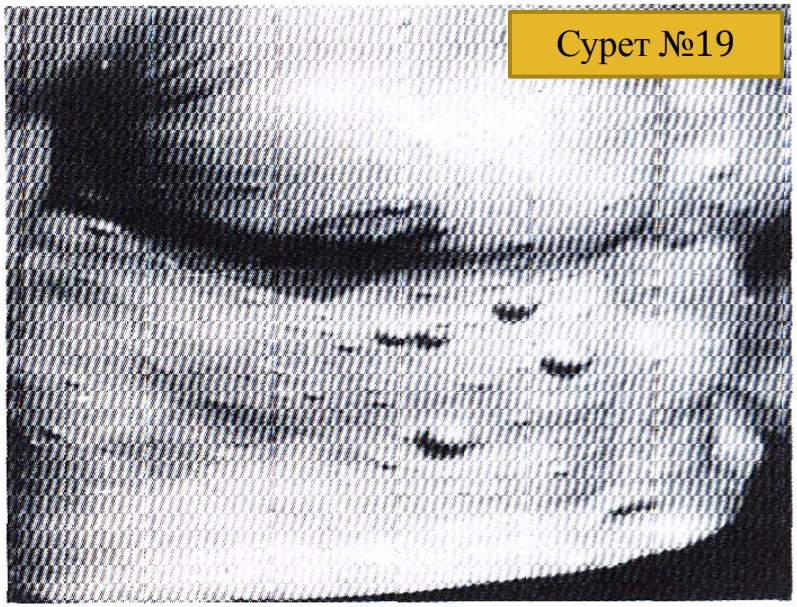

Рис. 4.6. Многочисленные нейрофибромы разных размеров у мужчины с нейрофиброматозом 1-го типа.

Сурет №19

НЕЙРОФИБРОМАТОЗ

нерв жүйесінің көпжүйелі ауруы. Шеткері және орталық нерв жүйелерінің патологиялық процессі.

Диагностика қойылады, егер:

Ашық қоңыр түсті пигментті дақтар *нейрофибромалар* дененің кез-келген жерінде пайда болса.

Нейрофибромның саны бірнеше мыңға дейін жетеді (салмағы 15 кг-ға дейін).

Жиілігі 1:3500-4000.

(Сурет №19)

ZHANSUGUROV
UNIVERSITY

НАЗАРЛАРЫҢЫЗҒА РАХМЕТ!