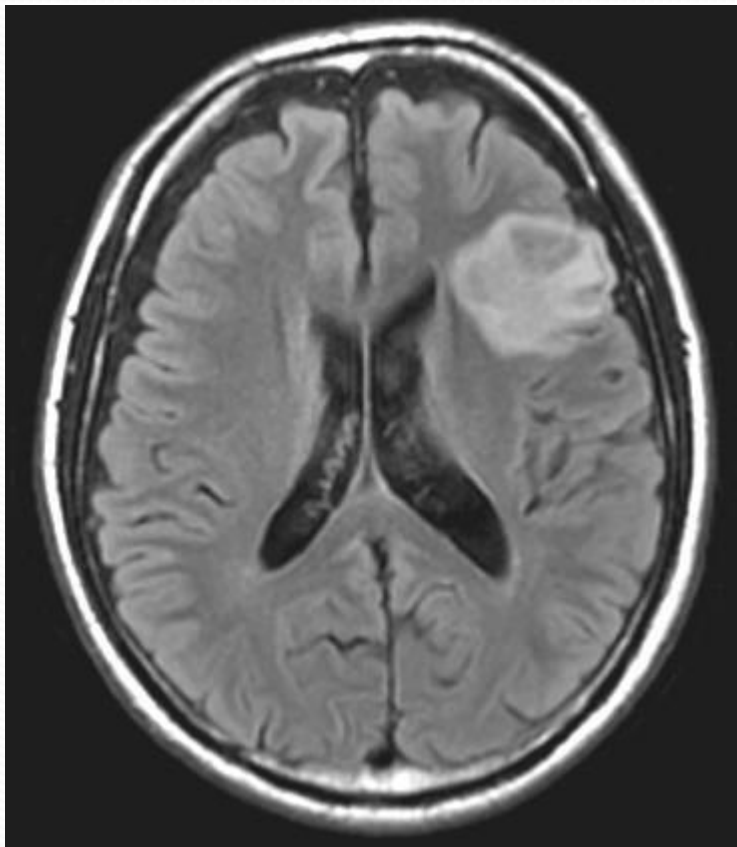


Гистологическая классификация опухолей головного мозга.

1. Нейроэпителиальные опухоли (эпендимома, глиома, олигодендроглиома).
2. Оболочечные опухоли (менингиомы).
3. Метастатические опухоли.
4. Опухоли гипофиза (аденомы гипофиза).
5. Опухоли черепных нервов (невринома слухового нерва и др.).
6. Сосудистые опухоли.
7. Дизэмбриогенетические.

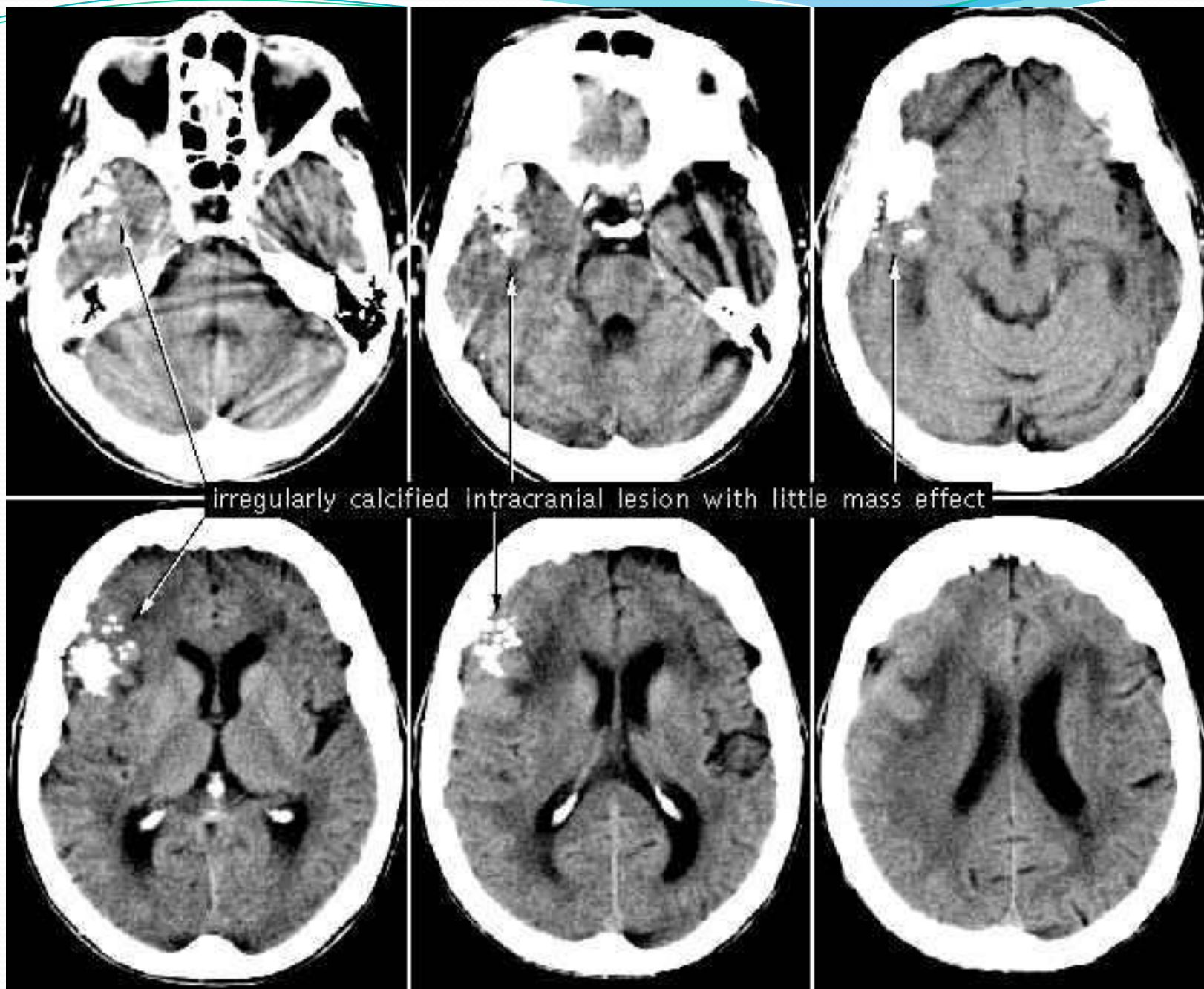
Наиболее часто встречаются глиальные опухоли (**олигодендроглиома** и **астроцитомы**), а также **менингиома**.

Олигодендроглиома



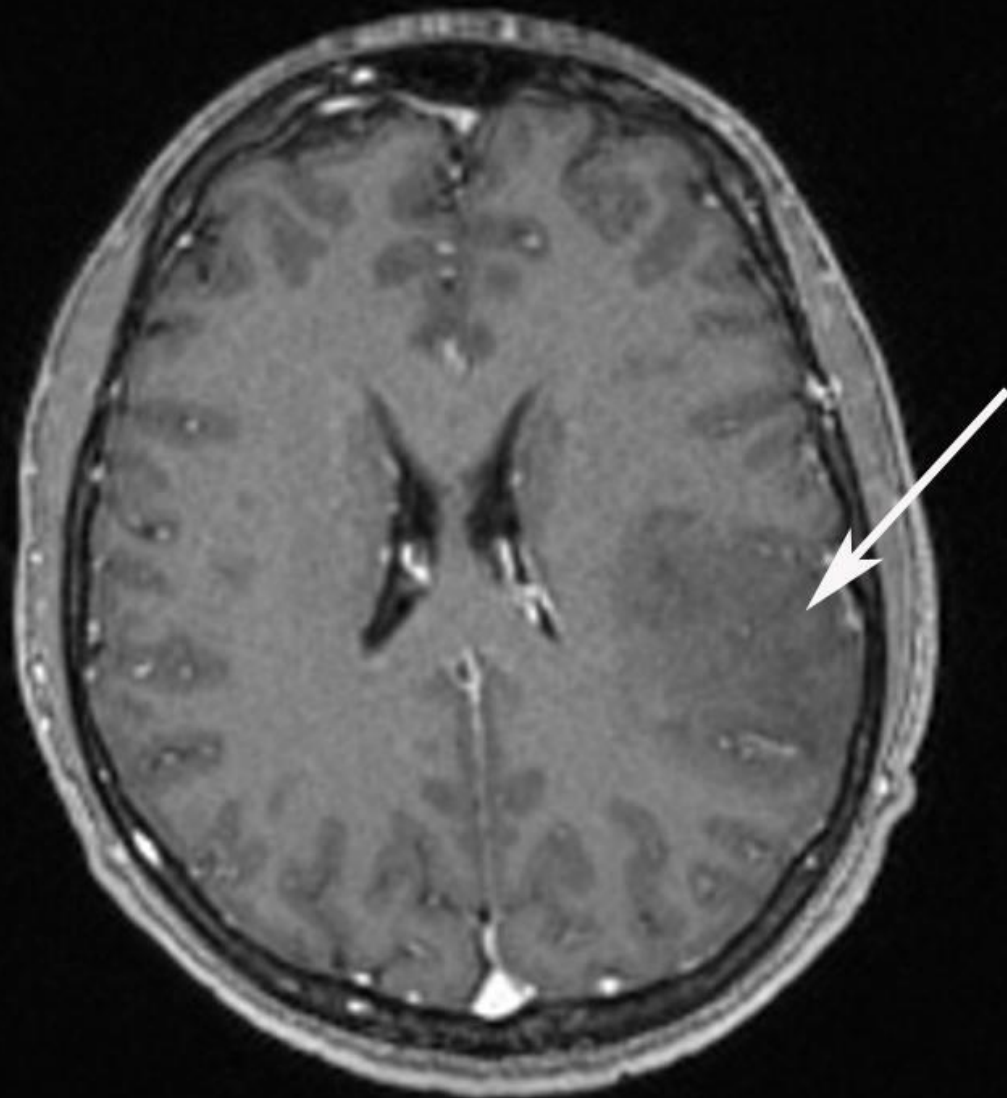
Отличительный признак ОДГ от других глиом — наличие петрификатов в опухоли. Нередко выявляют очаги гетерогенного сигнала (микрокисты и кровоизлияния).

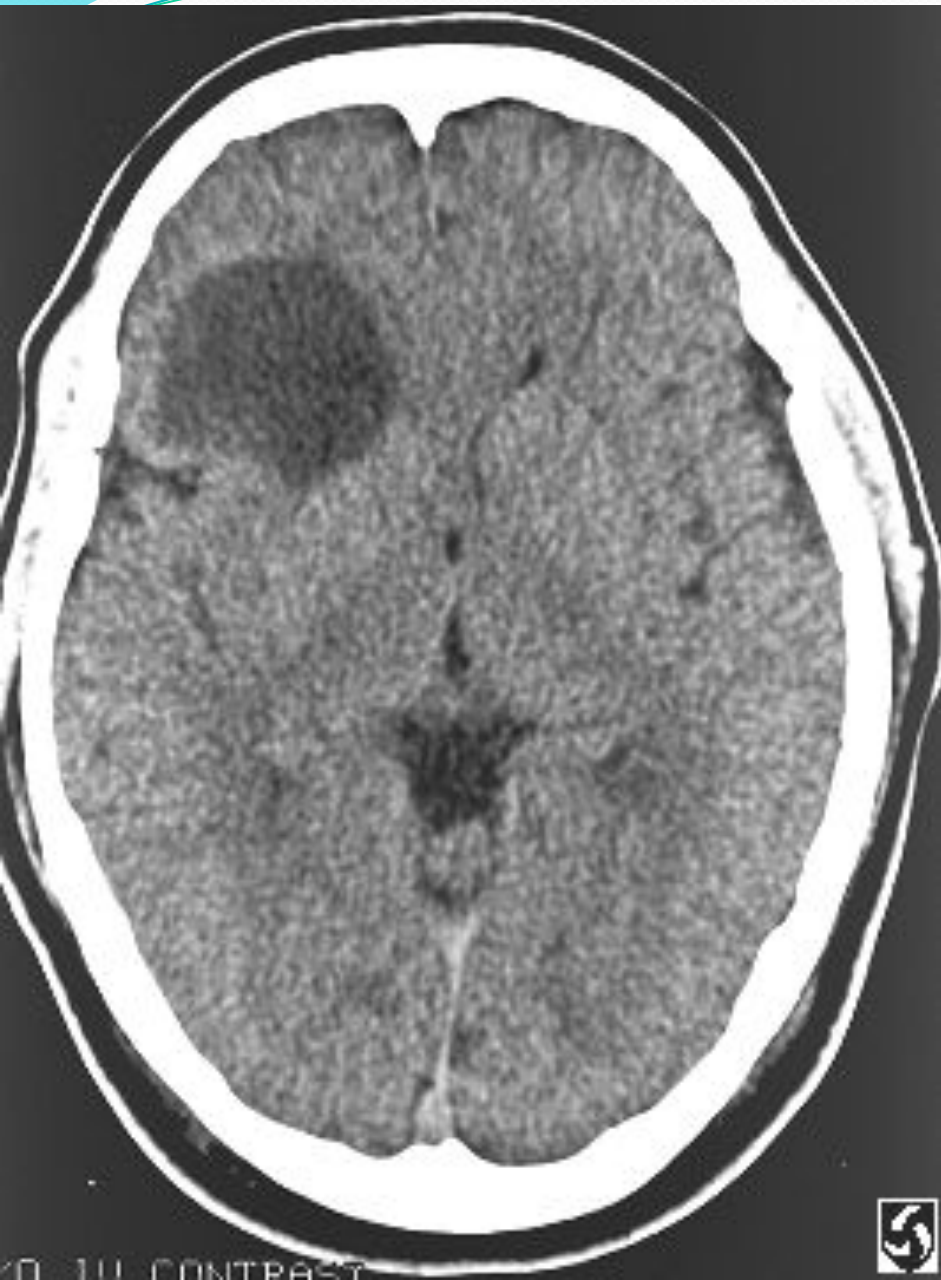KT



Астроцитом а

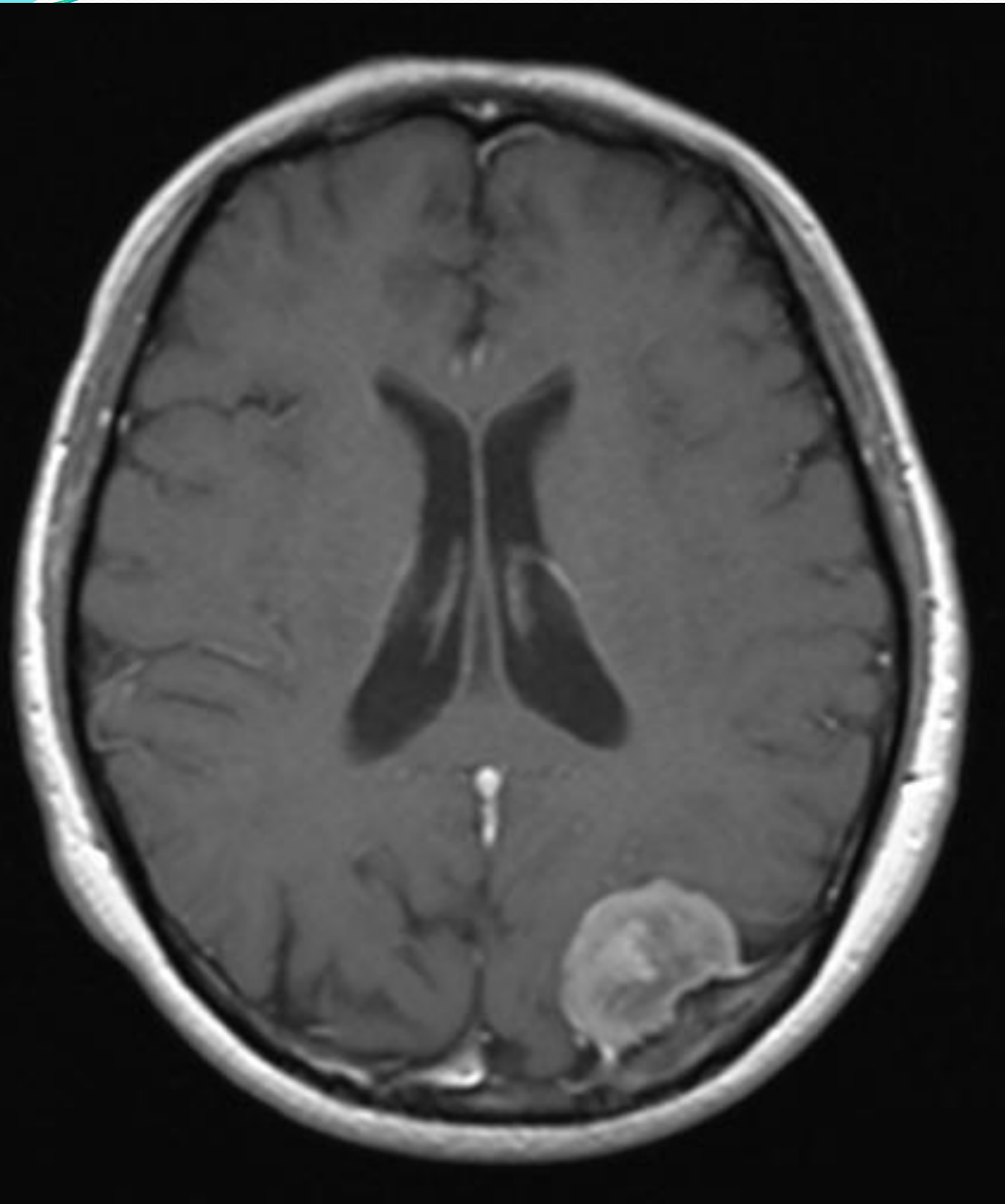
09





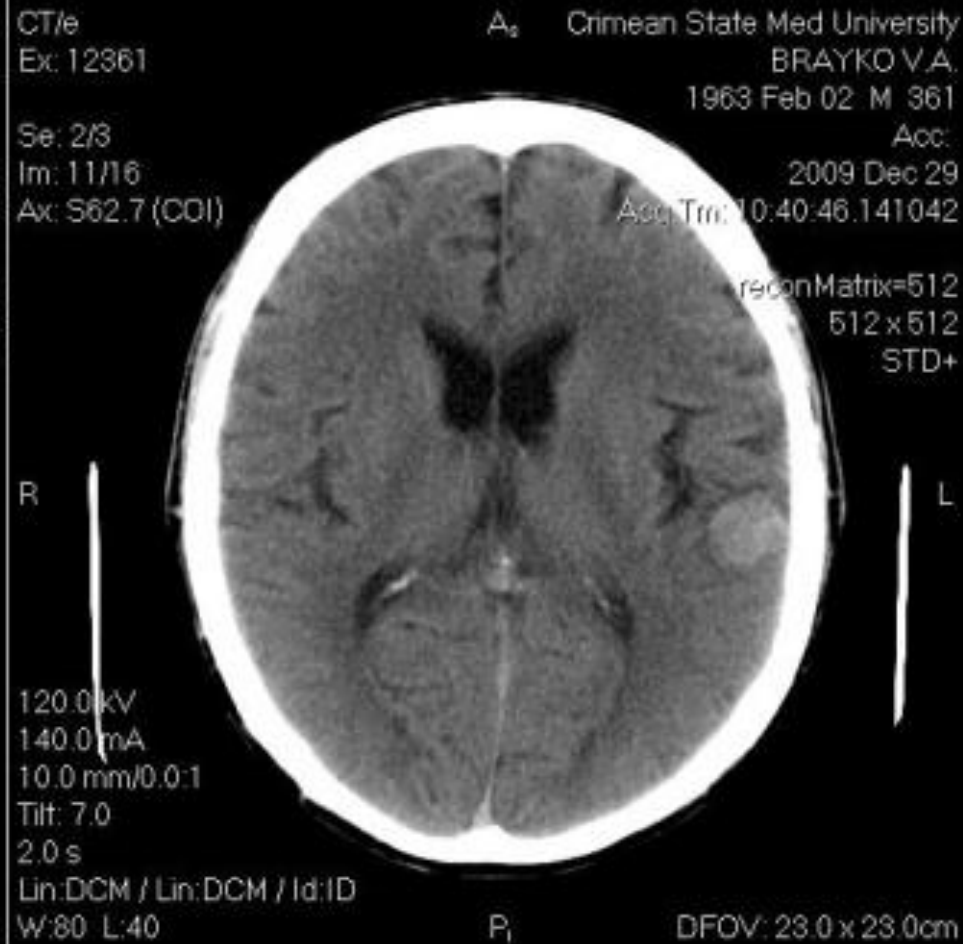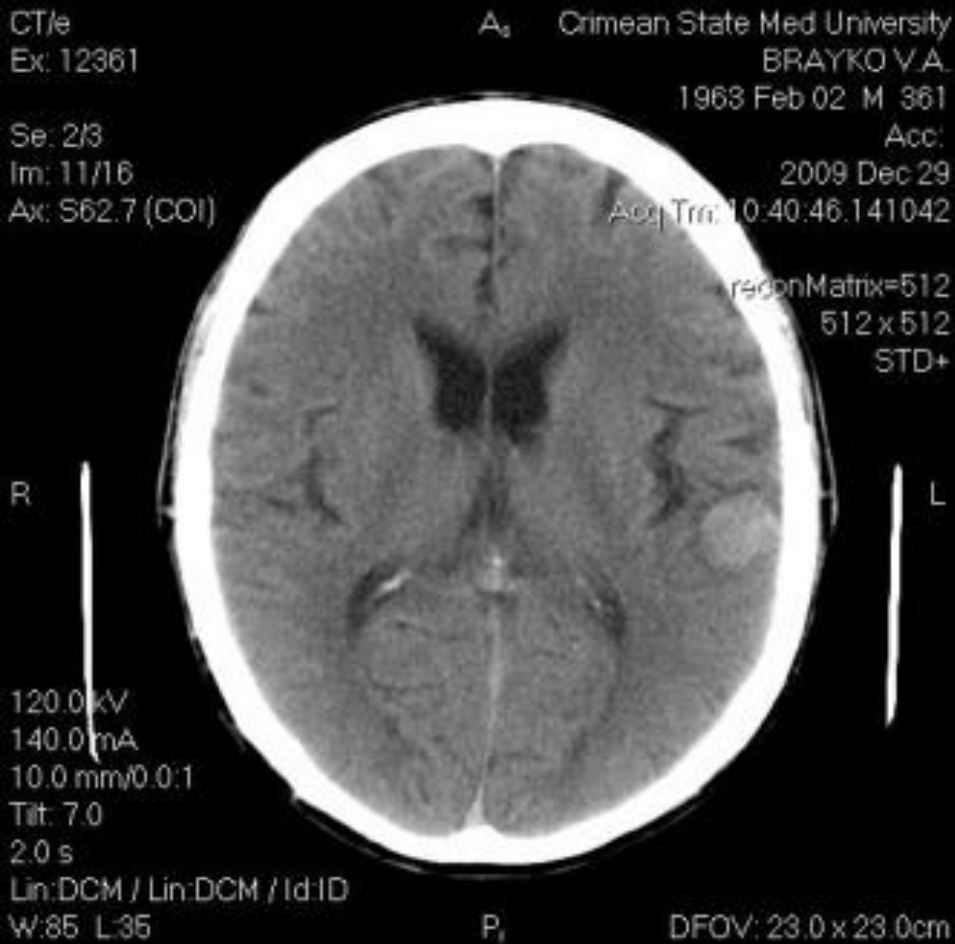KT





Менингиома

KT

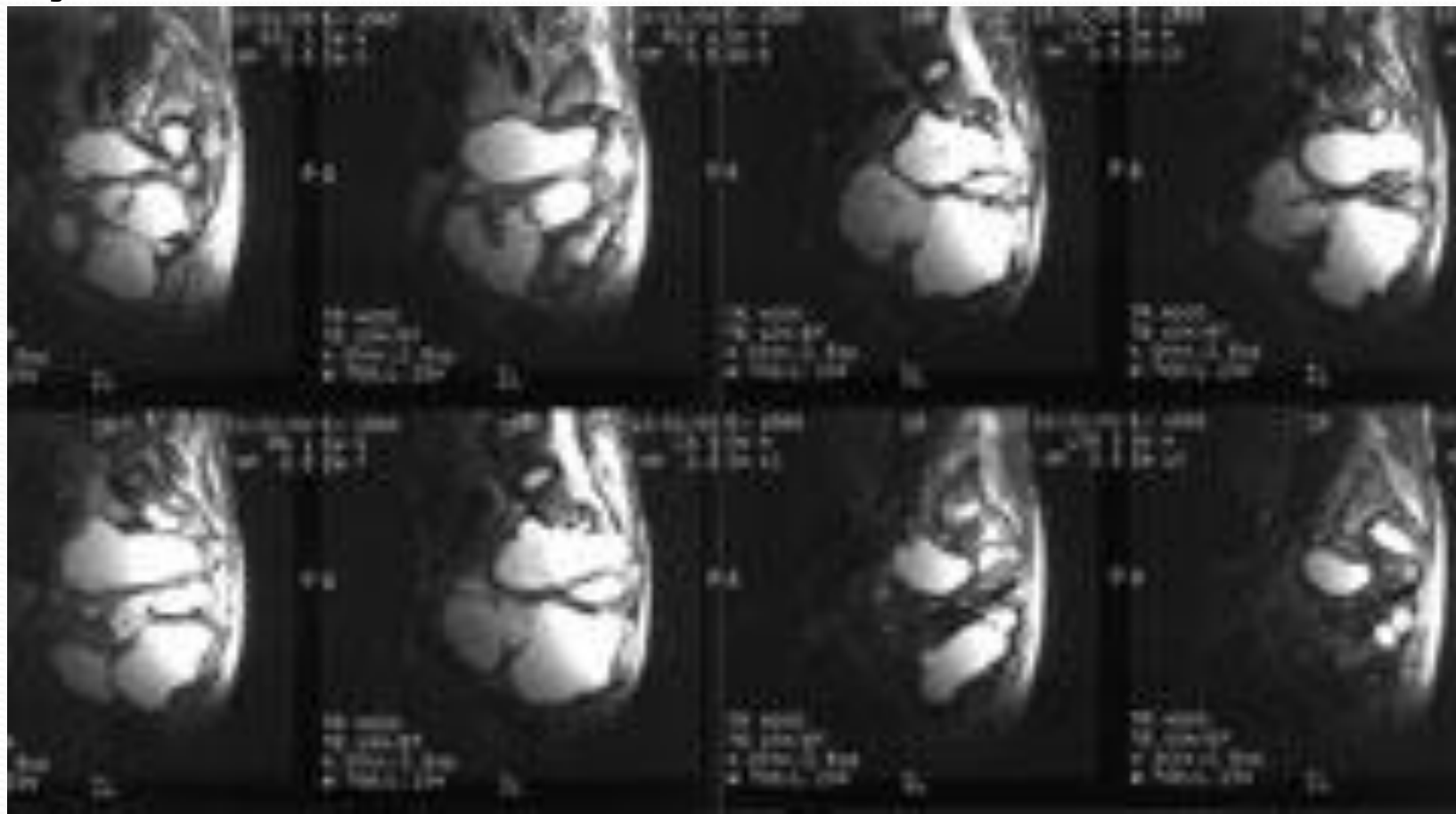


Опухоли спинного мозга:

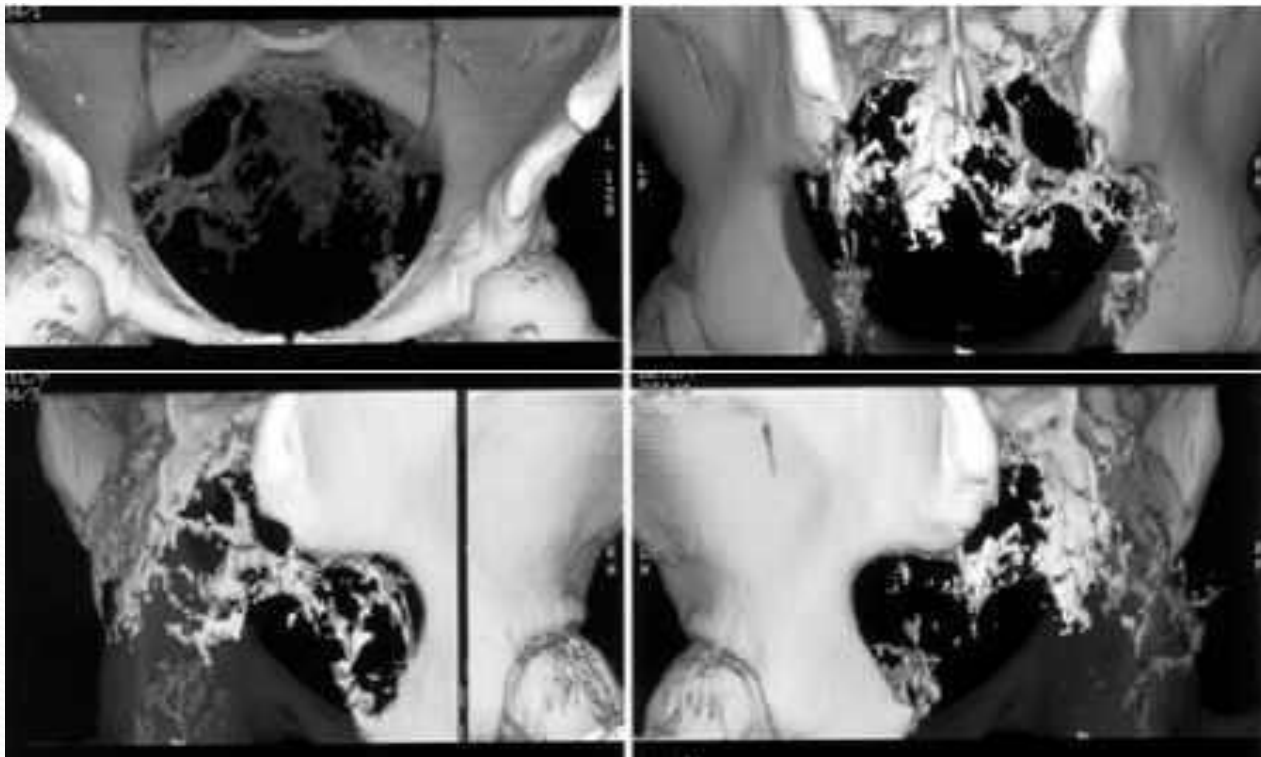
1. *гигантоклеточная опухоль*
2. *гемангиома*
3. *хондросаркома*
4. *тератома*
5. *хондросаркома*
6. *хондрома*

доброкачественные опухоли позвоночника

- *Рис.1 Сагиттальные МРТ гигантской гигантоклеточной опухоли крестца у 19-летнего мужчины*

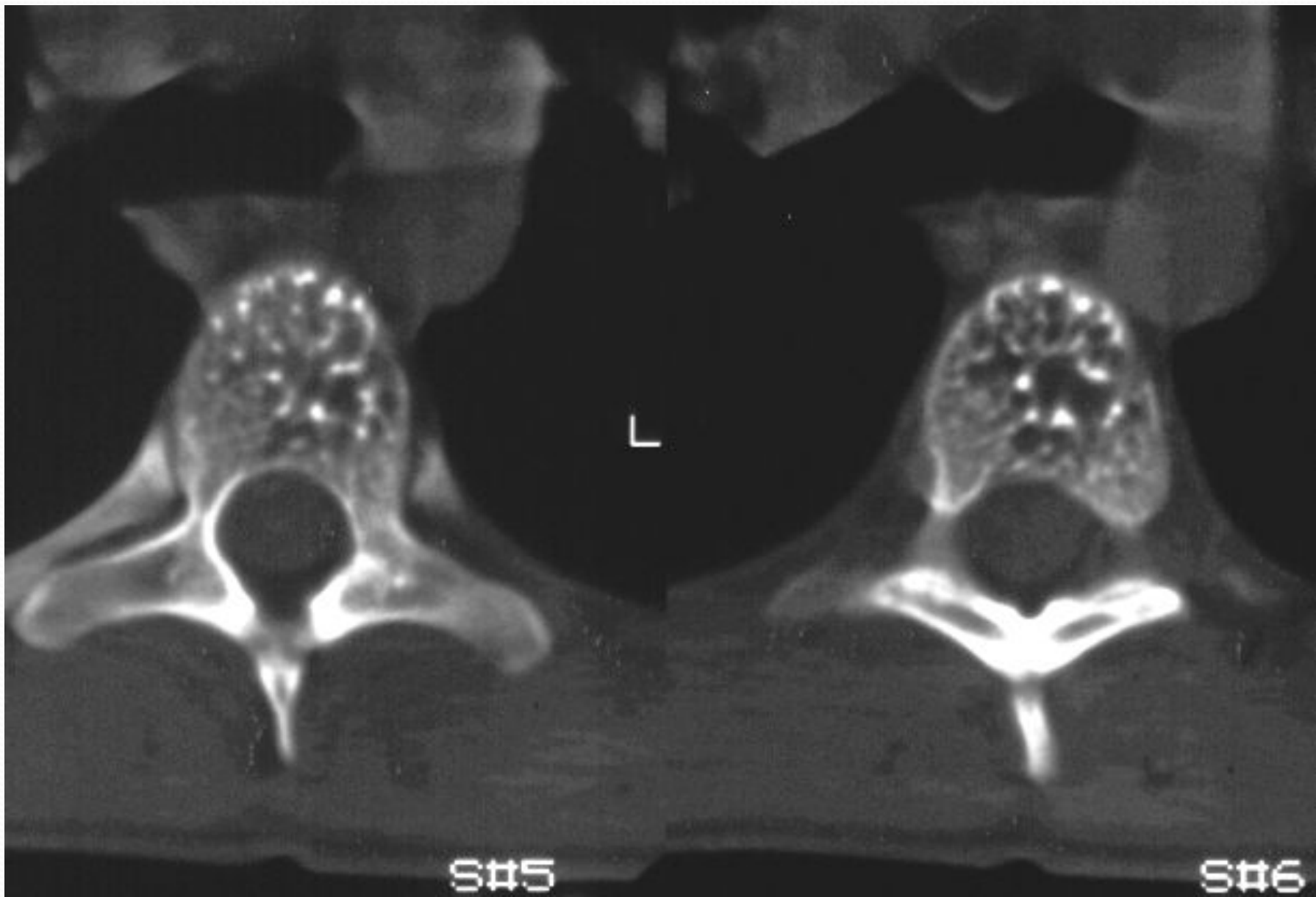


Трехмерная реконструкция КТ спирального типа в костном режиме. Видны разрушения костной структуры крестца гигантоклеточной опухолью



- **Гемангиома (вертебральная ангиома)** - наиболее часто встречающаяся сосудистая опухоль, растущая из вновь формирующихся сосудов различного размера. На аксиальных КТ снимках обнаруживается груботрабекулярная перестройка костной ткани, напоминающая на вид "узор в горошек".

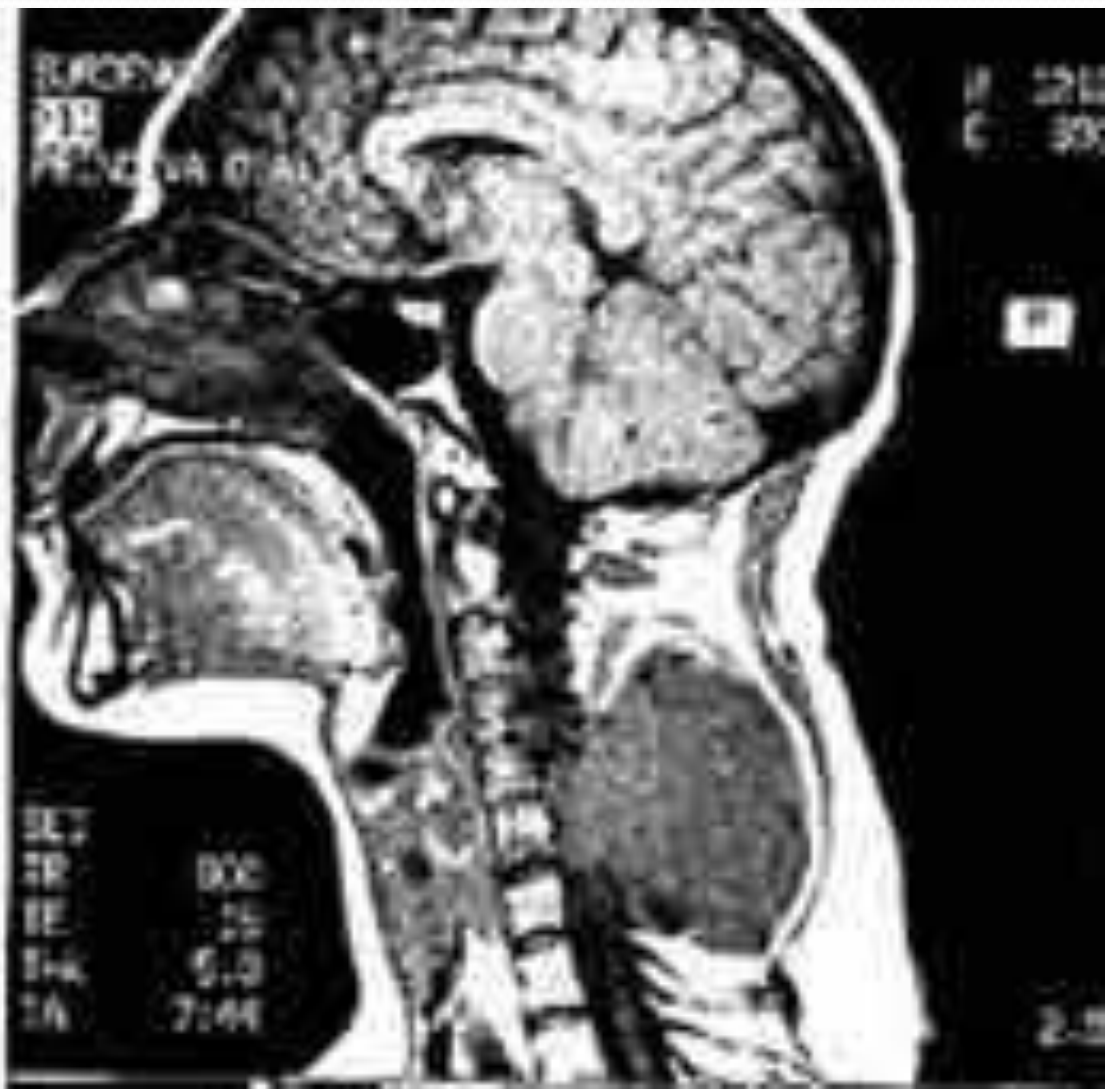KT

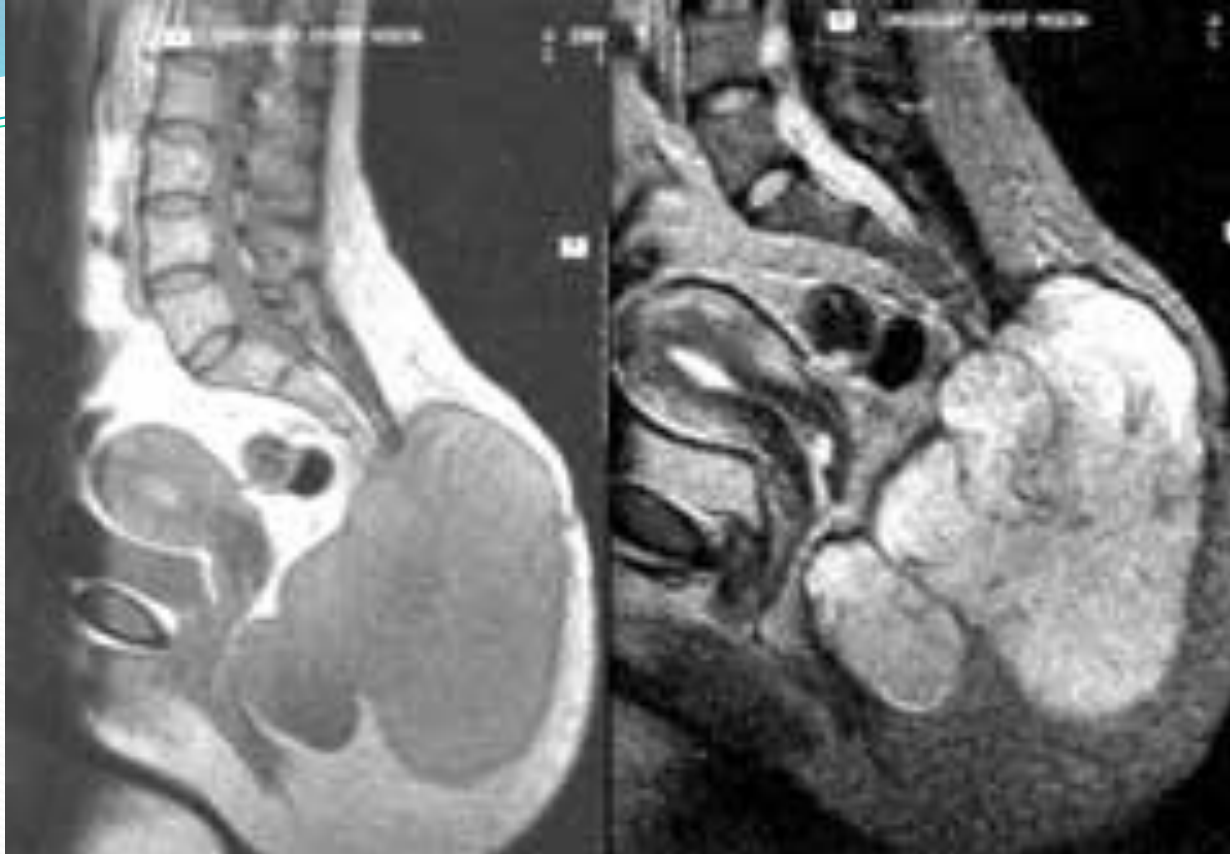

- ***Остеогенная саркома*** - исходит из собственной костной ткани. Рентгенологически определяется деструкция тел, дужек позвонков. Границы без четких контуров с выраженным разрушением коркового слоя, нередко поражаются смежные позвонки. Очень рано появляется мягкотканый компонент в виде паравертебральной тени. КТ и МРТ исследования более информативны по сравнению со стандартной рентгенографией в выявлении очага деструкции и характера поражения.

● **Хондросаркома** - злокачественная хрящевая опухоль, составляющая 7% всех первичных опухолей позвоночника и 5% всех хондросарком скелета.

Рентгенологически наличие границы между опухолью и окружающей костью при проведении диагностических исследований





● **Хордома** чаще всего локализуется в области крестца. Ведущим методом диагностики является КТ исследование. Характерный симптом для хордомы - кальцификация по периферии опухоли, обусловленная наличием некротизированной кости и участками обызвествления. Для хордомы характерен остеолитический очаг деструкции, без четких контуров, истончение и разрушение коркового слоя с наличием паравертебрального компонента, четко отграниченного от соседних органов и мягких