

Міністерство охорони здоров'я України
Харківський національний
медичний університет



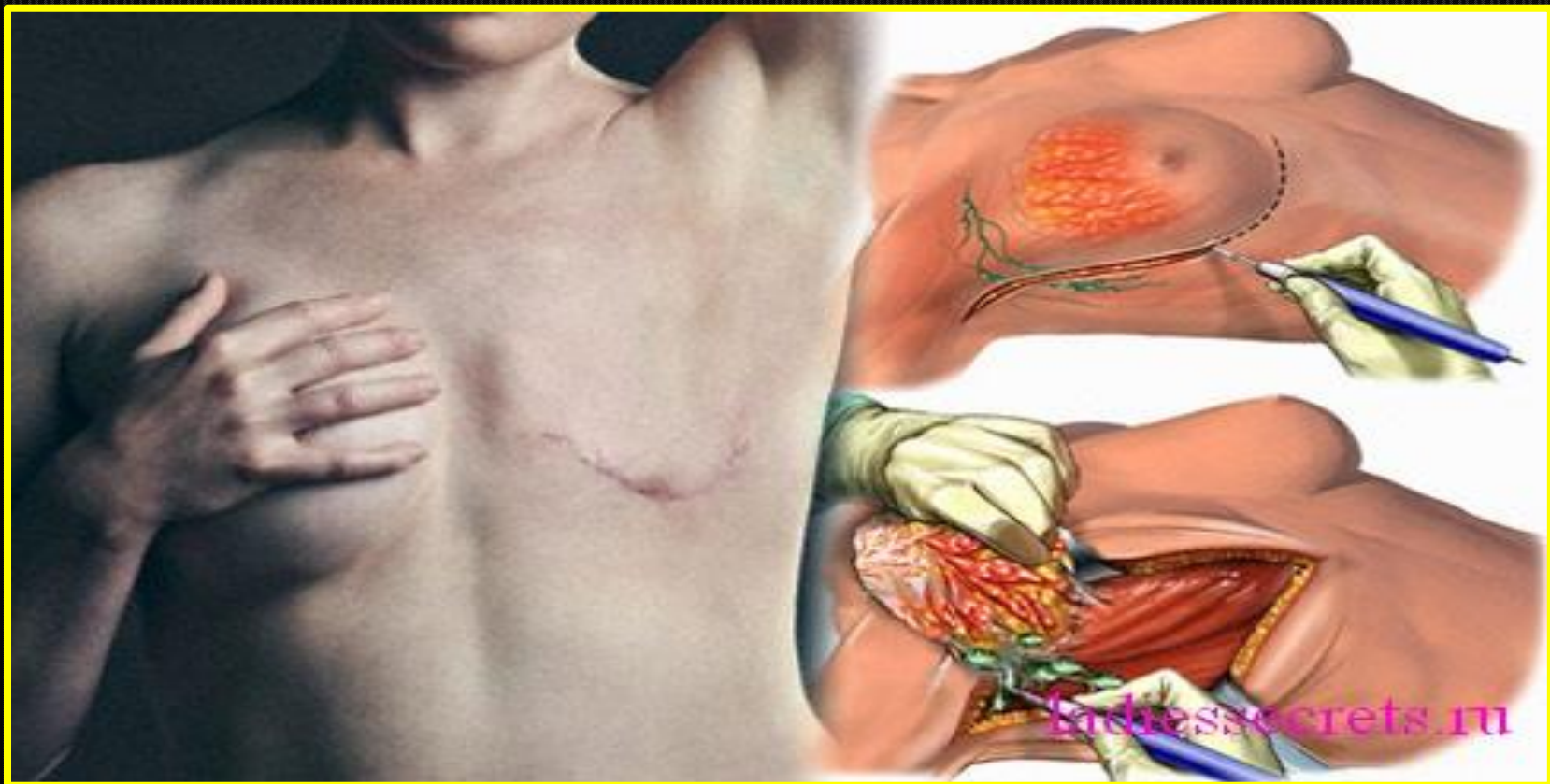
ОСОБЛИВОСТІ ВИКОРИСТАННЯ ТРАМ-КЛАПТЯ НА НІЖЦІ ПІД ЧАС РЕКОНСТРУКЦІЇ ГРУДНОЇ ЗАЛОЗИ

Доповідь підготував студент 5 курсу 2 мед. фак-ту ХНМУ
Боярський О.О.

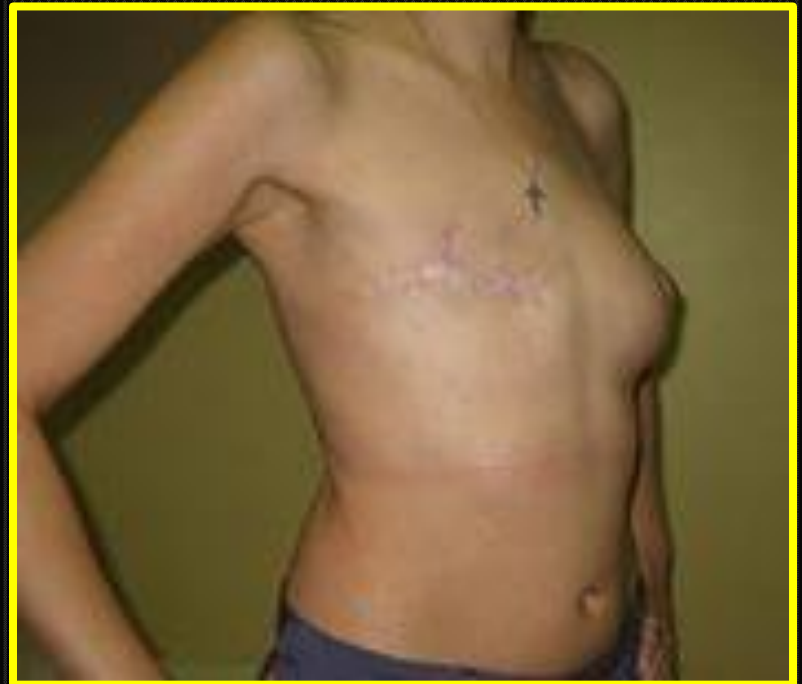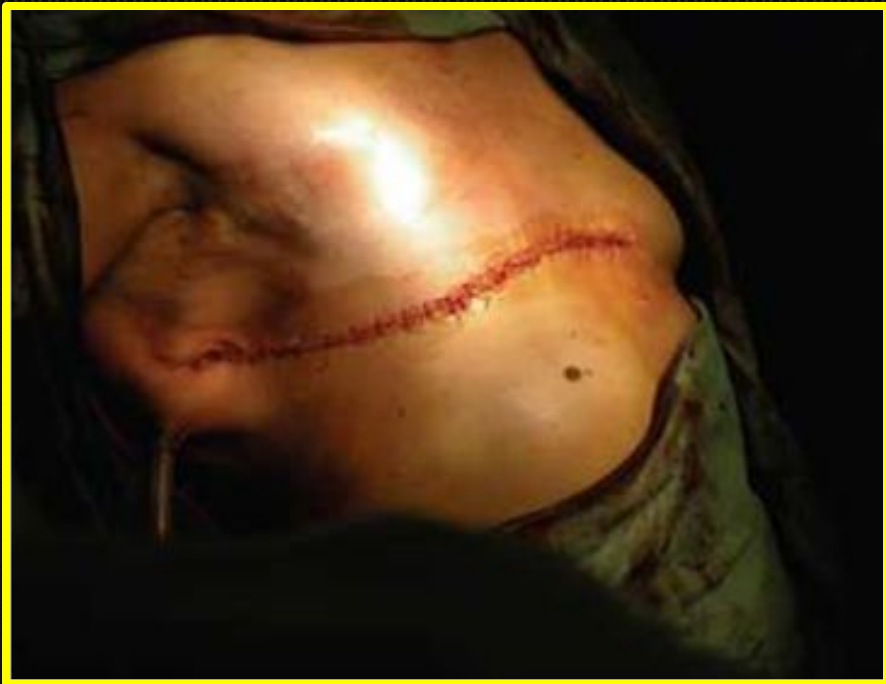Науковий керівник: к.м.н., доцент Білий О.Н.

Рак грудної залози (РГЗ) займає провідне місце в структурі онкологічної захворюваності жінок. Щодня в 20 жінок в Україні діагностують РГЗ. Щомісяця від цієї хвороби в Україні вмирає 150 жінок. Зі збільшенням віку кількість хворих зростає.

Головним етапом у лікуванні РГЗ є хірургічний. У більшості випадків виконується радикальна мастектомія.



Ця операція забезпечує достатній радикалізм видалення пухлини, але завдає фізичні та моральні страждання пацієнтці.



Тому одним із актуальних питань лікування РГЗ є відновлення видаленої грудної залози.



Матеріали та методи

На базі Інституту медичної радіології ім. С.П. Григор'єва НАМН України разом зі співробітниками кафедри онкології ХНМУ була виконана виконана одномоментна пересадка TRAM-клаптя на ніжці.

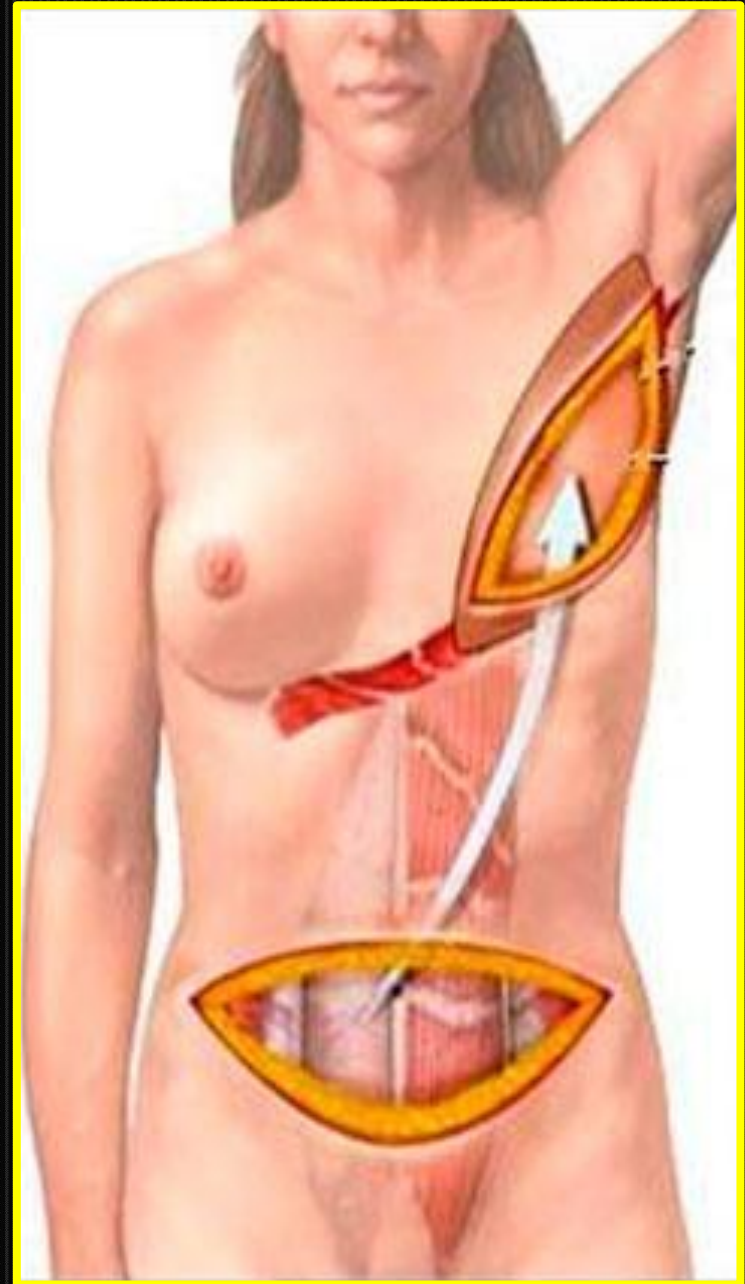

Ця операція була здійснена 12 пацієнткам після радикальної мастектомії у віці до 55 років з 1-2 стадією РГЗ.

TRAM-клапоть

TRAM означає Transverse Rectus Abdominal Muscle, тобто поперечний шкірно-м'язовий клапоть передньої черевної стінки на основі прямого м'яза живота.

Даний метод полягає у використанні частини шкіри, жирової тканини і м'яза живота для відтворення форми грудної залози. З нижньої частини живота брався клапоть і трансплантувався на необхідну ділянку на ніжці.



Результати дослідження

40% пацієток - курці, проте очікувано високого за даними світової літератури крайового некрозу клаптя в цій групі ми не отримали. Крайовий некроз клаптя спостерігався лише у 2 хворих.

Сірому було виявлено у 1 пацієнтки - своєчасні регулярні пункції під контролем УЗД дозволили купірувати її без нагноєння.

Післяопераційних гриж відзначено не було.

Для відновлення виду сосково-ареолярного комплексу пацієнтки використовували тривимірний татуаж.

Терміни спостереження всіх прооперованих пацієнток 1-2 роки.

Пролонгації захворювання в даній групі пацієнток поки не відмічено.

Висновок

Використання TRAM-клаптя для відновлення грудної залози після радикальної мастектомії є високоестетичним, перспективним і надійним методом, але не слід забувати, що кожна пацієнтка потребує комплексного та індивідуального підходу.

A photograph of a woman's bare torso. Her hands are placed on her breasts. A pink awareness ribbon is tied around her right wrist. The background is a light blue gradient.

Дякую за увагу