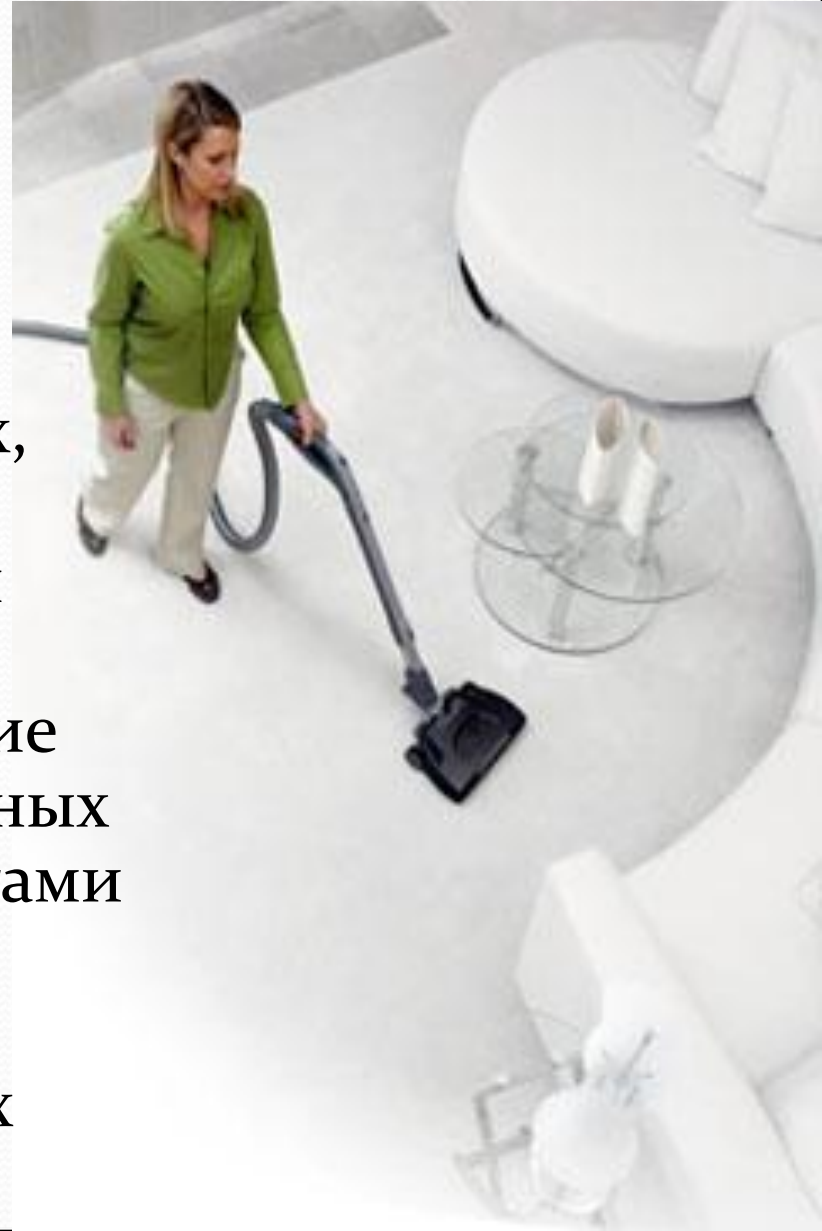


Экзогенный аллергический альвеолит



Подготовил:
Курманалиев А.Т.
7/100 группа Терапия

● **Экзогенный
аллергический альвеолит
(ЭАА), или
гиперчувствительный
пневмонит** – заболевание,
обусловленное поражением
интерстициальной ткани легких,
преимущественно диффузными
воспалительными изменениями
легочной паренхимы и мелких
дыхательных путей, как следствие
повторного воздействия различных
антигенов, являющихся продуктами
бактерий, грибов, животных
белков, некоторых
низкомолекулярных химических
соединений.



Этиология

Причиной ЭАА является аллерген, попадающий в организм ингаляционным путем с вдыхаемым воздухом.

Часто встречается у работников сельского хозяйства, которым приходится иметь контакт с различными видами органической пыли, например, при сенообработке, сыроварении, деревообработке и т.д.

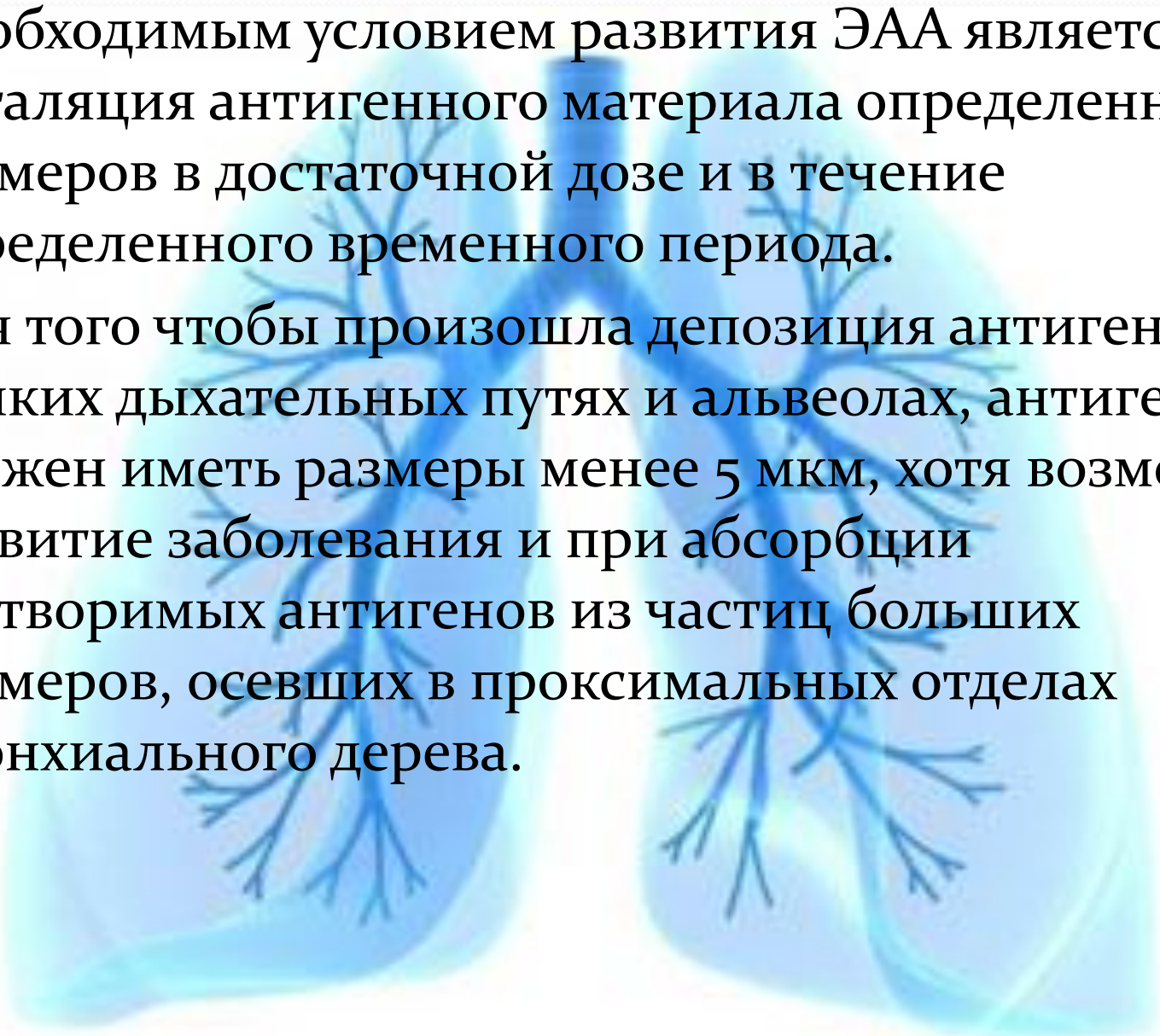
Аллергеном могут быть самые различные вещества, чаще всего споры грибов, которые находятся в прелом сене, кленовой коре, сахарном тростнике и др.

Важное значение имеют размер вдыхаемых частиц и их количество. Частицы до 5 мкм могут легко достигать альвеол и вызывать сенсibilизацию.



● Патогенез

- Необходимым условием развития ЭАА является ингаляция антигенного материала определенных размеров в достаточной дозе и в течение определенного временного периода.
- Для того чтобы произошла депозиция антигена в мелких дыхательных путях и альвеолах, антиген должен иметь размеры менее 5 мкм, хотя возможно развитие заболевания и при абсорбции растворимых антигенов из частиц больших размеров, осевших в проксимальных отделах бронхиального дерева.



- Большинство людей, подвергшихся экспозиции антигенного материала, не заболевают ЭАА, что предполагает, кроме внешних факторов, участие в развитии заболевания и эндогенных факторов (генетические факторы, особенности иммунного ответа).
- ЭАА считается иммунопатологическим заболеванием, в развитии которого ведущая роль принадлежит аллергическим реакциям 3-го и 4-го типов (по классификации Gell, Coombs).
- Имеет значение и неиммунное воспаление.

Клиническая картин

а

ЭАА болеют преимущественно люди, не имеющие предрасположенности к аллергическим реакциям.



Заболевание развивается обычно после длительных контактов с источниками аллергена, в течение которых происходит сенсibilизация организма.

Выделяют три типа течения заболевания:

- Острое ;
- Подострое;
- Хроническое



● *Острый ЭАА:*

- развивается после массивной экспозиции известного антигена в домашних, производственных или окружающих условиях;
- симптомы появляются через 4-12 ч. и включают в себя лихорадку, озноб, слабость, тяжесть в грудной клетке, кашель, одышку, боли в мышцах и суставах;
- частым симптомом также являются фронтальные головные боли;
- при осмотре пациента часто выявляют цианоз, при аускультации легких – крепитацию, более выраженную в базальных отделах, иногда могут присутствовать и свистящие хрипы.

● Подострый ЭАА:

- форма развивается при менее интенсивной хронической экспозиции "виновных" антигенов, что чаще происходит в домашних условиях. Характерным примером является ЭАА, связанный с контактом с домашними птицами;
- основными симптомами являются одышка при физической нагрузке, быстрая утомляемость, кашель со слизистой мокротой, иногда лихорадка в дебюте заболевания;
- в легких, обычно в базальных отделах, выслушивается мягкая крепитация.

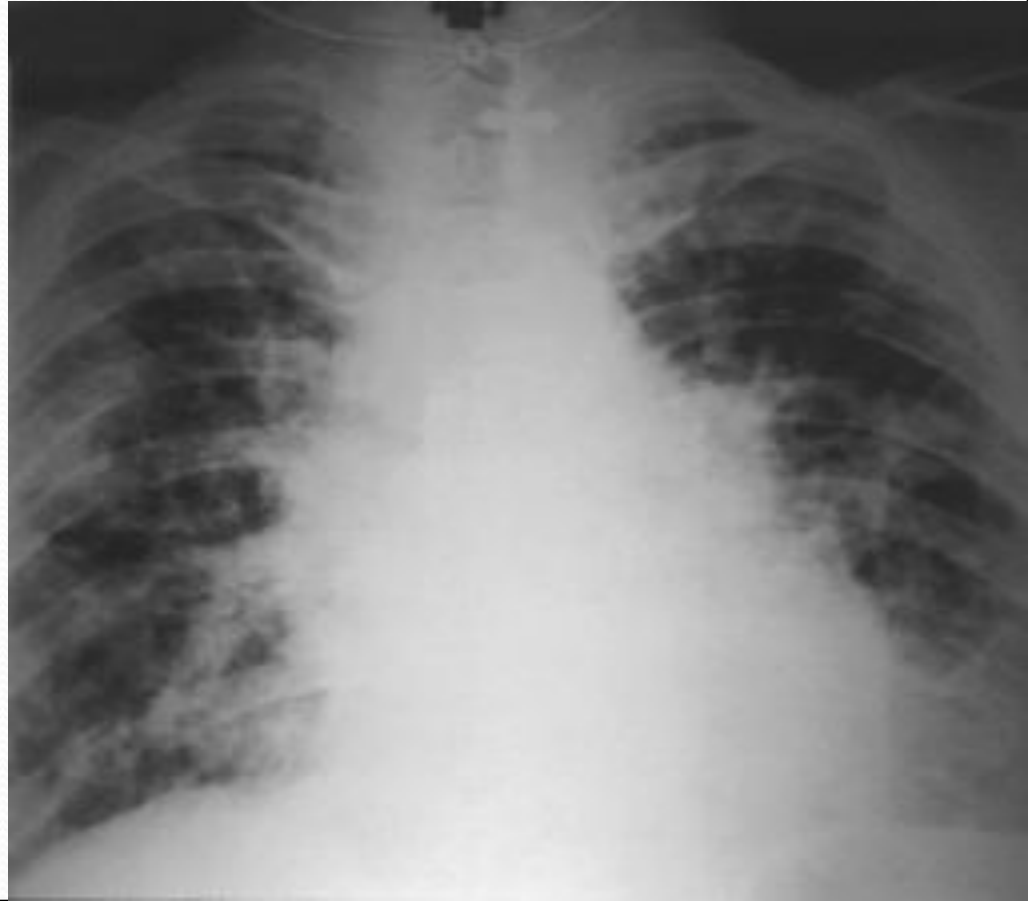● *Хронический ЭАА:*

- развивается в том случае, если ингаляция пыли происходит длительное время и доза ингалируемого антигена невысока. Нераспознанный или нелеченый подострый ЭАА также может перейти в хроническую форму;
- характерным симптомом хронического альвеолита является прогрессирующая одышка при физическом напряжении, временами сопровождающаяся анорексией и выраженным снижением массы тела;
- в скором времени у пациентов развиваются интерстициальный фиброз, легочное сердце, дыхательная и сердечная недостаточность.

Диагностика (рентгенологическая картина):

Изменения на рентгенограммах легких могут варьировать от нормальной картины в случае острых и подострых клинических форм до картины выраженного пневмосклероза и "сотового легкого":

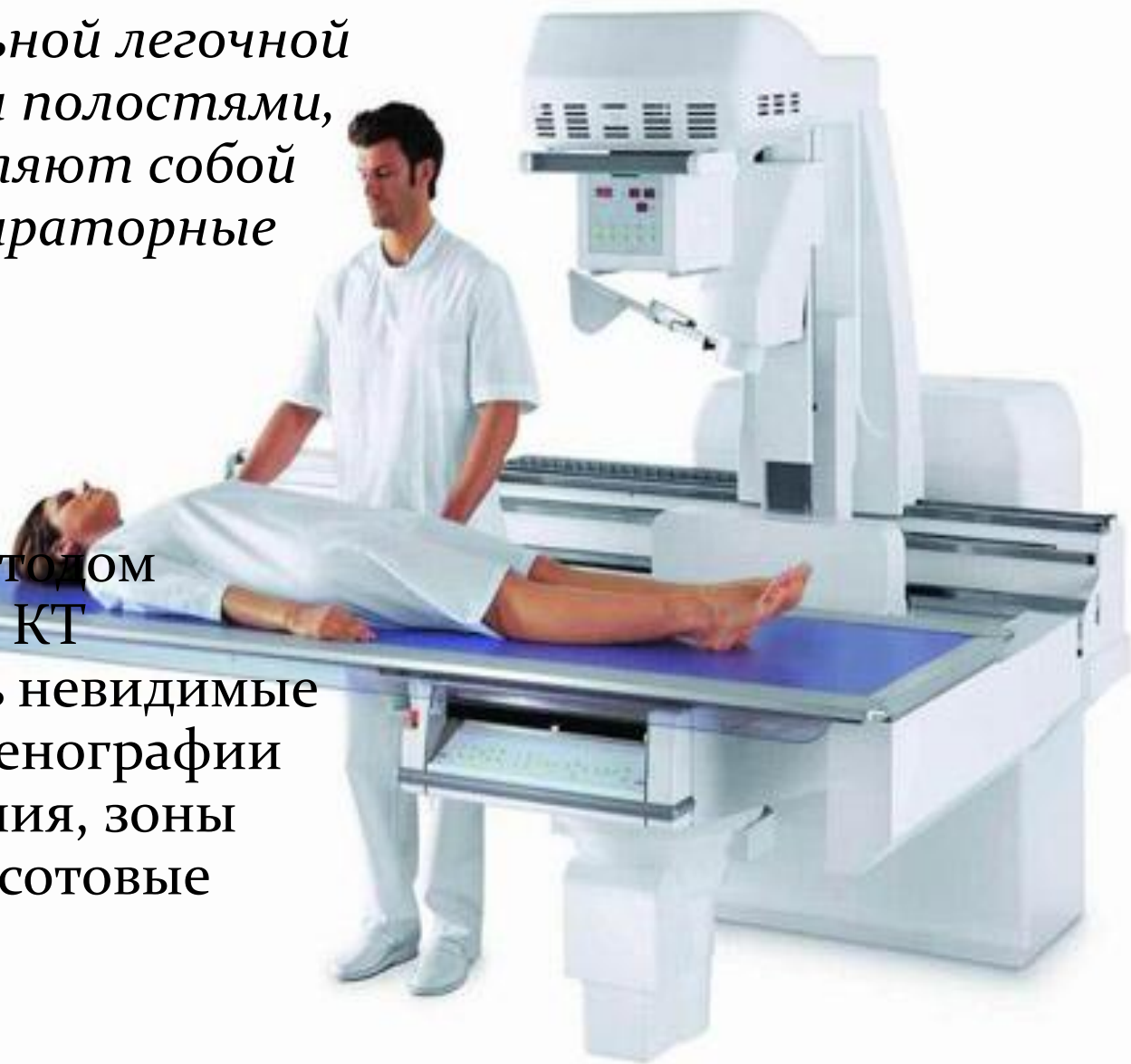- При острых и подострых формах наиболее частыми находками являются изменения в виде снижения прозрачности легочных полей по типу "матового стекла", распространенных узелково-сетчатых затемнений.
- При хроническом альвеолите чаще выявляют хорошо очерченные линейные тени, выраженные интерстициальные изменения, узелковые затемнения, уменьшение размеров легочных полей, при далеко зашедших стадиях – картину «сотового легкого».



● **Диагностика (рентгенологическая картина): "Сотовое легкое":**

● *Замещение нормальной легочной ткани кистозными полостями, которые представляют собой расширенные респираторные бронхиолы.*

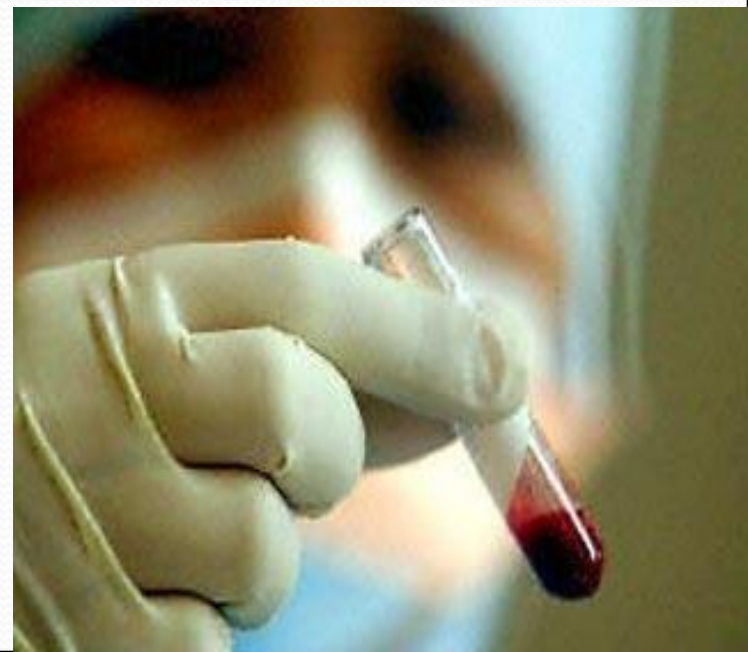● КТ является более чувствительным методом визуализации ЭАА. КТ позволяет выявлять невидимые при обычной рентгенографии узелковые затемнения, зоны "матового стекла", "сотовые изменения".



Во время острых атак ЭАА в лабораторных анализах крови выявляются:

- умеренный лейкоцитоз (до $12-15 \cdot 10^9$). Отмечается сдвиг лейкоцитарной формулы влево;
 - эозинофилия выявляется редко и если имеется, то часто незначительная;
- у большинства пациентов отмечаются нормальные значения СОЭ, однако в 31% случаев этот показатель достигает 20-40 мм/ч и в 8% – более 40 мм/ч;

- - часто выявляют повышенные уровни общих IgG и IgM, иногда также повышен уровень общего IgA;
- - у некоторых больных также обнаруживают умеренное повышение активности ревматоидного фактора. Довольно часто отмечают повышение уровня общей ЛДГ.



обнаруживаются у большинства пациентов, особенно при остром течении заболевания. После прекращения контакта с антигеном антитела обнаруживаются в сыворотке в течение 1-3 лет. При хроническом же течении преципитирующие антитела часто не выявляются.

При проведении функциональных тестов функциональные изменения неспецифичны и сходны с таковыми при других интерстициальных заболеваниях легких.



- **Провокационные тесты** – обеспечение контакта пациента с массивной дозой "виновного" антигена. Могут давать различные варианты реакции: от полного отсутствия эффекта до воспроизведения полной картины острого альвеолита с общими и легочными нарушениями.
- **Бронхоальвеолярный лаваж (БАЛ)** – отражает клеточный состав дистальных отделов дыхательных путей и альвеол (увеличение числа клеточных элементов с преобладанием лимфоцитов, которые могут составлять до 80% от общего числа всех клеток БАЛ).

- **Дифференциальный диагноз** нужно проводить с диссеминированными поражениями легких (альвеолярным и метастатическим раком, милиарным туберкулезом, саркоидозом и другими фиброзирующими альвеолитами, аспергиллезом и др.).



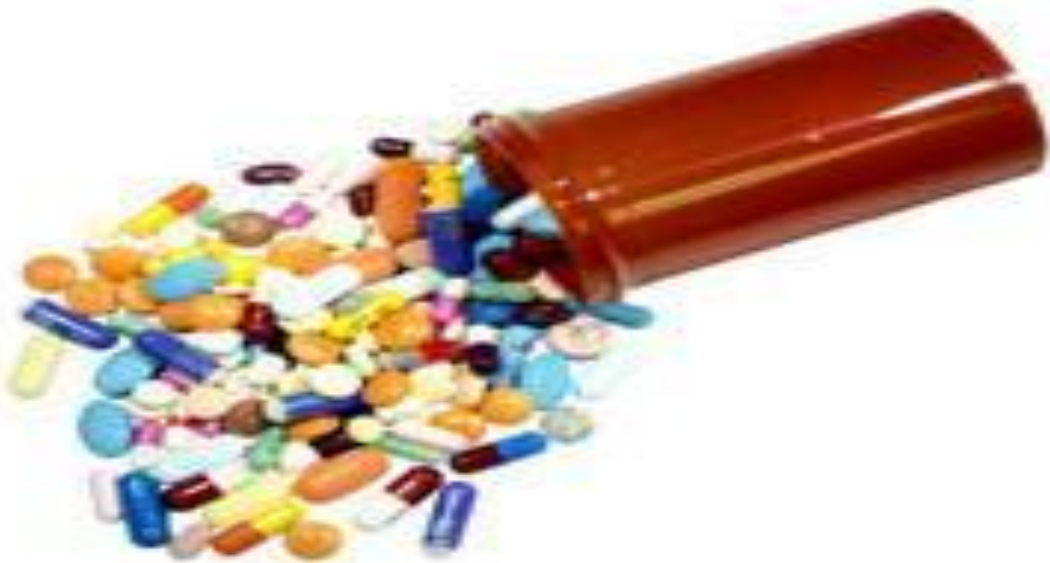Лечение:

Ключевым элементом и **основой** лечения ЭАА является исключение контакта с "виновным" агентом.

У некоторых пациентов ремиссия заболевания может наступить и несмотря на последующие контакты с антигеном.

При острых, тяжелых и прогрессирующих формах заболевания рекомендовано назначение глюкокортикостероидов (при остром течении ЭАА – преднизолон 0,5 мг/1 кг в течение 2-4 нед. При подостром и хроническом течении – преднизолон 1 мг/кг в течение 1-2 мес. с последующим постепенным снижением дозы до поддерживающей (5-10 мг/сут)).

При резистентности заболевания к кортикостероидам иногда назначают Д-пеницилламин и колхицин.



Профилактика:

- *Первичная профилактика альвеолита* включает высушивание сена, использование открытых силосных ям и хорошее проветривание производственных помещений. Необходимость соблюдения гигиенических норм касается производственных и прочих помещений, в которых содержатся животные и птицы. Требуется тщательный уход за кондиционерами и увлажнителями воздуха.

- **Вторичная профилактика ЭАА** заключается в прекращении контакта с аллергенами лиц, прошедших лечение по поводу аллергического альвеолита. В тех случаях, когда болезнь связана с условиями работы, необходима смена профессии.



- **Прогноз** аллергического альвеолита зависит от своевременного, возможно более полного и раннего устранения из окружающей больного среды этиологических факторов, вызывающих альвеолит, и активного лечения этого заболевания. При повторном рецидивировании альвеолита и появлении осложнений со стороны легких и сердца прогноз становится неблагоприятным.