Лекция 8
Введение в учение о внутренностях. Функциональная анатомия брюшины.

1. **Строение полых и паренхиматозных органов.**
2. **Области передней брюшной стенки.**
3. **Функциональная анатомия органов пищеварительной системы.**
4. **Развитие органов пищеварения. Аномалии их развития.**
5. **Свойства, производные и топография брюшины.**
6. **Отношение брюшины к внутренним органам.**

УЧЕНИЕ О ВНУТРЕННОСТЯХ
SPLANCHNOLOGIA

(от греч. splanchna - внутренности)

По-латыни – viscera

Внутренние органы

Трубчатые (полые) Паренхиматозные

Строение паренхиматозных органов

У этих органов полость отсутствует. Они состоят из:

1. **стромы** (это соединительнотканный остов, «скелет» органа и его капсула)
2. **паренхимы** – специализированных клеток, расположенных между соединительнотканными волокнами

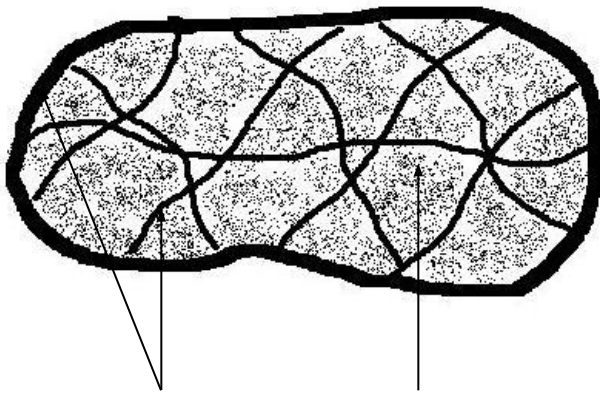

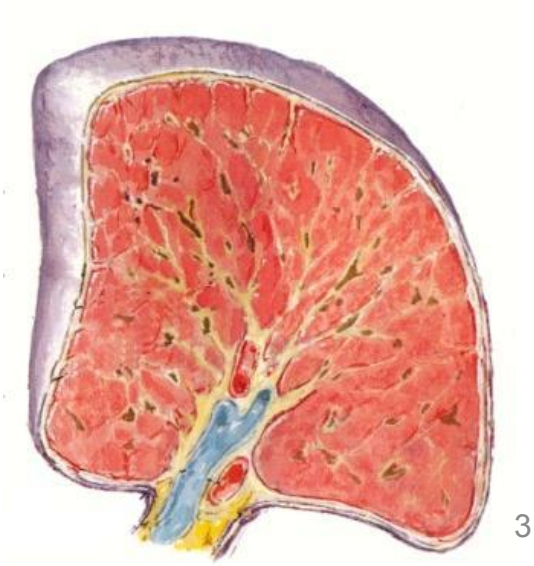

Строение трубчатых (полых) органов

В их стенке различают следующие три оболочки:

1. ***Tunica mucosa*** – слизистая оболочка с подслизистой основой *(tela submucosa)*
2. ***Tunica muscularis*** – мышечная оболочка
3. ***Tunica adventicia*** *(fibrosa)* – внешняя (соединительнотканная) оболочка. У органов брюшной полости она представлена ***tunica serosa***.

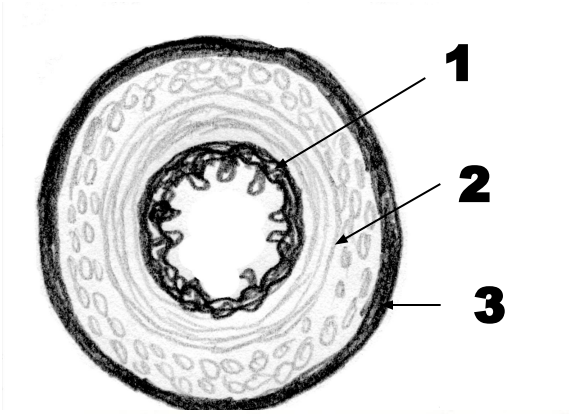

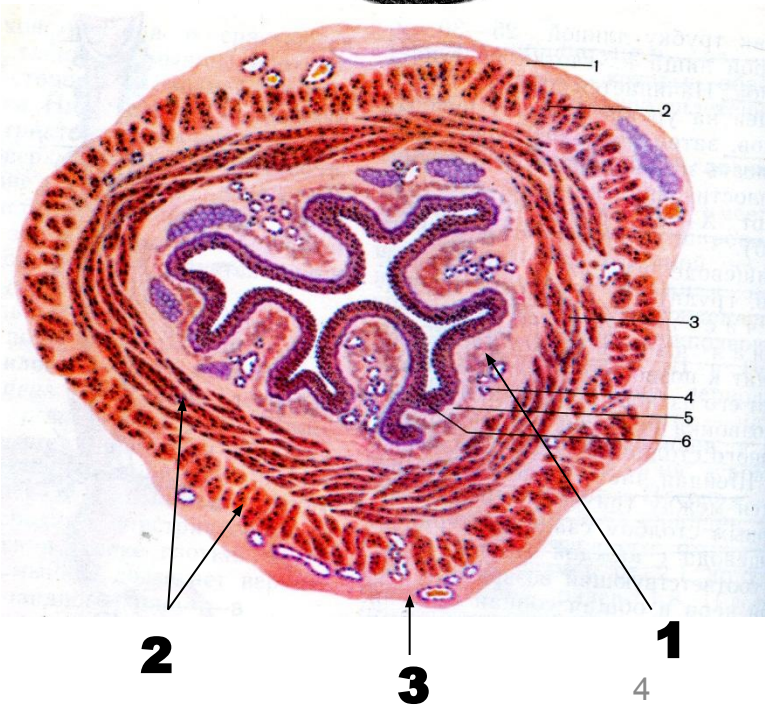

Каждая оболочка выполняет свойственные ей функции:

Функции слизистой оболочки с подслизистой основой:

1. Отграничительная
2. Формообразующая
3. Барьерная
4. Секреторная
5. Трофическая
6. Резорбционная
7. Иннервационная
8. Защитная

Функции мышечной оболочки:

1. Продвижение пищи за счет перистальтики в каудальном направлении.
2. Перемешивание пищи.
3. Защитная функция, связанная с явлением антиперистальтики, например, рвоты.

Функции адвентициальной оболочки:

1. Отграничительная
2. Коммуникационная
3. Трофическая
4. Иннервационная

Функции серозной оболочки:

1. Рецепторная
2. Транссудационная
3. Резорбционная
4. Пластическая

Строение слизистой оболочки

В этой оболочке располагаются

- **Железы**
- **Лимфоидные образования**
- **Сосудистые структуры**
- **Нервные элементы (рецепторы)**

Железы, их классификация.

- **Одноклеточные железы** располагаются между клетками эпителия слизистой оболочки
- **Многоклеточные железы** локализуются в подслизистой основе. Они различаются

I. по форме :

1. трубчатые
2. альвеолярные
3. трубчато-альвеолярные

II. по строению

– простые - в виде трубочки (а) или пузырька (б)

– сложные: разветвленные трубчатые (в) и разветвленные альвеолярные (г)

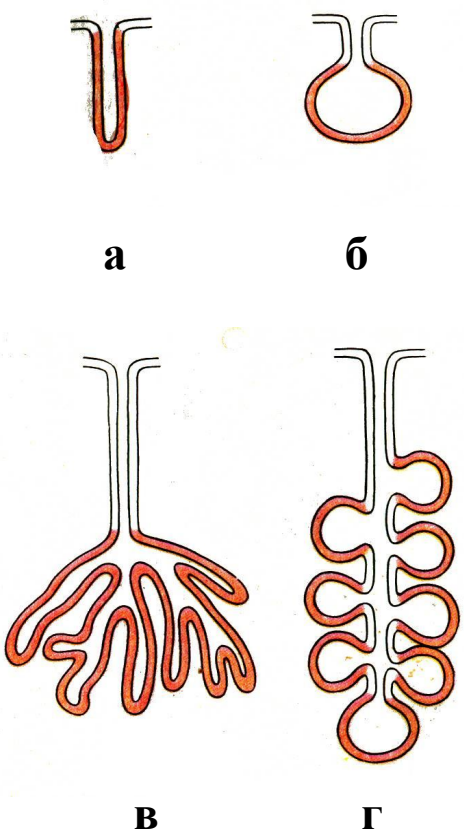

III. по месту выделения секрета

1. эндокринные* железы (железы внутренней секреции) выделяют секреты (гормоны) во внутреннюю среду организма. Протоков не имеют.
2. экзокринные железы (железы внешней секреции), выделяют секреты в полости органов. Они имеют протоки.

*Crino - выделяю.

Лимфоидные образования, их классификация

I. Миндалины:

- Язычная
- Глоточная (аденоидная)
- Небные
- Трубные

Лимфоэпителиальное глоточное кольцо Пирогова-Вальдейера*.

*Пирогов Н.И. (1810-1881) – русский хирург, анатом, общественный деятель

Вальдейер Вильгельм (1836-1921) – немецкий анатом

II. Лимфоидные узелки

<u>Одиночные лимфоидные узелки, *nodi lymphatici solitari*</u>

а) в тонкой кишке (от 1000 до 5000 шт.),

б) в толстой кишке – (от 1500 до 7000 шт.),

в) в трахее – (от 100 до 180 шт.)

г) в мочевом пузыре – (от 25 до 100 шт.)

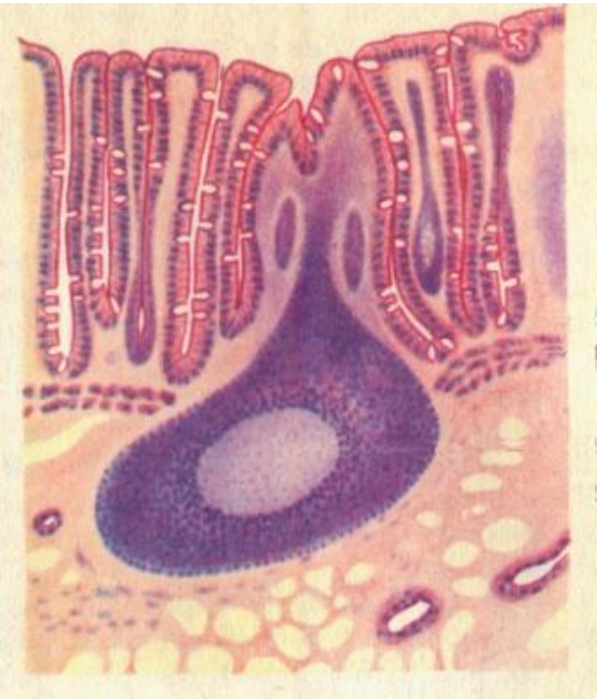

Групповые лимфоидные узелки, *nodi lymphatici aggregati,* или **Пейеровы* бляшки**:

а) в подвздошной кишке до 80 шт.,

б) в червеобразном отр
600-800 шт.

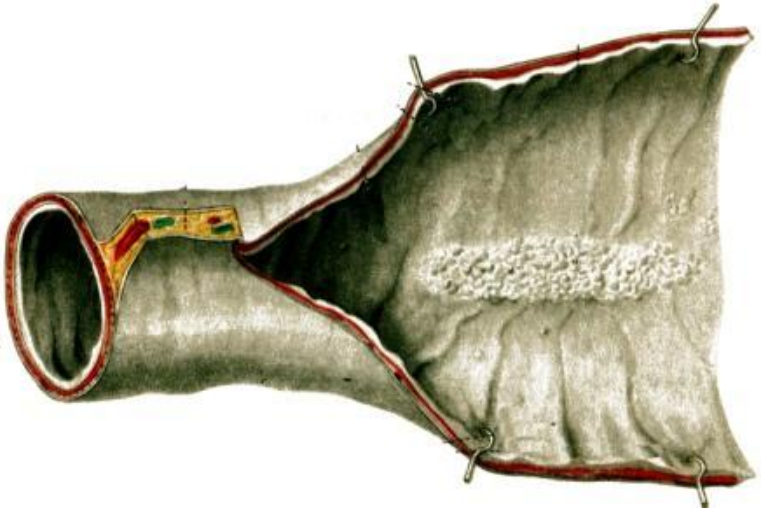

*Пейер Иоганн (1653-1712) – ш
морфолог

Строение кишечной ворсинки

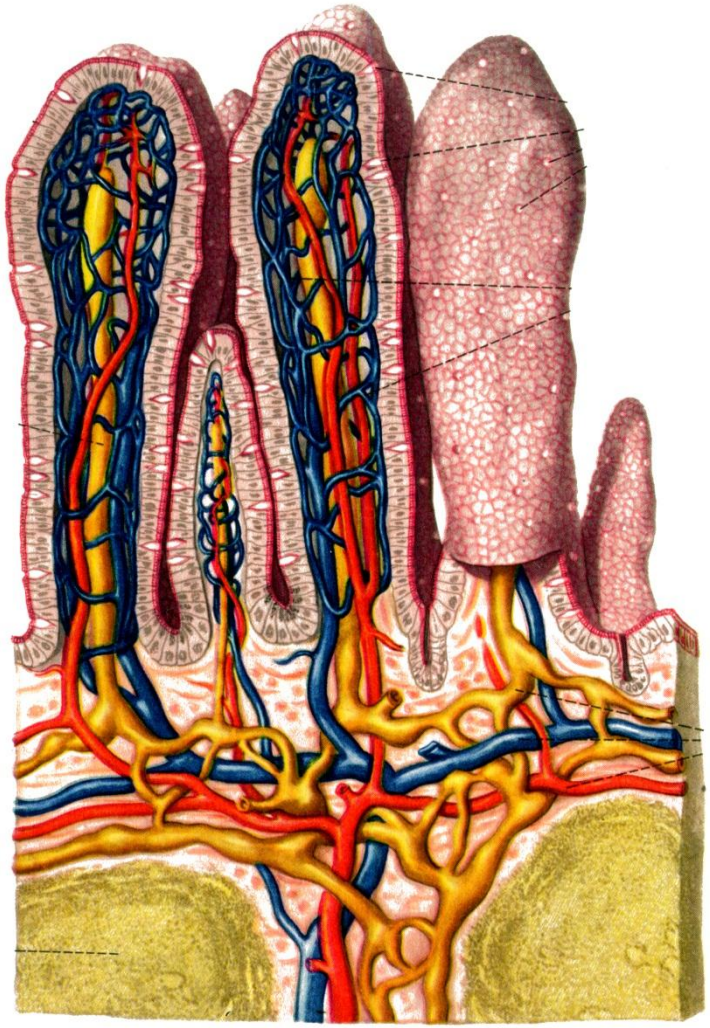

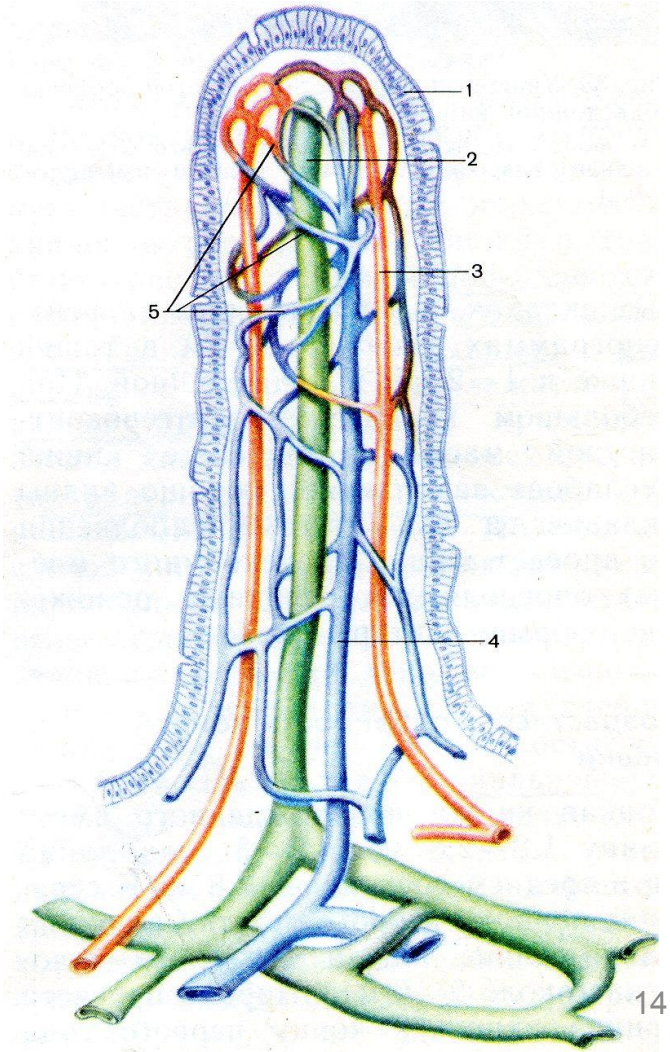

Строение мышечной оболочки

На протяжении пищеварительного тракта мышечная оболочка представлена **двумя видами мышечной ткани**:

1. Поперечно-полосатой мышечной тканью
2. Гладкой мышечной тканью

Строение мышечной оболочки

Поперечно-полосатые мышечные волокна располагаются в начальном и конечном отделах пищеварительного тракта в следующих органах:

- **Язык**
- **Мягкое небо**
- **Глотка**
- **Верхняя 1/3 пищевода**
- **Прямая кишка – m. sphincter ani externus**

Клетки гладкой мышечной ткани располагаются в оставшемся отделе пищеварительного тракта в виде 2-х слоев:

- **Продольного (наружного), stratum longitudinale**
- **Кругового (внутреннего), stratum circulare**

- В некоторых органах имеются дополнительные слои, например, у желудка выделяют еще внутренний слой косых волокон, а у мочевого

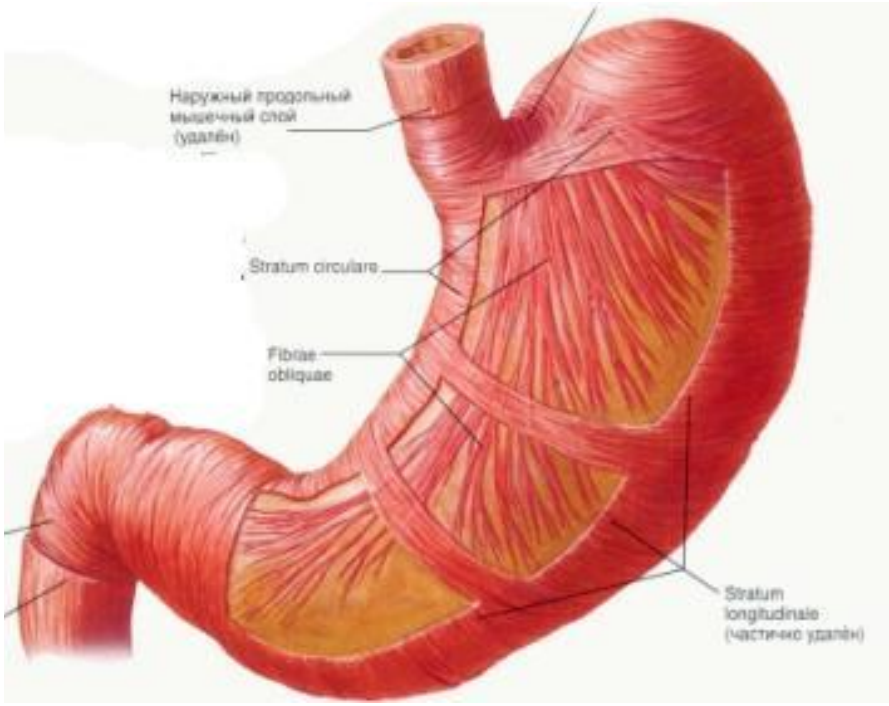

- **Кроме того у желудка в области привратниковой части круговой слой значительно утолщается, образуя сфинктер привратника, m.**

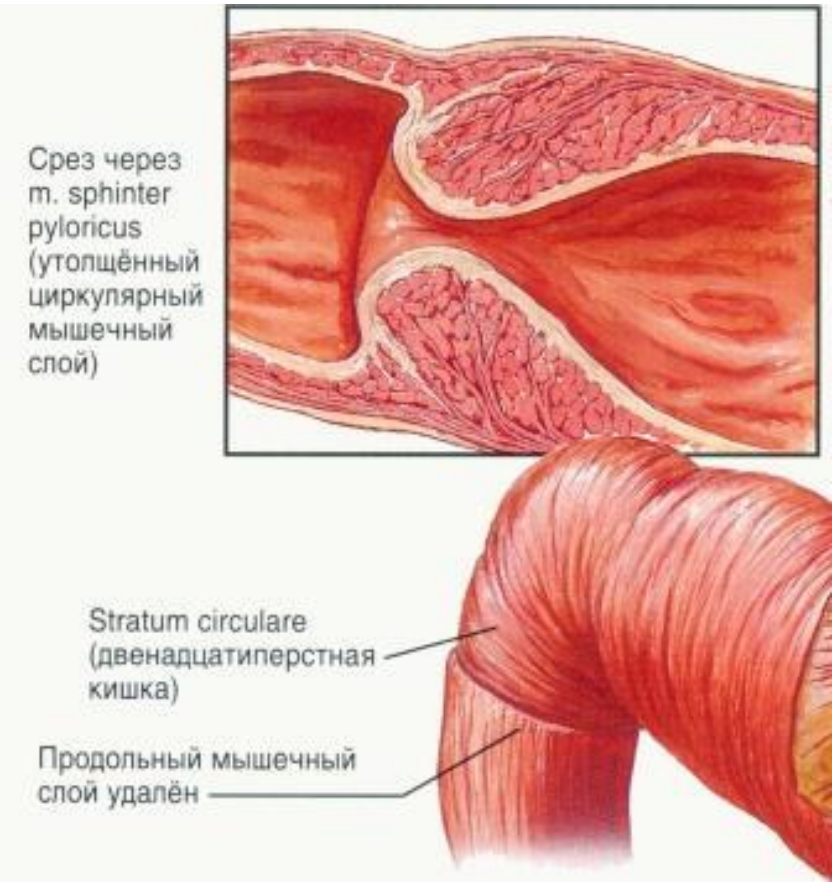

ОБЛАСТИ ПЕРЕДНЕЙ БРЮШНОЙ СТЕНКИ

Для определения проекции внутренних органов на переднюю брюшную стенку, её условно отвесными и горизонтальными линиями делят на области

Линии, делящие переднюю брюшную стенку на области

- Lin. bicostalis (costarum)- горизонтальная линия, соединяющая углы 10 реберных дуг
- Lin. bispinalis (spinarum)- горизонтальная линия, соединяющая spina iliaca anterior superior
- Две вертикальные линии по краям прямых мышц живота

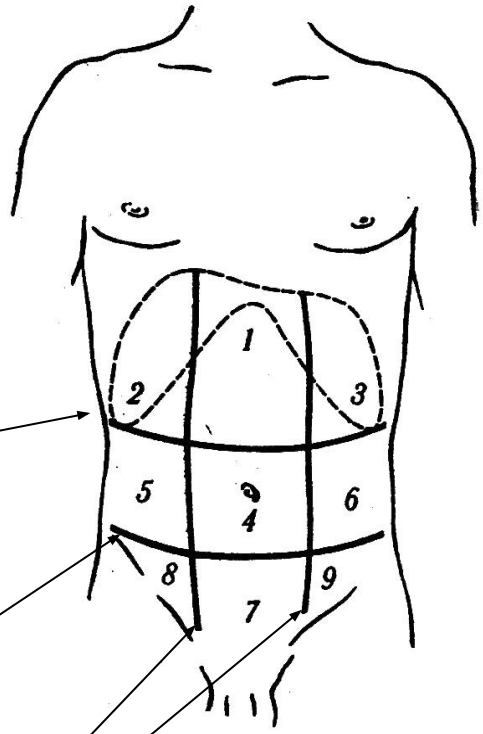

ОБЛАСТИ ПЕРЕДНЕ
БРЮШНОЙ СТЕНК

- ***Regio epigastrium*** **(надчревная область)**
- ***Regio mesogastrium*** **(чревная область)**
- ***Regio hypogastrium*** **(подчревная область)**

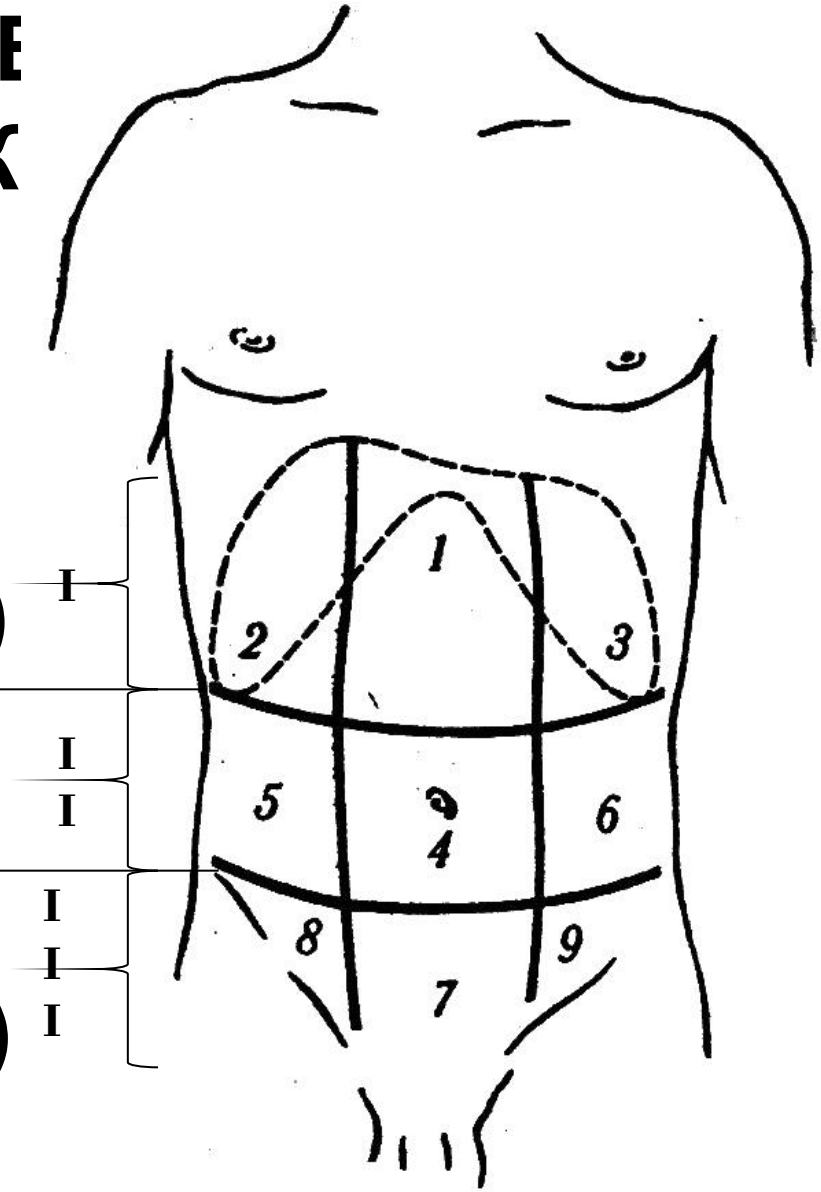

ОБЛАСТИ ПЕРЕДНЕЙ БРЮШНОЙ СТЕНКИ

I. Regio epigastrium (надчревная область)

1. Regio epigastrica propria (собственно надчревная область)
2. Regio hypochondriaca dext. (правая подреберная область)
3. Regio hypochondriaca sin. (левая подреберная область)

II. Regio mesogastrium (чревная область)

4. Regio umbilicalis (пупочная область)
5. Regio abdominalis lateralis dext. (правая боковая обл. живота)
6. Regio abdominalis lateralis sin. (левая боковая обл. живота)

III. Regio hypogastrium (подчревная область)

7. Regio suprapubica (надлобковая область)
8. Regio ilioinguinalis dext. (правая подвздошно-паховая обл.)
9. Regio ilioinguinalis sin. (левая подвздошно-паховая обл.)

РАЗВИТИЕ ПИЩЕВАРИТЕЛЬНОЙ СИСТЕМЫ

На 4 нед. эмбрионального развития закладывается первичная кишка. Ее структуры формируются

- как из **ЭНТОДЕРМЫ:**
  1. Эпителий слизистой оболочки
  2. Мелкие железы желудка тонкой и толстой кишок
  3. Поджелудочная железа
  4. Печень
- так и из **МЕЗОДЕРМЫ:**
  1. Слизистая оболочка
  2. Подслизистая основа
  3. Мышечная оболочка
  4. Адвентициальная оболочка

Конец 4 недели

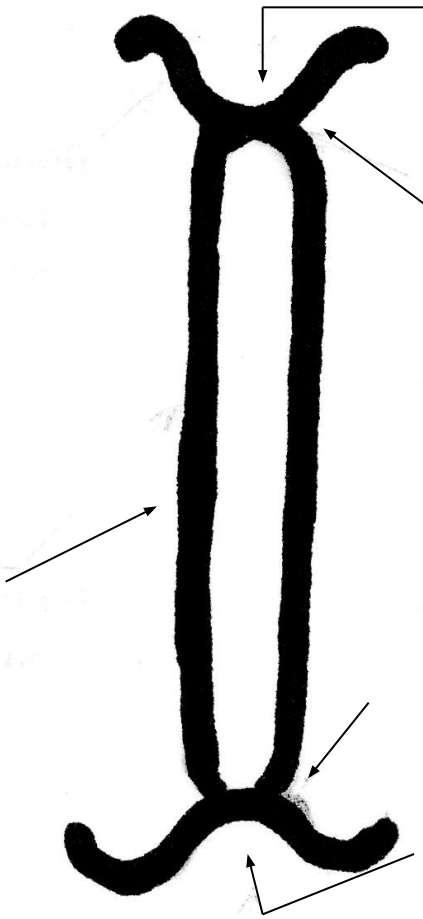

вая бухта

глоточная
ка (мембрана)

Прорываются на 5 неделе развития зародыша

непроходная
ка (мембрана)

ьная бухта



Из нее образуется полость рта и глотки

ия
ая)
ı

Зачаток печени и поджелудочной железы

ная
ка

Передняя кишка → из нее образуются желудок и пищевод

Средняя кишка → из нее образуются тонкая кишка, толстая (до нисходящей), печень, pancreas

Задняя кишка → Из нее образуются нисходящая, сигмовидная, прямая кишки

Развитие полости рта и полости носа

У эмбрионов 4-5 нед развития (длина 4-9 мм) ротовая бухта с боков и снизу ограничена пятью парами висцеральных (жаберных, глоточных) дуг.

- Первая жаберная дуга называется челюстной
- Вторая - // - подъязычной
- Третья - // - } названий не имеют
- Четвертая - // - } названий не имеют
- Пятая - // - } названий не имеют

Наиболее сложно дифференцируется первая (челюстная) жаберная дуга. На основе ее с обеих сторон образуется по 2 отростка (верхнечелюстной и нижнечелюстной).

Развитие полости рта и полости носа

Таким образом ротовая бухта у эмбрионов 5-6 нед ограничивается сверху – непарным лобным отростком, а снизу и с боков – парными верхнечелюстными и нижнечелюстными отростками



Развитие полости рта и полости носа

На 5-6 нед лобный отросток вклинивается между верхнечелюстными отростками, делясь на срединный и боковые носовые отростки

Из **срединного** носового отростка образуются:

- спинка наружного носа
- кончик - // -
- перегородка носа
- средняя часть верхней губы

Развитие полости рта и полости носа

Из **боковых** носовых отростков образуются:

- Крылья носа
- Лабиринты решетчатой кости
- Носовые кости
- Слезные кости

Развитие полости рта и полости носа

Из **верхнечелюстных** отростков образуются:

- боковые части верхней губы
- щеки
- боковая стенка полости носа
- все небо
- верхняя челюсть
- скуловая кость
- небная кость
- медиальная пластинка
- крыловидных отростков клиновидной кости

Развитие полости рта и полости носа

Из **нижнечелюстных** отростков образуются:

- нижняя губа
- нижняя челюсть
- дно полости рта

В результате отщепления зачатков губ от зачатков обоих челюстей образуется преддверие рта

Аномалии развития органов пищеварения

- «Заячья губа» – labium leporinum (остается щель между средним носовым и верхнечелюстным отростками с одной или двух сторон)

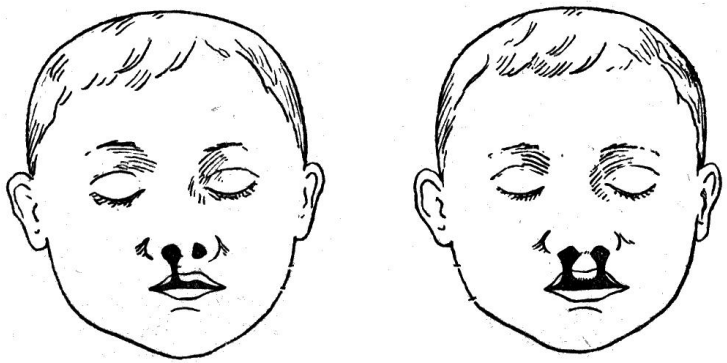

- «Волчья пасть» – palatum fissum (не срастаются небные пластинки верхнечелюстных отростков)

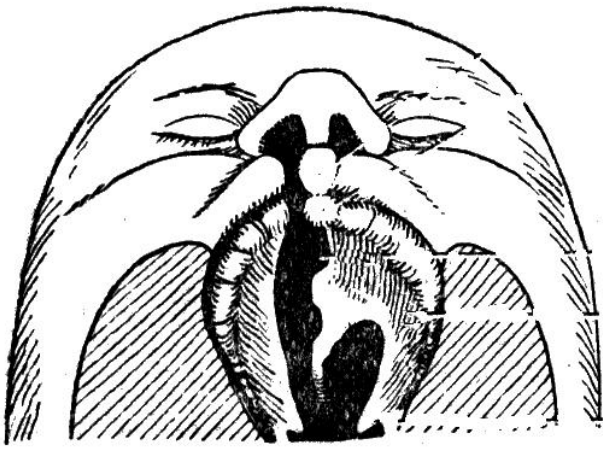

- Малая ротовая щель – mikrostoma (большая степень срастания верхнечелюстного и нижнечелюстного отростков)
- Большая ротовая щель – makrostoma (малая степень срастания верхнечелюстного и нижнечелюстного отростков)

- Дивертикул подвздошной кишки (Меккелев* дивертикул – незаращенный желточный проток в нижней 1/3 подвздошной кишки (на 0,5 м от впадения ее в слепую кишку)

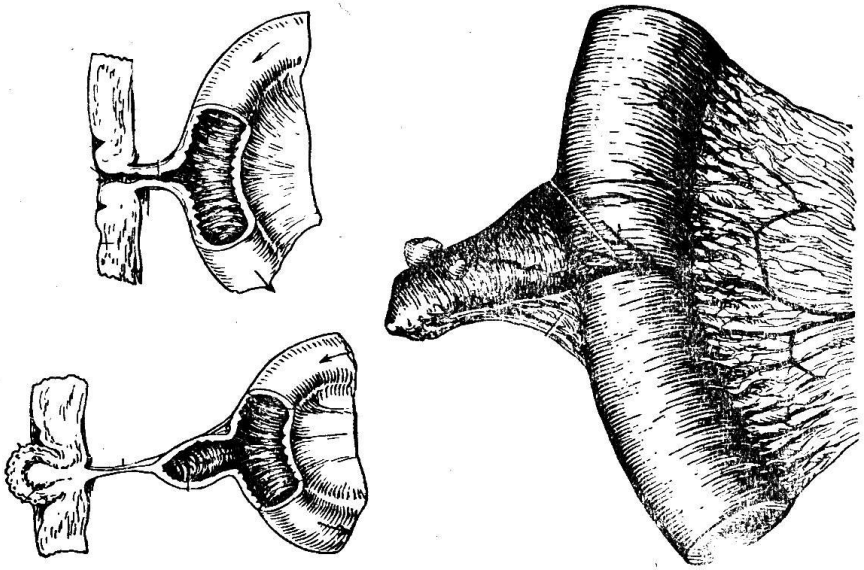

*Меккель Иоганн Фридрих (младший) (1781-1883) – немецкий анатом

- Слепая кишка лежит высоко под печенью

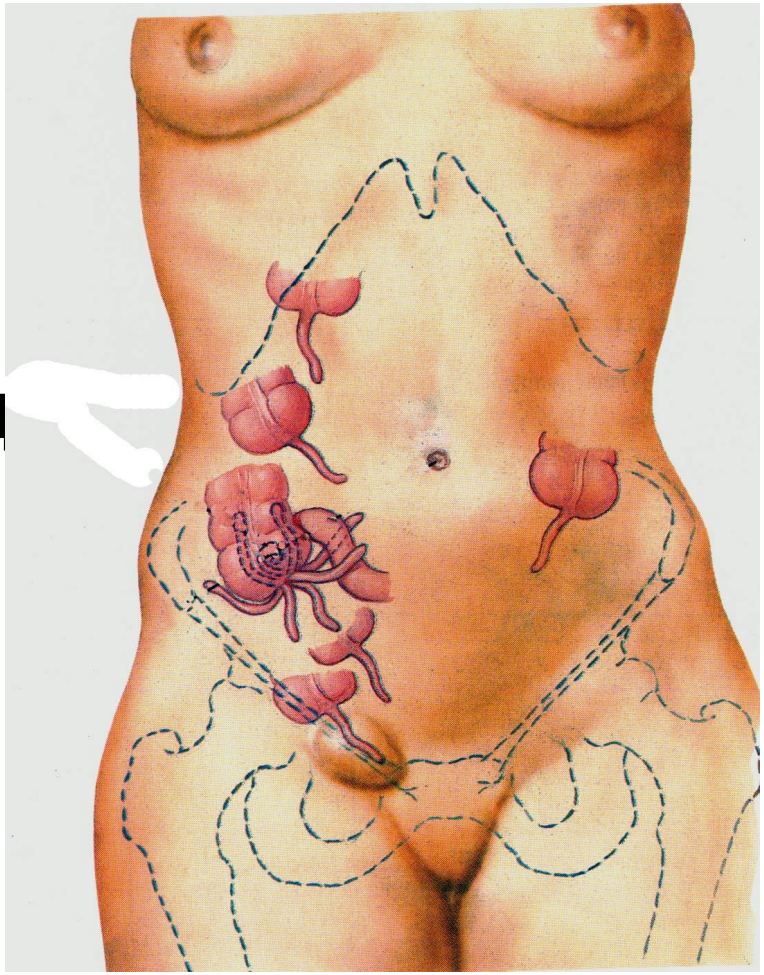

- Обратное или извращенное положение внутренностей – situs viscerum inversus

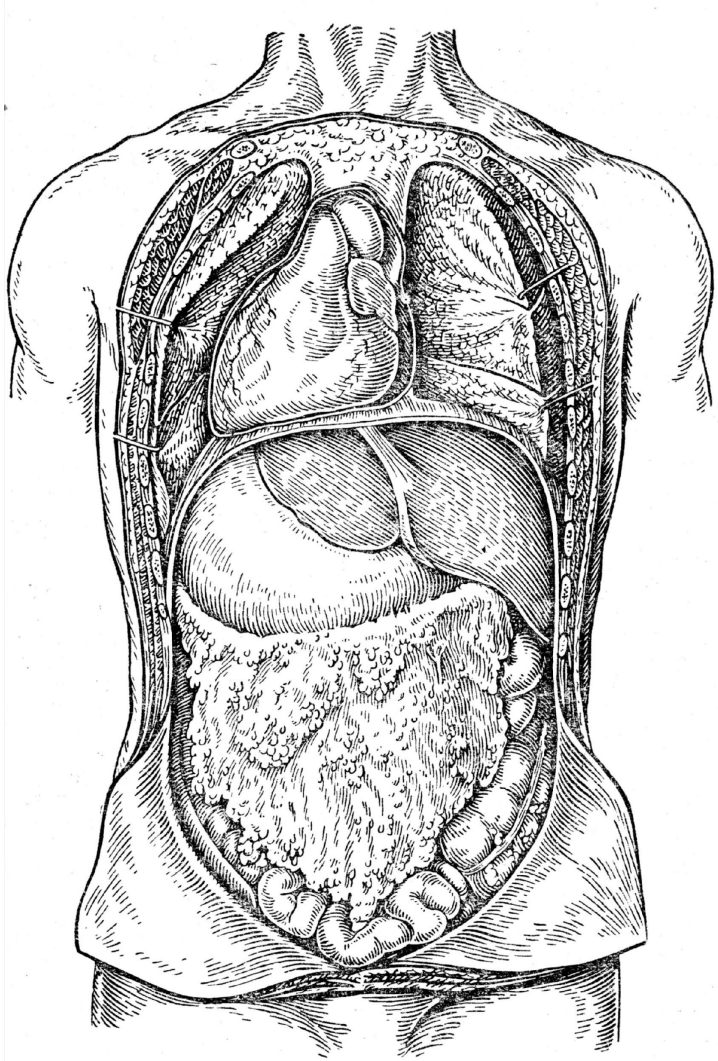

- Общая брыжейка – mesenterium commune
- Анальная атрезия – отсутствие заднепроходного отверстия
- Косая щель лица - coloboma

<u>CAVITAS ABDOMINIS</u> – полость живота, брюшную полость. Это полость ограничена:

Вверху – диафрагмой

Снизу – промежность

Спереди – передняя стенка живота

Сзади – задняя стенка живота

Справа и слева – боковые стенки живота

Отличают от <u>CAVITAS PERITONEI</u> –

Серозная оболочка, tunica serosa (греч. peritoneum)

это тонкая прозрачная пластинка, основу которой составляет волокнистая соединительная ткань. Ее поверхность, обращенная к полости брюшины, покрыта одним слоем плоских клеток – мезотелием. В норме свободная поверхность оболочки гладка, блестит и увлажнена.

В.Н.Тонков, с.271, т.1, 1953 г.

Свойства брюшины

- Транссудация (выделение серозной жидкости в норме 30-40 мл^3)
- Всасывание (абсорбция; син. резорбция)
- Бактерицидность (способность вызывать гибель бактерий)
- Пластические свойства
- Рецепторные.

В брюшине различают 2 листка: париетальный и висцеральный.

Иногда эти листки называются как париетальная /пристеночная/ брюшина, выстилающая стенки брюшной полости (peritoneum parietale) и висцеральная брюшина /покрывающая в той или иной степени внутренние органы/ (peritoneum viscerale/

ПОЛОСТЬ БРЮШИНЫ

Полость брюшины, cavum peritonei, представляет лабиринт щелей, характер которых постоянно меняется из-за непостоянства величины, формы и положения большей части брюшных внутренностей. За счет капиллярного натяжения в щелях полости брюшины находится серозная жидкость. Гладкая увлажненная поверхность брюшины создает легкие, без малейшего трения все перемещения внутренних органов

ПРОИЗВОДНЫЕ БРЮШИНЫ

Брюшина, переходя с органа на орган образует

1. Связки, ligamenta
2. Брыжейки, mesenteria
3. Сальники, omenta (epiploon)

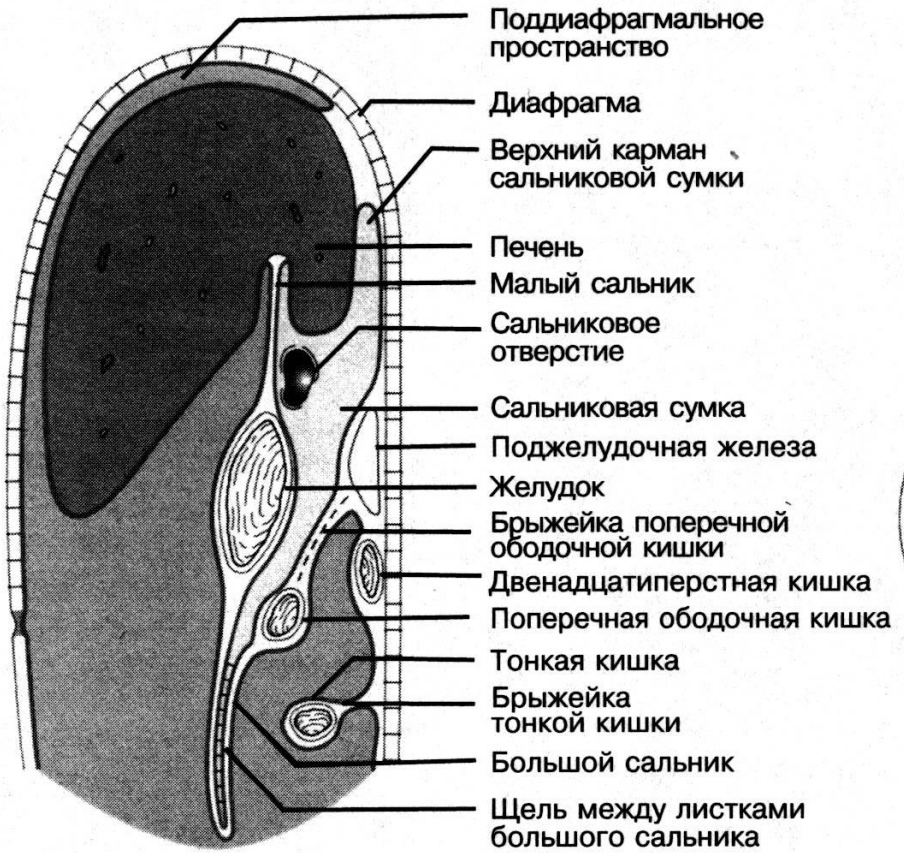

Связки, ligamenta

- Это производные брюшины, которые образуются при переходе со стенки на орган или с органа на орган и состоящие

- из **одного** /венечная связка печени; печеночно-почечная связка/
- или **двух** листков (дупликатура брюшины) /печеночно-желудочная, печеночно-дуоденальная связки/.

Функции связок

- Фиксирующая
- Коммуникантная
- Все свойства брюшины

Брыжейка, mesenterium (греч. mesos – средний, enteron – кишка)

- это дупликатура брюшины, между листками которой располагаются определенные отделы кишечной трубки, сосуды и нервы

<u>БРЫЖЕЙКУ ИМЕЮТ</u>:

- Тонкая кишка – mesenterium
- Желудок – mesogastrium
- Червеобразный отросток - mesoappendix
- Поперечно-ободочная кишка – mesocolon transversum
- Сигмовидная ободочная кишка – mesocolon sigmoideum
- Прямая кишка в верхней её трети – mesirectum
- Маточная труба – mesosalpinx
- Яичник – mesovarium

Функции брыжеек

- Фиксирующая
- Кровоснабжение и лимфоснабжение
- Обеспечивает иннервацию органа
- Все свойства брюшины

Сальники, omenta (epiploon)

- это производные брюшины, состоящие из двух или четырех листков и содержащие некоторое количество жировой клетчатки.

Большой сальник – это совокупность 4-х листков брюшины, которые спускаются в виде фартука от поперечно-ободочной кишки до входа в малый таз + желудочно-ободочная связка.

Малый сальник – совокупность 2-х связок (печеночно-желудочной и печеночно-

Функции сальников

- Фиксирующая
- Все свойства брюшины
- Депо жировой ткани
- Буферная функция
- Поддержание температуры
- Пластическая

ТОПОГРАФИЯ БРЮШИНЫ

Брюшина, переходя со стенок на органы или с органа на орган образует складки, ямки, углубления; каналы, брыжеечные пазухи (синусы).

I. Различают складки

- **Plica umbilicalis mediana** – срединная пупочная складка (непарная)

  внутри находится заросший мочевой проток (urachus)
- **Plica umbilicalis medialis dextra et sinistra** – правая и левая медиальные пупочные складки

  внутри находятся заросшие пупочные артерии
- **Plica umbilicalis lateralis dextra et sinistra** – правая и левая латеральные пупочные складки

  внутри находятся заросшие надчревные артерии

Складки

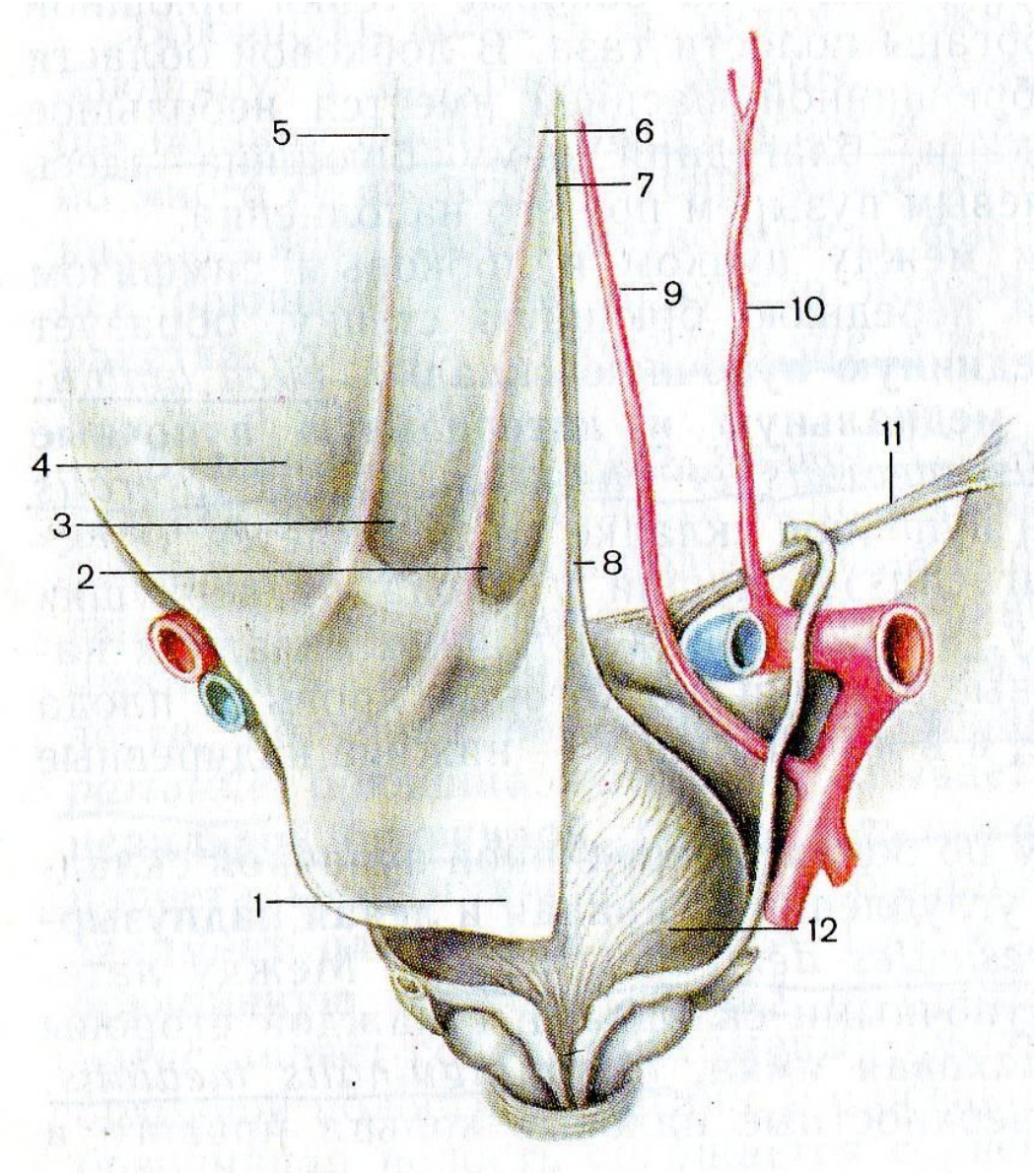

II. Различают ямки

- Fossae supravesicales dextra et sinistra – правая и левая надпузырные ямки
- Fossa inguinalis medialis dextra et sinistra – правая и левая медиальные паховые ямки
- Fossa inguinalis lateralis dextra et sinistra – правая и левая латеральные паховые ямки

III. Различают КАРМАНЫ

1. Recessus duodenalis inferior
2. Recessus duodenalis superior
3. Recessus ileocecalis superior
4. Recessus ileocecalis inferior
5. Recessus retrocecalis
6. Recessus intersigmoideus

IV. Различают углубления

- Excavatio rectovesicalis – у мужчин
- Excavatio rectouterina* } у жен-
- Excavatio vesicouterina } щин

* Имеет большое практическое значение в акушерско-гинекологической практике

VI. Различают брыжеечные пазухи (синусы)

- Sinus mesentericus dexter - правый брыжеечный синус
- Sinus mesentericus sinister - левый брыжеечный синус

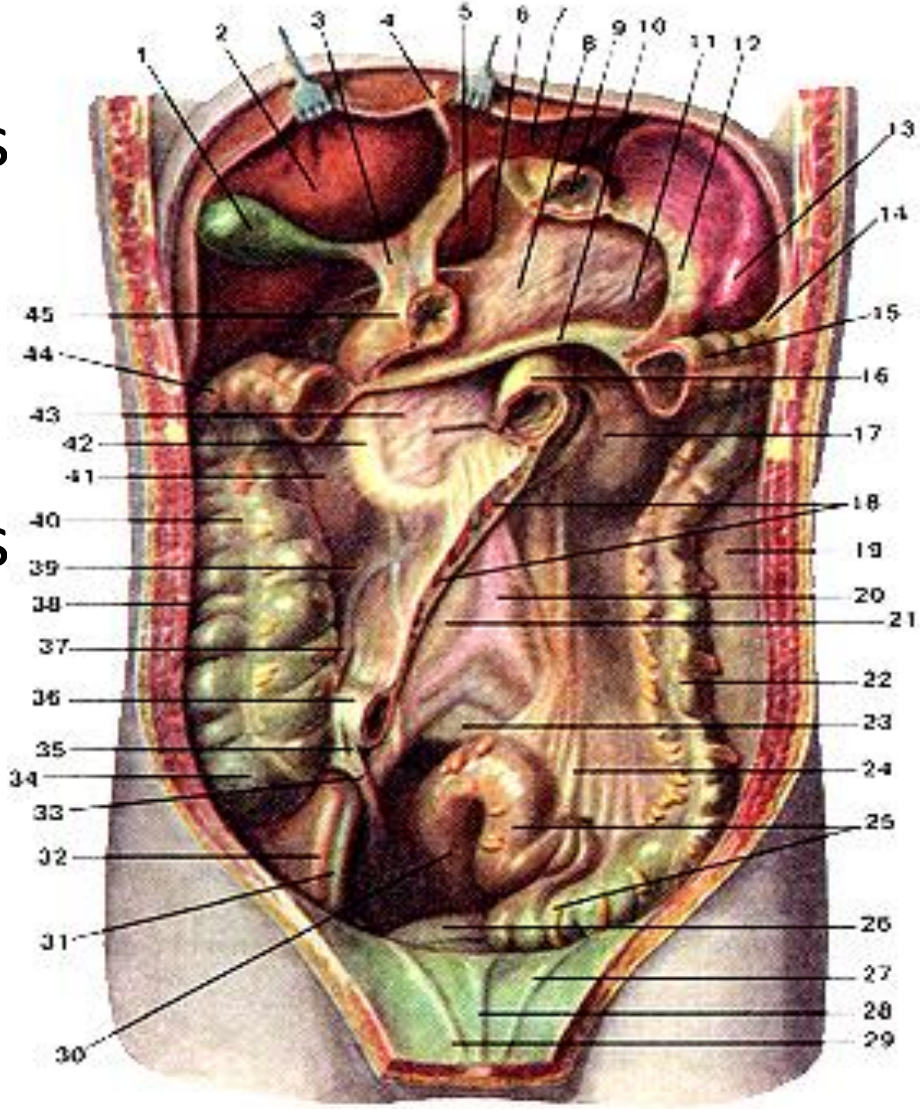

СУМКИ БРЮШИННОЙ ПОЛОСТИ

Верхний этаж брюшинной полости делится на три отграниченных друг от друга мешка (сумки)

- САЛЬНИКОВАЯ СУМКА*,

  bursa omentalis
- ПЕЧЕНОЧНАЯ СУМКА,

  bursa hepatica
- ПРЕДЖЕЛУДОЧНАЯ СУМКА,

  bursa pregastrica

ЭТАЖИ БРЮШНОЙ ПОЛОСТИ

ЭТАЖИ		Границы	
		сверху	снизу
Верхний		Диафрагма	Поперечно-ободочная кишка и ее брыжейка
Нижний	Средний	Поперечно-ободочная кишка и ее брыжейка	Вход в полость малого таза
	Нижний (полость малого таза)	Вход в полость малого таза	Выход из полости малого таза

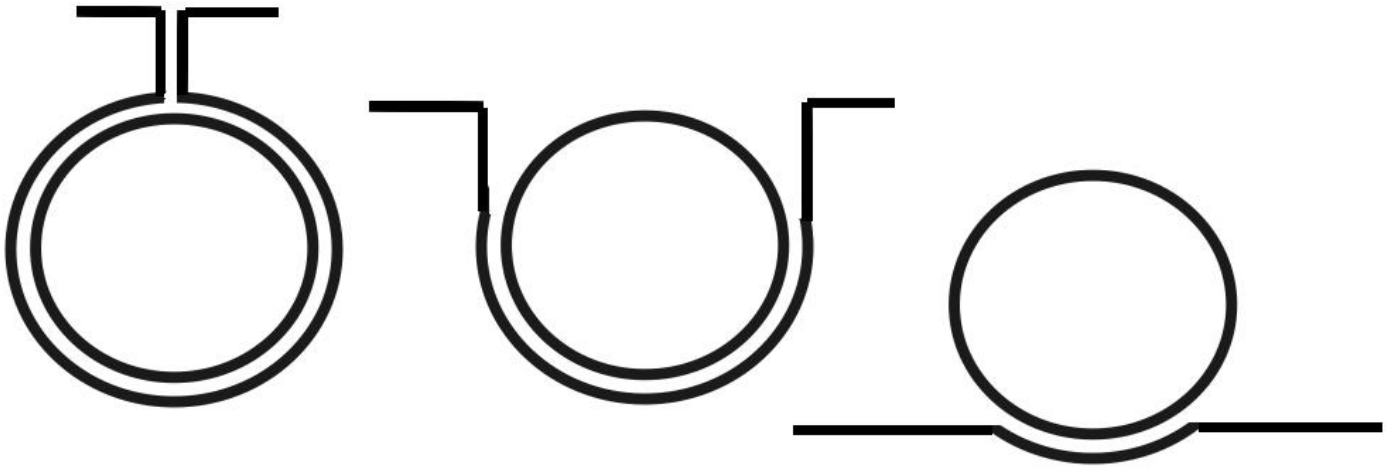

Брюшина может покрывать органы с одной, трех и всех сторон.

По отношению к брюшине органы делятся на три группы:

I. Интраперитонеально (орган покрыт брюшиной со всех сторон) расположены:

1. желудок
2. начальный и конечный отделы 12 п.к.
3. подвздошная кишка
4. тощая кишка
5. слепая кишка
6. червеобразный отросток
7. поперечная ободочная кишка
8. сигмовидная ободочная кишка
9. верхняя треть прямой кишки
10. маточные трубы
11. селезенка

II. Мезоперитонеально (орган покрыт брюшиной с трех сторон) расположены:

1. восходящая ободочная кишка
2. нисходящая ободочная кишка
3. средняя треть прямой кишки
4. печень
5. желчный пузырь
6. матка
7. мочевой пузырь (наполненный)

III. Ретро- или экстраперитонеально (орган покрыт брюшиной с одной стороны) расположены:

1. большая часть 12 п.к.
2. нижняя треть прямой кишки
3. поджелудочная железа
4. надпочечники
5. почки
6. мочеточники
7. мочевой пузырь (опорожненный)
8. брюшная часть аорты
9. нижняя полая вена
10. грудной проток