

**Иркутский государственный медицинский
университет
Кафедра общей хирургии с курсом урологии
Зав.каф. - проф. В.А. Белобородов**

Заболевания сосудов. Нарушения венозного оттока.

**301 группа лечебный факультет
Преподаватель: В.А. Агеенко**

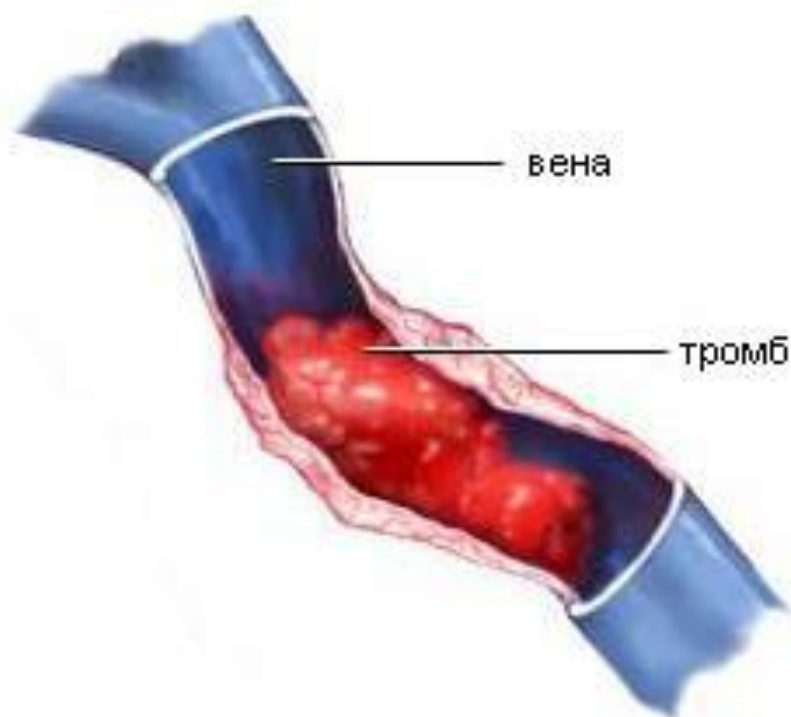
**Иркутск,
2010**

Острые нарушения венозного оттока

- Острый тромбофлебит
- Острый флеботромбоз

Острый тромбофлебит

локальное или
распространенное
воспаление стенки
подкожной вены
с образованием в
ее просвете
тромба



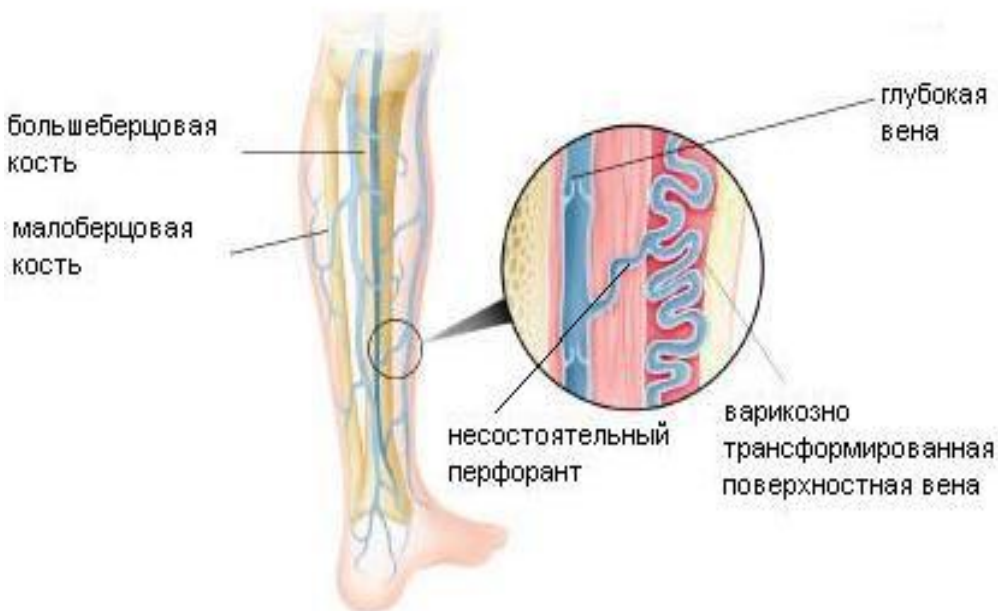Этиология острого тромбофлебита

Основная причина

- *варикозная
трансформация*

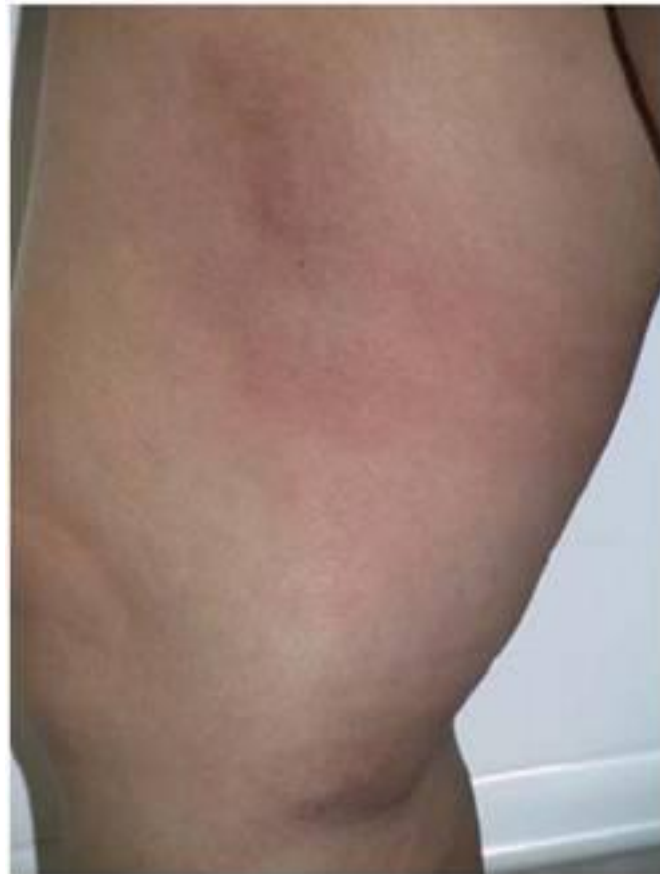Факторы:

- Возраст старше 60 лет
- Гиподинамия
- Травмы
- Ожирение
- Сердечная недостаточность
- Инфекции
- Гормональные препараты



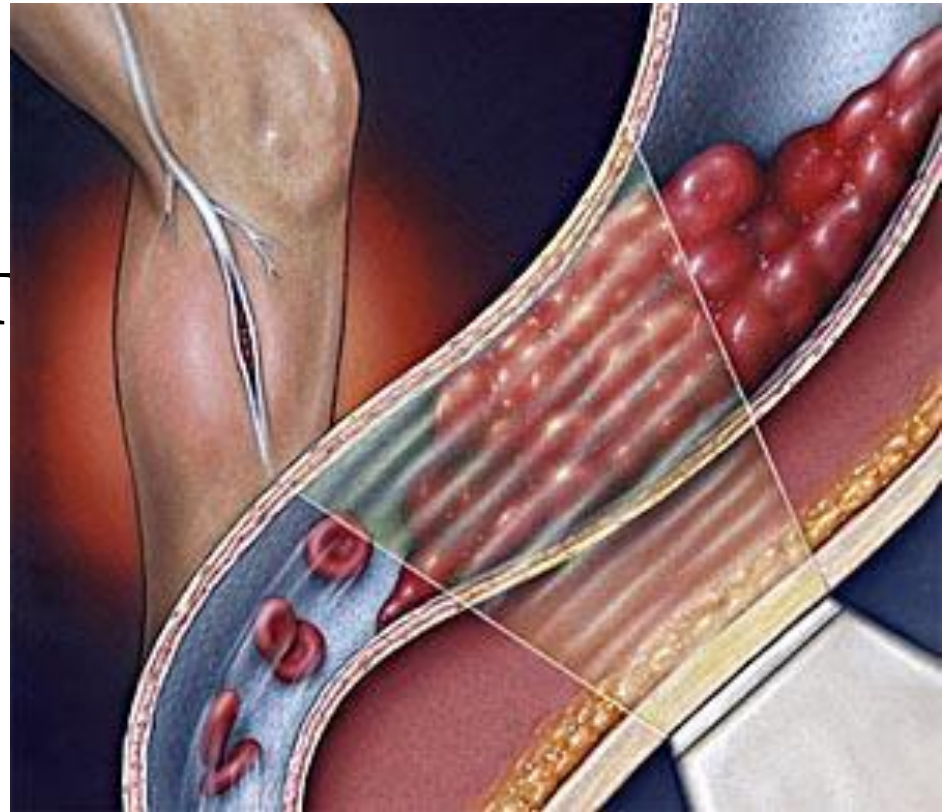
Клиника острого тромбофлебита

- Умеренные ноющие боли в конечностях
- Отек с цианозом кожных покровов
- Болезненность при пальпации по ходу сосудисто-нервного пучка
- Объем конечности не изменяется или увеличивается на 1-2 см
- Местное повышение температуры



Острый флеботромбоз

закупорка вены
тромбом без
предшествующей
о воспаления ее
стенок



Этиология острого флеботромбоза

Причины:

- Оперативные вмешательства
- Травмы
- Роды
- Инфекционные заболевания
- Изменения физико-химического состава крови
- Опухоли

Условия:

Триада Virхова

- Замедление кровотока
- Изменение химического состава крови
- Повреждение эндотелия стенки вены

Клиника острого флеботромбоза

- Чувство тяжести в ногах и незначительная отечность
- Иррадиирующая боль при пассивном сгибании стопы и надавливании на подошву
- Боли при наложении манжетки на голень и повышении в ней давления выше 150мм рт ст

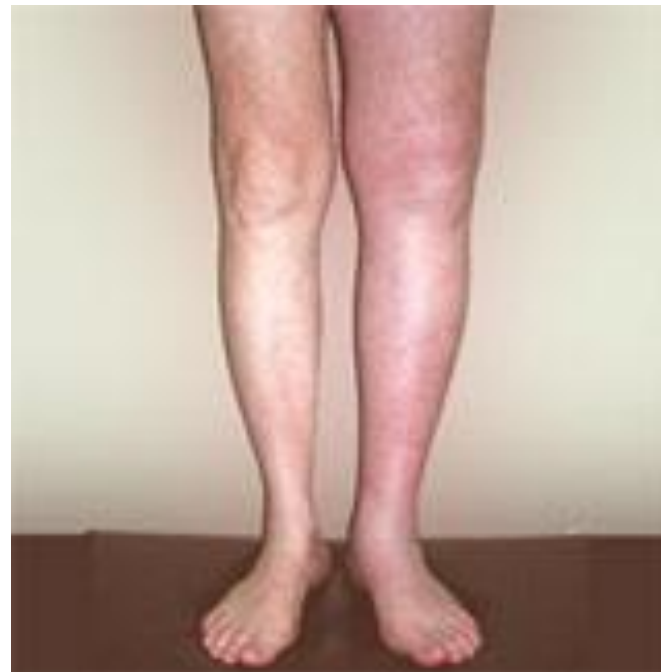Илеофemorальный флеботромбоз:

- Острое начало с резкой болью во всей конечности
- Повышение температуры тела и озноб
- Снижение кожной температуры пораженной ноги
- Бледность и цианоз конечностей
- Отечность нижней конечности, распространяющаяся на живот и поясничную область

Диагностика острых нарушений венозного оттока

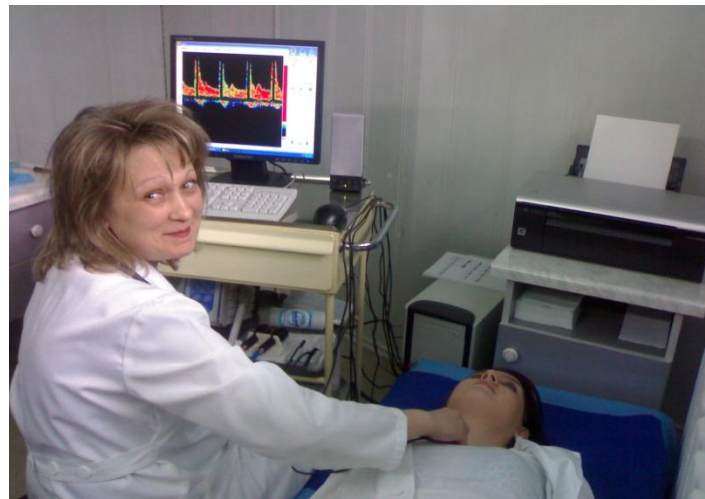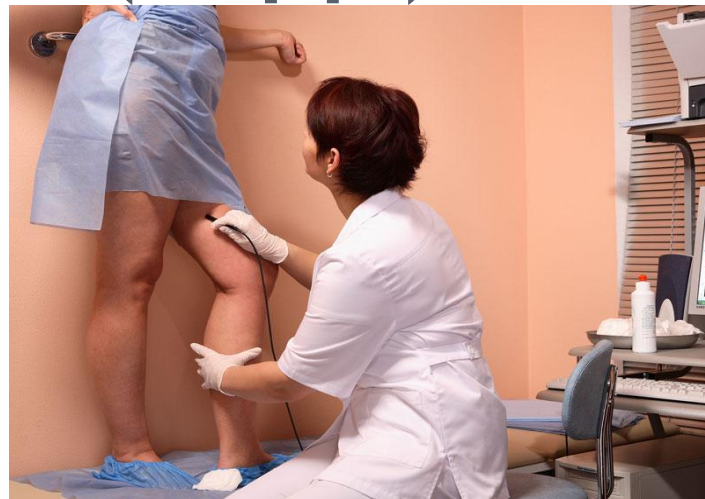- По клиническим признакам
- УЗ - доплерография
- Дуплексное сканирование
- УЗ-ангиосканирование с цветным картированием кровотока

- Плетизмография
- КТ-флебография
- МРТ



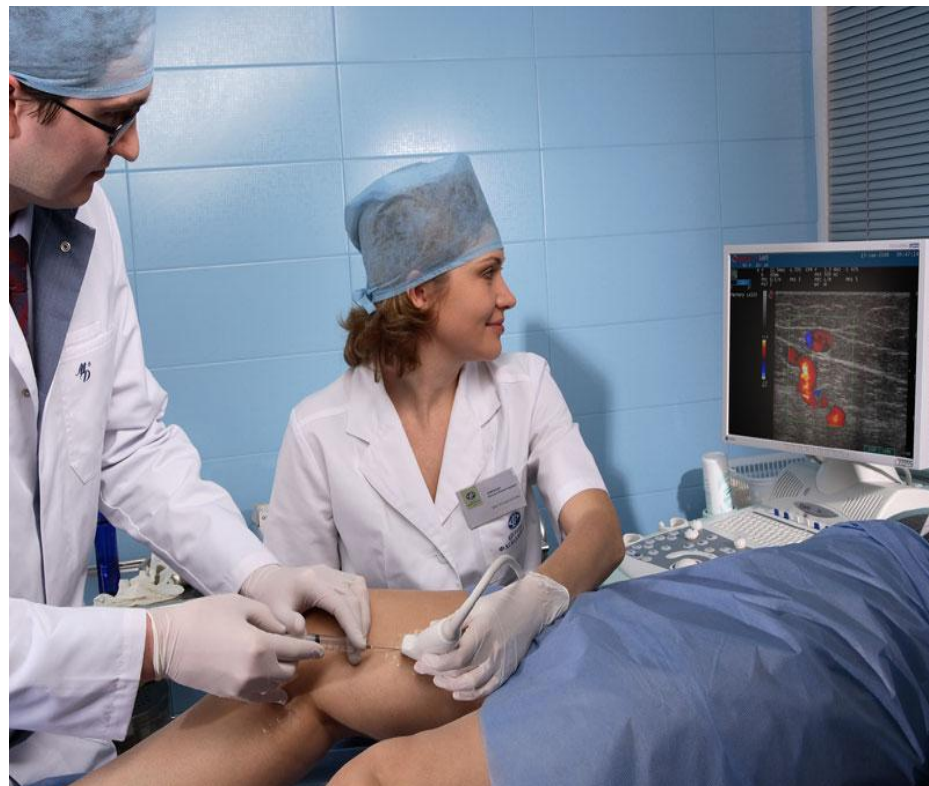Ультразвуковая доплерография (УЗДГ)

- Задача: оценка состояния вен и их клапанов
- Характерны высокая информативность и многократное выполнение



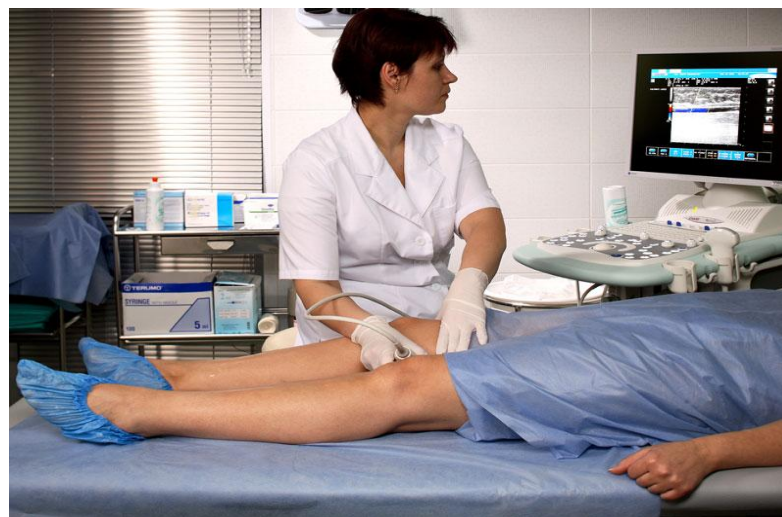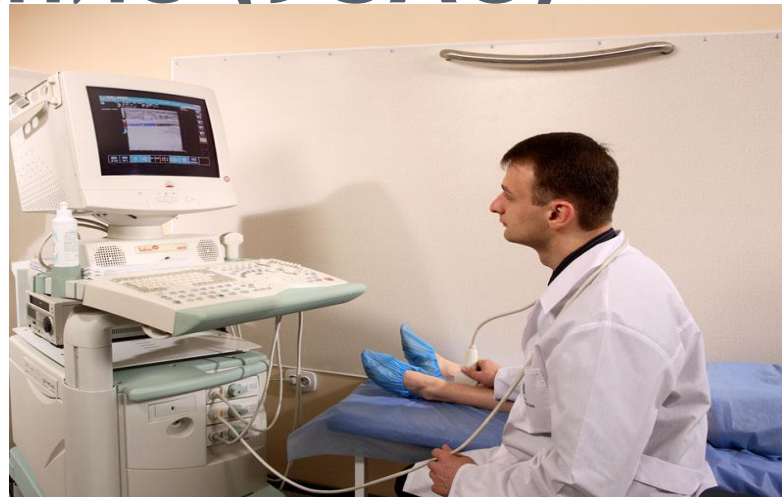Ультразвуковое дуплексное сканирование (УЗДС)

- Сочетает в себе УЗИ и доплерографию
- Дает цветное изображение, указывающее на место нарушения кровотока, на его скорость и направление
- Исследует сосуд в режиме реального времени



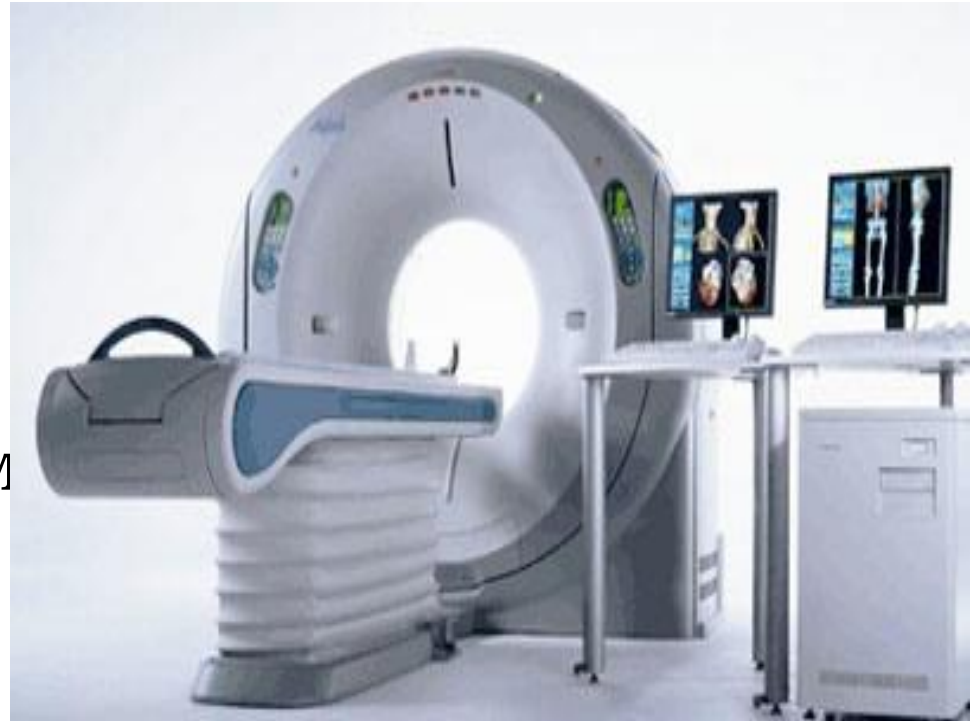Ультразвуковое ангиосканирование (УЗАС)

- **Задача:**
исследование вен в сложных случаях или при наличии осложнений болезни
- Быстрая, безопасная, неинвазивная, амбулаторная методика



КТ-флебография

- Сочетание КТ с ангиографией, что дает получить подробное изображение сосудов
- Менее инвазивна, чем простая ангиография
- Диагностика аневризмы, тромбоза глубоких вен нижних конечностей



Противопоказания к КТ-флебологии

- Наличие аллергии к контрасту
- Проблемы с почками
- Тяжелый СД
- Беременность
- Общее тяжелое состояние пациента
- Масса тела более 130 кг



Магнитно-резонансная ангиография (МРА)

- Оценка анатомических и функциональных особенностей кровотока
 - Изображение сосудов без использования контраста
- Диагностика:
1. аневризмы
 2. расслоения аневризмы
 3. врожденных пороков сердца
 4. стеноза сосудов
 5. васкулита
 6. атеросклероза артерий


Противопоказания к МРА

- *Абсолютные:*
 1. Кардиостимулятор
 2. Ферромагнитные имплантаты среднего уха
 3. Металлические имплантаты или осколки
 4. Кровоостанавливающие клипсы сосудов головного мозга
- *Относительные:*
 1. Инсулиновые насосы
 2. Нервные стимуляторы
 3. Неферромагнитные имплантаты внутреннего уха
 4. Протезы клапанов сердца
 5. Декомпенсированная СН
 6. Беременность
 7. Клаустрофобия
 8. Необходимость в физическом

Лечение острых нарушений венозного оттока

Консервативное:

- Деагреганты, антикоагулянты
- Методы и препараты для улучшения реологических свойств крови
- НПВП
- Ангиопротекторы и вентонизирующие средства



Хирургическое лечение показано в случае:

- *Восходящего тромбофлебита с риском перехода на глубокие вены и развития тромбэмболий* – производят перевязку и пересечение вены
- *Абсцедирования* – производят вскрытие абсцессов или иссечение тромбированных вен вместе с окружающей клетчаткой

Хронические нарушения венозного оттока

- Варикозная болезнь
- Посттромбофлебитический синдром

Диагностика хронических заболеваний вен

- По клиническим признакам
- Специальные пробы (маршевая, двухбинтовая)
- УЗ-доплерография
- УЗ-дуплексное сканирование
- Рентгеноконтрастная флебография

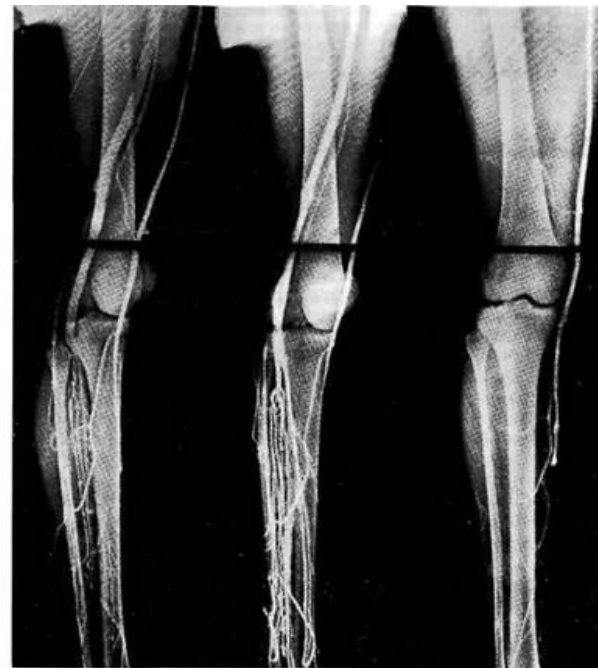
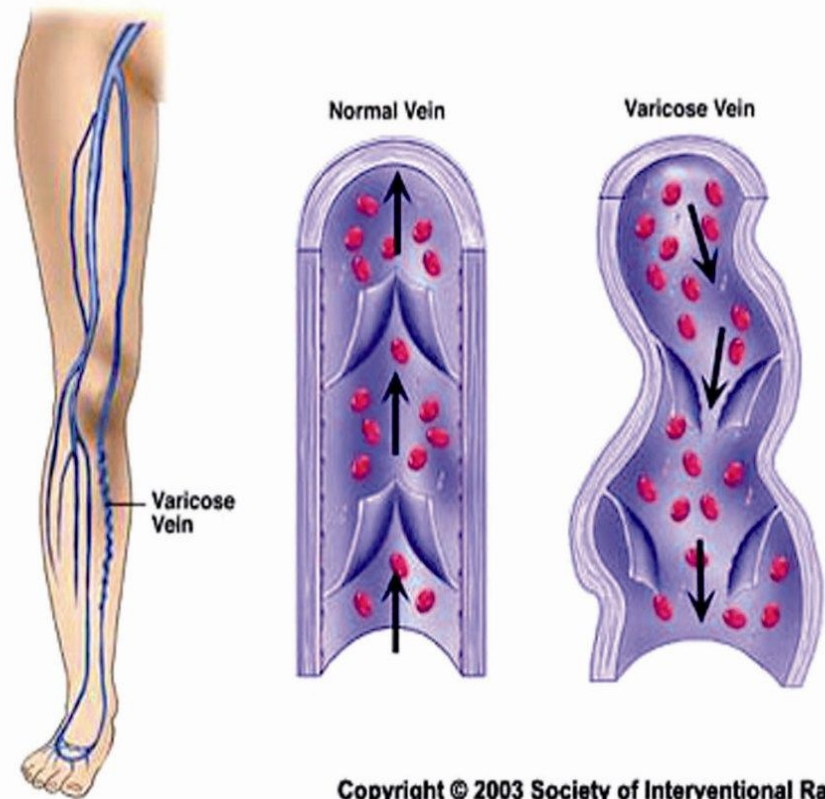


Рис. 19.1. Дистальная функционально-динамическая флебография (норма).



Варикозная болезнь

- полиэтиологическое заболевание, в генезе которого имеют значение наследственность, ожирение, нарушение гормонального статуса, особенности образа жизни, а также беременность



Copyright © 2003 Society of Interventional Radiology

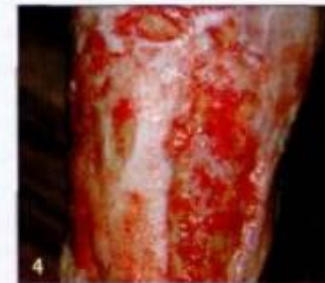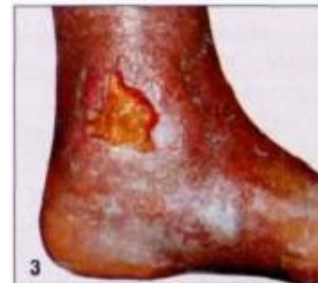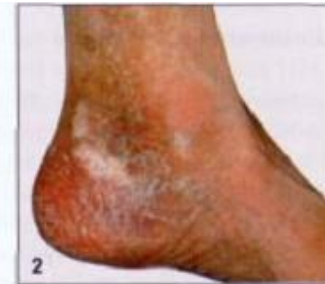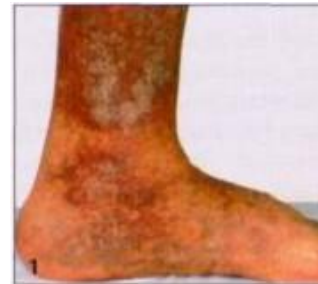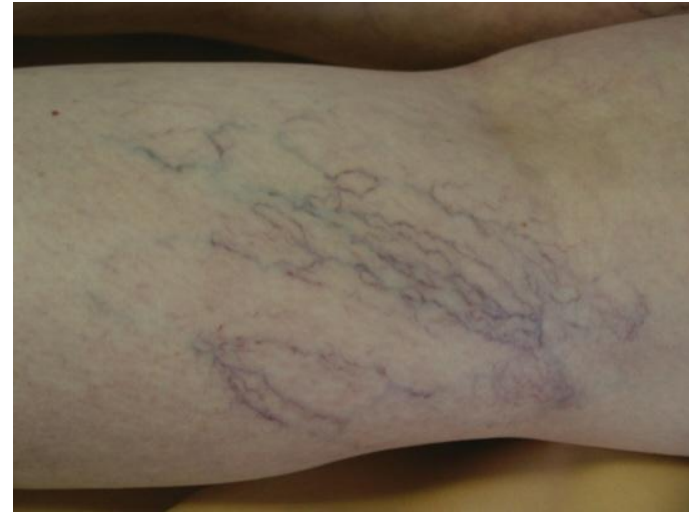Клиника варикозной болезни

0 – отсутствует

1 – синдром «тяжелых ног», проходящий отек

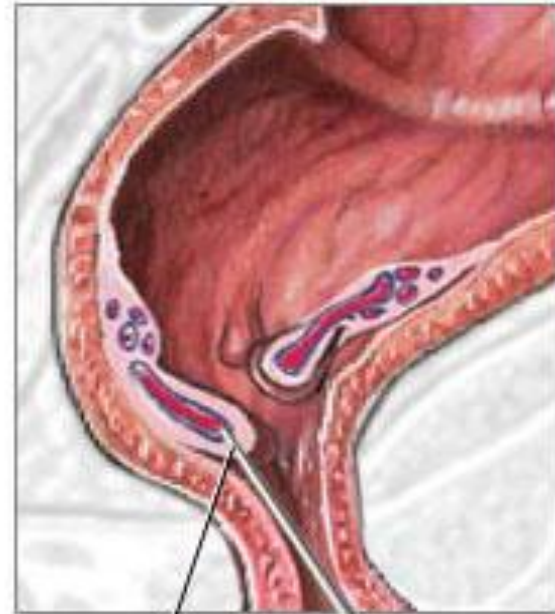
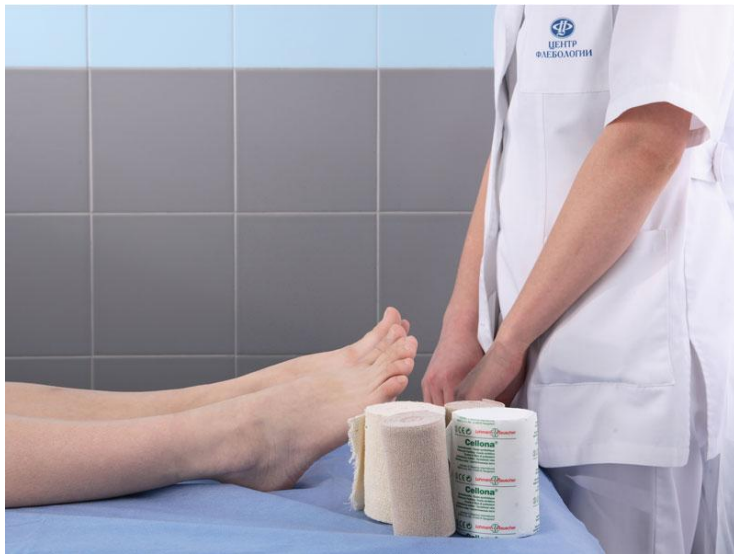2 – стойкий отек, гипо- или гиперпигментация

3 – венозная трофическая язва



Лечение варикозной болезни

- *Консервативное:*
эластические
бинты,
ангиопротекторы,
венотоники
- *Склерозирующая
терапия*

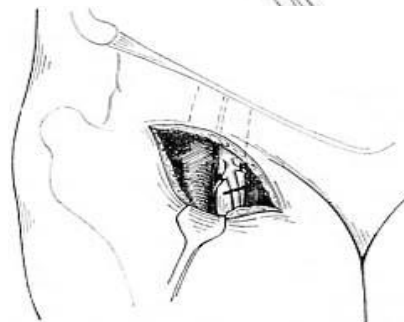
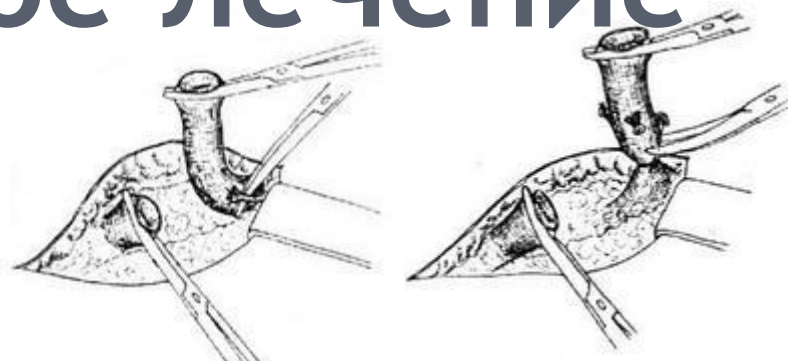

инъекция
склерозирующего
вещества

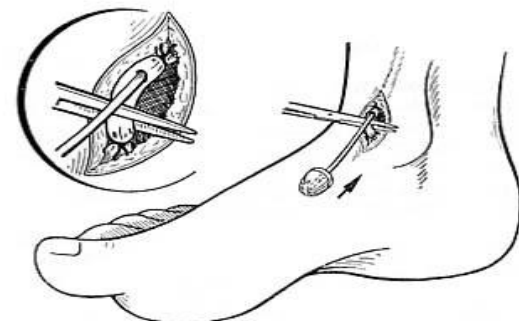


Хирургическое лечение

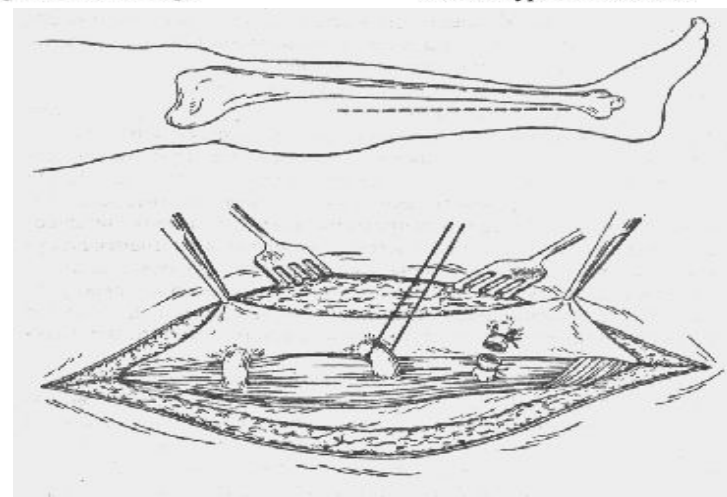
- ✓ операция Троянова-Трандельбурга (кроссэктомия)
- ✓ операция Бэбкокка
- ✓ Перевязка коммуникантных вен:
 - а) надфасциально – по Коккету
 - б) субфасциально – по Линтону



Выделение проксимального конца вены верхней части бедра



Удаление пораженной вены с помощью зонда на уровне лодыжки



Посттромбофлебитический синдром

Затруднения венозного оттока из пораженной конечности, которые возникают после перенесенного тромбоза глубоких вен и проявляются симптомами ХВН

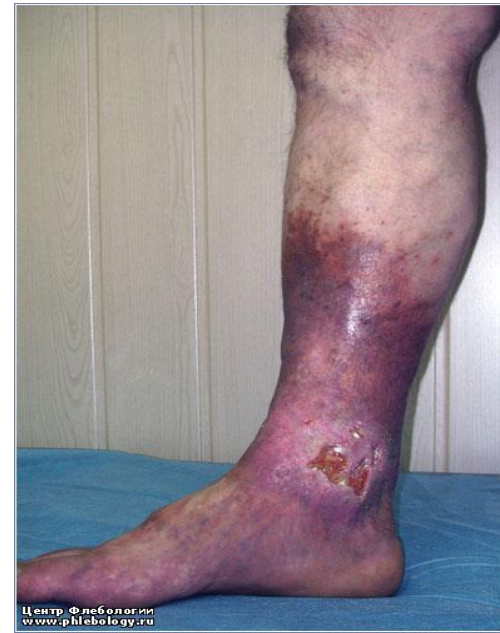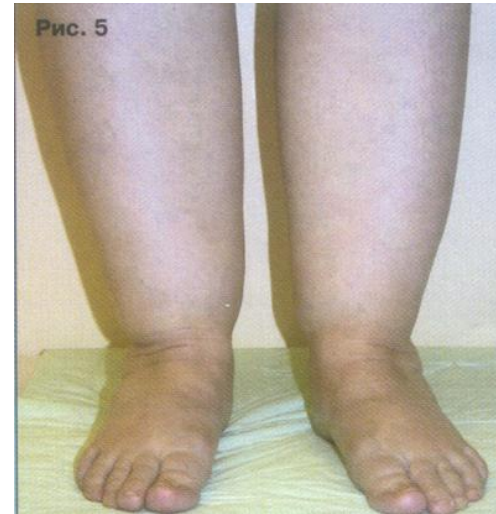Общие симптомы:

- Тяжесть в ногах
- Боли в икроножных мышцах
- Судороги
- Отек
- Кожный зуд

Клиника ПТФС

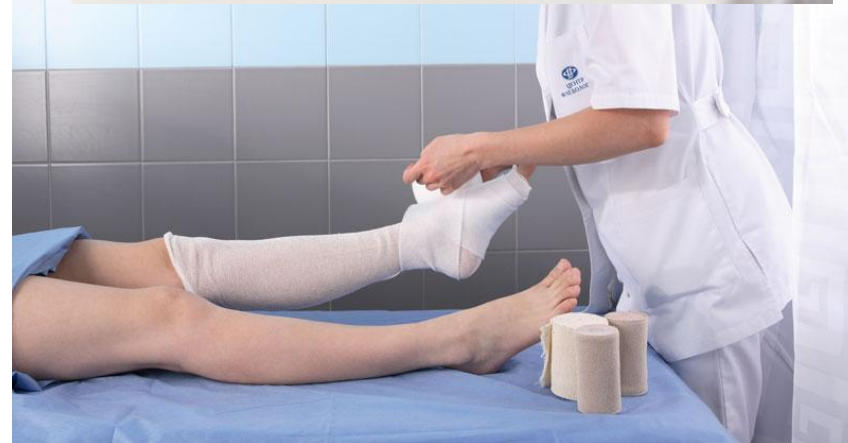Начинается с
тромбофлебита
глубоких вен:

- ✓ Отек, цианоз
конечности
- ✓ Чувство тяжести
- ✓ Трофические
расстройства



Консервативное лечение ПТФС

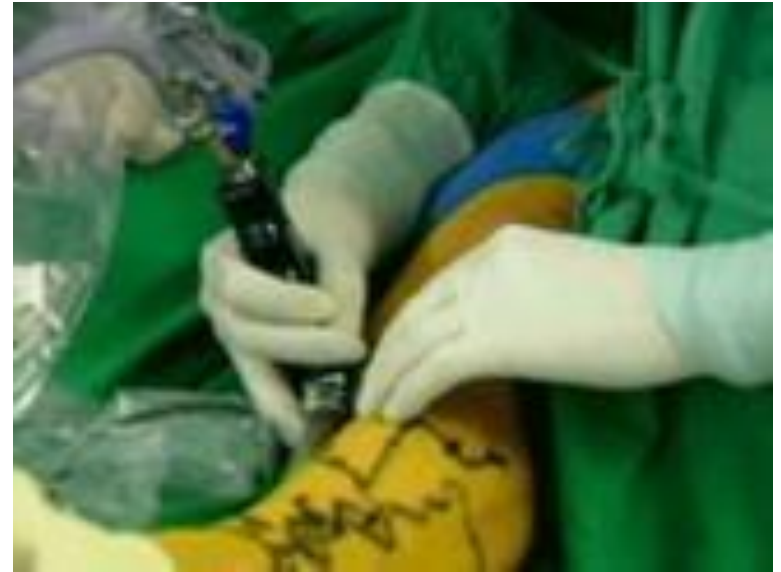- Деагреганты
- Антикоагулянты
- Методы и препараты для улучшения реологических свойств крови
- Ангиопротекторы и венотоники
- Компрессионная терапия



Оперативное лечение ПТФС

Показано при полной
облитерации вен
илеофemorального сегмента:

- Перекрестное бедренно-бедренное шунтирование
- Эндоскопическая субфасциальная диссекция перфорантных вен голени
- Коррекция мышечно-венозной помпы голени
- Восстановление клапанного аппарата



Спасибо за внимание!

