

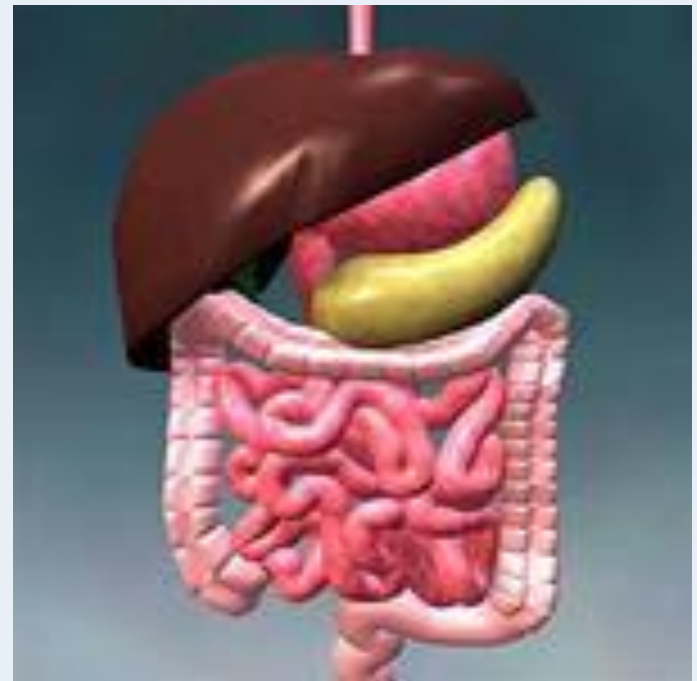ГБОУ СПО «Тольяттинский  
медколледж»

Пропедевтика детских

болезней

# Методы обследования органов пищеварения у детей

Касатикова Н.В.



# План лекции

1. Субъективное обследование органов пищеварения у детей
2. Объективное обследование органов пищеварения у детей
3. Лабораторно-инструментальное обследование

# Боли в животе

- Необходимо уточнить локализацию, иррадиацию, характер, периодичность и сезонность, связь с качеством и количеством пищи и временем возникновения.
- Различают:
  - ✓ боли во время приема пищи
  - ✓ ранние (спустя 30 мин 1 ч после еды)
  - ✓ поздние (через 1,5-3 ч после еды)
  - ✓ голодные (через 6-7 ч после приема пищи и исчезающие после еды)
  - ✓ ночные (близки к голодным, возникают с 11 ч вечера до 3 ч утра и проходят после приема пищи)

# Боли в животе

- В зависимости от интенсивности различают:
  - ✓ спастические боли, имеющие схваткообразный характер
  - ✓ боли, связанные с растяжением полых органов,- тупые, ноющие, тянущие
  - ✓ резкие «кинжальные» боли (наблюдаются при разрыве и прободении внутренних органов)

# Боли в животе

- Периодичность болей - чередование периодов болевых ощущений и хорошего самочувствия
- Сезонность - возникновение или усиление болей в весенне-осенний период
- Имеет значение также оценка лекарственных препаратов, прием которых способствует уменьшению болевых ощущений

# Рвота

- ✓ характер рвоты (пищеводная, желудочная, кровавая, кишечная, центральная)
- ✓ время ее возникновения (натощак утром, сразу после еды, спустя 1,5-2 ч после еды, на высоте болей)
- ✓ частота
  - Обращают внимание на облегчение состояния после рвоты.
  - Выясняют объем рвотных масс, их запах, цвет, консистенцию, наличие остатков пищи и различных примесей.

# Отрыжка

- Содержимое (воздухом, кислым и т.д.)
- Провоцирующие факторы (переедание, физические упражнения, употребление определенных продуктов),
- Частота

# Изжога

- Частота появления (эпизодически, несколько раз в день)
- Связь с приемом определенной пищи (острой, кислой, жирной, грубой) или лекарственных препаратов
- Положение тела

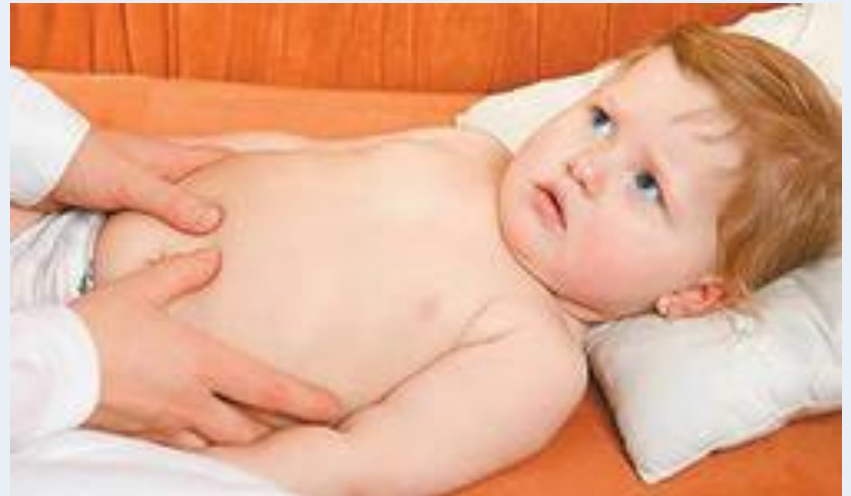

# Изменения аппетита

- Снижение
- Отсутствие
- Усиление
- Извращение (употребление в пищу несъедобных веществ: мела, извести, золы и т.д.)
- Чувство быстрого насыщения
- Сухость или неприятный вкус во рту

# Признаки хронической интоксикации

- Повышенная утомляемость, сниженная работоспособность, мышечная слабость
- Различные невротические расстройства (раздражительность, нарушение сна, плаксивость и др.)



# Анамнез болезни

- Начальные признаки заболевания, длительность, периоды обострений, продолжительность ремиссий, зависимость от смены условий питания, быта и труда, от предшествующих заболеваний и лечения и т.п.
- Учитывают данные предыдущих клинико-лабораторных и инструментальных исследований и эффект от применявшегося ранее лечения.

# Анамнез жизни

- Течение беременности у матери, роды (токсикоз беременности, травма ЦНС)
- Перенесенные заболевания, особенно острые кишечные инфекции
- Наличие диспепсических расстройств (срыгивание, рвота, неустойчивый стул и др.) с рождения
- Вид вскармливания
- Аллергическая настроенность
- Непереносимость определенных продуктов

# Анамнез жизни

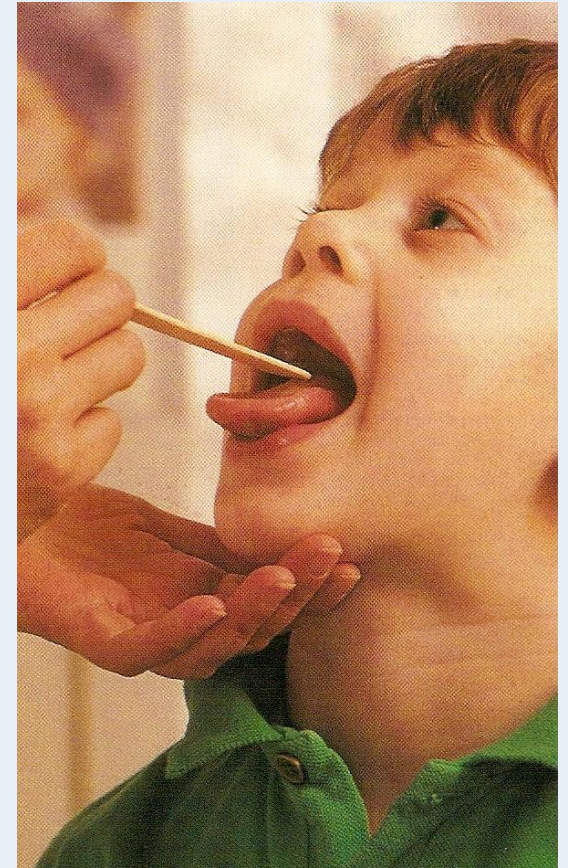
- Режим и характер питания: питание всухомятку, однообразная или недоброкачественная пища, злоупотребление специями, жареными, кислыми, солеными продуктами, переедание, голодание или недоедание, большие интервалы между приемами пищи.
- Нервно-эмоциональное и физическое перенапряжение.
- Семейный анамнез: возможная наследственная предрасположенность к заболеваниям ЖКТ

# Общий осмотр

- Окраска кожных покровов (бледность, желтушность, субиктеричность)
- Наличие высыпаний, геморрагии, расчесов, шелушений, телеангиэктазий, стрий, рубцов
- Расширение венозной сети на передней брюшной стенке («голова медузы») и боковых поверхностях живота

# Осмотр полости рта

- Проводится с помощью шпателя, которым поочередно отодвигают верхнюю и нижнюю губы, щеки и осматривают слизистую оболочку десен, зубы и язык.
- Затем шпателем прижимают язык и осматривают твердое и мягкое нёбо, язычок, заднюю стенку глотки, миндалины.



# Осмотр полости рта

- При осмотре слизистых оболочек отмечают: цвет, отечность, влажность, наличие налетов, высыпаний, кровоточивость.
- При осмотре языка отмечают: размеры, цвет, влажность, состояние сосочков, наличие налета, трещин.
- При осмотре зубов отмечают: молочные, постоянные, их число, формула, наличие кариеса.
- Отмечают глотание густой и жидкой пищи.
- Осмотр полости рта у детей раннего возраста проводится в конце объективного исследования ребенка.

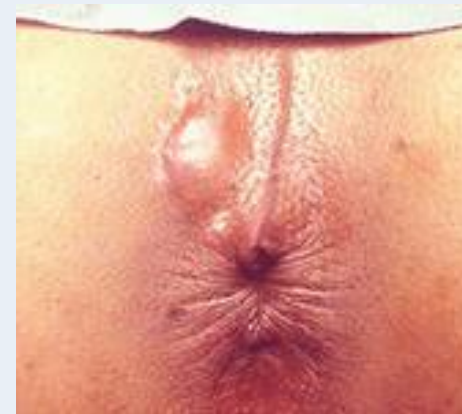

# Осмотр живота

- Производят как в вертикальном, так и в горизонтальном положениях больного.
- Обращают внимание на:
  - ✓ величину
  - ✓ форму
  - ✓ симметричность
  - ✓ участие в акте дыхания
  - ✓ расширение вен стенки живота
  - ✓ состояние пупка
  - ✓ наличие видимой перистальтики желудка и кишечника

# Осмотр заднего прохода

- Производят у старших детей в коленно-локтевом положении, у детей раннего возраста – в горизонтальном на спине при приведении ног к животу.
- Обращают внимание на:
  - ✓ цвет кожи и слизистой
  - ✓ наличие трещин
  - ✓ выпадение слизистой оболочки прямой кишки

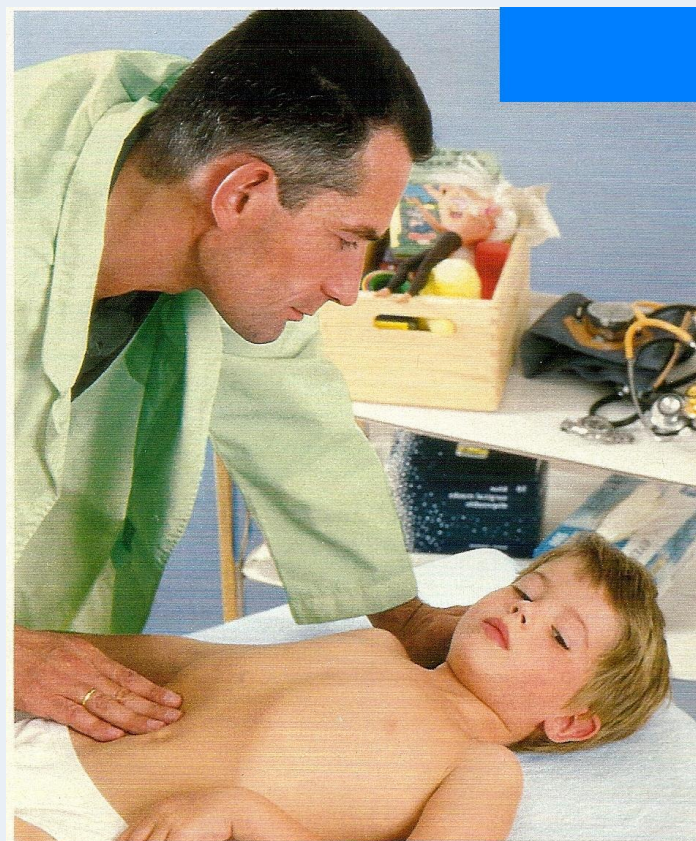


# Осмотр кала

- Цвет
- Консистенция
- Запах
- Патологические примеси (слизь, кровь, гной и т.д.)

# Пальпация

- Ребенок должен лежать на спине со слегка согнутыми в тазобедренных и коленных суставах ногами и вытянутыми вдоль туловища руками.
- Исследователь садится справа от пациента лицом к

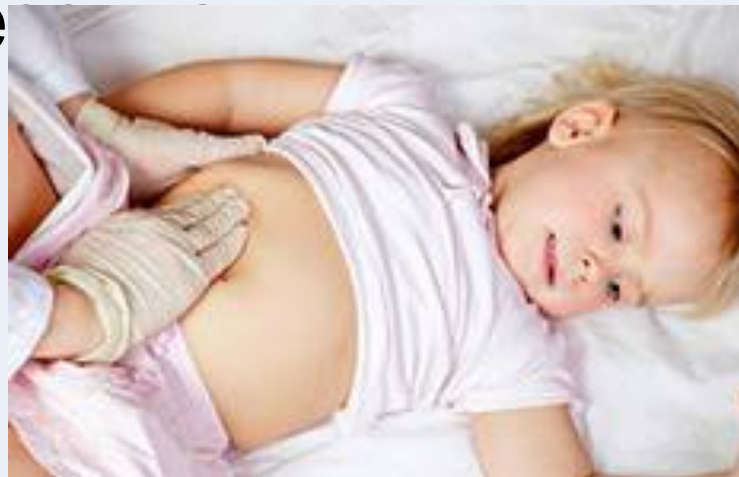

# Поверхностная (ориентировочная) пальпация

- Руку плашмя кладут на живот больного и производят легкие надавливающие движения против часовой стрелки с левой подвздошной области к левому подреберью, в эпигастрий, правое подреберье, правую подвздошную область, надлобковую область, затем по передней срединной линии снизу вверх к эпигастрию.
- Обращают внимание на: болезненность, напряжение мышц брюшной стенки.

# Глубокая скользящая пальпация по методу Образцова-Стражеско

- Исследование проводится в строгой последовательности: сигмовидная, слепая, восходящая, нисходящая, поперечно-ободочная кишки, желудок, 12-перстная кишка, поджелудочная железа, печень, селе



# Пальпация сигмовидной кишки

- Пальпирующую кисть располагают в левой подвздошной области перпендикулярно ходу кишки таким образом, чтобы основание ладони лежало на пупке, а кончики пальцев были направлены в сторону передней верхней ости левой подвздошной кости и находились в проекции сигмовидной кишки. Четырьмя полусогнутыми пальцами складку кожи смещают кнаружи от кишки во время вдоха пациента. Во время выдоха пальцы плавно погружают в брюшную полость до задней ее стенки. Затем производят скользящие движения руки в направлении, перпендикулярном длиннику кишки, перекачивая пальцы через кишку.

# Пальпация сигмовидной кишки

- Определяют: толщину, консистенцию, характер поверхности, болезненность, перистальтику, подвижность и урчание.
- В норме сигмовидная кишка прощупывается в виде гладкого, умеренно плотного тяжа диаметром 2-3 см, смещаемого в пределах 3-5 см, не урчащего, вяло и редко перистальтирующего.



# Пальпация слепой кишки

- Пальпирующую кисть располагают в правой подвздошной области так, чтобы ладонь лежала на передней верхней ости правой подвздошной кости, а кончики пальцев были направлены в сторону пупка и находились в проекции слепой кишки. Четырьмя полусогнутыми пальцами складку кожи смещают кнутри от кишки (к пупку) во время вдоха пациента. Во время выдоха пальцы плавно погружают в брюшную полость до задней ее стенки. Затем производят скользящие движения руки перпендикулярно длиннику кишки.

# Пальпация слепой кишки

- Определяют: толщину, консистенцию, характер поверхности, болезненность, перистальтику, подвижность, урчание.
- В норме слепая кишка имеет форму гладкого мягкоэластичного цилиндра диаметром 3-4 см, безболезненна, умеренно подвижна (в пределах 2-3 см), урчит при надавливании.

# Пальпация восходящего отдела толстой кишки

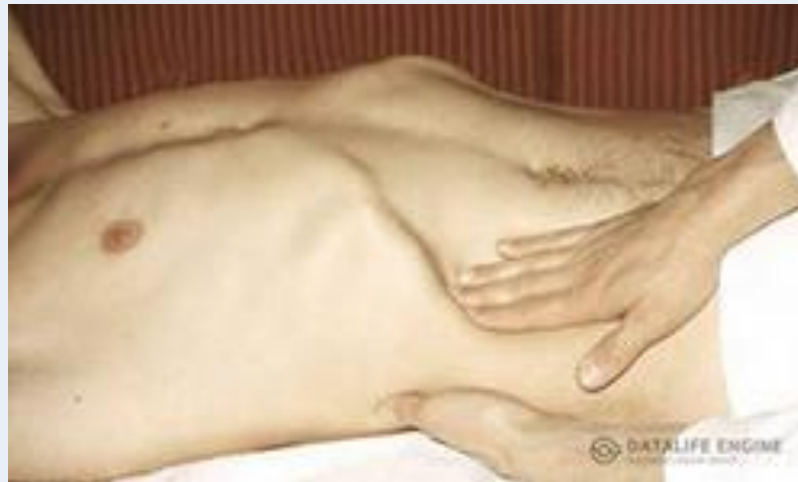- Кисть левой руки ладонной поверхностью вверх подкладывают под правую половину поясницы. Пальпирующую правую руку располагают в правом фланке поперечно ходу кишки так, чтобы основание ладони было направлено наружу, а кончики пальцев находились на 1-2 см латеральные наружного края прямой мышцы живота. Четырьмя полусогнутыми пальцами складку кожи смещают по направлению к пупку во время вдоха пациента. Во время выдоха пальцы плавно погружают в брюшную полость. Одновременно пальцами левой руки надавливают на поясничную область, приближая заднюю брюшную стенку к пальпирующей правой руке.

# Пальпация нисходящего отдела толстой кишки

- Ладонь левой руки продвигают дальше за позвоночник и подкладывают под левую половину поясницы. Пальпирующую правую руку заводят с левой стороны тела и располагают в левом фланке живота поперечно ходу кишки так, чтобы основание ладони было направлено наружу, а кончики пальцев находились на 1-2 см латеральнее наружного края прямой мышцы живота. Остальная пальпация такая же, как пальпация восходящего отдела толстой кишки.

# Пальпация восходящего и нисходящего отдела толстой кишки

- В норме восходящий и нисходящий отделы толстой кишки представляют собой подвижные умеренно плотные безболезненные цилиндры диаметром около 2 см.



# Пальпация поперечно-ободочной КИШКИ

- Ладони обеих рук кладут продольно на переднюю брюшную стенку с обеих сторон от срединной линии так, чтобы кончики пальцев располагались на уровне пупка. Кожную складку сдвигают в сторону эпигастральной области и пальпируют в направлении сверху вниз. Если кишка не обнаружена, пальпацию повторяют несколько раз, сместив исходное положение пальцев выше или ниже пупка.

# Пальпация поперечно-ободочной КИШКИ

- В норме поперечно-ободочная кишка располагается на уровне пупка или на 1-2 см ниже его уровня и пальпируется в виде цилиндра, изогнутого дугообразно книзу, умеренно плотного, диаметром около 2,5 см, безболезненна, легко смещается вверх и вниз, не урчит.

# Пальпация желудка

- Начинают прощупывание непосредственно под мечевидным отростком и постепенно передвигают пальпирующую руку книзу. В ряде случаев несколько выше пупка удается соскользнуть с мягкой складки, являющейся большой кривизной желудка.



# Аускультация фрикция желудка

- Стетоскоп устанавливают на область желудка (на левую прямую мышцу живота непосредственно ниже реберной дуги). Кончиком указательного пальца правой руки совершают отрывистые штриховые (трущие) движения по брюшной стенке сверху вниз, начиная от стетоскопа. При этом над желудком слышен громкий шуршащий звук, который за пределами желудка резко ослабевает или исчезает.
- В норме нижняя граница желудка находится выше пупка на 2-4 см.

# Пальпация 12-перстной кишки

- Поставив в несколько косое положение пальцы правой руки, сверху и справа вниз и влево пальпируют ниже края печени у наружного края правой прямой мышцы живота.
- У здоровых детей не пальпируется.

# Пальпация поджелудочной железы

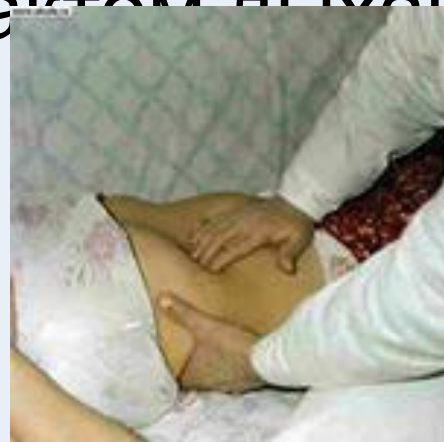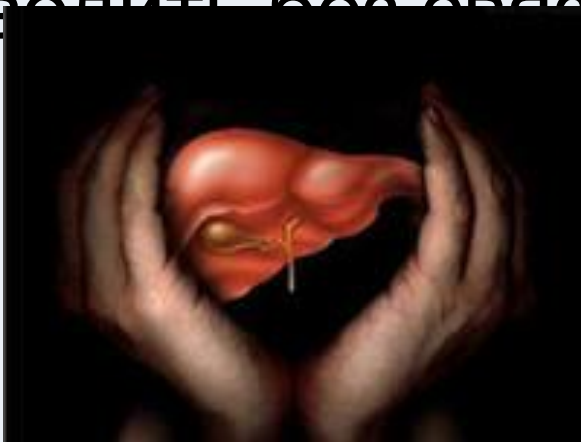
- Прощупать ее можно только при увеличении размеров. Пальпация производится в горизонтальном положении больного утром натощак. Необходимо найти нижнюю границу желудка пальпаторно или другим методом. Несколько согнутые пальцы левой руки устанавливают горизонтально на 2-3 см выше нижней границы желудка по наружному краю левой прямой мышцы живота. Поверхностными движениями пальцев сдвигают вверх кожу. Затем при выдохе погружают пальцы вглубь до задней брюшной стенки. Не отнимая пальцев, производят скользящее движение сверху вниз. При увеличении поджелудочной железы она пальпируется в виде тяжа.

# Пальпация печени (бимануальная)

- Вначале находят нижний край печени методом перкуссии, а затем пальпируют его. Левая рука располагается под нижним отделом правой половины грудной клетки. Правую руку плашмя кладут на правую половину живота, при выдохе ребенка руку глубоко вводят в брюшную полость, при вдохе пальпирующая рука выводится из брюшной полости в направлении вперед и вверх, обходя край печени. В этот момент определяют форму и очертания края печени, консистенцию,

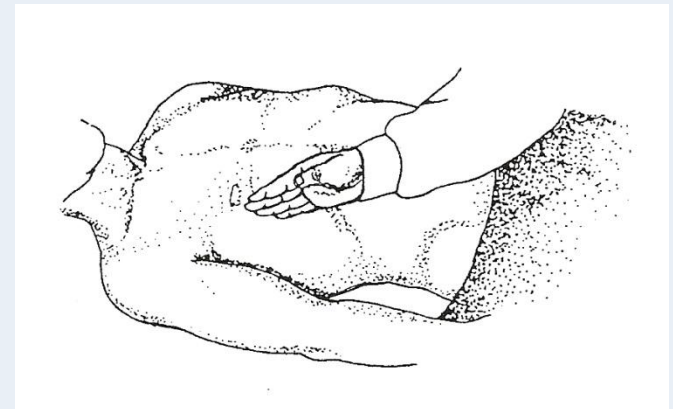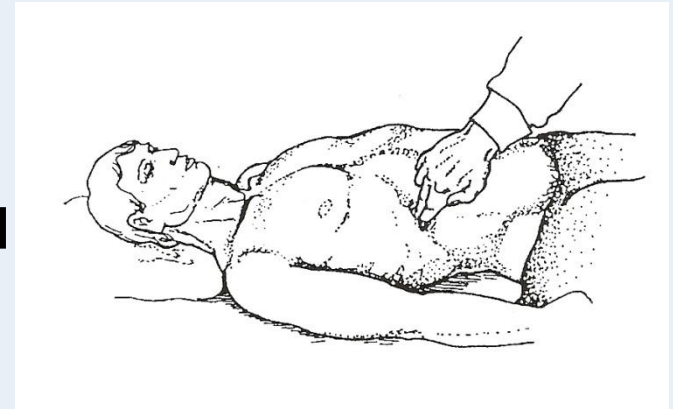
# Пальпация печени (бимануальная)

- У здорового ребенка нижний край печени безболезненный, острый, мягкоэластичный. До 5-7 летнего возраста печень выступает из-под края реберной дуги по среднеключичной линии на 1-2 см. В этом возрасте пальпацию можно проводить без связи с актом дыхания.



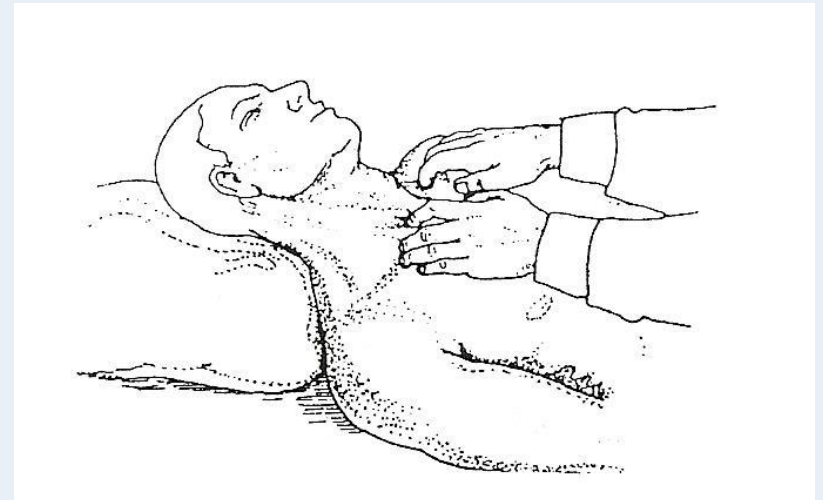
# Болезненные точки и симптомы при поражении желчного пузыря

- Пузырная точка: болезненность при надавливании в месте пересечения наружного края прямой мышцы живота с правой реберной дугой.
- Симптом Ортнера-Грекова: появление боли в правом подреберье при поколачивании ребром ладони поочередно по обеим реберным дугам.



# Болезненные точки и симптомы при поражении желчного пузыря

- Симптом Кера: усиление боли во время вдоха при обычной пальпации правого подреберья.
- Симптом Образцова-Мерфи: исследующий медленно погружает пальцы глубоко в правое подреберье. В момент вдоха больной испытывает сильную и резкую боль.
- Симптом Мюсси (френикус-симптом): болезненность при надавливании между ножками правой грудино-ключично-сосцевидной мышцы.



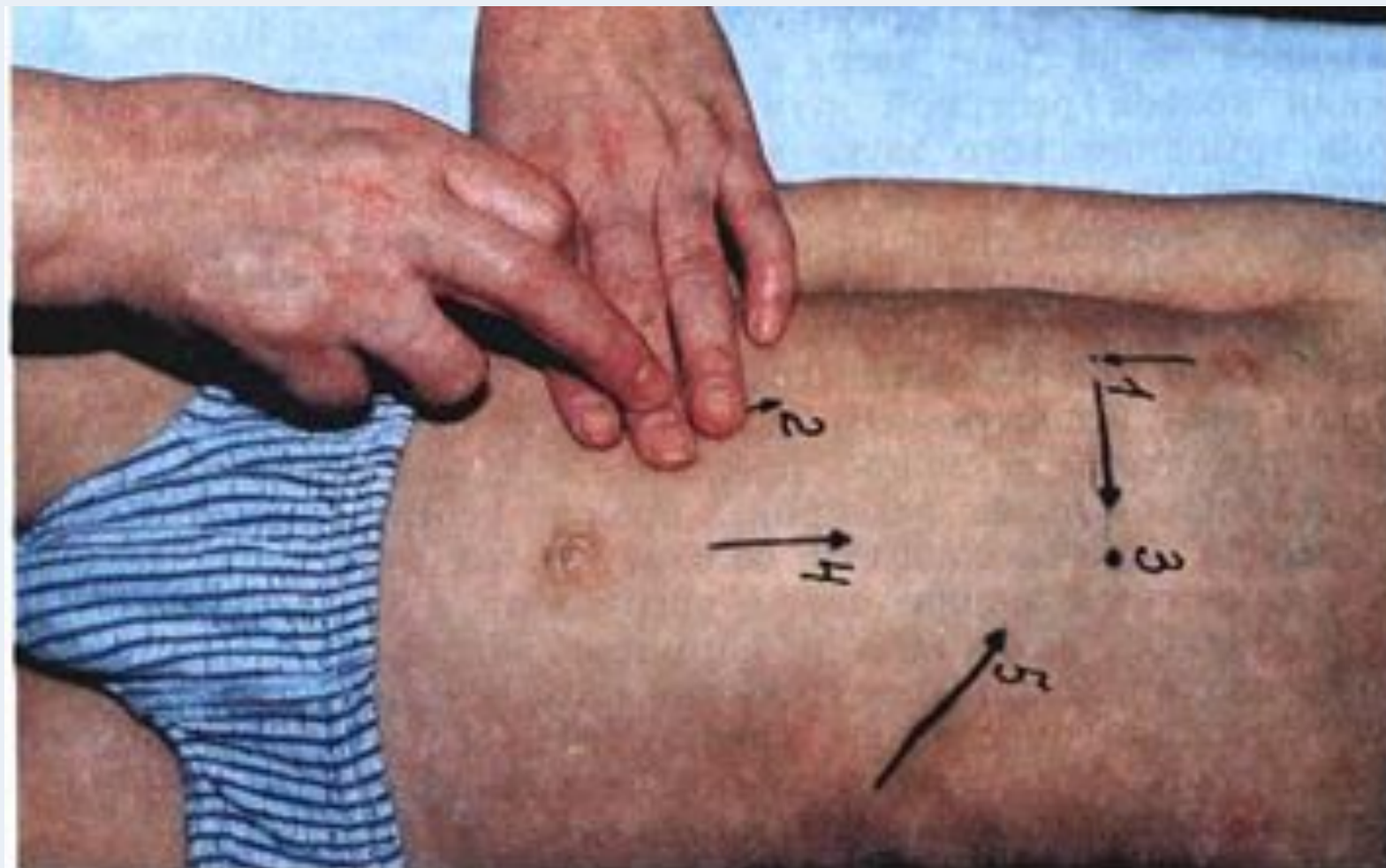
# Перкуссия печени по методу М.Г.

## Курлова

- Метод применяется у детей старше 7 лет.
- Вначале перкутируют сверху вниз по правой срединно-ключичной линии до печеночной тупости и ставят точку. После на этой же линии перкутируют, продвигаясь снизу от уровня пупка вверх до появления тупого звука, и ставят вторую точку. Расстояние между этими точками равно 9 см. Третью точку ставят у основания мечевидного отростка по срединной линии. Затем, перкутируя по той же линии от пупка вверх до тупого звука, ставят четвертую точку. Расстояние между третьей и четвертой точками равно 8 см. Перкутируя от третьей точки по левой реберной дуге до появления тимпанического звука, ставят пятую точку. Расстояние от третьей до пятой точки равно 7 см.



# Перкуссия печени по методу М.Г. Курлова



# Перкуссия живота

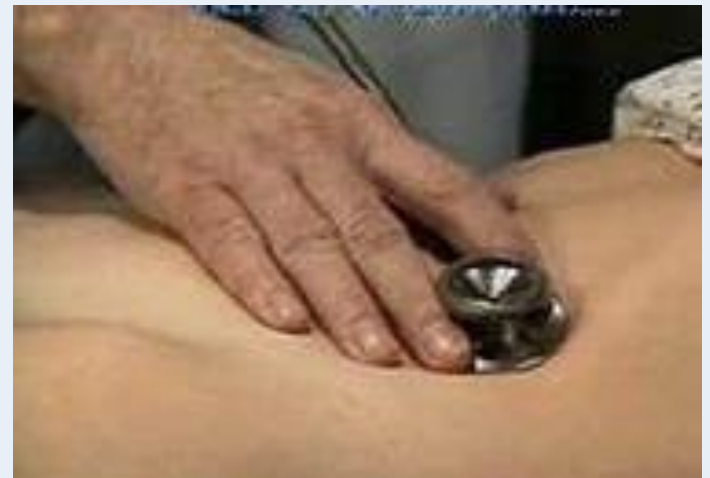- Проводят вниз от пупка в положении лежа и стоя и к боковым поверхностям в обоих направлениях. В положении лежа на спине, палец-плессиметр ставят продольно по передней срединной линии так, чтобы средняя фаланга его лежала на пупке. Перкутируют по пупочной линии поочередно в направлении правого и левого боковых отделов живота до перехода тимпанического звука в тупой. В норме с обеих сторон граница перехода тимпанического звука в тупой проходит по передним подмышечным линиям.

# Перкуссия живота

- Более медиальное расположение границы свидетельствует о скоплении свободной жидкости в брюшной полости.
- При переходе больного в вертикальное положение жидкость переместится в нижнюю часть брюшной полости. Поэтому в боковых областях живота будет определяться тимпанит, а перкуссия по вертикальным линиям в направлении сверху вниз в нижней половине живота выявляет область тупого звука с горизонтальной верхней границей.

# Аускультация

- Аускультация живота в норме выявляет периодически возникающие звуки перистальтики кишечника в виде урчания и переливания жидкости. При патологии эти звуковые явления могут усиливаться или ослабляться и исчезать.



# Лабораторно-инструментальное обследование

- Рентгенография и рентгеноскопия ЖКТ
- ФГДС
- Желудочное и дуоденальное зондирование, рН-метрия
- Биохимический анализ крови: печёночные пробы (билирубин, Сулемовая и тимоловая, АЛТ, АСТ)
- Анализ мочи на амилазу
- Копрологическое исследование
- Анализ кала на скрытую кровь
- Бактериологический анализ кала
- Анализ кала на яйца гельминтов, соскоб на энтеробиоз

Спасибо за внимание!

