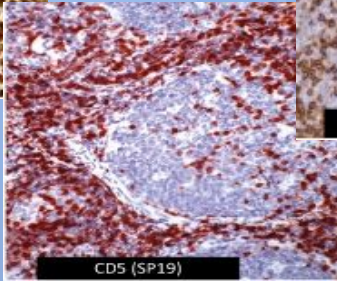
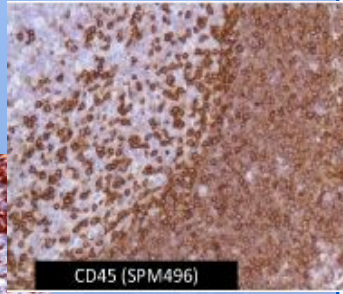


Cyclin D1 (SP4)

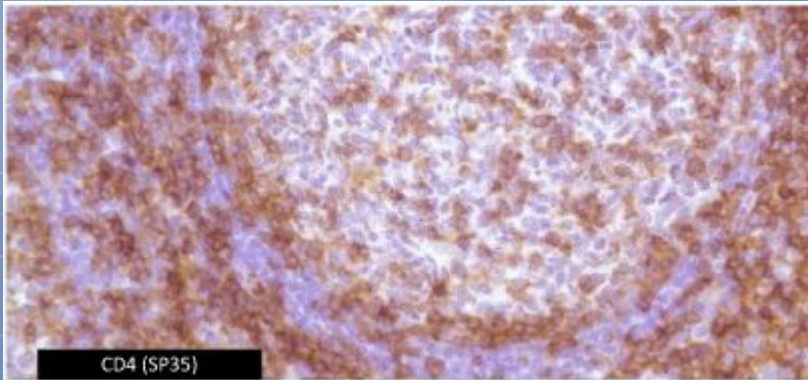


CD5 (SP19)

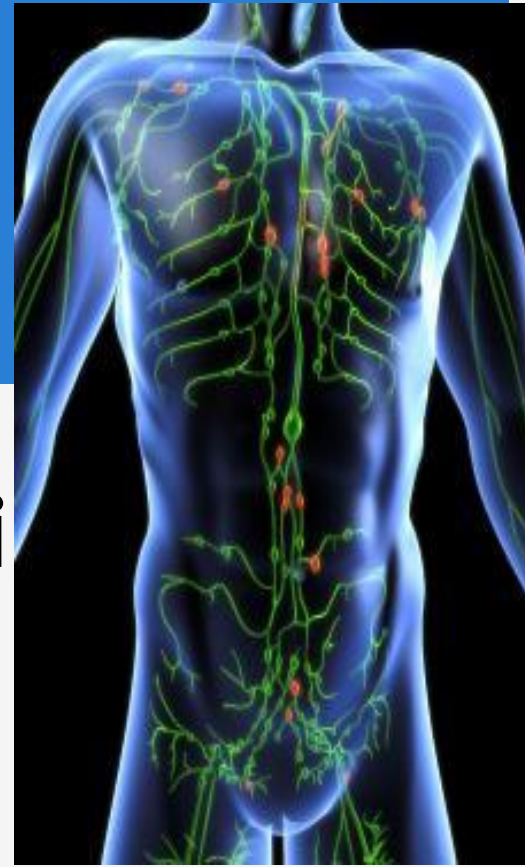


CD45 (SPM496)

Лимфопротиферативті аурулардың диагностикасы



CD4 (SP35)



Дайындаған: Өмірбекова Жәния
Терапия 602-1к

Лимфопрولیферативті аурулар – гематологияның ең кең ауқымды бөлімдерінің бірі. Себебі:

Иммунды жүйені құрайтын жасушалар бүкіл ағза бойынша кең таралған және функционалді гетерогенді қасиетке ие;



Лимфопрولیферативті аурулар барлық мүшеде дамуы мүмкін;



Гистологиялық құрылымы, клиникалық көріністері және болжамы әрқалай болуы мүмкін.

Лимфопрولیферативті аурулар 2 үлкен топқа бөлінеді.

Лейкоз

егер
лимфопрولیферативті
ауру бірінші рет сүйек
кемігінде дамыса;

мысалға:
*созылмалы
лимфолейкоз*

Лимфома

егер ісік бірінші рет
сүйек кемігінен тыс,
лимфоидты тінде
дамыса

мысалға: *тоқ
ішек
лимфомасы*

Лимфопротлиферативті аурулардың Еуро-Америкалық классификациясы (по N.L.Harris et al., 1994).

1) В-жасушалы ісіктер

- I. В-лимфоциттердің ерте ізашарларының ісіктері: -- лейкемия/лимфома.
- II. Перифериялық В-жасушалы ісіктер
 1. В-жасушалы созылмалы лимфолейкоз /пролимфоцитарлы лейкоз
 2. Лимфоплазмочитарлы лимфома /иммуноцитома.
 3. Мантиялы жасушалардың лимфомасы.
 4. Фоликулярлы орталықтың лимфомасы, субтиптері: диффузды, майдажасушалы.
 5. Маргиналды зонаның В-жасушалы лимфомасы
 6. Көкбауыр лимфомасы, маргиналды зонадағы
 8. Плазмочитома /плазможасушалы миелома.
 9. Ірі В-жасушаның диффузды лимфомасы, субтип: тимусты В-жасушалы лимфома;
 10. Беркитт лимфомасы.
 11. Беркитт-тәрізді жоғарғы дәрежелі қатерлі В-жасушалы лимфома;

2) Т-жасушалы ісіктер мен табиғи киллердің ісіктері

- I. Т--лимфоциттердің ерте ізашарларының ісіктері:
-- лейкемия/лимфома
- II. Перифериялық Т-жасушалы ісіктер мен табиғи киллердің ісіктері
 1. Т- жасушалы созылмалы лимфолейкоз /пролимфоцитарлы лейкоз
 2. Ірі гранулярлы лимфоциттердің лейкозы
-- Т-жасушалы тип;
-- НК-жасушалы тип;
 3. Саңырауқұлақты микоз /Сезари синдромы.
 4. Перифериялық Т-жасушалы лимфома,
Субтип: гамма, дельта гепатосплениялық Т-жасушалы лимфома.
Субтип: субкутаниальды панникулярлы Т-жасушалы лимфома.
 5. Ангиоиммунобластты Т-жасушалы лимфома.
 6. Ангиоцентрлік лимфома.
 7. Интестинальды Т-жасушалы лимфома (+/- энтеропатиямен бірге)
 8. Ересектердің Т-жасушалы лейкемиясы/лимфомасы
 9. Анапластикалық іріжасушалы лимфомасы
 10. Ходжкин-тәрізді анапластикалық іріжасушалы лимфома.

3)Ходжкин ауруы (лимфогранулематоз)

- I. Лимфогистиоцитарлы
- II. Нодулярлы склероз (склеронодулярлы).
- III. Араласжасушалы нұсқасы.
- VI. Лимфаның азаюы .
- V. Ходжкин ауруының классикалық нұсқасы.

Лимфопрولیферативті аурулардың негізгі топтары:

- -- В-жасушалы лимфопрولیферативті аурулар,
- -- Т-жасушалы лимфопрولیферативті аурулар,
- -- лимфогранулематоз



Ходжкиндік емес лимфома

Ходжкин аруы

Ходжкиндік емес лимфомалар

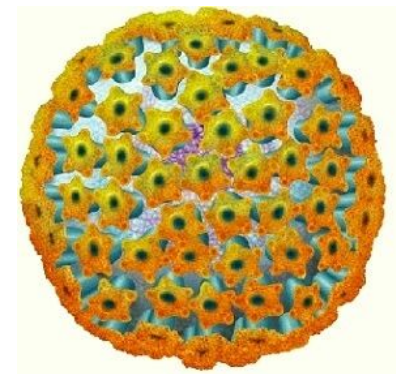
- **Ходжкиндік емес лимфомалар – иммунды жүйенің зақымдануынан дамидын неопластикалық гетерогенді аурулардың тобы.**
- **Лимфа ісіктерінің жасуша бөлінуінің қай сатысында дамуы аурудың болашақ клиникалық көріністері мен болжамын анықтайды.**
- **Иммунология, цитогенетика және молекулярлы биологияның жеткен жетістіктерінің арқасында лимфоманың арнайы субтиптерін, клиникалық ағымын, терапия мен болжамын анықтай аламыз.**

ЭТИОЛОГИЯСЫ

Лимфома этиологиясы әлі күнге белгісіз. Әсер факторлары ретінде:

1. Иондалған радиация,
2. Химиялық канцерогендер,
3. Қоршаған ортаның қолайсыз жағдайларын қарастырады.

✓ Қосымша, вирустардың да әсері бар екенін айта кету керек (алғаш рет 1964 жылы Африкада Беркетт лимфомасымен ауыратын науқастан Эпштейн-Барр вирусы бөлініп алынды).



Вирус Эпштейна-Барр (ВЭБ)

ВОЗдың ұсынысы бойынша лимфопролиферативті аурулар диагностикасына кіреді:

- Ісіктің морфологиялық субстратын анықтау;
- Ісік жасушаларының иммунофенотипін анықтау (иммуногистохимия, цитофлюориметрия);
- Ісіктің таралу деңгейін анықтау ;
- молекулярно-генетикалық өзгерістерді анықтау.

В-лимфоциттердің ерте ізашарларының ісіктері: лимфома

- ▣ **Бұл ауру ересектерде сирек кездеседі (10%), ал балаларда барлық ходжкиндік емес қатерлі ісіктердің 40% құрайды.**
- ▣ **ОЖЖ, лимфа түйіндері, бауыр, көкбауыр, тері, жұмсақ тіндердің зақымдануымен агрессивті түрде өтеді.**
- ▣ ***Жиі симптомдар:* артралгия, буындардағы ауру сезімі.**

Перифериялық қандағы өзгерістер:	Цитохимия:	Иммунофенотип:	Цитогенетика:
<p>анемия, және/не тромбоцитопения, және/не нейтропения, лейкоцитоз/лейкоцитопения. Лимфобласттардың морфологиясы «қол айнасы» формасында болады. Ядро формасы домалақ пішіннен дұрыс емес пішінге дейін, бұралған не қатпарлы болуы мүмкін.</p>	<p>миелопероксидаза, липидтер болмайды; PAS-оң заттары цитоплазмада не ядро айналасында майда гранула күйінде таралады немесе жасушада бірнеше ірі гранула түрінде орналасады. Лимфобласттарда қышқылды фосфатазаның белсенділігі тіркеледі.</p>	<p>лимфобласттар TdT (терминальды дезоксинуклеотидилтрансфераза — ерте ізашарларының маркері), HLA-DR, CD19, цитоплазмалық CD79a бөледі. Көп жағдайда CD10, CD24, CD20экспрессиясы, CD22 кездеседі, CD45 болмайды.</p>	<p>көптеген хромосомды аномалиялар тіркеледі, алайда тек осы ауруға тән аномалиялар жоқ.</p>

Т--лимфоциттердің ерте ізашарларының ісіктері:

- Жедел лимфобластты лейкоз балалардағы барлық жедел лимфобластты лейкоздардың 15% құрайды.
- Клиникалық көріністерінің ерекшеліктері: ісіктік үрдіске төстін, серозды қабықтардың қатысуы, превралды қуыста сұйықтық жиналады.
- Сонымен қатар теріде, лимфа түйіндерінде, бауыр, көкбауыр, Вальдейер лимфа сақинасында, ОЖЖ ісіктер орналасады.

Перифериялық қандағы өзгерістер	Цитохимия	Иммунофенотип:	Цитогенетика
<p>Жиі гиперлейкоцитоз және ісіктік массамен көрінеді.</p>	<p>Т-лимфобласттар қышқылды фосфатазаның белсенділігін фокальды нүкте түрінде береді.</p>	<ul style="list-style-type: none"> ▪ лимфобласттар TdT, CD1a, CD2, CD3, CD4, CD5, CD7, CD8 экспрессиялайды. ▪ CD4 и CD8 ко-экспрессиясы, CD10 экспрессия болуы мүмкін. ▪ Тимустағы дифференцировка сатысының қайсысында онкогенді трансформация жүруіне байланысты лимфобласттар әртүрлі антигендер кездесуі мүмкін: [ерте сатысында— цитоплазмалық CD3, CD2, CD7, кейінірек — CD1a, CD5 (кортикальды тимоциттер), соңғы сатысында— мембранды CD3]. 	<p>Т-жасушалы рецепторлардың геніне әсер ететін көптеген транслокациялар тіркеледі.</p>

В-жасушалы созылмалы лимфобластты лейкоз

Созылмалы лимфобластты лейкоз — апоптоз үрдісінің бұзылысынан дамидын ауру. Жасы 55 тен жоғары науқастар ауырады.

Бұл лейкоз барлық лейкоздардың 30% құрайды.

Клиникалық көріністері: лимфаденопатия, гепатомегалия, спленомегалия, бактериялы және вирусты инфекциялар. Көбіне созылмалы лимфобластты лейкоздың ағымы аутоиммунды аурулармен, екіншілік ісіктердің пайда болуымен, пролимфоцитарлы лейкозға (Рихтер синдромы (диффузды іріжасушалы лимфома)) немесе жедел лейкозға ауысуымен қиындай түседі.

Созылмалы лимфобластты лейкоздың диагностикалық критерийлері:

- перифериялық қандағы абсолютті лимфоцитоз—1 мкл 5000 нан жоғары;
- пролимфоциттер —10% дан төмен;
- сүйек кемігіндегі лимфоцитоз—30% дан жоғары;
- иммунологиялық фенотип — CD19+CD23+CD5+.

Перифериялық қандағы өзгерістер

Имунофенотип:

Цитогенетика

абсолютті лимфоцитоз.
Лейкоцитарлы формулада: ересек лимфоциттер 45-95%, бірен-саран пролимфоциттер, нейтропения.
Лимфоциттердің пішіні майда (7-10 мкм), дөңгелек ядролы.
Аутоиммунды гемолитикалық анемия, сирек тромбоцитопения кездеседі

ісік жасушалары В-жасуша антигендерін экспрессиялайды— CD19, CD20 (әлсіз), CD22 (әлсіз), CD79a, CD23, CD43, CD5, IgM или IgM+IgD иммуноглобулиндерінің әлсіз экспрессиясы байқалады.
Соңғы кезде леталды болжамды көрсететін ZAP-70 ақуызы (70-kD Zeta-Associated Protein) экспрессиясы зерттелуде.

1/3 жағдайда қосымша 12 хромосомасы (трисомия 12) анықталады.

Перифериялық Т-жасушалының ісіктері

Барлық қатерлі ісіктердің 15%-ы Т-жасушаларынан түзіледі.

- ❖ Бұл ауру кейбір географиялық аймақтармен байланысты. Мысалы, Жапония және Азияның басқа да мемлекеттерінде HTLV-I (человеческим Т-лимфотропным вирусом 1-го типа) вирусымен шақырылатын Т-жасушалы лимфомалар жиірек кездеседі.

В-жасушалы пролимфоцитарлы лейкоз

**Өте сирек кездеседі. Лимфоцитарлы ісіктердің 1% құрайды.
Науқастардың орта жасы— 70 жас.**

**Көбіне спленомегалия, перифериялық лимфа түйіндерінің шамалы
үлкеюі байқалады.**

***Перифериялық қанда:* анемия және тромбоцитопения, лейкоцитоз
($\geq 100 \times 10^9/\text{л}$), пролимфоциттер $>55\%$. Сүйек кемігінде диффузды
лимфоидты инфильтрация.**

***Иммунофенотип:* CD19, CD20, CD22, CD79a и b, FMC7; CD5, M+/-D
классындағы иммуноглобулиндердің ерекше экспрессиясы тіркеледі.**

***Цитогенетика:* жиі кездесетін хромосомды аномалия — 14q+, сирек
t(11;14) транслокациясы, трисомия 12.**

T-жасушалы пролимфоцитарлы лейкоз

Өте сирек кездесетін, 70 жастан асқан адамдарда тіркелетін ауру.

- ✓ **Клиникалық көрінісі:** жайылған лимфаденопатия, эритематоз түріндегі терінің зақымдануы, папулезді бөртпелер, гепатоспленомегалия.
- ✓ Сүйек кемігінде пролимфоциттерден тұратын диффузды лимфоидты инфильтрация байқалады.
- ✓ **Перифериялық қанда** — анемия, пролимфоциттерден тұратын гиперлейкоцитоз.
- ✓ **Иммунофенотип:** ісіктік жасушалар CD2+CD3+CD5+CD7+ CD4+CD8-/+ экспрессиялайды.
- ✓ **Цитогенетика:** 14 хромосоманың аномалиясы , t(14;14). Транслокация.
- ✓ **Орташа өмір сүру ұзақтығы 7 ай.**

Беркитт Лимфомасы

Барлық қатерлі лимфомалардың 3-5% құрайды.
Ересектерде өте сирек кездеседі. Үш типі бар:

- **Эпштейн-Барр вирусымен байланыстыратын эндемиялық тип (Экваториалды Африка, Жаңа Гвинея),**
- **Барлық жер жүзінде тіркелетін спорадиялық тип (беркитт тәрізді лимфома). Еуропада, АҚШ, Ресейде өте сирек кездеседі және еректерде 1-2% құрайды;**
- **Және ВИЧ-пен байланыстыратын Беркитт лимфомасы. Балаларда Беркитт лимфомасы барлық лимфомалардың 30-50% құрайды.**

▣ *Перифериялық қан мен сүйек кемігінде:*
мономорфты лимфоидты элементтердің
инфильтрациясы, көптеген макрофагтар
кездеседі.

Иммунофенотип: ісіктік жасушалар IgM және
пан-В-жасушалы антигендерді (CD19, CD20,
CD22), CD10, Bc1б, жиі — CD21 (Эпштейн-Барр
вирусының рецепторы) түзеді.

Цитогенетика: с-тус протоонкогенінің
белсенуімен t(8;14) (q24; q32) транслокациялары
бар. Кейде t(2;8) и t(8;22) транслокациялары
табылады.

Агрессивті НК-жасушалы лейкоз

- ❑ Табиғи Т-киллерлердің лейкозы көбіне Азия елдерінде жастарда тіркеледі.
- ❑ Клиникалық көріністері: лихорадка, гепатоспленомегалия, асқазан ішек жолдарының зақымдануы, лимфаденопатия. Ауру коагулопатия, гемофагоцитарлы синдроммен, полиорганды жетіспеушілікпен асқынуы мүмкін.
- ❑ Табиғи Т-киллерлердің лейкозының патогенезінде Эпштейна-Барр вирусы негізгі рөл атқарады.
- ❑ Перифериялық қанда — анемия, абсолютті лимфоцитозбен лейкоцитоз.
- ❑ Иммунофенотип: ісік жасушалары CD2+CD16+CD56 экспрессиялайды.

Арнайы антиденелердің панелі

Антиген	Вид	Клон	Антиген	Вид	Клон	Антиген	Вид	Клон	
ALK	Rabbit	SP8	CD15	Mouse	MMA	CD138	Rabbit	Polyclonal	
		Polyclonal					Mouse	B-A38	
	Mouse	ALK-1			MY-1				
Bcl-2	Rabbit	5A4	CD20	Mouse	L26	Cyclin D1	Rabbit	SP4	
									BV2
		SP66	CD21	Rabbit	EP3093			Polyclonal	
		Polyclonal		Mouse	2G9		Mouse	DCS-6	
	E17			1F8					
	Mouse	124	CD23	Rabbit	SP23	EMA	Mouse	GP1.4	
		100/D5						MRQ-57	
Bcl-6	Mouse	GI191E/A8		Mouse	1B12			MRQ-17	
CD2	Mouse	MRQ-11			MHM6	Granzyme B	Rabbit	Polyclonal	
CD3	Rabbit	2GV6	CD30	Mouse	Ber-H2			Mouse	GZB01
			SP7	CD34		Polyclonal	Fascin	Mouse	55k-2
			MRQ-39			Mouse		QBEnd/10	
		Polyclonal	CD45RO	Mouse	UHL1	Ki-67	Rabbit	Polyclonal	
	Mouse	PS1	CD45	Mouse	RP2/18			30-9	
		F7.2.38			2B11 & PD7/26	MUM1	Rabbit	Polyclonal	
CD4	Rabbit	SP35	CD56	Mouse	MRQ-42			MRQ-43	
	Mouse	1F6					123C3.D5	Mouse	MUM1p
CD5	Rabbit	SP19	CD57	Mouse	NK1	PAX-5	Rabbit	SP34	
		BV1	CD68	Mouse	KP1			Mouse	BV6
	Mouse	4C7					PG-M1		24
CD7	Rabbit	SP94	CD79 α	Rabbit	SP18	Perforin	Mouse	5B10	
		Mouse			MRQ-56				Polyclonal
CD8	Rabbit	SP57	CD79 α	Mouse	JCB117	PCNA	Rabbit	Polyclonal	
					SP16				Mouse
		Mouse	C8/144B		HM47/A9				
		144B			HM57	TdT	Rabbit	Polyclonal	
CD10	Rabbit	SP67	CD99	Rabbit	EPR3097Y			Mouse	SEN28
		Mouse			Polyclonal		Polyclonal		
		56C6		Mouse	O13	Vimentin	Rabbit		
					H036-1.1		Mouse	V9	

**1. Лимфопролиферативті аурулар
классификациясы нешеге бөлінеді?**

- a) 2
- b) 3
- c) 4
- d) 5

2. Эпштейн-Барр вирусы қай лимфопрولیферативті ауруда бөлініп алынды?

- a) Ходжкин лимфомасы
- b) Беркитт лимфомасы
- c) Сезари синдромы
- d) Мантиялы жасушалардың лимфомасы

3. Т--лимфоциттердің ерте ізашарларының ісіктері иммунофенотиптеу әдісімен зерттеу жүргізгенде қай антиген соңғы сатысында анықталады?


- a) цитоплазмалық CD3, CD2, CD7
- b) CD1a, CD5 (кортикальды тимоциттер)
- c) мембранды CD3
- d) CD42, CD200

4. Созылмалы лимфобластты лейкоздың диагностикалық критерийі?

- a) Анемия, пойкилоцитоз, анизоцитоз;**
- b) Лейкоцитопения, тромбоцитопения, нейтропения;**
- c) Пролимфоциттерден тұратын гиперлейкоцитоз;**
- d) Абсолютті лимфоцитоз.**

5. 70 жастан асқан адамдарда тіркелетін өте сирек кездесетін ауру?

- a) Т-жасушалы пролимфоцитарлы лейкоз**
- b) В-лимфоциттердің ерте ізашарларының ісіктері**
- c) Перифериялық Т-жасушалының ісіктері**
- d) В-жасушалы созылмалы лимфобластты лейкоз**



Қолданылған әдебиеттер

- <http://www.rusmedserv.com/hematology/lymph.shtml>
- Астана Медициналық Журналы 2012 №6 (74) 70 бет
- http://www.biovitrum.ru/product/morfologiya/immunogistohimiya/pervichnye_antitela/antitela_dlya_diagnostiki_in_vitro/paneli_antitel/diagnostika_limfoproliferativnyh_zabolevanij/
- <http://meddaily.info/?cat=article&id=899>