

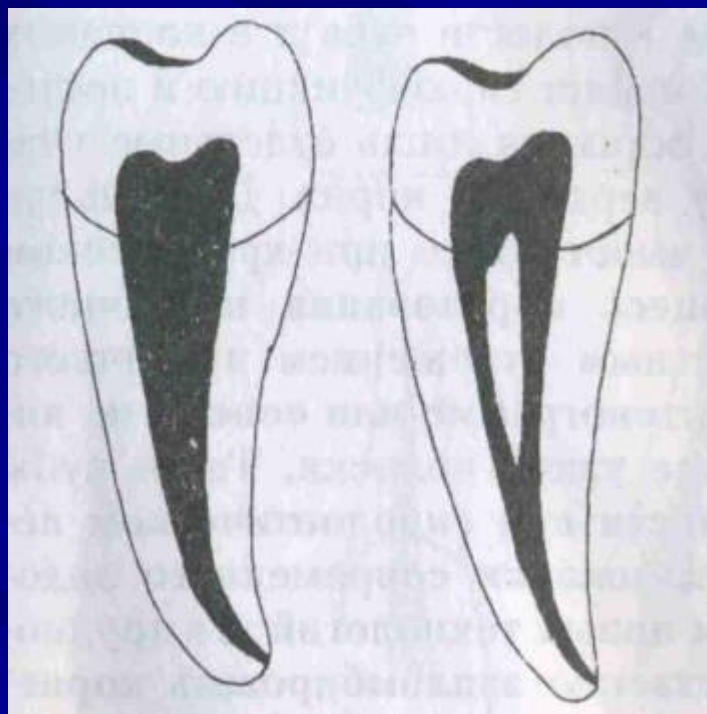
**ДИФФЕРЕНЦИАЛЬНАЯ ДИАГНОСТИКА  
ПУЛЬПИТОВ. ВЫБОР МЕТОДА  
ЛЕЧЕНИЯ ПУЛЬПИТОВ НА  
ОСНОВАНИИ ПАТОГЕНЕТИЧЕСКИХ  
ОСОБЕННОСТЕЙ РАЗВИТИЯ РАЗНЫХ  
ФОРМ ВОСПАЛЕНИЯ ПУЛЬПЫ**

**Подготовила к.мед.н., доцент ЗАБОЛОТНАЯ И.И.**

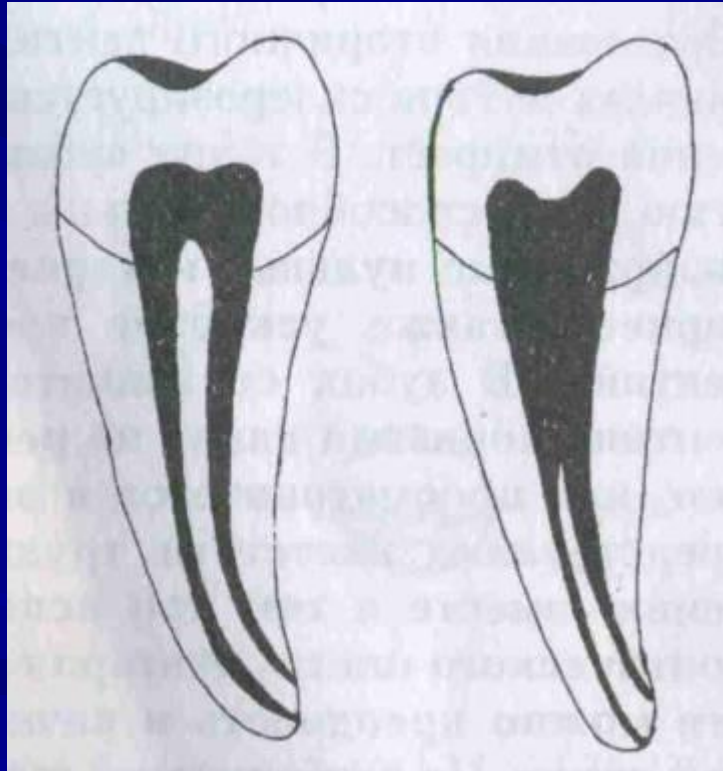
Воспаление пульпы зуба у взрослого населения Украины занимает второе место среди стоматологической заболеваемости по обращаемости - 14,5-18,8%. Качественные результаты пломбирования каналов корней зубов на массовом приеме в поликлинике не превышают 30 %. По данным Е.В. Боровского (1997), до верхушечного отверстия пломбируется 80,59 % однокорневых зубов и 13,43 % - многокорневых. Таким образом, неудовлетворительное пломбирование каналов корней зубов диагностируется в 51,3 % случаев. Частота развития периодонтитов, как отдаленного последствия неадекватного лечения пульпитов, достигает 60 - 70 %.

## ТИПЫ КАНАЛОВ В ОДНОКОРНЕВЫХ ЗУБАХ (по Бренку, 1984):

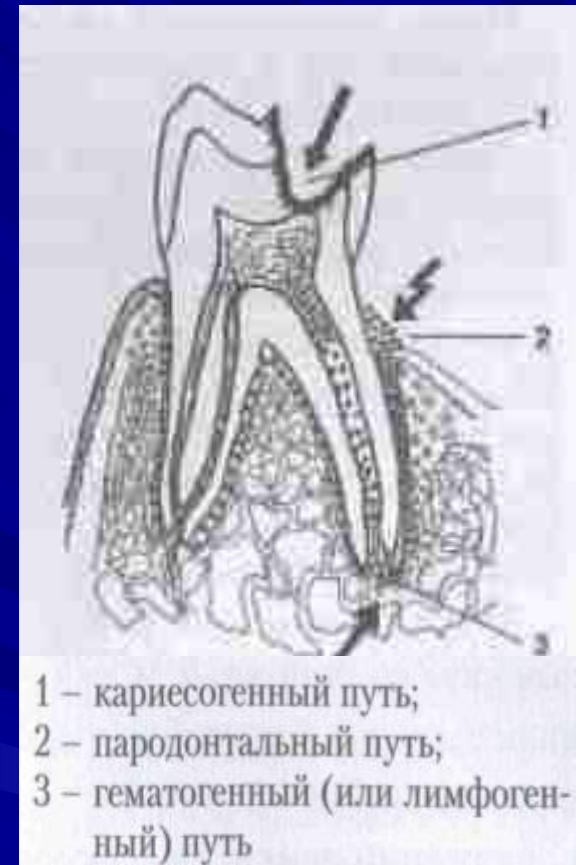- **1 ТИП** – зубы, которые имеют один корневой канал, продолжающийся на всем протяжении до верхушки корня;
- **2 ТИП** – зубы, имеющие два корневых канала, которые в области верхушки корня соединяются и заканчиваются одним корневым каналом;



- **3 ТИП** – зубы, которые имеют два корневых канала на всем его протяжении и открываются двумя отдельными верхушечными отверстиями;
- **4 ТИП** – зубы, которые имеют один корневой канал, заканчивающийся в апикальной части корня двумя самостоятельными каналами (с двумя апикальными отверстиями).



**По этиологическому фактору** - инфекционные и неинфекционные (травматические, токсические, термические, медикаментозные). Самые частые - инфекционные пульпиты, причина которых - микроорганизмы и их токсины, поступающие в пульпу из нелеченной кариозной полости и при негерметическом прилегании пломбы к тканям зуба, при пародонтитах тяжелой степени - микроорганизмы проникают через пародонтальные карманы, а также гематогенным путем - при остеомиелитах челюстей, гайморитах (ретроградные пульпиты) или при сепсисе, малярии, скарлатине, кори, гриппе. При пульпитах определяется различная микробная флора как аэробная (*St. aureus.*, *St. epidermidis*, *SL saprophyticus* и др.), так и анаэробная (*B. fragilis*, *B. melani nogenicus*. *B. onJis*. *F. Nucleatim*), преобладают ассоциации стрептококков (группа энтерококков), лактобактерий.



## ПАТОГЕНЕЗ

Гиперемия, а, в последующем, альтеративные процессы, протекают в замкнутой полости зуба, стенки которой представлены твердой тканью — дентином. При этом есть верхушечное отверстие, через которое проходят и приводящие, и отводящие кровь сосуды при отсутствии значимых коллатералей. Это обуславливает нарушение кровообращения с возникновением серозно-гнойного воспаления и тромбоза. При увеличении давления в замкнутом объеме полости зуба на нервные окончания возникает болевой синдром. Поражение стенок сосудов сопровождается выходом лейкоцитов и образованием клеточных инфильтратов, что приводит к появлению в пульпе гнойных очагов, их слиянию и последующему некрозу пульпы. Острому воспалению присущи различные факторы защиты, которые могут привести к локализации (отграничению) воспалительного очага или даже способствовать самоизлечению. Одним из них является способность ткани пульпы задерживать микробную инвазию, особенно в первые 24-48 часов воспаления. Не менее важными факторами являются усиление оттока лимфы, расширение лимфатических сосудов, повышение их проницаемости в 1-2 сутки.

# КЛАССИФИКАЦИИ

- 1. **По причинному фактору** (этиологические): инфекционные (микробные), химические, токсические, физические (термические, травматические и т.д.), конкрементозные, гематогенные и лимфогенные, ятрогенные.
- 2. **Морфологически** (патоанатомически): гиперемия пульпы, экссудативные (серозный, гнойный), альтеративные (язвенный, гангренозный, некроз пульпы), пролиферативные (гипертрофический, фиброзный, гранулирующий, гранулематозный), дистрофические (атрофия пульпы).
- 3. **Топографо-анатомически:**
  - а) частичный, ограниченный, локальный, поверхностный, коронковый;
  - б) общий, тотальный, диффузный, разлитой и т.п.
- 4. **Клинически** (патофизиологически): острый, хронический, обострившийся, открытый, закрытый, асептический, осложненный периодонтитом.
- 5. **Манипуляционно:** медикаментозный, остаточный, ятрогенный, обратимый, необратимый.

# Классификация Е.С. Яворской и Л.И. Урбанович (Киев, 1964):

- Острый пульпит: гиперемия пульпы, травматический пульпит (случайно обнаженная пульпа, перелом зуба с обнажением пульпы), ограниченный, диффузный (серозный), гнойный.
- Хронический пульпит: фиброзный, гипертрофический, гангренозный, конкрементозный.
- Обострившийся хронический пульпит.
- Пульпит, осложненный периодонтитом.

Сейчас получает распространение и обоснование оценка состояния пульпы, предполагающая врачебную тактику, т.е.:

- а) **обратимый пульпит** (консервативная терапия без хирургического вмешательства на пульпе);
- б) **необратимый пульпит** (хирургическое вмешательство с полным или частичным удалением тканей пульпы).



## ДИАГНОСТИКА ГИПЕРИМИИ ПУЛЬПЫ И ОСТРОГО ОЧАГОВОГО ПУЛЬПИТА

Диагноз	Анамнез	Зондирование кариозной полости	Перкуссия	Термопроба	Электро-возбудимость
<b>Гиперемия пульпы</b>	Острая самопроизвольная боль 1-2 мин, светлые промежутки – 6-24ч. Боль от всех раздражителей 1-2 мин после их устранения, без иррадиации	Болезненно на ограниченном участке дна, боль недолго сохраняется и после зондирования	Безболезненная	Боль от холодной воды 1-2 мин после устранения раздражителя	8-12 мкА
<b>Острый ограниченный пульпит</b>	Острая самопроизвольная боль 3-10 мин, светлые промежутки – от 2ч. Приступы усиливаются ночью, боль от всех раздражителей, медленно проходит, без иррадиации	Болезненно в одной точке, боль сохраняется и после зондирования	Безболезненная	Боль от холодной и горячей воды после устранения раздражителя	15-25 мкА

## ДИФФЕРЕНЦИАЛЬНАЯ ДИАГНОСТИКА ХРОНИЧЕСКОГО ФИБРОЗНОГО ПУЛЬПИТА, ПРОТЕКАЮЩЕГО ПРИ ЗАКРЫТОЙ ПОЛОСТИ ЗУБА

Клинические признаки	<b>ХРОНИЧЕСКИЙ ФИБРОЗНЫЙ ПУЛЬПИТ</b>	<b>ОСТРЫЙ ГЛУБОКИЙ КАРИЕС</b>	<b>ОСТРЫЙ ОГРАНИЧЕННЫЙ ПУЛЬПИТ</b>
Анамнез	В прошлом - острая или ноющая длительная боль	Острой боли в прошлом нет	Острая боль впервые появилась в течение дня
Характер боли	Ноющая, от раздражителей, ночью нет	Острая, кратковременная, возникает от раздражителей	Острая, самопроизвольная, приступообразная, усиливается от раздражителей и ночью
Продолжительность болевого приступа	Долго не исчезает после устранения раздражителей	Кратковременная, прекращается сразу после устранения раздражителя	В течение дня – несколько кратковременных приступов с продолжительными ремиссиями
Рентгенография	Могут быть, напоминающие деформацию периодонтальной щели	Отсутствуют	

# ДИФФЕРЕНЦИАЛЬНО-ДИАГНОСТИЧЕСКИЕ ПРИЗНАКИ ХРОНИЧЕСКОГО ГАНГРЕНОЗНОГО ПУЛЬПИТА И ХРОНИЧЕСКОГО ВЕРХУШЕЧНОГО ПЕРИОДОНТИТА

Признак	ГАНГРЕНОЗНЫЙ ПУЛЬПИТ	ВЕРХУШЕЧНЫЙ ПЕРИОДОНТИТ
Характер боли	Отсутствует или ноющая, возникает от горячего	Отсутствует, возможно ощущение дискомфорта при накусывании на зуб
Зондирование	Резко болезненно в устье канала или в его глубине	При врастании грануляций в канал может быть болезненно, иначе - безболезненно
Электровозбудимость пульпы	40-80 мкА	100-120 мкА

## ДИФФЕРЕНЦИАЛЬНО-ДИАГНОСТИЧЕСКИЕ ПРИЗНАКИ ХРОНИЧЕСКИХ ФОРМ ПУЛЬПИТА

Клинические признаки	Хронический фиброзный пульпит	Гипертрофический пульпит	Гангренозный пульпит
Состояние дна кариозной полости	Полость зуба вскрыта или закрыта. Дентин размягчен	Полость зуба открытая, заполненная разросшимся «полипом» пульпы	Полость зуба открыта
Реакция на зондирование	Болезненно	Зондирование «полипа» мало болезненное, он кровоточит. Пульпа в полости зуба резко болезненна	Поверхностное – безболезненное, глубокое – болезненное, пульпа может кровоточить
Реакция на температурные раздражители	Медленно нарастающая боль от горячего или холодного, особенно при чередовании раздражителя	Не постоянная. Может быть от горячего	Медленно нарастающая ноющая боль от горячего, особенно на чередование холодный - горячий
Перкуссия	Безболезненная	Безболезненная, при механическом раздражении «полипа» возможна болезненность	Иногда слабо болезненна
Электровозбудимость пульпы	20-40 мкА	20-40 мкА	40-80 мкА
Рентгенологическое исследование	Может быть незначительная деформация периодонтальной щели в области верхушки корня зуба	Периодонтальная щель без изменений или слегка расширена у верхушки	В 50% расширение или деформация периодонтальной щели на всем протяжении

## ОСНОВНЫЕ ДИФФЕРЕНЦИАЛЬНО-ДИАГНОСТИЧЕСКИЕ ПРИЗНАКИ ХРОНИЧЕСКОГО КОНКРЕМЕНТОЗНОГО ПУЛЬПИТА

Клинические признаки	Хронический конкрементозный пульпит	Невралгия тройничного нерва
Боль	Медленно нарастающая иррадирующая самопроизвольная боль, длительные приступы боли, чаще ночью, может провоцироваться термическими раздражителями	Кратковременная иррадирующая самопроизвольная боль, резкая, чаще в определенные часы суток. Боль возникает при прикосновении к коже лица, слизистой оболочке полости рта, разговоре (к курковым зонам)
Электровозбудимость	40-60 мкА	Не изменена
Реакция на перкуссию	Слабо болезненна при сравнении с реакцией здоровых зубов	нет
Рентгенологические изменения	В полости зуба видны дентиклы, облитерация полости зуба, корневых каналов	Рентгенологические изменения в интактных зубах отсутствуют

## Конкрементозные пульпиты

обусловлены возникновением в пульпе конкрементов (петрификатов). Дентикли встречаются чаще в интактных зубах со стертой жевательной поверхностью у людей старше 30 лет. **Бывают:** пристеночные или свободнолежащие, образуются аналогично заместительному дентину, диагностируются в резцах и клыках, развиваются бессимптомно и являются случайной находкой при рентгенологическом обследовании или при депульпировании зубов. Болевые приступы возникают при резких движениях или внезапно без видимых причин, чаще весной и осенью, а в периоды вне обострений может отмечаться тяжесть в зубе, неприятные ощущения после жевания.

**Функциональная недостаточность пульпы** зуба развивается при воздействии различных экзогенных и эндогенных факторов, чаще при подъеме на высоту или погружении под воду (летчики, водолазы), стрессе, ряде заболеваний внутренних органов и систем организма (гипертоническая болезнь).

## Клиническая картина пульпитов при генерализованном пародонтите

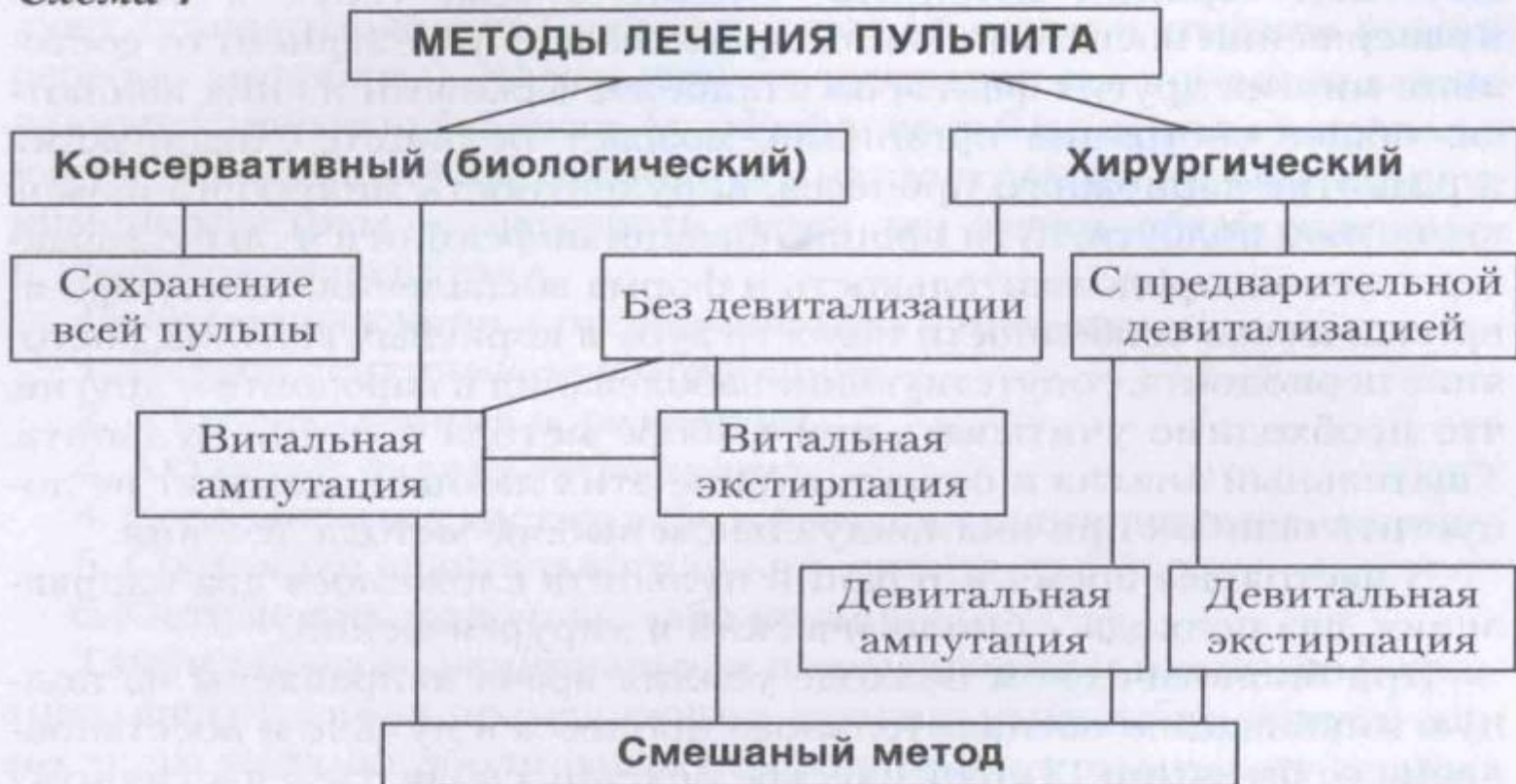Острые формы воспаления редко встречаются, пульпиты протекают хронически, без выраженных самопроизвольных болей и проявляются повышенной реакцией на термические раздражители. Длительно текущие хронические пульпиты диагностируются как гангренозные. Из-за плохой проходимости узких каналов корней зубов рекомендуется широкое применение комбинированного метода лечения - пломбирование хорошо проходимых небных каналов и ампутация щечных корней верхних моляров, пломбирование дистальных каналов и гемисекция нижних моляров.

# ЛЕЧЕНИЕ ПУЛЬПЫ

Можно выделить три лечебных подхода:

- а) сохранение жизнеспособности всей пульпы (биологический метод лечения);
- б) сохранение жизнеспособности части пульпы (витальная ампутация и частичная резекция коронковой пульпы);
- в) полное удаление (экстирпация) пульпы из полости зуба.

Схема 1





**Биологический метод лечения** состоит в воздействии лекарственными веществами на причину воспаления – микроорганизмы и на пульпу с целью восстановления нормального морфофункционального состояния.

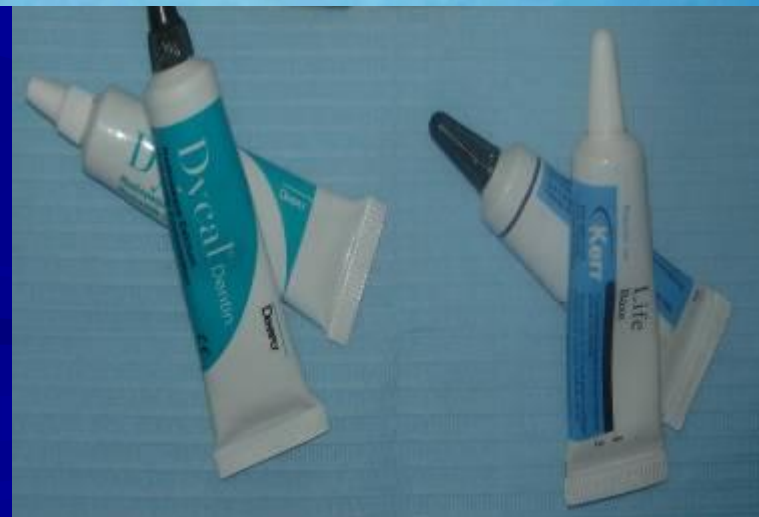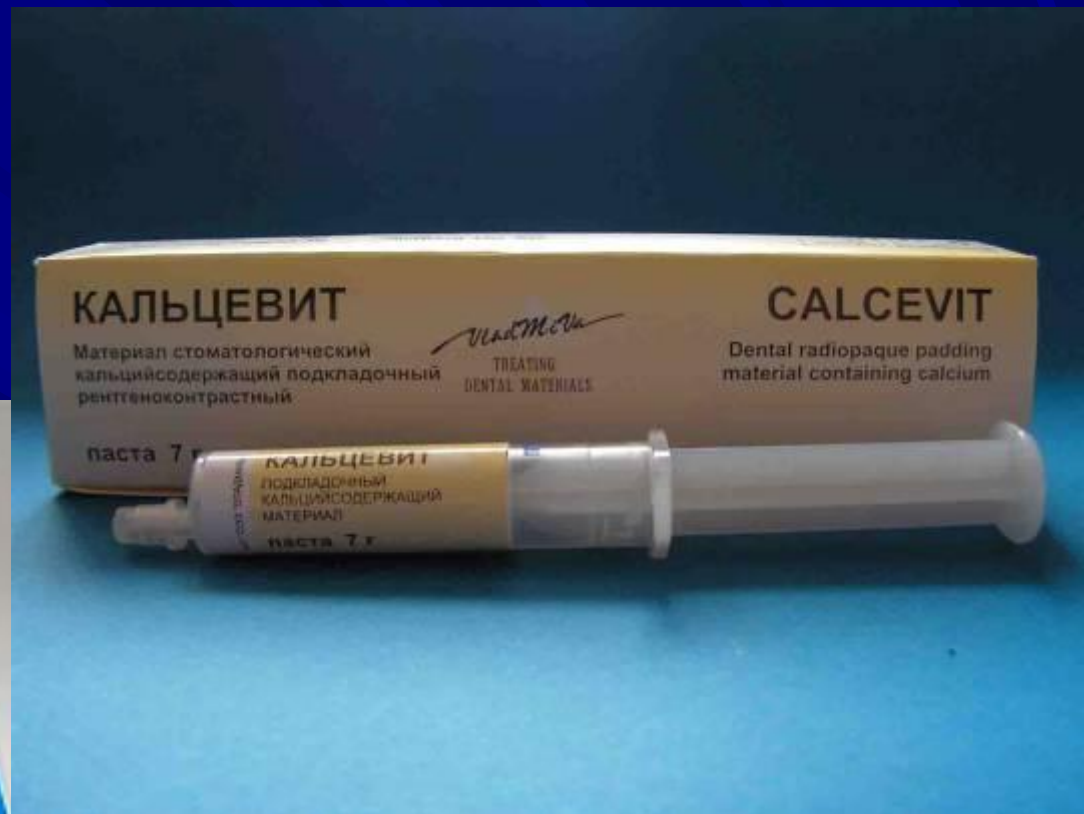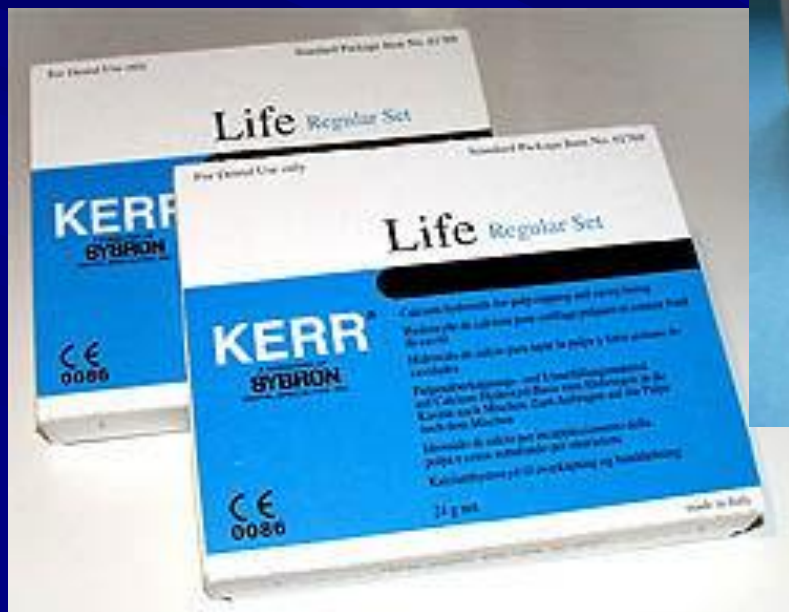**показан при:**

- глубокоом кариесе, как превентивный метод терапии гиперемии пульпы и хронического фиброзного пульпита;
- случайно вскрытом во время препарирования роге пульпы;
- остром серозном пульпите, особенно в первые часы после развития болевого синдрома;
- хроническом фиброзном пульпите, когда в анамнезе не отмечалось самопроизвольных болей;
- при гиперемии пульпы, возникшей после препарирования в целях зубного протезирования либо вследствие кариозного процесса.

## ***Противопоказания:***

- острые гнойно-некротические пульпиты;
- хронические гангренозные пульпиты;
- пульпиты с явлениями фокального периодонтита;
- локализация кариозной полости в пришеечной области,
- конкрементозные пульпиты;
- хронические пульпиты в стадии обострения.

Возраст пациента - до 30 лет, нет сопутствующих заболеваний, показатели ЭОД - не более 20 - 30 мкА.



## Метод витальной ампутации пульпы

является разновидностью биологического метода лечения пульпы, когда сохраняется жизнеспособность только корневой части зуба, показатели ЭОД – 30 - 40 мкА.

**Показания:** неудача применения биологического метода, острый серозно-гнойный пульпит, хронический гипертрофический и фиброзный пульпиты, конкрементозный пульпит, травматический пульпит с повреждением коронковой пульпы, пришеечные и апроксимальные локализации кариозной полости.

Витальная ампутация пульпы может проводиться у соматически здоровых людей до 45 лет при отсутствии патологических изменений тканей пародонта.

*Методика проведения.* Строгое соблюдение правил асептики и антисептики, адекватная анестезия с применением анестетиков без добавления адреналина. Ампутацию коронковой пульпы рекомендуется проводить острым экскаватором, устья каналов дополнительно обработать небольшим обратноконусным бором, создав площадку, предохраняющую культю корневой пульпы от давления лечебной пасты. Для остановки кровотечения применяют перекись водорода, «Рацестипин», точечную диатермокоагуляцию при силе тока 40 - 50 мкА. После лечения возможны непродолжительные боли в зубе от температурных раздражителей.

## Методика частичной (витальной) экстирпации пульпы

Нередкой причиной осложнений экстирпационных методов является дельтовидное разветвление корневого канала. Попытки мумификации, серебрения каналов, электрофореза препаратов йода дают лишь временный эффект. Наиболее перспективным есть сохранения жизнеспособности апикальной части пульпы. Одна из методик разработана Райтом в 1961 году: витальная экстирпация пульпы, за исключением прилежащей к верхушечному отверстию части. Канал пломбируют пастой №2 на основе цинк-эвгеноловой композиции, порошок которой включает 4,7% параформальдегида (в состав "Эндометазона" входит 2,2% параформальдегида). Естественно прилежащая к пломбировочному материалу часть пульпы мумифицируется. К ней прилежит зона, в которой происходит образование дентиноподобной ткани, а ближе к апикальному отверстию располагается жизнеспособная корневая пульпа. Наш аналог метода – использование препарата "Кальцит" - облитерация дельтовидных разветвлений корневого канала с образованием вторичного цемента в верхушечной области.

## *Методика проведения экстирпации пульпы под анестезией*

Под анестезией препарируется кариозная полость, производится ампутация коронковой пульпы, остановка кровотечения, при необходимости — воронкообразное расширение устья канала, медикаментозная обработка полости. Высушить канал целесообразно с помощью стандартных бумажных конусов. Эндодонтическое лечение завершается пломбированием каналов корней зуба.

## Девитальная экстирпация пульпы

Показана при отсутствии уверенности в проходимости каналов корней, при недостатке времени для проведения витальной экстирпации. Для девитализации пульпы применяют мышьяковистый ангидрид, параформальдегид и их композиции. Мышьяковистая кислота вызывает внутримолекулярные сдвиги в клеточной протоплазме, разрушая ферменты окисления, угнетает тканевое дыхание, вызывая некроз. В первые 2 часа после ее наложения развивается болевой синдром. Мышьяковистый ангидрид очень быстро диффундирует в ткани и вызывает развитие очагов деструкции в периодонте.



## Метод девитальной ампутации

основан на мумификации корневой пульпы с целью предотвращения ее некротического распада.

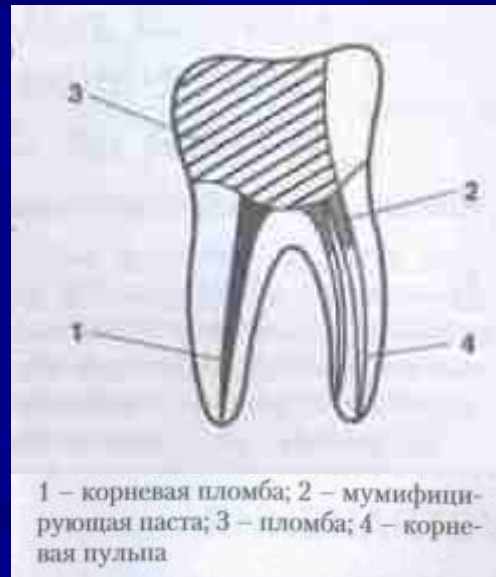**Показания:** пульпиты молочных зубов (острый гнойно-некротический, хронический язвенный, хронический гипертрофический, а также осложнения биологического метода), пульпиты постоянных зубов с несформированными верхушками корней у детей.

Метод у взрослых дает лишь временный эффект и неизбежно приводит к развитию деструктивных форм периодонтитов. Если использовалась мышьяковистая паста, то во 2-е посещение проводят ампутацию пульпы, останавливается кровотечение и в полости зуба оставляется на сутки ватный шарик с резорцин-формалиновой смесью под повязкой. В 3-е посещение удаляется ватный шарик, а на устье каналов накладываются резорцин-формалиновая паста, прокладка из фосфат-цемента, пломба.

Если во 2-е посещение проведен сеанс электрофореза 10% раствором йодистого калия, то можно в тоже посещение наложить мумифицирующую пасту и запломбировать зуб. Применение для девитализации параформальдегида позволяет осуществить лечение в два посещения при условии экспозиции ее не менее 10-ти суток. Во второе посещение производится ампутация пульпы, на устье накладывается резорцин-формалиновая паста, включающая в себя параформальдегид, тимол, окись цинка, замешанная на эвгеноле или глицерине. Для этих же целей можно использовать пломбировочный материал «Форедент» с последующим послойным наложением изолирующей прокладки и пломбы.

## КОМБИНИРОВАННЫЙ МЕТОД ЛЕЧЕНИЯ ПУЛЬПИТА

Метод лечения представляет собой сочетание пульпотомии и пульпэктомии. **Показания:** острый диффузный пульпит, хронический фиброзный пульпит, хронический гипертрофический, хронический конкрементозный пульпит, которые развились в многокорневых зубах с различной степенью проходимости корневых каналов.



## ОБЕСПЕЧЕНИЕ ДОСТУПА К КОРНЕВЫМ КАНАЛАМ

- Формирование полости зуба с учетом ее анатомических особенностей – размера, формы, количества, расположения и кривизны каналов.
- Обеспечение формы полости, необходимой для удобства проведения последующих манипуляций и предусматривающую:
  - А) открытый доступ к устьям каналов;
  - Б) по возможности – прямой подход к апикальному отверстию;
  - В) формирование под применяемую технику пломбирования;
  - Г) возможность полного контроля над направлением расширяющих инструментов.
- Удаление оставшегося кариозного дентина и остатков реставрации.
- Туалет полости.

# Основные этапы эндодонтического лечения

## **1. Подготовка кариозной полости к эндодонтическому лечению.**

Цель - создание удобного доступа к полости зуба, чтобы эндодонтические инструменты без изгиба входили в устье канала корня зуба. Эмаль препарируют алмазным бором, размягченный дентин и вскрытие полости зуба - твердосплавными или стальными борами. Выравнивают стенки полости фиссурным бором.

**2. Удаление пульпы зуба.** Из хорошо проходимых каналов экстирпируют с помощью пульпэкстракторов, из узких, изогнутых каналов - с использованием файлов.

**3. Инструментальная обработка канала корня зуба.** Осуществляют механическую обработку каналов путем последовательного применения различных по предназначению и по размеру эндодонтических инструментов.

#### **4. Медикаментозная обработка каналов корней зубов**

Задачами этого этапа являются:

- воздействие на микрофлору;
- химическое расширение каналов корней зубов;
- эвакуация дентинных опилок и остатков корневой пульпы;
- в случае пульпита, осложненного фокальным периодонтитом — воздействие на периапикальный очаг воспаления.

**5. Пломбирование каналов корней зубов.** Цель - изоляция периодонта от возможного проникновения микроорганизмов и продуктов их жизнедеятельности через верхушечное отверстие и боковые каналы.

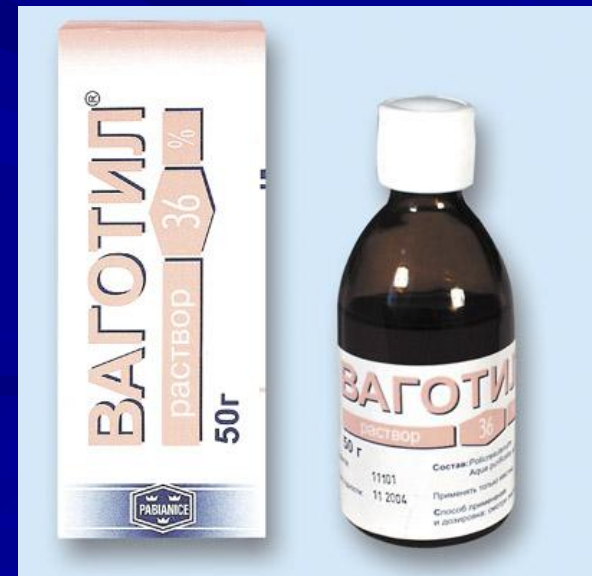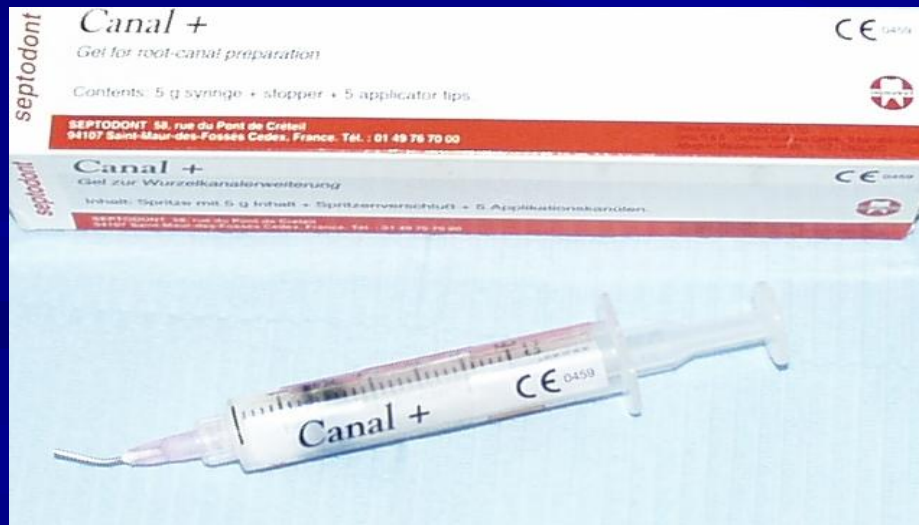Для **медикаментозной обработки корневых каналов** при лечении пульпита применяются лекарственные вещества с выраженным антисептическим или антибактериальным действием. Они должны отвечать следующим требованиям:

- оказывать высокое бактерицидное действие не только на отдельные виды микроорганизмов, но и на микробные ассоциации;
- обладать высокими диффузионными свойствами и оказывать быстрое (практически немедленное) бактерицидное действие;
- способствовать эвакуации из корневого канала органических остатков и не активироваться в их присутствии;
- не раздражать периапикальные ткани;
- не оказывать сенсibiliзирующее действие как на периапикальные ткани, так и на организм в целом.

## МЕДИКАМЕНТОЗНАЯ ОБРАБОТКА КАНАЛОВ

### Препараты для распломбирования и расширения корневых каналов:

- **Ларгал ультра** (Септодонт) – хелатное соединение для химического расширения каналов на основе 15% натриевой соли ЭДТА;
- **ваготил** — 36 % раствор метакрезолсульфоновой кислоты;
- **Канал+**(Септодонт) – гель для механического расширения каналов, содержащий водорастворимое смазочное вещество, ЭДТА, перекись мочевины. Гелем смазывают эндодонтические инструменты перед введением в канал. Форма выпуска: шприц 5г+обтуратор+5 наконечников.



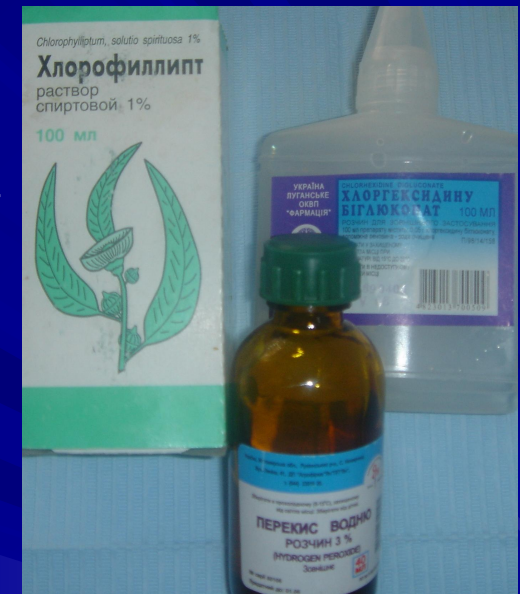

- **Гипохлорит** (Спейко) – содержит 4-6% активного хлора, флаконы по 100 мл;
- **Паркан** (Септодонт) – стабилизированный раствор с 3% содержанием очищенного гипохлорита натрия.



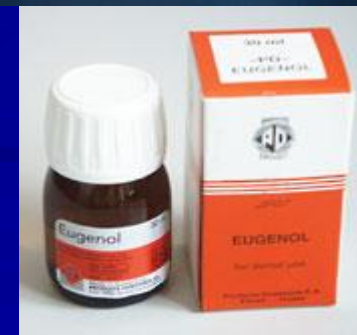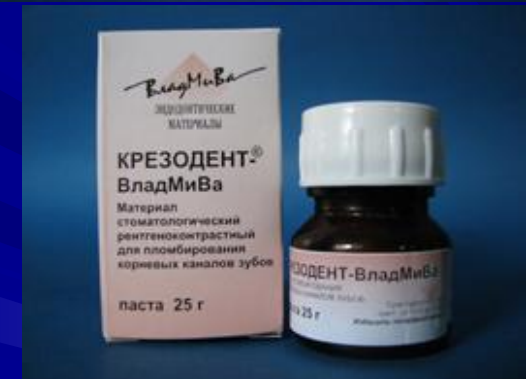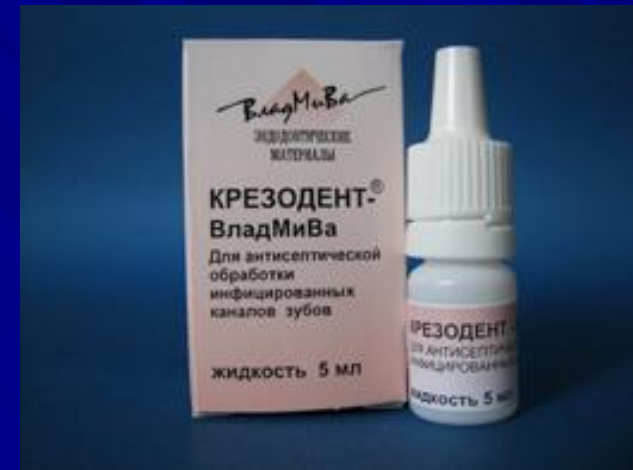## Растворы для орошения (промывания) корневых каналов:

- **Хлоргексидина биглюконат** (Польша) – 0,3-0,5% раствор оказывает бактерицидное и антисептическое действие. Эффективен в отношении грамположительных и грамотрицательных бактерий, оказывает фунгицидное действие;
- **Хлорофиллит** – 0,5-1% раствор спиртовой, обладает антисептическим действием;
- **Перекись водорода 3%** – содержит атомарный кислород, который способствует механической очистке канала, обладает бактерицидным действием.
- **Хлорамин** – 2% раствор – содержит хлор, обладает бактерицидным действием.
- **Гипохлорит натрия** – 3-5,5, 5,25% раствор – содержит около 1% хлора, обладает бактерицидным действием;
- **Йодинол** – комплексное соединение йода с синтетическим полимером – поливиниловым спиртом. Обладает бактерицидным и фунгицидным действием; 1% водный раствор применяется для промывания корневых каналов со шприца;
- **0,5% раствор фурацилина** – обладает широким спектром антисептического действия, высоким антиэкссудативным эффектом;
- **0,1-0,15% раствор фурадонина, фурагина, фуразолина** – обладают противомикробным и противогрибковым действием.
- Наиболее целесообразным методом высушивания корневых каналов является введение в них бумажных конусов (Absorbent paper points).



## Медикаментозные средства для антисептических повязок:

- **Крезофен** (Септодонт) — поливалентное, не раздражающее бактерицидное средство на дексаметазоне для антисептической обработки каналов с неполной экстирпацией пульпы.
- **Крезодент** (АО ВладМИВА) — стоматологическая паста, предназначенная для пломбирования каналов с неполной экстирпацией пульпы в зубах с несформированными корнями. Препарат не раздражает периапикальные ткани.
- **Эвгенол** — обладает слабым дезинфицирующим и противовоспалительным действием.



## Средства для остановки кровотечения из пульпы:

- **3% раствор перекиси водорода (СНГ)** – быстро разлагается на свету, при соприкосновении со щелочью и органическими веществами, выделяя кислород. Обладает дезинфицирующим, дезодорирующим и кровоостанавливающим действием;
- **Ваготил** (Польша) – обладает бактерицидным, трихомонацидным и сосудосуживающим действием. Для остановки кровотечения неразведенный препарат на турунде вводят в корневой канал на 1-2 минут. Избыток раствора адсорбируют сухими стерильными турундами.
- **Raceseptin** (Септодонт) – жидкость, содержащая хлористый алюминий и сульфат оксикинолина. Применяется для остановки кровотечения из корневой пульпы. Выпускается во флаконах по 45 мл.

# КЛАССИФИКАЦИЯ ЭНДОДОНТИЧЕСКИХ ИНСТРУМЕНТОВ

По их клиническому применению (Curson, 1966):

**1 группа** – исследовательские или диагностические инструменты;

**2 группа** – инструменты для удаления мягких тканей зуба;

**3 группа** – инструменты для прохождения и расширения корневого канала;

**4 группа** – инструменты для пломбирования корневого канала.

Группу 3 целесообразно рассматривать в интерпретации И.М. Макеевой и соавторов (1996) и Е.В. Боровского (1997):

**3.1.** – инструменты для расширения устья каналов;

**3.2.** – инструменты для прохождения корневого канала;

**3.3.** – инструменты для расширения корневого канала.


## Основные принципы инструментальной обработки каналов корней зубов

1. В обязательном порядке должна быть зафиксирована длина с помощью отметчика глубины во избежание травмы периапикальных тканей.

2. Механическая обработка проводится с созданием в канале влажной среды путем использования растворов антисептиков: 2,5 - 3 % раствор гипохлорита натрия, который оказывает бактерицидное действие на все грамположительные и грамотрицательные бактерии, грибы и вирусы, а также химически воздействует на органическую основу дентина, что облегчает расширение канала корня зуба.

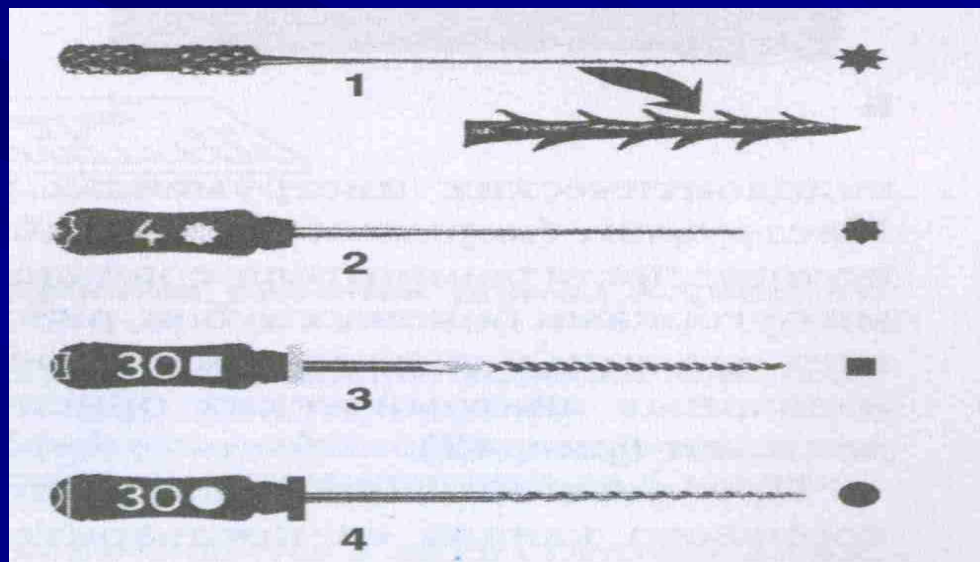
# ИССЛЕДОВАТЕЛЬСКИЕ, ИЛИ ДИАГНОСТИЧЕСКИЕ ИНСТРУМЕНТЫ

Корневые иглы делятся на гладкие, с круглым сечением и граненные – иглы Миллера.



1 – глубиномер круглый и его поперечное сечение; 2 – корневая игла для ватных турунд и ее поперечное сечение; 3 – граненая игла Миллера и ее поперечное сечение

# ИНСТРУМЕНТЫ ДЛЯ УДАЛЕНИЯ МЯГКИХ ТКАНЕЙ ИЗ КОРНЕВОГО КАНАЛА

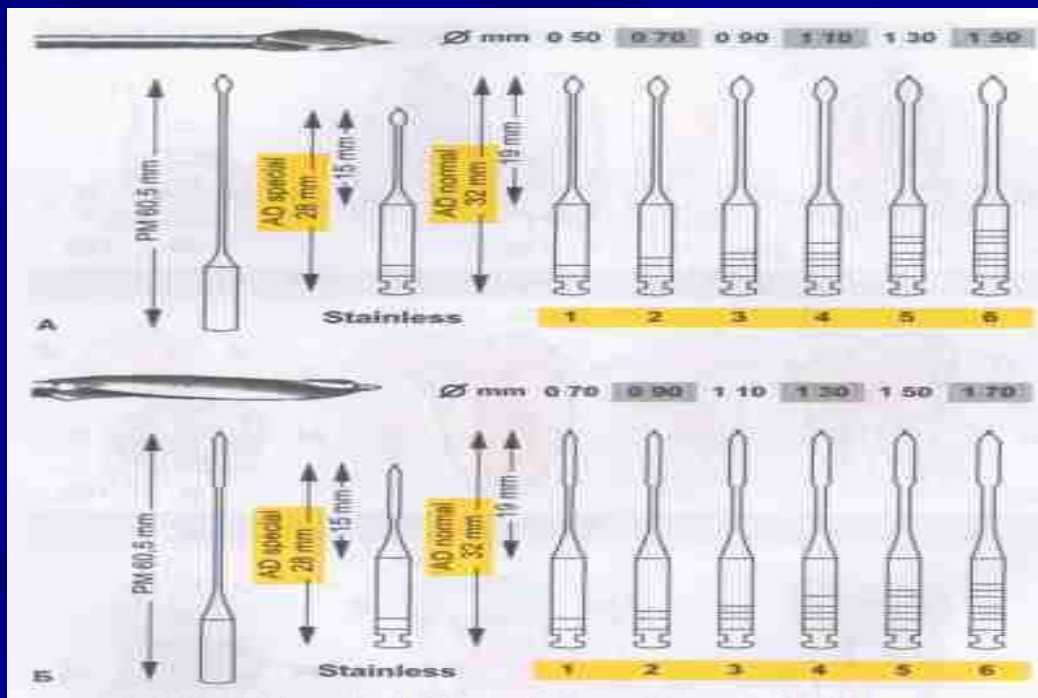


1 – пульпэкстрактор; 2 – расширитель; 3 – К-файл; 4 – Н-файл (Хедстрем-файл)



# 1. Инструменты для расширения устья корневого канала: Gates Glidden, Largo и Orifese opener

- **Gates Glidden** - имеет небольшую рабочую поверхность на длинном тонком стержне, предназначен для расширения устья и верхней трети канала.



А – Gates Glidden – инструмент для расширения устья корневого канала.

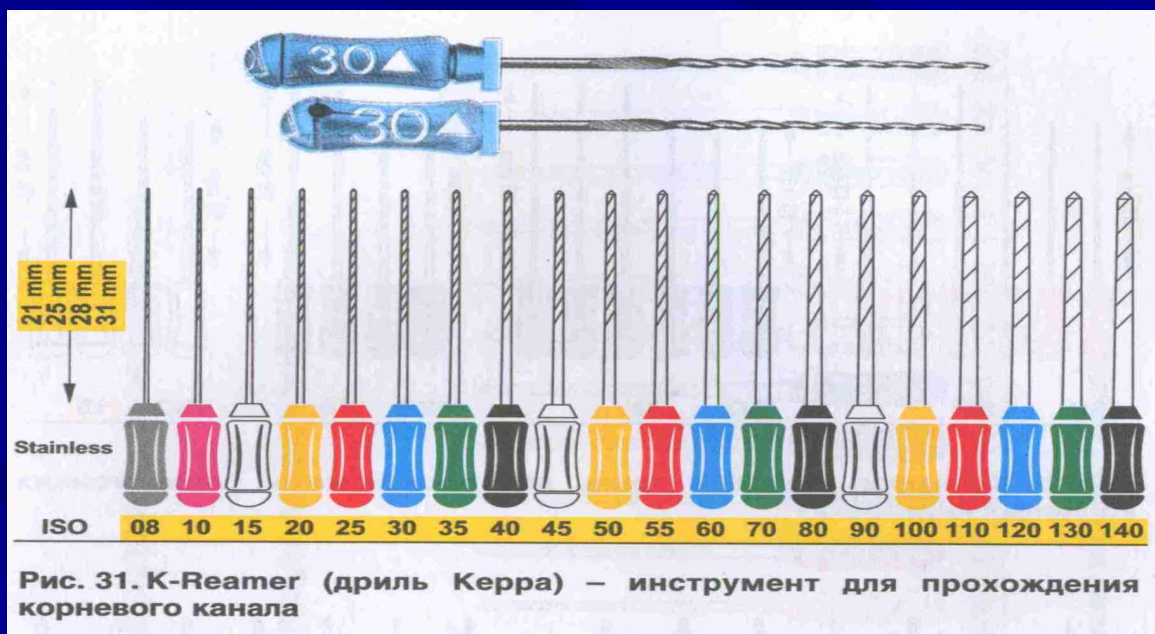Б – Largo – инструмент для расширения устья канала и прохождения его верхней трети

- **Largo и Orifese opener** - отличаются большой рабочей поверхностью, что позволяет использовать их для прохождения каналов однокорневых зубов, а также небного канала верхних моляров и дистальных каналов нижних моляров.

## 2. Инструменты для прохождения корневых каналов: *K-Reamer, K-Flexoreamer, K-Flexoreamer Golden Medium и K-Nitiflex.*

Общее название Reamer (дрель). В зависимости от кривизны и толщины каналов используют римеры следующих типов:

- **K-Reamer** - выпускается 20 размеров в соответствии со стандартами ISO (08-140).
- **K-Flexoreamer** - в отличие от K-Reamer, этот инструмент обладает гибкостью, что позволяет использовать его в тонких и искривленных каналах. Выпускаются в серии из 6 размеров (1-40).



- **K-Flexreamer Golden Medium** - инструмент промежуточного размера, который используют в тех случаях, когда возникают затруднения при переходе от инструмента одного размера к следующему. Выпускаются в серии из 6 размеров (12-37).

При работе римерами необходимо совершать движения, аналогичные движению при подзаводке часов.

- **K-File-Nitiflex**- дополнительный инструмент для прохождения очень искривленных и тонких каналов, он отличается неагрессивной вершкой, повышенной гибкостью и памятью формы, так как изготовлен из никель-титанового сплава (50% никеля, 50% титана).



Рис. 32. K-Flexreamer – дрель повышенной гибкости

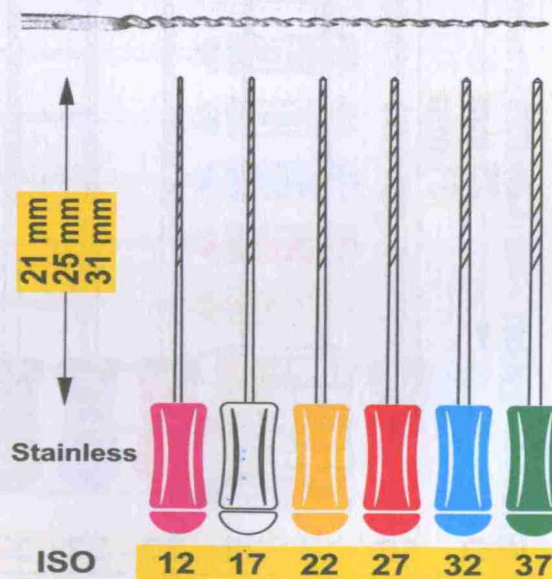


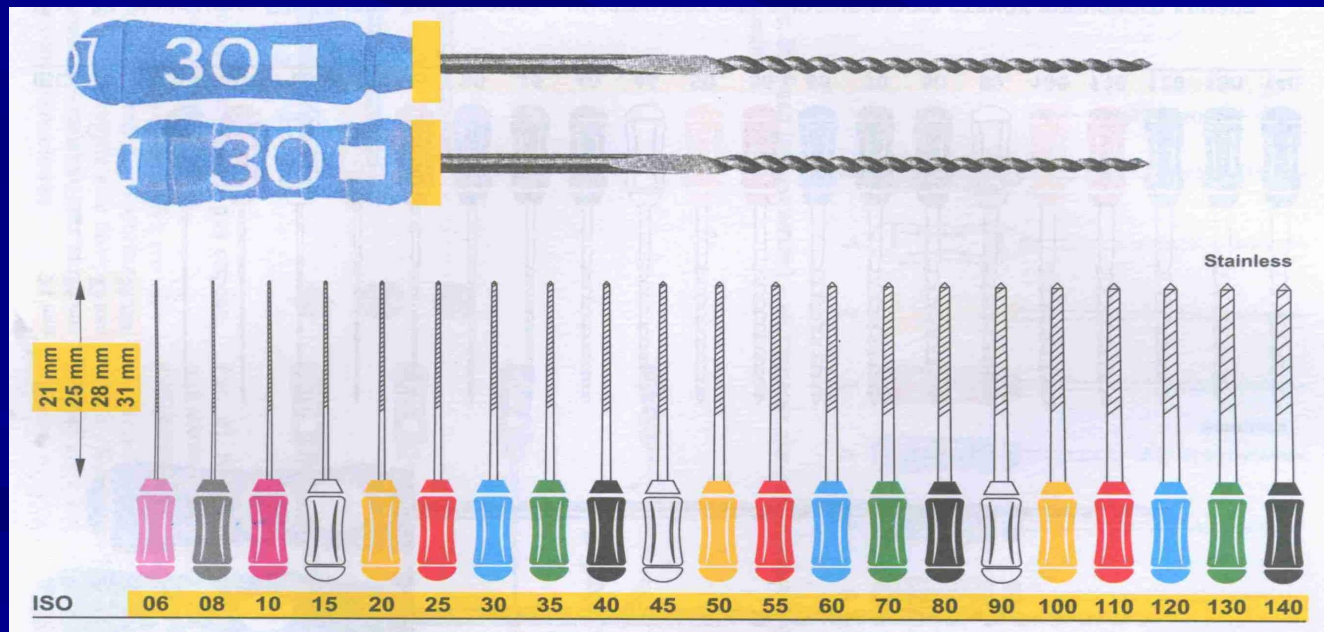
Рис. 33. K-Flexreamer Golden medium – дрель промежуточных размеров

### 3. Инструменты для расширения корневого канала: *K-File*, *K-FlexoFile*, *K-FlexoFile Golden Medium*, *Hedstroem File*.

*K-File*, *K-FlexoFile* - гибкие каналорасширители (буравы), применяют для расширения каналов значительной искривленности. Выпускаются в серии из 6 размеров (015-040).

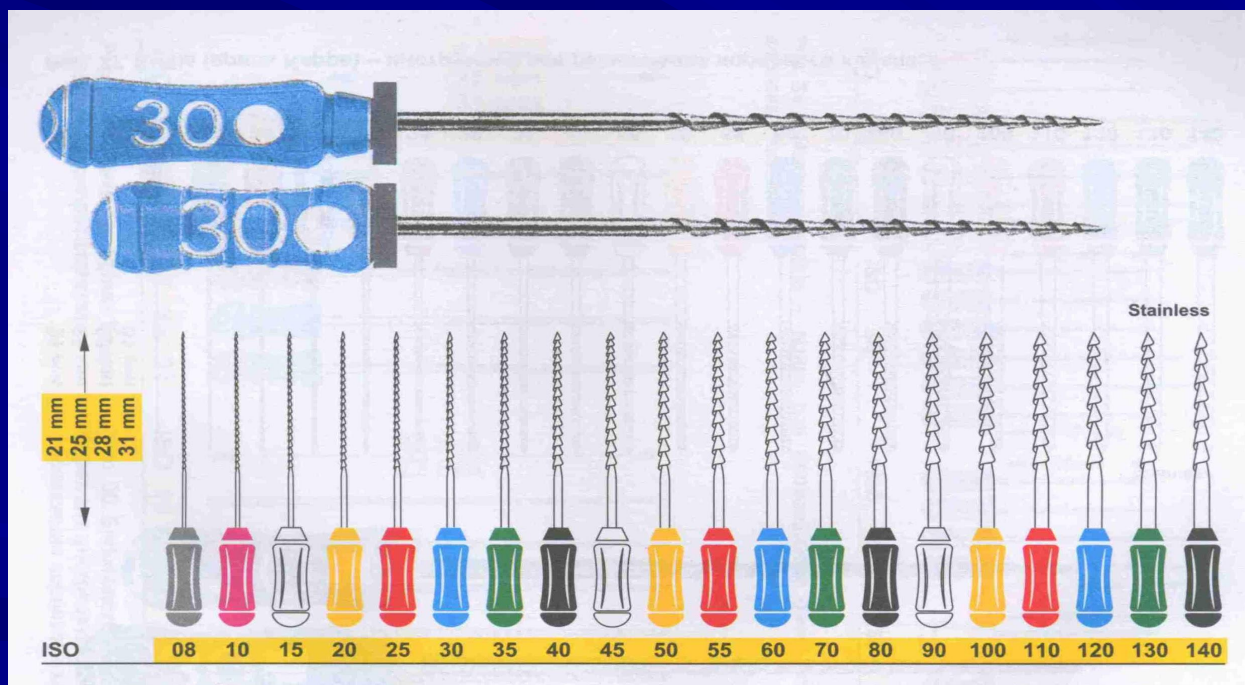
*K-FlexoFile Golden Medium* - гибкий каналорасширитель промежуточных размеров - позволяет облегчить переход от одного размера к следующему. Выпускается серия из 6 размеров (012-037).

При работе файлами необходимо совершать возвратно-поступательные движения, а не вращательные.



**K-File (дрель Керра) – инструмент для расширения корневого канала**

**Headstroem File** - корневой буров - инструмент для выравнивания корневых каналов. Выбранный Headstroem File должен быть на один размер меньше ранее использованного файла, например, после K-File № 30 используют Headstroem File № 25.



Headstroem File (буров Хедстрема) – инструмент для выравнивания стенок корневого канала

## ИНСТРУМЕНТЫ ДЛЯ ПЛОМБИРОВАНИЯ КОРНЕВЫХ КАНАЛОВ

- инструменты для введения в канал эндодонтических паст и корневых герметиков - каналонаполнители Lentulo;

- инструменты для конденсации гуттаперчи: **спредеры, плагеры.**

**Lentulo**, по сути дела, обычный каналонаполнитель ф. Maillefer, который был изобретен более 60 лет назад французским дантистом Lentulo. Он предложил использовать коническую форму спирали, которая повторяет топографию канала. Идеальная скорость вращения 100—200 об/мин.

Для пломбирования корневых каналов также может использоваться корневая игла Millera.

## 2. Техника препарирования канала Crown Down (от устья к апексу, т.е. от большего к меньшему)

заключается в прохождении корневого канала до апекса и преследует цель - создание трапециевидной формы канала на всем протяжении. Работа осуществляется машинными инструментами. Подготовку начинают в верхней трети канала самым большим файлом, чтобы удалить основную массу тканевого распада, по мере продвижения к апикальному отверстию прибегают к постепенному уменьшению диаметра файла. Как метод выбора, эта техника может быть особенно полезна при лечении всех форм верхушечного периодонтита и гангренозного пульпита, поскольку снижает вероятность проталкивания инфицированного материала за верхушку. Предусматривает применение смазочных материалов (типа Canal +) для предотвращения перегрева и заклинивания инструмента в канале, приводящих к его отлому.



### 3. Техника обработки корневых каналов методом "сбалансированной силы" (при сильно искривленных каналах).

Прохождение и расширение каналов корней зубов методом сбалансированных сил (методом Roane) основано на применении гибких инструментов с неагрессивной верхушкой, изготовленных методом закручивания по часовой стрелке, с мелким шагом режущих граней - K-file, K-flexofiiie. Инструмент вводят в канал до упора и вращают против часовой стрелки. При этом развивается сила, стремящаяся вытолкнуть файл наружу. Чтобы сбалансировать эту силу, необходимо слегка надавливать на него в направлении верхушки корня. После 2-х оборотов против часовой стрелки следует повернуть инструмент на 90° по часовой стрелке и извлечь. Дальнейшие этапы расширения канала корня зуба те же, как и методом «шаг назад», только инструменты лучше вводить в канал не на 1 мм один короче другого, а на 0,5 мм. Таким образом обрабатывается верхушечная треть канала корня зуба, а среднюю и устьевую трети канала следует формировать с помощью дрелей.