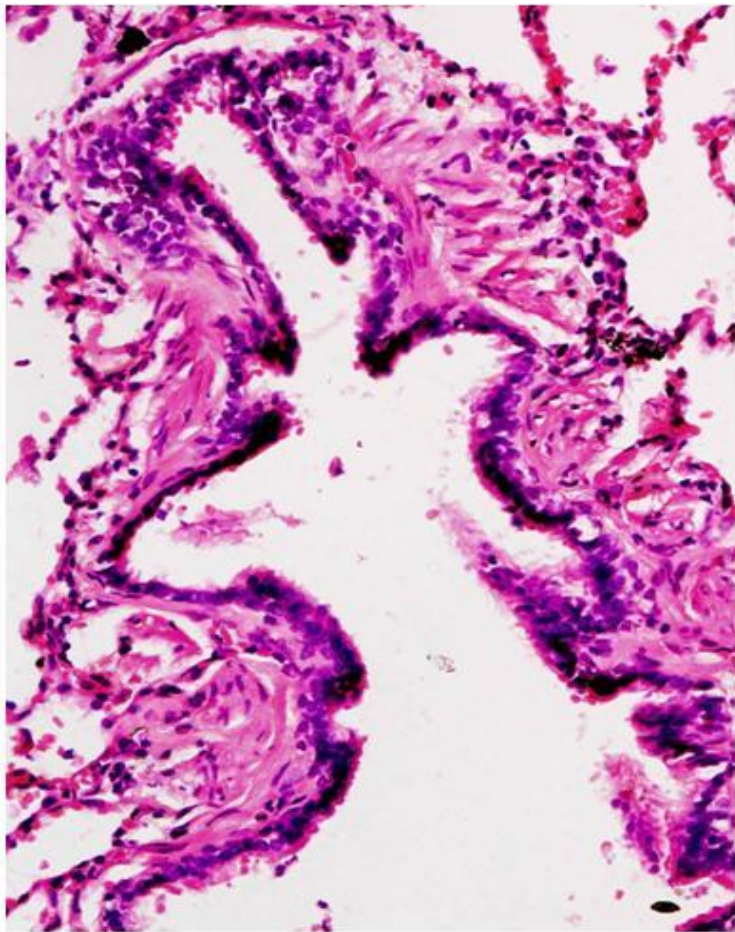


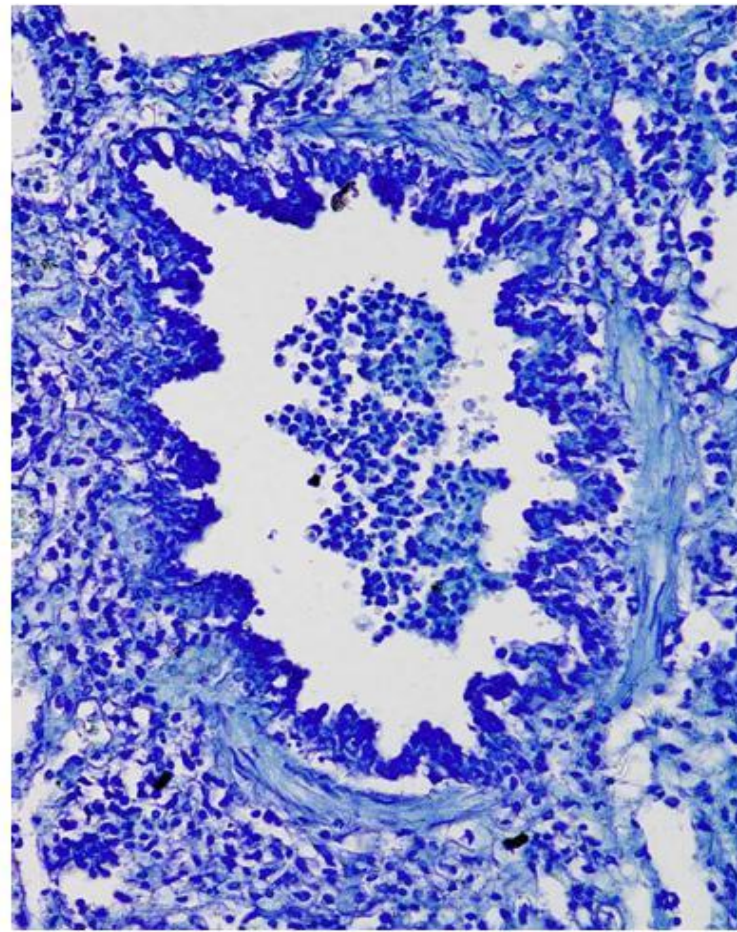
Реакции гиперчувствительности.
Аутоиммунные процессы. Амилоидоз.

Микропрепарат «Биоптат бронха при бронхиальной астме».

Окраска Г-Э/толуидиновый синий. Препарат
описать.

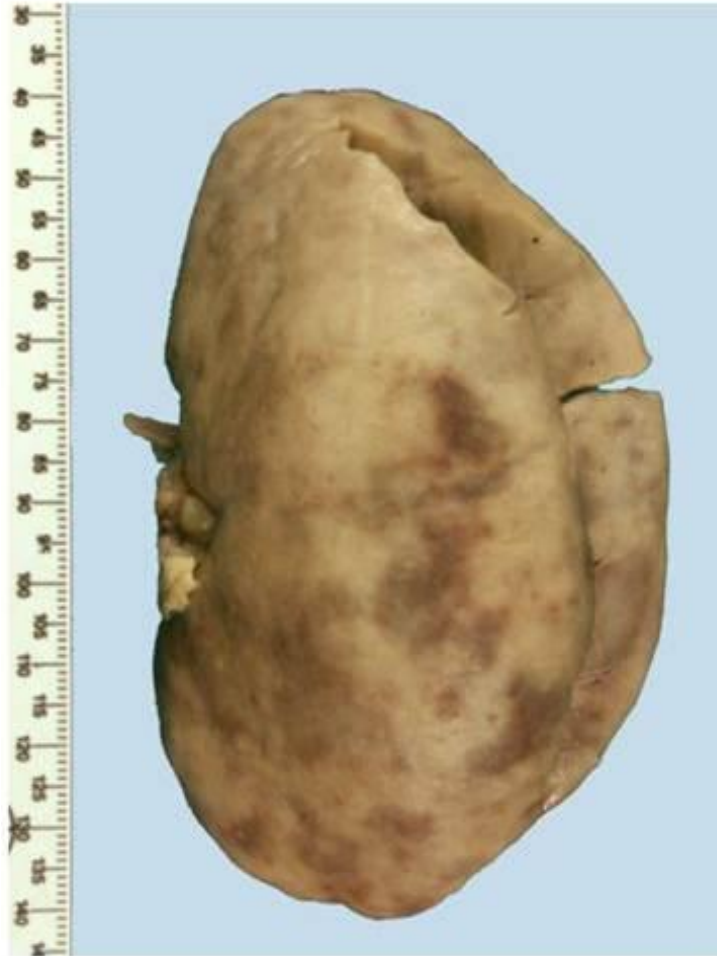


Увеличение x200

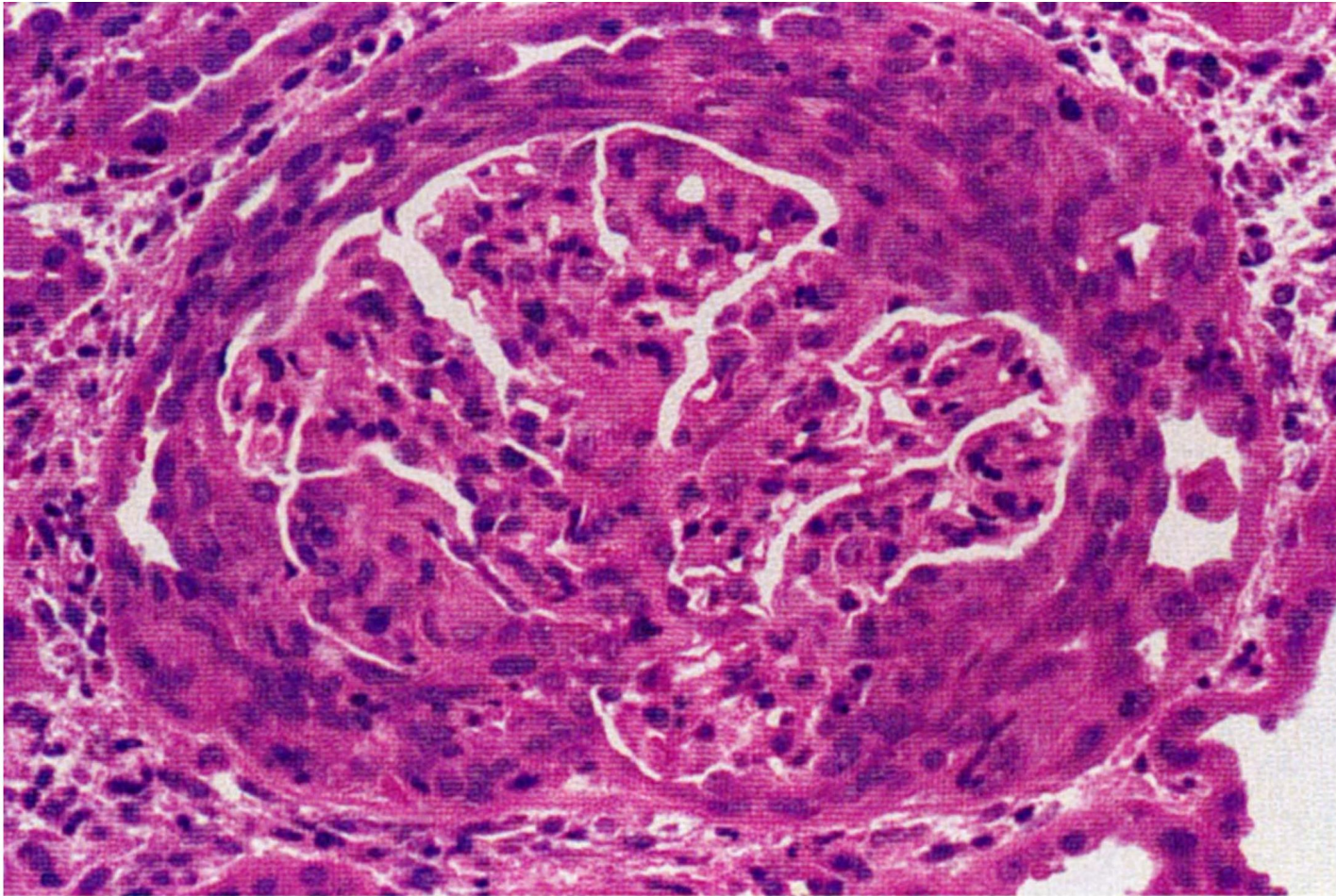


Увеличение x200

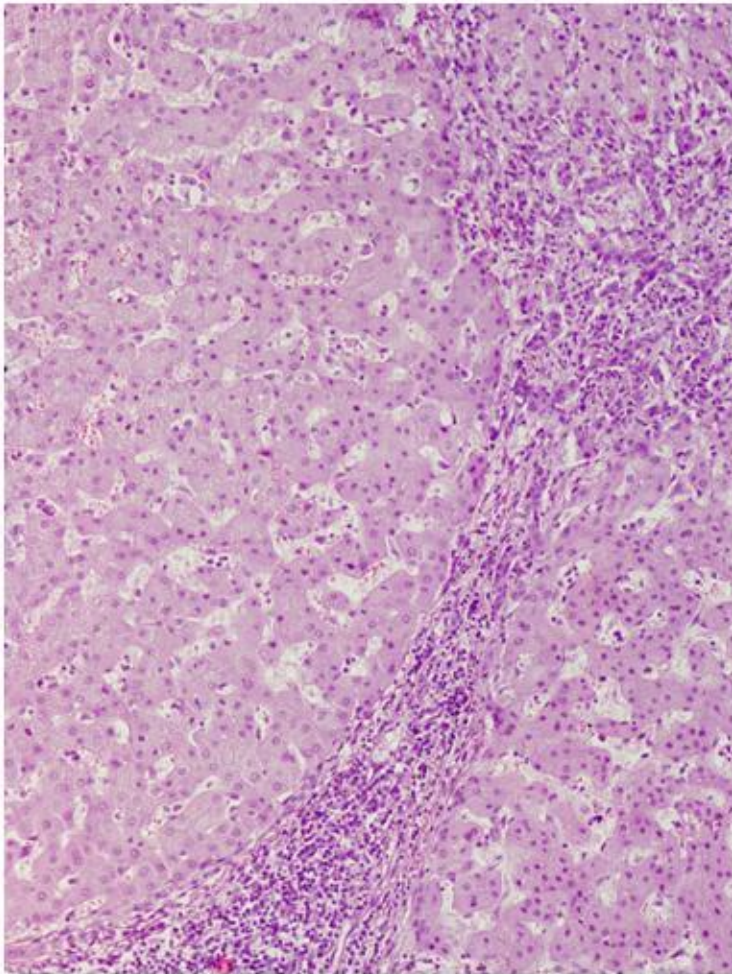
Макропрепарат «Большая пестрая почка». Демонстрация.



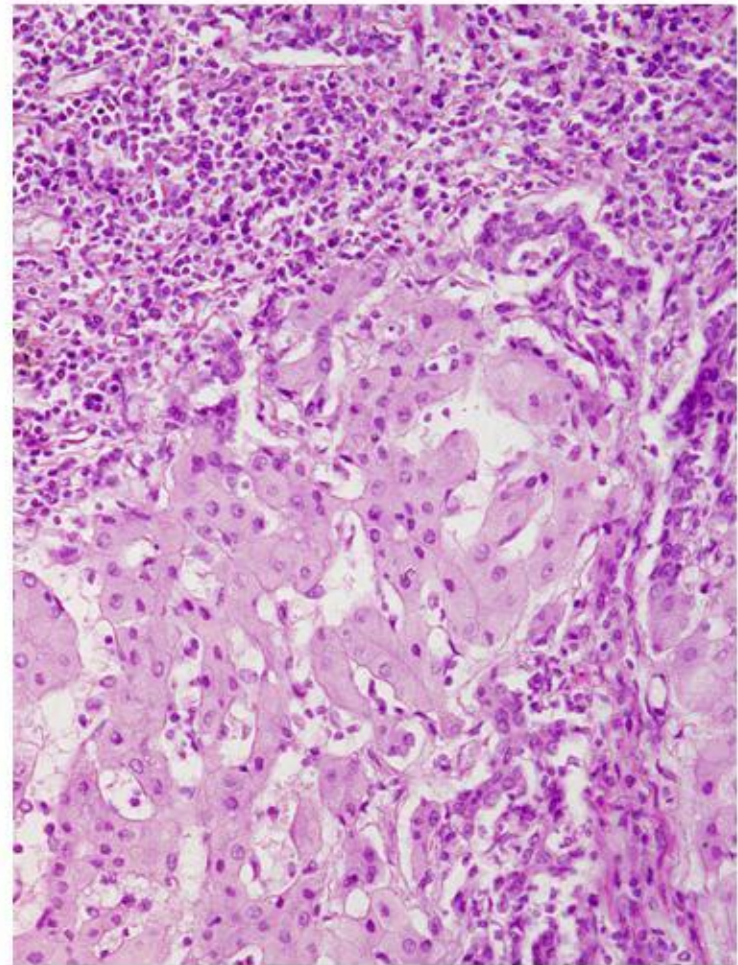
Микропрепарат «Экстракапиллярный продуктивный гломерулонефрит». Окраска Г-Э.
Препарат описать.



Микропрепарат «Хронический вирусный гепатит В высокой степени активности».
Окраска Г-Э. Препарат описать.

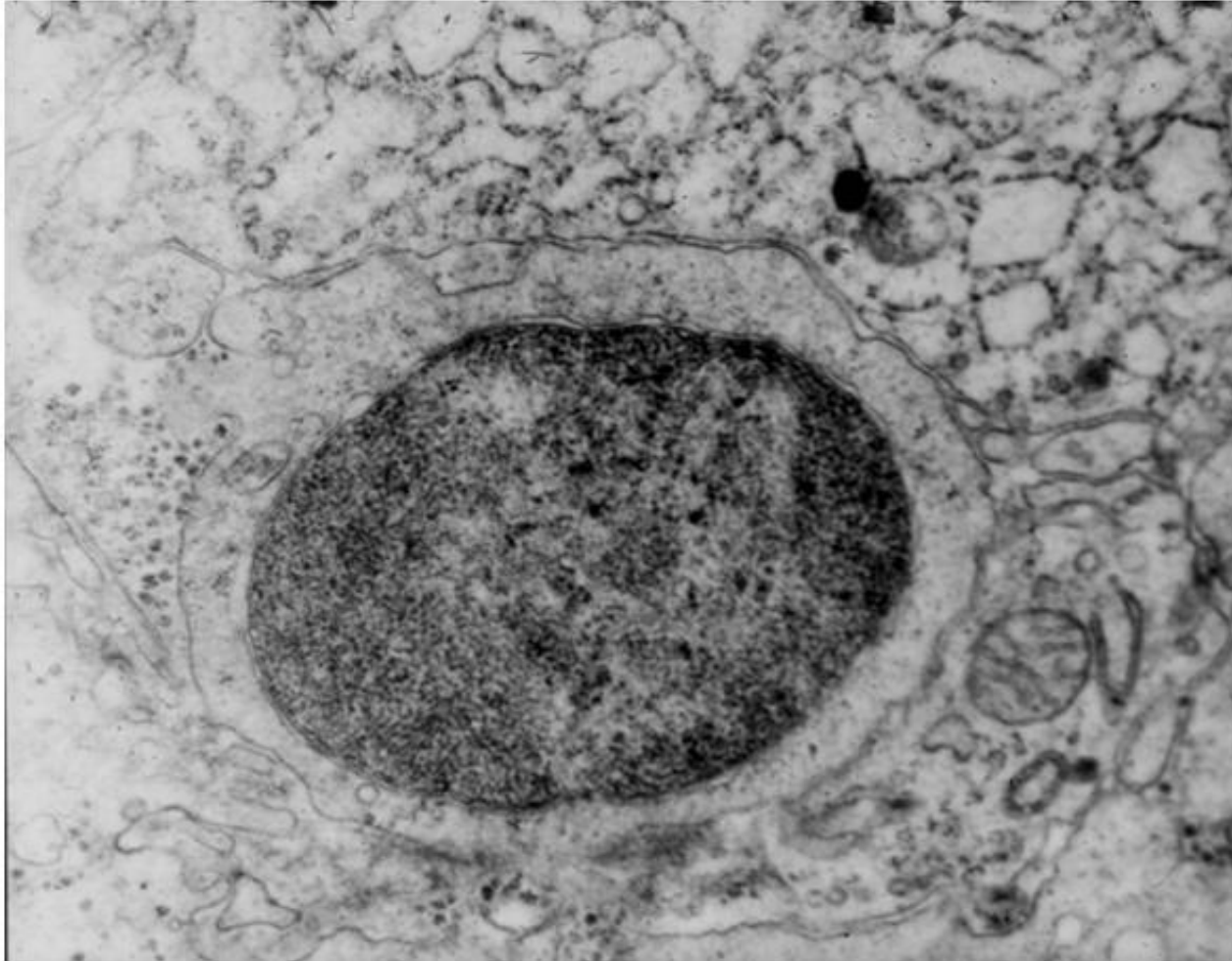


Увеличение x100

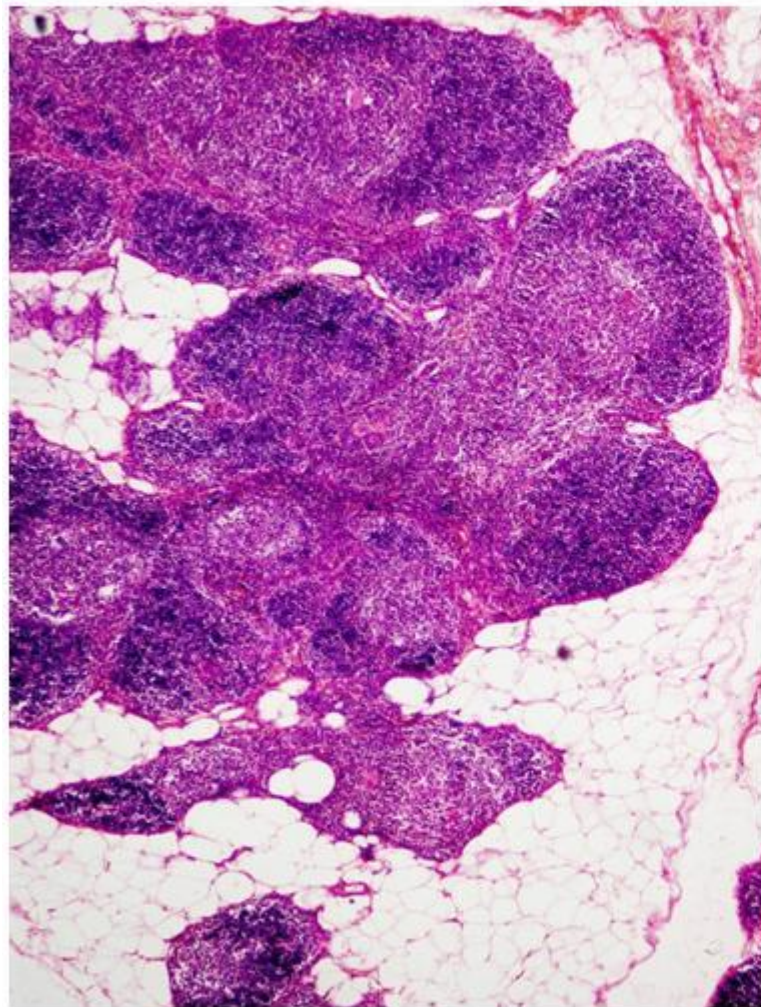


Увеличение x200

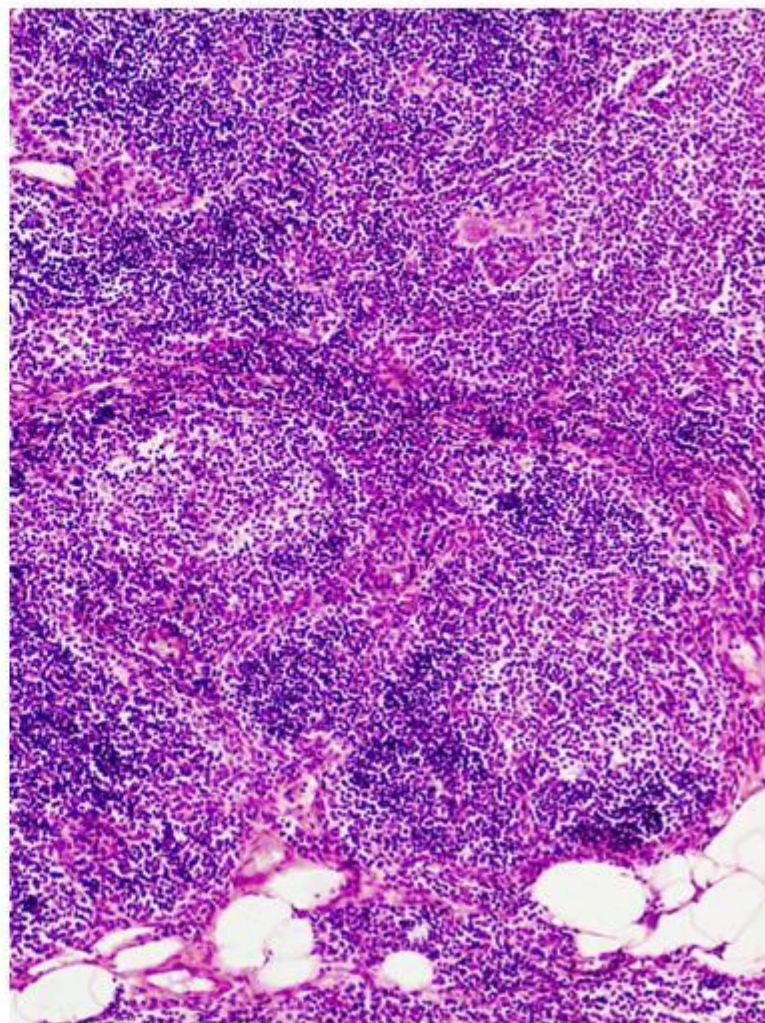
Электроннограмма «Киллерный эффект
Т-лимфоцита при хроническом вирусном
гепатите». Демонстрация.



Микропрепарат «Вилочковая железа при миастении». Окраска Г-Э. Препарат описать.

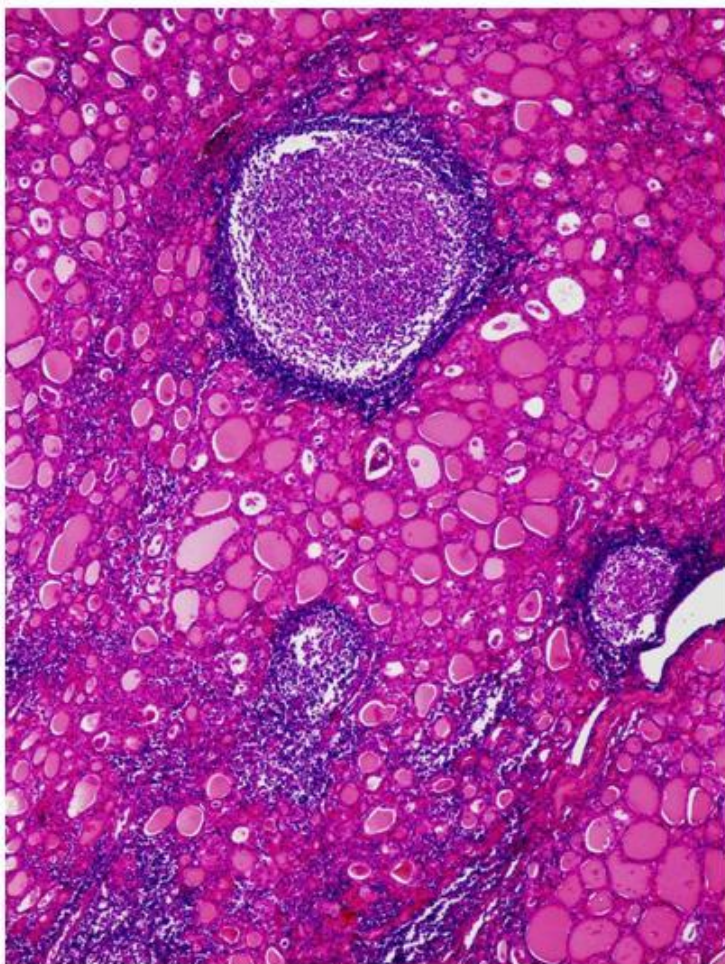


Увеличение x40

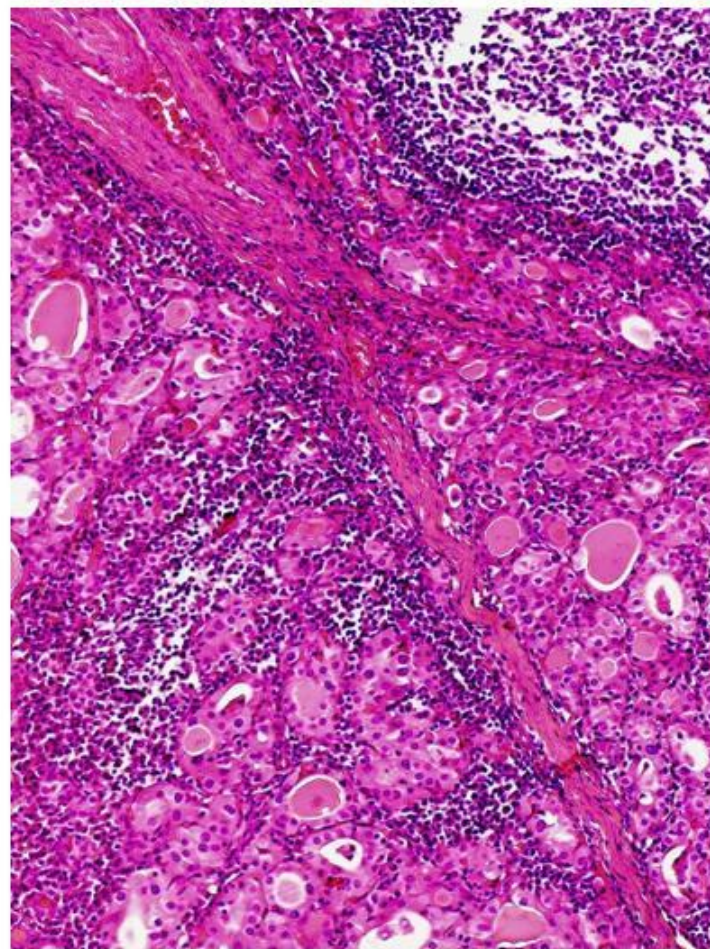


Увеличение x100

Микропрепарат «Зоб Хашимото». Окраска Г-Э. Препарат описать.

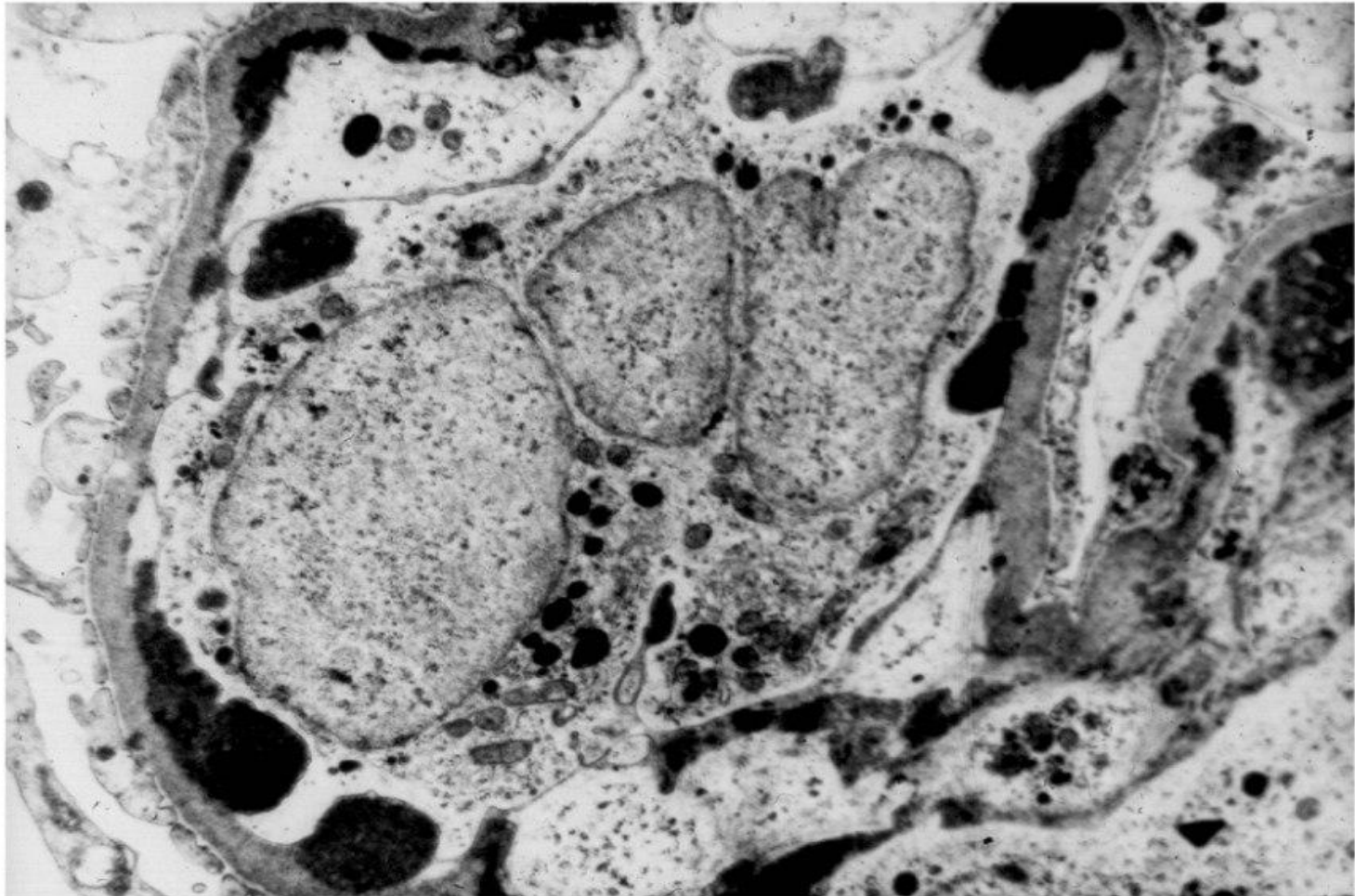


Увеличение x40



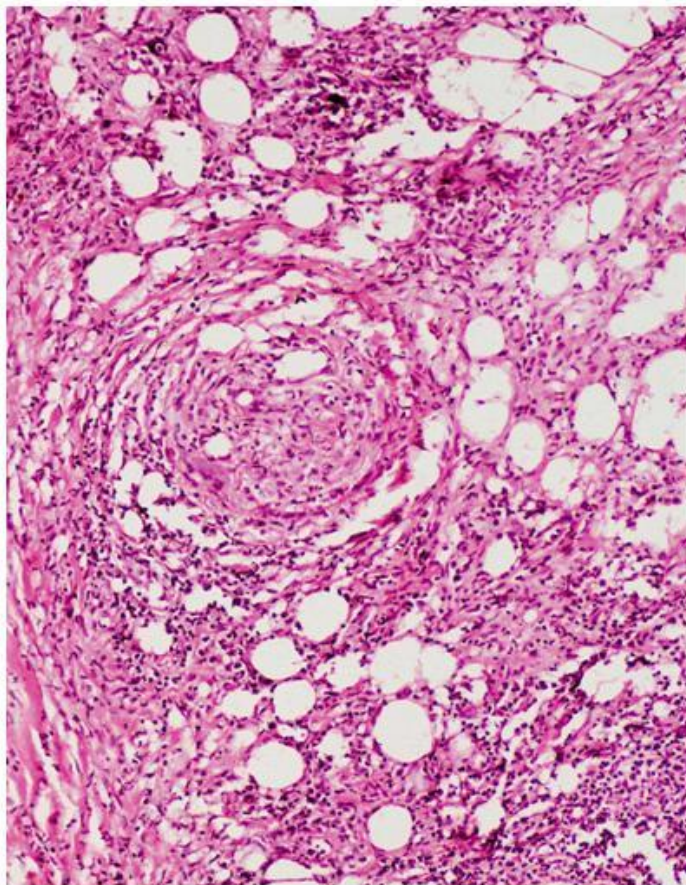
Увеличение x100

Электроннограмма «Волчаночный гломерулонефрит». Демонстрация.

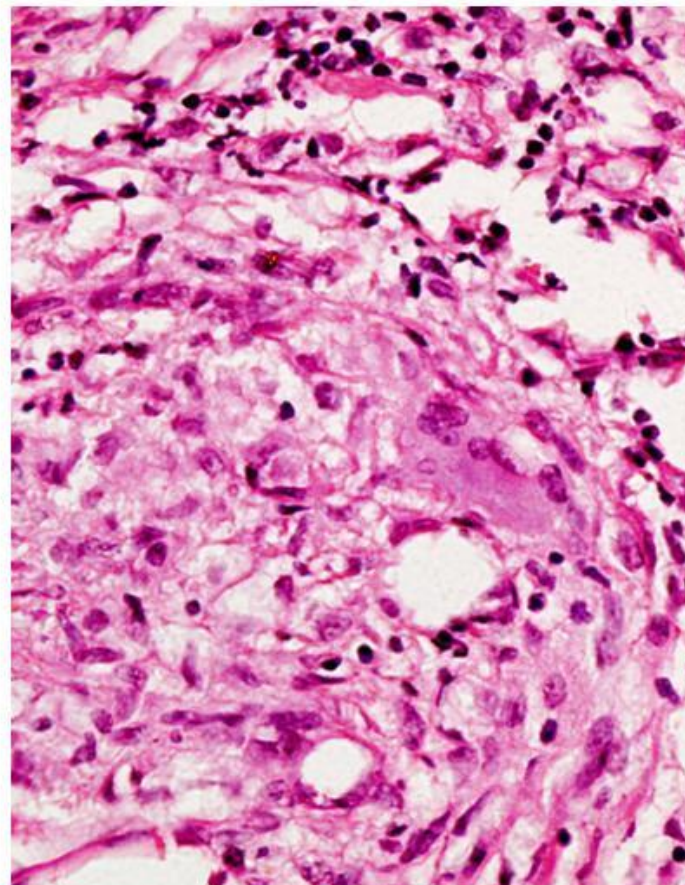


Микропрепарат «Лепрозная гранулема».

Окраска Г-Э. Препарат описать.

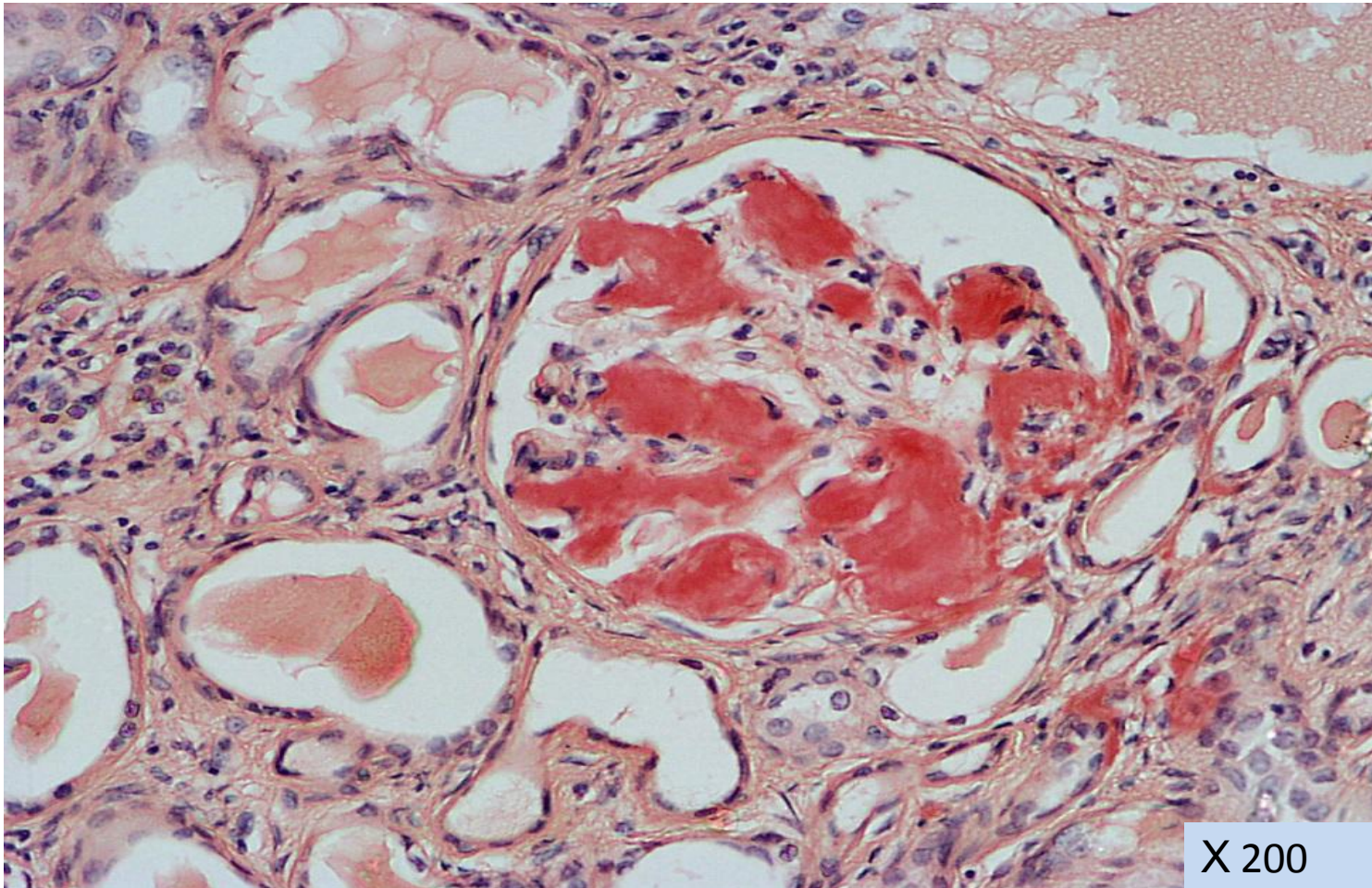


Увеличение x100

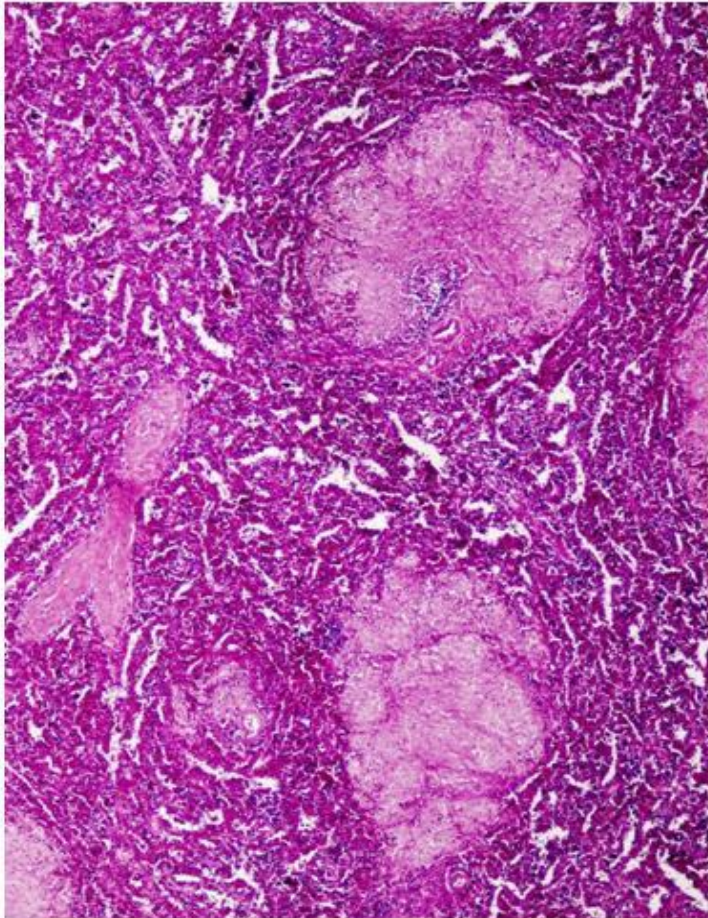


Увеличение x400

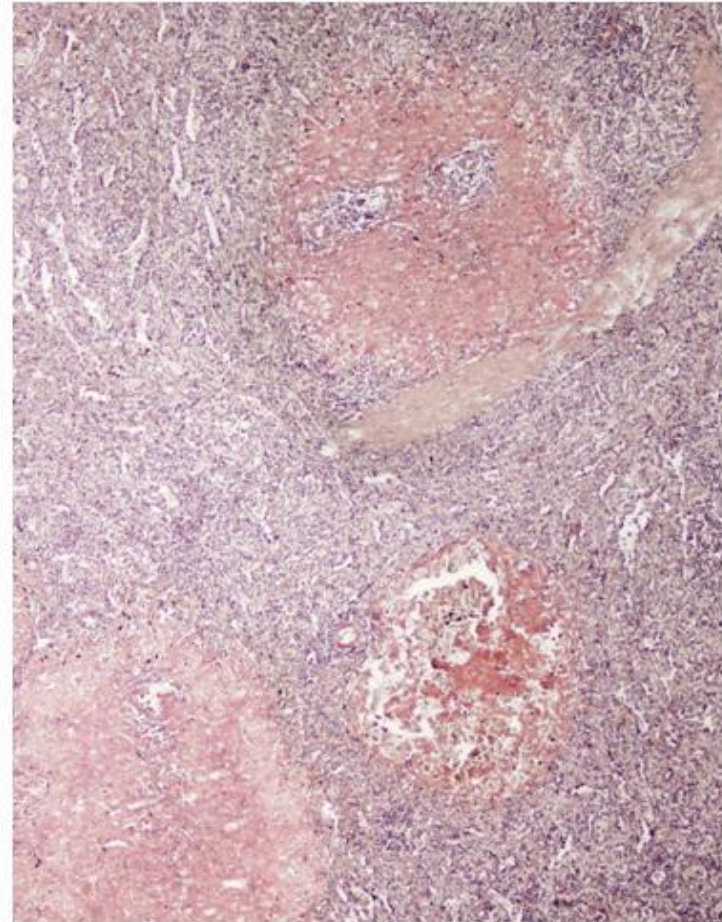
Микропрепарат «Амилоидоз почек». Окраска конго-красный. Препарат описать.



Микропрепарат «Амилоидоз селезенки
(саговая селезенка)». Окраска Г-Э/конго рот.
Препарат рисовать.




Увеличение х40

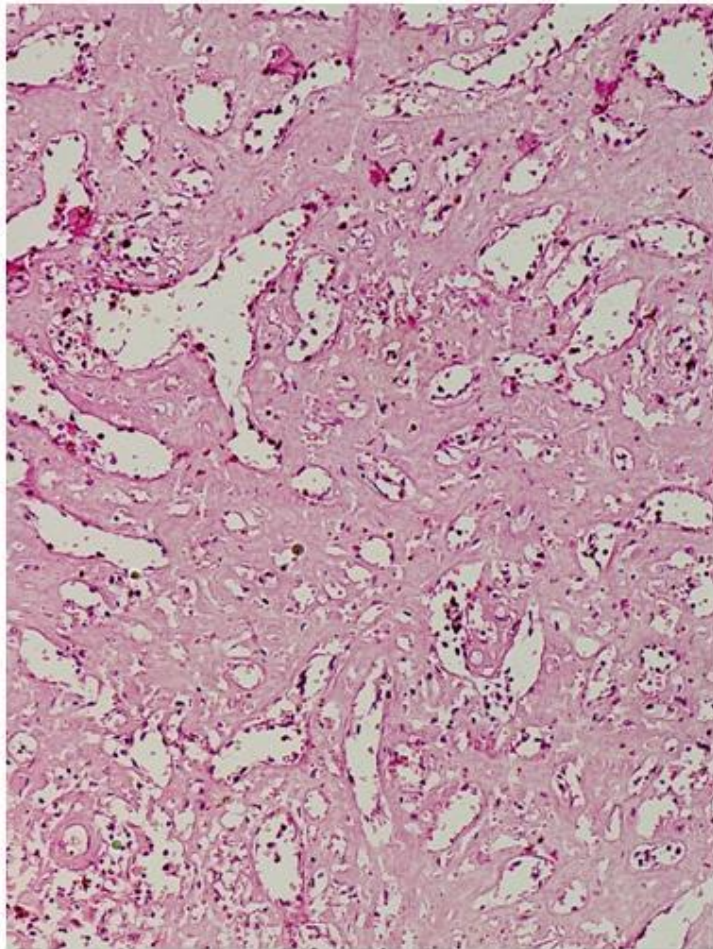


Увеличение х40

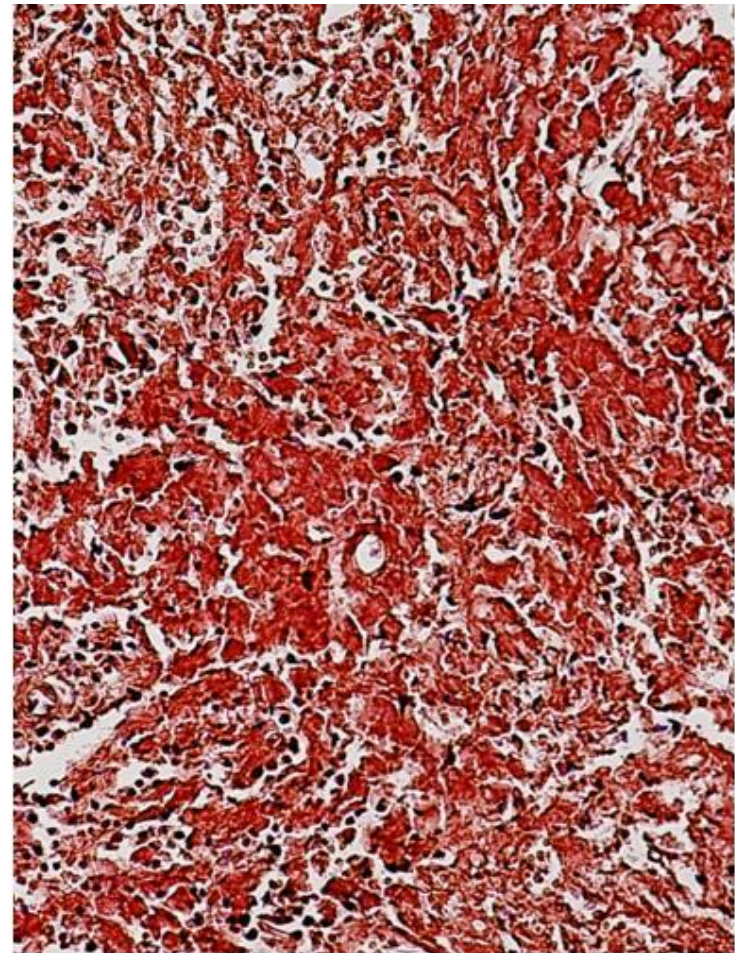
Макропрепарат «Амилоидоз селезенки (сальная селезенка)». Демонстрация.



Микропрепарат «Амилоидоз селезенки
(сальная селезенка)». Окраска Г-Э/конго рот.
Препарат рисовать.



Увеличение x100



Увеличение x200