

# Заболевания гортани

Презентацию выполнила студентка 1  
курса 7 группы Федотова Екатерина

# ОСТРЫЙ КАТАРАЛЬНЫЙ ЛАРИНГИТ

Наиболее распространенное воспалительное заболевание гортани.

Может быть самостоятельным заболеванием, но чаще сопутствует респираторным вирусным инфекциям.

Обычно сочетается с воспалением слизистой оболочки носа, глотки, нижних дыхательных путей.

## **Способствующие факторы:**

- общее и местное переохлаждение
- чрезмерные голосовые нагрузки
- вирусная и бактериальная инфекция
- контакт с раздражающими веществами

## **Симптоматика:**

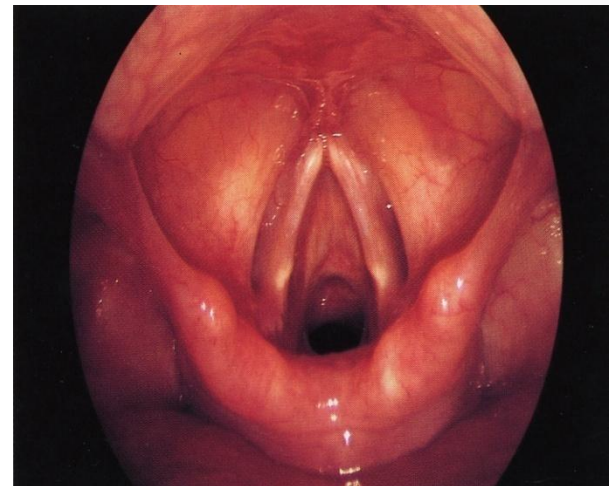
- изменение голоса – охриплость, вплоть до афонии;
- ощущение жжения, першения, инородного тела в горле и гортани;
- сухой непродуктивный кашель

## **Диагностика:**

эндоскопический осмотр гортани (непрямая ларингоскопия, фиброларингоскопия)

## **Клиническая картина:**

гиперемия и отек всех отделов гортани, особенно выраженные на голосовых складках

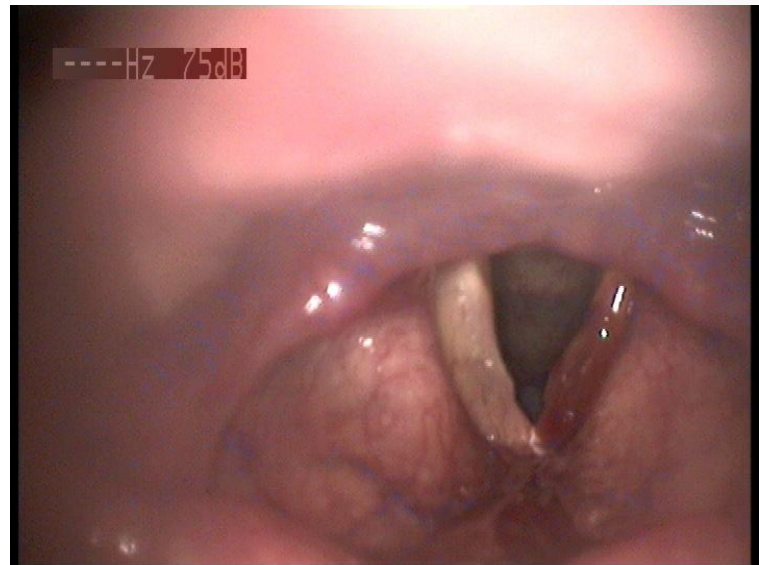


# МОНОХОРДИТ

(ВОСПАЛЕНИЕ ОДНОЙ ГОЛОСОВОЙ СКЛАДКИ)

## Виды монохордита:

1. Вазомоторный
2. Специфический



# ОСТРЫЙ ПОДСКЛАДОЧНЫЙ ЛАРИНГИТ

## КЛИНИЧЕСКАЯ КАРТИНА:

Заболевание начинается внезапно в виде приступа удушья во время сна ребенка, чаще - в положении на спине.

Ребенок просыпается от затрудненного дыхания, беспокоен, свистящее шумное дыхание, акроцианоз, лающий кашель, иногда прерывающийся ларингоспазмами, втяжение податливых мест грудной клетки и области эпигастрия.

Приступ обычно длится от нескольких минут до получаса, постепенно прекращается, после чего наступает глубокий сон.

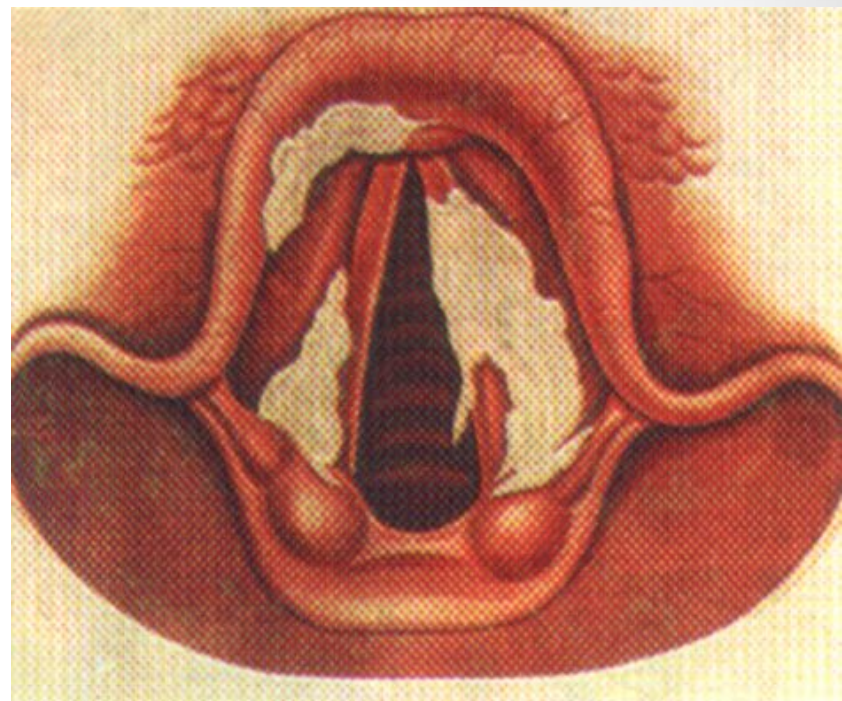

Возможны рецидивы удушья в течение нескольких дней.

# ХРОНИЧЕСКИЙ ЛАРИНГИТ

## Причины возникновения:

- рецидивы острого ларингита
- длительная голосовая нагрузка
- злоупотребление курением и алкоголем
- профессиональные вредности
- воспалительные заболевания ВДП
- хронические заболевания ЖКТ, ССС, почечная недостаточность, сахарный диабет

# Истинный и ложный круп



# ОСТРЫЙ СТЕНОЗИРУЮЩИЙ ЛАРИНГОТРАХЕОБРОНХИТ

**Основная причина** - респираторная инфекция, чаще вызванная вирусами парагриппа и гриппа типа А.

**Клиническая картина** - внезапное начало заболевания, гипертермия, симптомы интоксикации, «лающий» кашель, сопровождающийся различной тяжести стенозом гортани, имеющий тенденцию к усилению, вплоть до асфиксии.

## Формы ОСЛТБ:

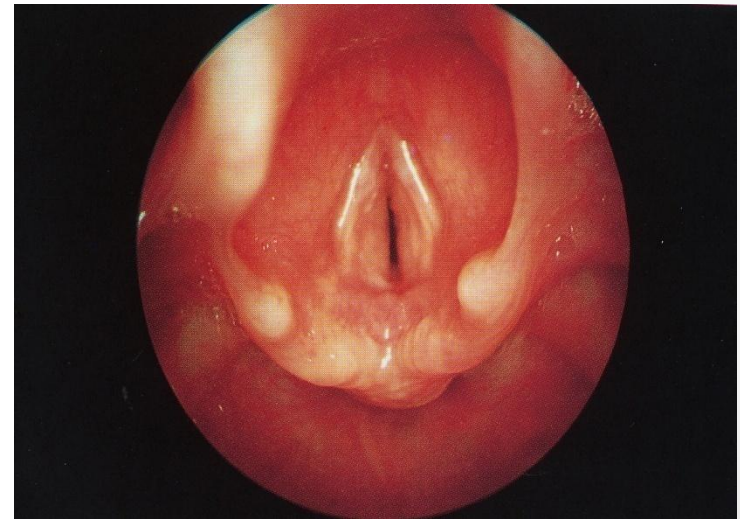
Катаральная форма

Отечно-инфильтративная форма

Фибринозно-гнойная форма

Геморрагическая форма

Некротическая форма





# ОСТРЫЙ ЭПИГЛОТТИТ

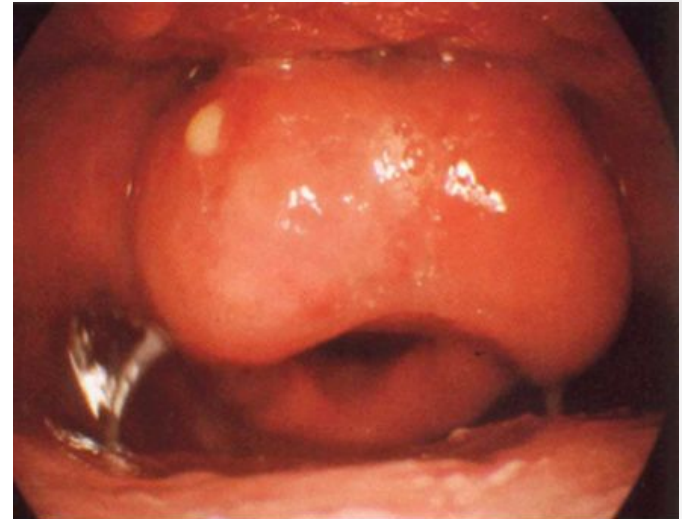**Особая форма отечно-катарального ларингита с преимущественным поражением надгортанника.**

В 90% наблюдений вызван штаммами *Haemophilus influenzae* тип В

## **КЛИНИЧЕСКАЯ КАРТИНА:**

острое начало заболевания, тяжелое

общее состояние, гипертермия, инспираторная одышка, болезненное глотание, слюнотечение, вынужденное положение тела с запрокинутой назад головой, открытым ртом. Голос мало изменен или сдавленный.



## **ФОРМЫ ЭПИГЛОТТИТА:**

- отечная
- инфильтративная
- абсцедирующая

# АЛЛЕРГИЧЕСКИЙ ОТЕК ГОРТАНИ

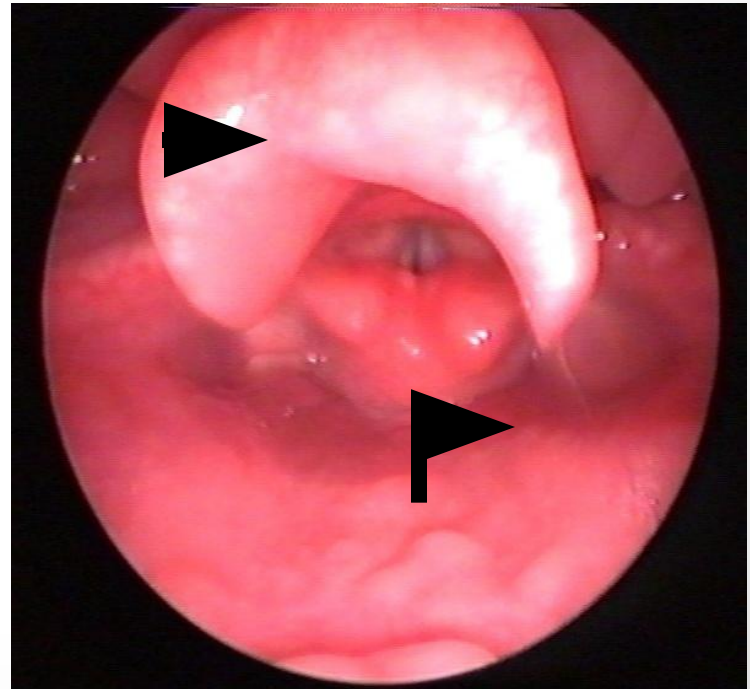
Развивается, в основном, вследствие сенсibilизации организма к бытовым, пищевым, лекарственным аллергенам.

Заболевание начинается остро, иногда - молниеносно, на фоне общего здоровья, при отсутствии катаральных явлений, нормальной температуре тела.

При эндоскопии - стекловидный отек различных элементов гортани.

## Лечение:

- устранение аллергена
- госпитализация
- антигистаминные препараты
- кортикостероиды в/в
- в экстремальных ситуациях –  
КОНИКТОМИЯ



# ОДНОСТОРОННИИ ПАРАЛИЧ ГОРТАНИ

Наиболее часто возникают, вследствие операций на щитовидной железе (свыше 90%), сердце, легком, пищеводе и сосудах шеи

## **СИМПТОМЫ ЗАБОЛЕВАНИЯ:**

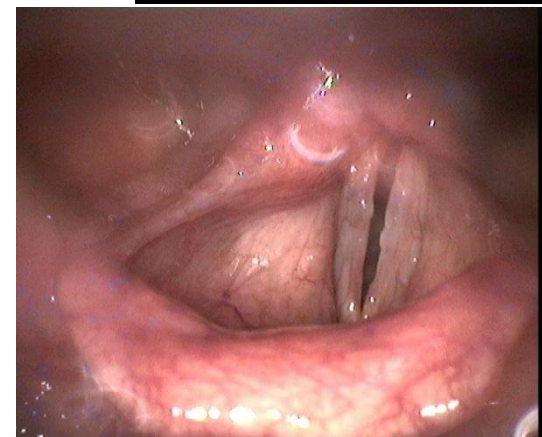
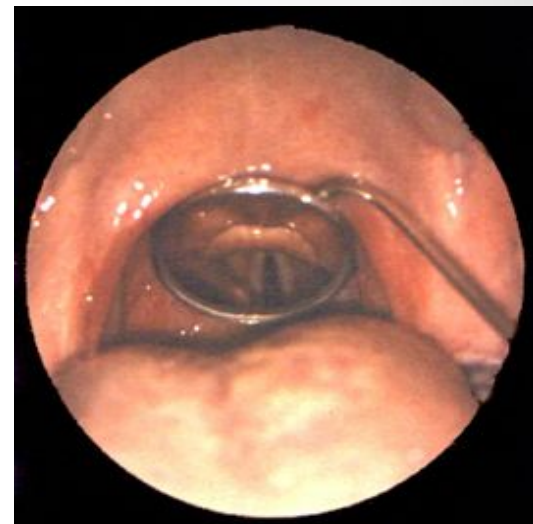- ВЫРАЖЕННАЯ ОХРИПЛОСТЬ ИЛИ АФНИЯ
- НЕЗНАЧИТЕЛЬНОЕ ЗАТРУДНЕНИЕ ДЫХАНИЯ
- НАРУШЕНИЕ ГЛОТАНИЯ

# Двусторонний паралич гортани

**Основной причиной двустороннего паралича гортани являются операции на щитовидной железе по поводу рака или зоба Хашимота, а также реоперации на щитовидной железе**

## **СИМПТОМЫ ЗАБОЛЕВАНИЯ:**

- **ВЫРАЖЕННОЕ ЗАТРУДНЕНИЕ ДЫХАНИЯ ПРИ НЕЗНАЧИТЕЛЬНОМ ИЗМЕНИИ ГОЛОСА ( СТЕНОЗ ГОРТАНИ 2-3 СТЕПЕНИ)**
- **ПРИ ЛАРИНГОСКОПИИ ГОЛОСОВЫЕ СКЛАДКИ РАСПОЛОЖЕНЫ ВБЛИЗИ ОТ СРЕДНЕЙ ЛИНИИ, ПРОСВЕТ ГОЛОСОВОЙ ЩЕЛИ НА ВДОХЕ**



**ЛАРИНГОСКОПИЧЕСКАЯ  
КАРТИНА НА ВДОХЕ.**