

# Теория зародышевых ЛИСТКОВ

## Позвоночные

***"...В свете этих данных старое наивное представление, что позвоночные устроены сложнее всех других животных начинает, как ни странно, выглядеть верным".***

***Сергей Ястребов***

**«Теория зародышевых пластов — самое крупное морфологическое обобщение за всю историю эмбриологии. Она сыграла выдающуюся роль в сравнительной, эволюционной эмбриологии. И в настоящее время, несмотря на сомнения в ее правильности и на явную ошибочность ряда утверждений основателей ее, понятия об эктодерме и мезодерме, применяемые к развитию почти всех многоклеточных животных, никем из эмбриологов не оспариваются, хотя многие ученые вкладывают в них разное содержание.»**

Токин Б.П. «Общая эмбриология».

# Формирование органов



Христиан Иванович Пандер  
(1794-1865, Россия)

Зародышевые листки были впервые описаны в работе русского академика **Х. Пандера** в **1817 г.**, изучившего эмбриональное развитие куриного зародыша

Сущность теории зародышевых листков сводится к двум основным положениям: **1)** организмы многоклеточных животных развиваются из трех зародышевых листков: наружного, или эктодермы, среднего, или мезодермы, внутреннего, или энтодермы; **2)** каждая система органов у разных групп многоклеточных животных развивается, как правило, из одного и того же листка.

Правильно описывает яйцеклетку у млекопитающих и человека, распространяет учение Х. Пандера о зародышевых листках на всех позвоночных, формулирует закон «зародышевого сходства», названный впоследствии его именем.



Карл Бэр (1792 1876)

**«Законами Бэра»:**

1. наиболее общие признаки любой крупной группы животных появляются у зародыша раньше, чем менее общие признаки;
2. после формирования самых общих признаков появляются менее общие и так до появления особых признаков, свойственных данной группе;
3. зародыш любого вида животных по мере развития становится все менее похожим на зародышей других видов и не проходит через поздние стадии их развития;
4. зародыш высокоорганизованного вида может обладать сходством с зародышем более примитивного вида, но никогда не бывает похож на взрослую форму этого вида.

**- Первоначально считалось, что зародышевые листки образуются только при развитии позвоночных.**

**- Однако после работ А. О. Ковалевского и И. И. Мечникова, изучивших развитие почти всех классов беспозвоночных, стало ясно, что в той или иной форме зародышевые листки представлены у всех многоклеточных животных. Т.о., они создали современную теорию зародышевых листков.**

**- А.О. Ковалевский описал три зародышевых листка в современном понимании, которым Эрнст Геккель дал известные названия - эктодерма, энтодерма, мезодерма (наружный, внутренний и средний листки).**

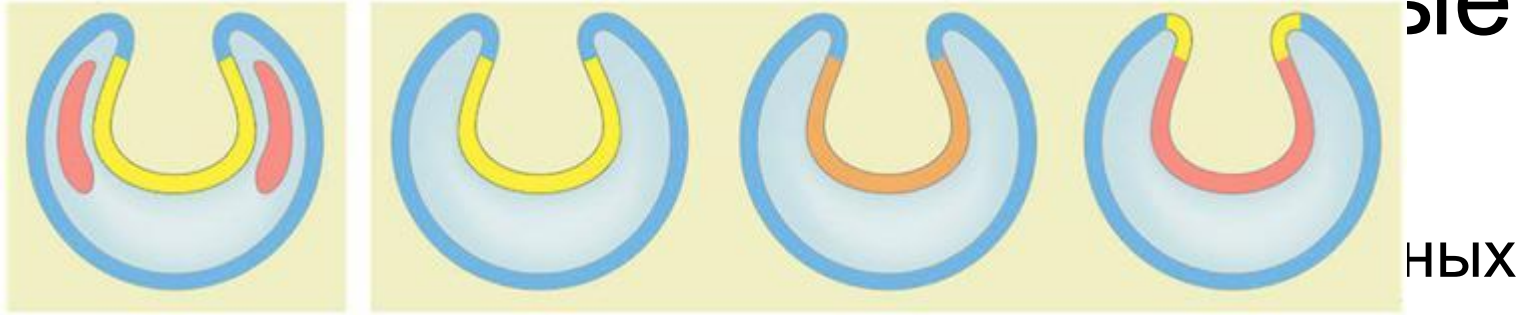
# Филогенетика: заполнение пустой оболочки «основной биогенетический закон»



**КОВАЛЕВСКИЙ**  
Александр Онуфриевич  
(1840 -1901)

- ❖ Изучил эмбриогенез многих беспозвоночных
- ❖ Обнаружил гомологи зародышевых листков у беспозвоночных, в частности, у членистоногих
- ❖ Создал теорию зародышевых листков
- ❖ Определил место ланцетников в системе хордовых
- ❖ Определил систематическое положение оболочников по сходству личинки ланцетника и асцидии
- ❖ Отделил плеченогих от моллюсков по различию личиночных стадий

# Двухслойные и трёхслойные



- **Зародышевые листки**

животных соответствует эктодерме трехслойных, а из энтодермы двухслойных эволюционно развились энто- и мезодерма трехслойных.

- Исследование того, как у актинии нематостеллы развиваются ткани из зародышевых листков, показало, что энтодерма двухслойных действительно родственна мезодерме, однако с энтодермой трехслойных она не имеет почти ничего общего.
- Функции энтодермы трехслойных животных у двухслойных выполняет небольшой участок эктодермы, «глоточная эктодерма».

# Постулаты священной коровы эмбриологии

- **Из эктодермы** образуется кожный покров (эпидермис и кожные железы) и нервная

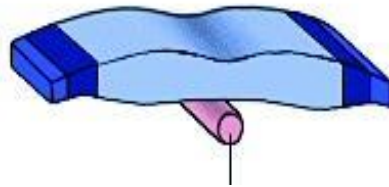
Если некоторый орган образуется из одного зародышевого листка, он никогда, ни у какого организма не может образоваться из другого.

- **Из мезодермы**, как правило, образуются опорно-двигательная, кровеносная и выделительная системы.

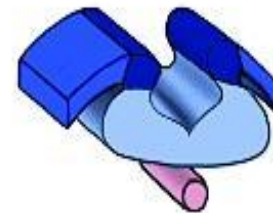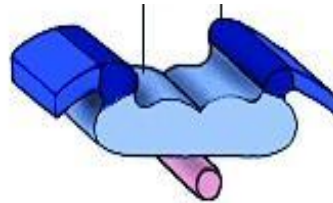


# Производные эктодермы

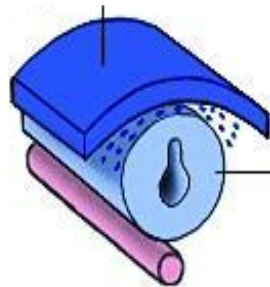
Нервный желобок и  
нервные валики



Хорда  
(мезодерма)



Кожная эктодерма



Нервная  
трубка

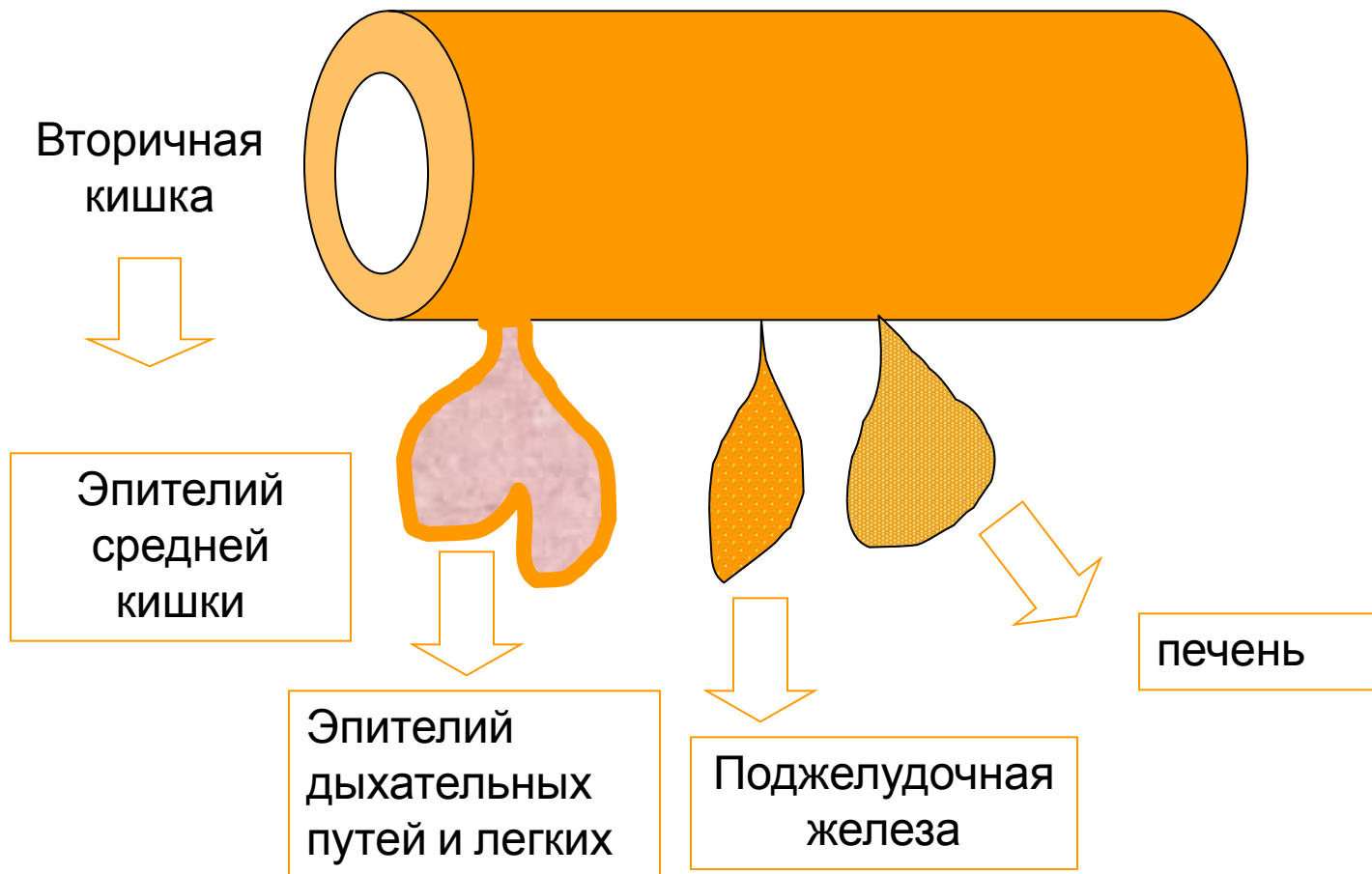
ЦНС и органы чувств

Нервный гребень

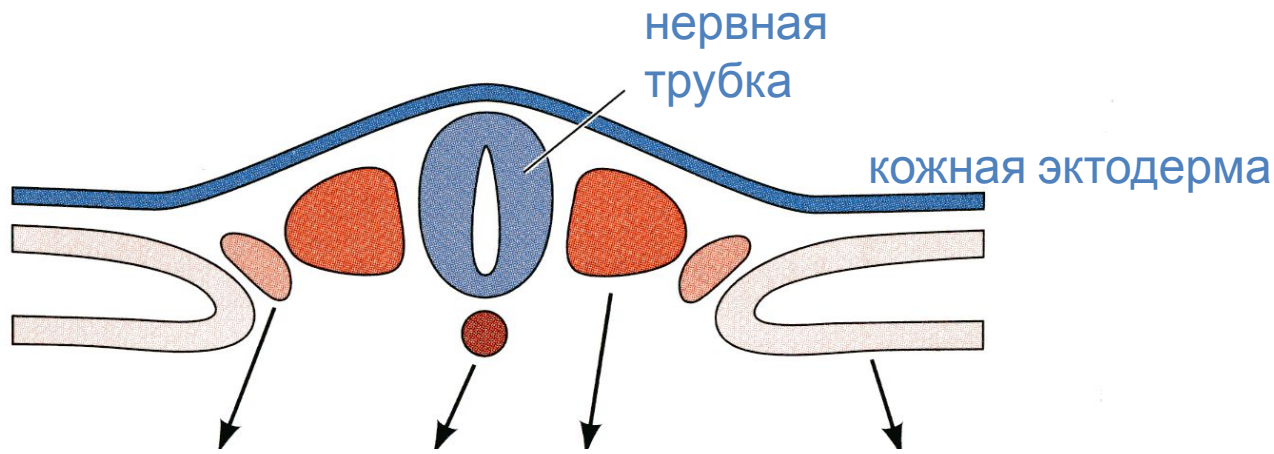
периферическая НС,  
мозговое вещество  
надпочечников, меланоциты,  
висцеральные дуги и многое  
другое

эпидермис кожи,  
волосы, ногти,  
железы, эмаль  
зубов, эпителий  
передней и  
задней кишки

# Производные энтодермы.



# Производные мезодермы



ножка сомита =  
нефрогонотом

хорда

сомит

боковая пластинка = спланхнотом,  
делится на 2 листка:

Межпозвоночны  
й диск

мочеполовая  
система

париетальный  
(соматоплевра)

висцеральный  
(спланхноплевра)

дерматом

миотом

склеротом

дерма  
кожи

скелетные  
мышцы

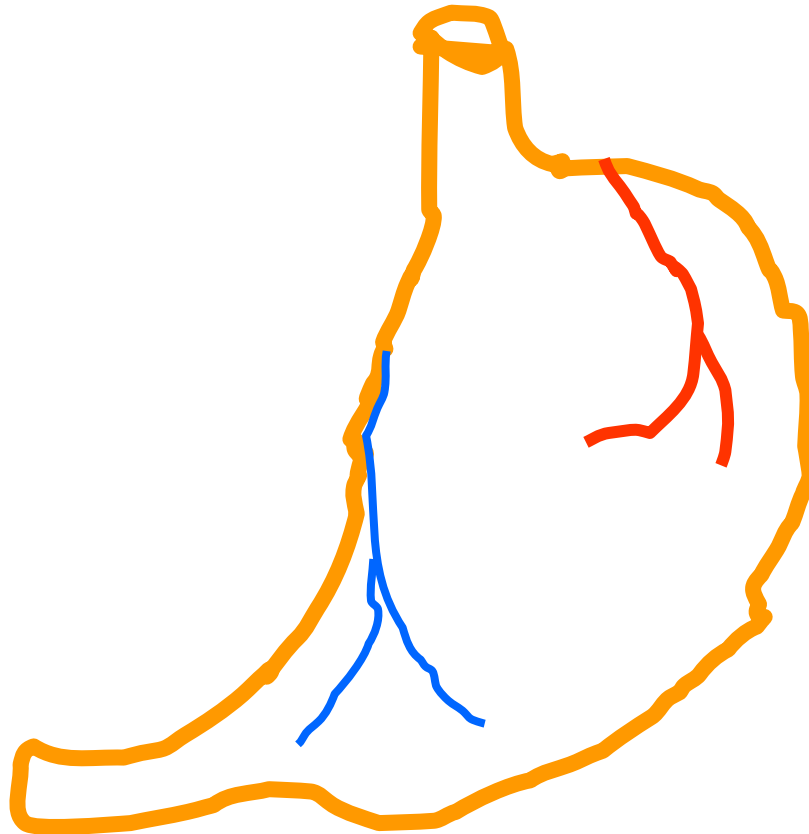
скелет

париетальная  
плевра,  
брюшина,  
перикард

висцеральная  
плевра, перикард,  
кров. и лимф.  
сосуды, брыжейка,

В составе органов можно встретить производные всех зародышевых листков

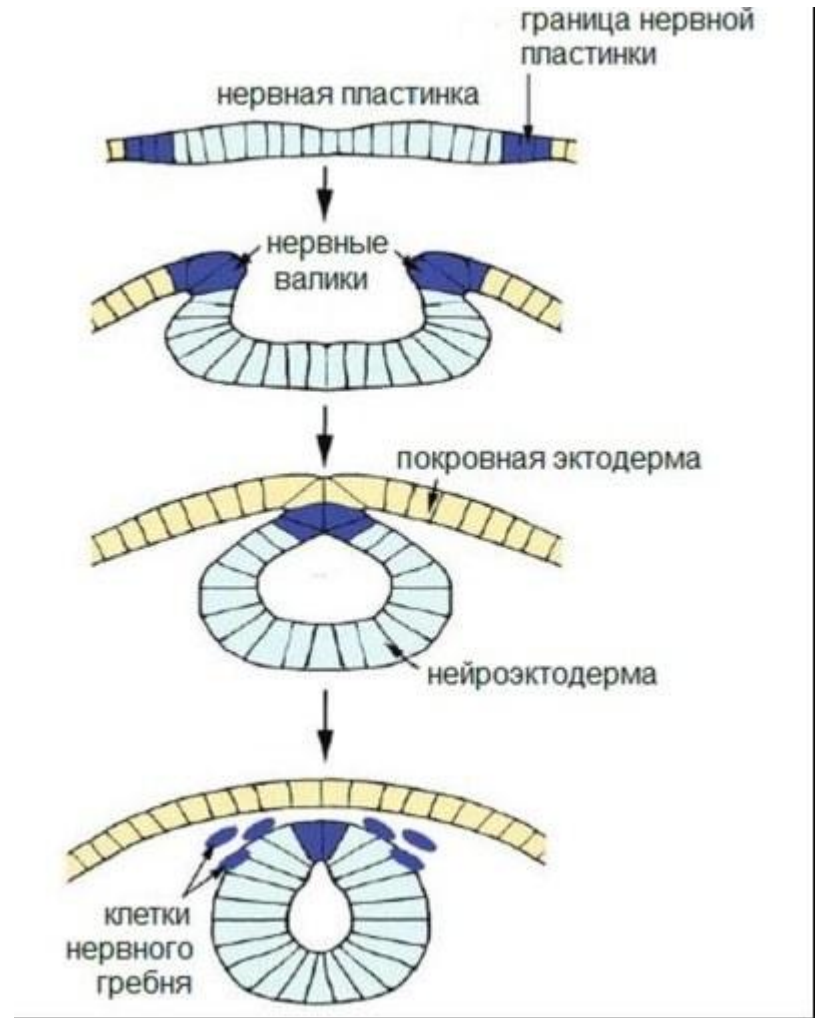
- Например, эпителий желудка образован **энтодермой**, нервы – **эктодермой**, а сосуды - **мезодермой**



**«И в нормальном развитии некоторых животных закономерно «нарушается» установленная теорией зародышевых листков специфичность. Так, мышечные волокна волосяных сумок кожи, ириса глаза, некоторые хрящевые элементы развиваются не из мезодермы, а из эктодермы. Клеточный материал ганглионарной пластинки, т. е. производное эктодермы, образует в норме челюстную дугу, подъязычную и все жаберные дуги, т. е. образования, которые должны возникать из мезодермы. Задняя часть нервной пластинки, возникающей из эктодермы, образует у зародышей амфибий в норме не нервную ткань, а хвостовую мускулатуру».**

Токин Б.П. «Общая эмбриология».

- В ходе нейруляции часть клеток нервной пластинки не входит в состав нервной трубки. Они образуют ганглиозную пластинку, или нервный гребень – скопление клеток вдоль нервной трубки.
- Позднее эти клетки мигрируют по всему зародышу, образуя клетки нервных узлов, мозгового вещества надпочечников, пигментные клетки и т.п.



# Julia Barlow Platt (1857-1935) – открытие, которое побоялись долго признавать.

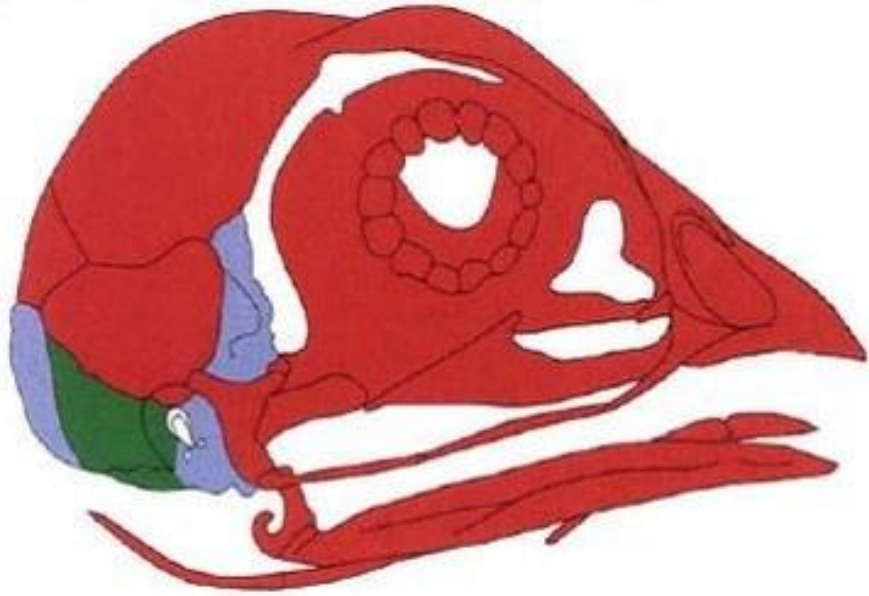
- В начале XX века американская женщина-эмбриолог Джулия Платт покусилась на священную корову эмбриологии.
- **Массовое недоверие:** согласно классической теории зародышевых листков черепу, как и всей опорно-двигательной системе, «положено» развиваться из мезодермы.



# Джулия Платт покусилась на священную корову эмбриологии

- У позвоночных из эктодермы, а не мезодермы развиваются:
- Некоторые хрящи жаберного аппарата.
- Значительная часть черепа.
- Зубной дентин.

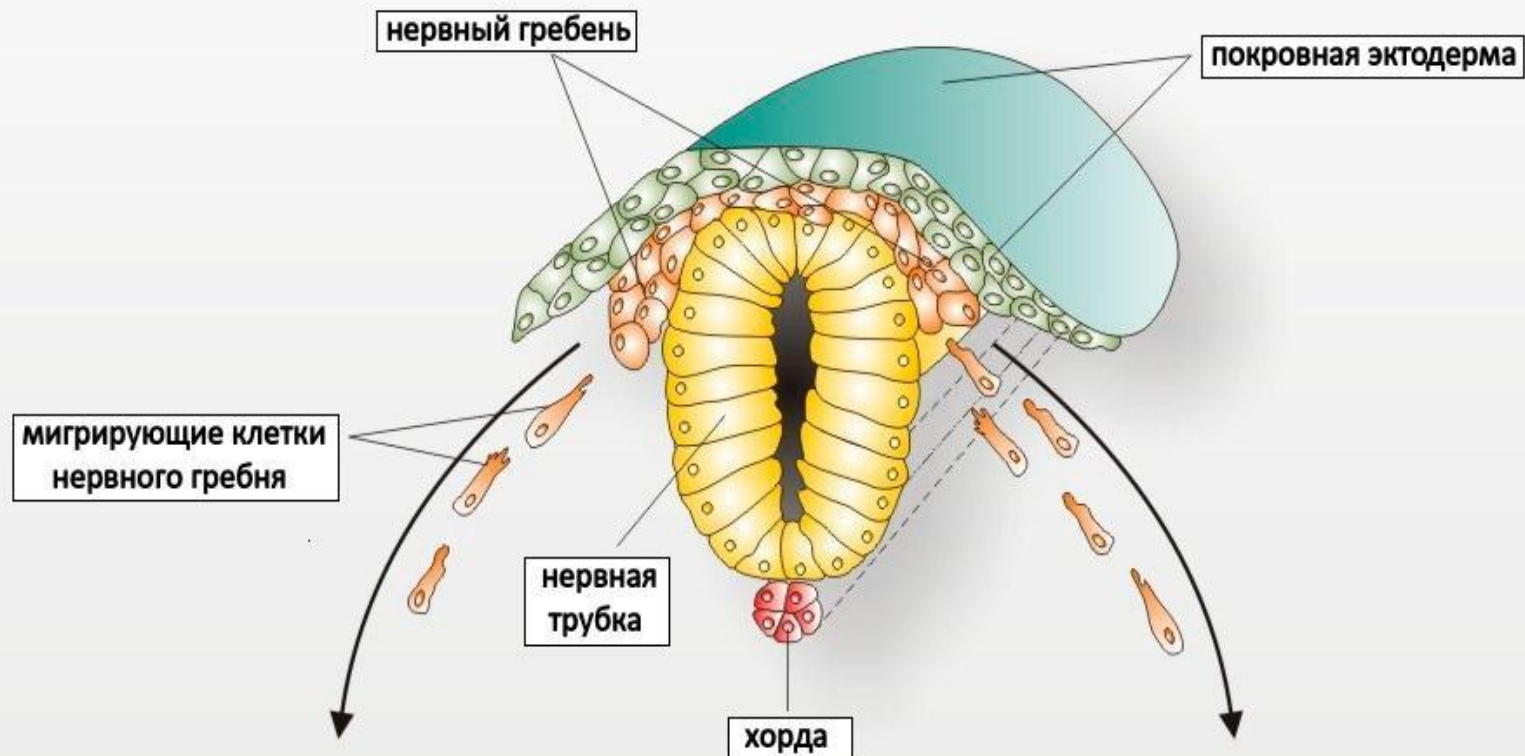




- **Вклад нервного гребня в череп цыпленка.**
- Части черепа, образующиеся из разных частей мезодермы, показаны синим и зеленым, из нервного гребня — красным

**Джулия Платт даже не получила постоянной ставки в университете, после чего решила вообще оставить науку. Она занялась общественной деятельностью, стала заметным в штате Калифорния политиком, много сделала для охраны природы**

**Признание получила лишь спустя полвека.**



мезодерма

эктодерма




гладкомышечные клетки



остеобласты  
остеокласты



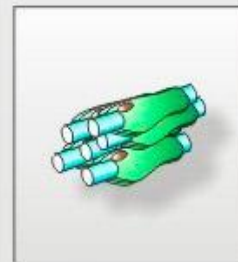адипоциты



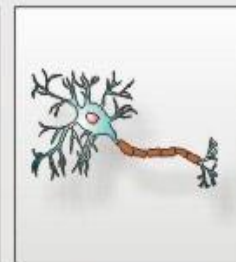хондроциты



меланоциты



шванновские  
клетки

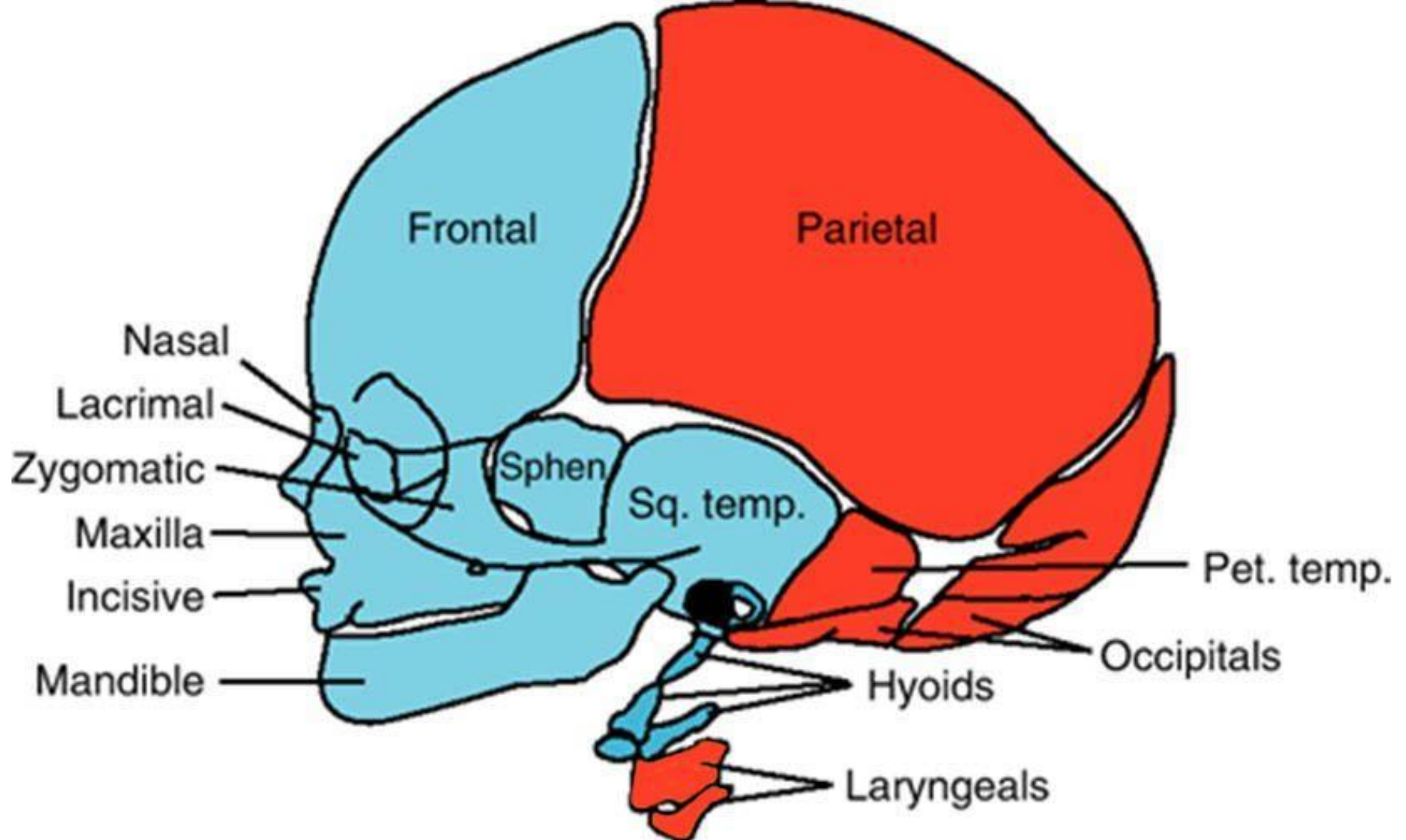


нейроны

# Расползающийся четвёртый зародышевый листок

- Большинство клеток нервного гребня не входит ни в состав нервной трубки, ни в состав эпидермиса. Зато эти клетки способны расползаться по всему организму, мигрируя, как амебы.
- Из клеток нервного гребня образуются нервные узлы, расположенные вне мозга (спинальные и симпатические); мозговое вещество надпочечников; пигментные клетки кожи (меланоциты); клетки, выделяющие дентин (одонтобласты) и много всего другого.

- **Нервные узлы спинных корешков спинномозговых нервов (часто их называют просто спинальными ганглиями).**
- **Нервные узлы вегетативной нервной системы (симпатической, парасимпатической и метасимпатической).**
- **Мозговое вещество надпочечников.**
- **Шванновские клетки, образующие оболочку отростков нейронов.**
- **Внутренняя выстилка (эндотелий) и гладкомышечный слой некоторых сосудов, в том числе аорты.**
- **Ресничные мышцы, сужающие и расширяющие зрачок.**
- **Одонтобласты — клетки, выделяющие дентин, твердое вещество зубов.**
- **Пигментные клетки покровов: эритрофоры (красные), ксантофоры (желтые), иридофоры (отражающие), меланофоры и меланоциты (черные).**
- **Часть адипоцитов — клеток жировой ткани.**
- **Парафолликулярные клетки щитовидной железы, выделяющие гормон кальцитонин.**
- **Хрящи и кости черепа, в первую очередь его висцерального (глочного) отдела, в который входят не только жаберные дуги, но и челюсти.**



**Производные нервного  
гребня**

**Производные  
мезодермы**

# Развитие черепа человека

- Мезенхима – эмбриональная соединительная ткань.
- Мозговой череп у человека развивается из мезенхимы, окружающей головной мозг.
- Мезенхимный покров мозга превращается в соединительнотканную оболочку – стадия перепончатого черепа.
- Происхождение головной мезенхимы различно (нервный гребень, склеротомы затылочных сомитов, краниальная парааксиальная мезодерма).

# Позвоночные - единственные четырёхслойные животные

- С 2000 года это утверждение получило массовое признание.

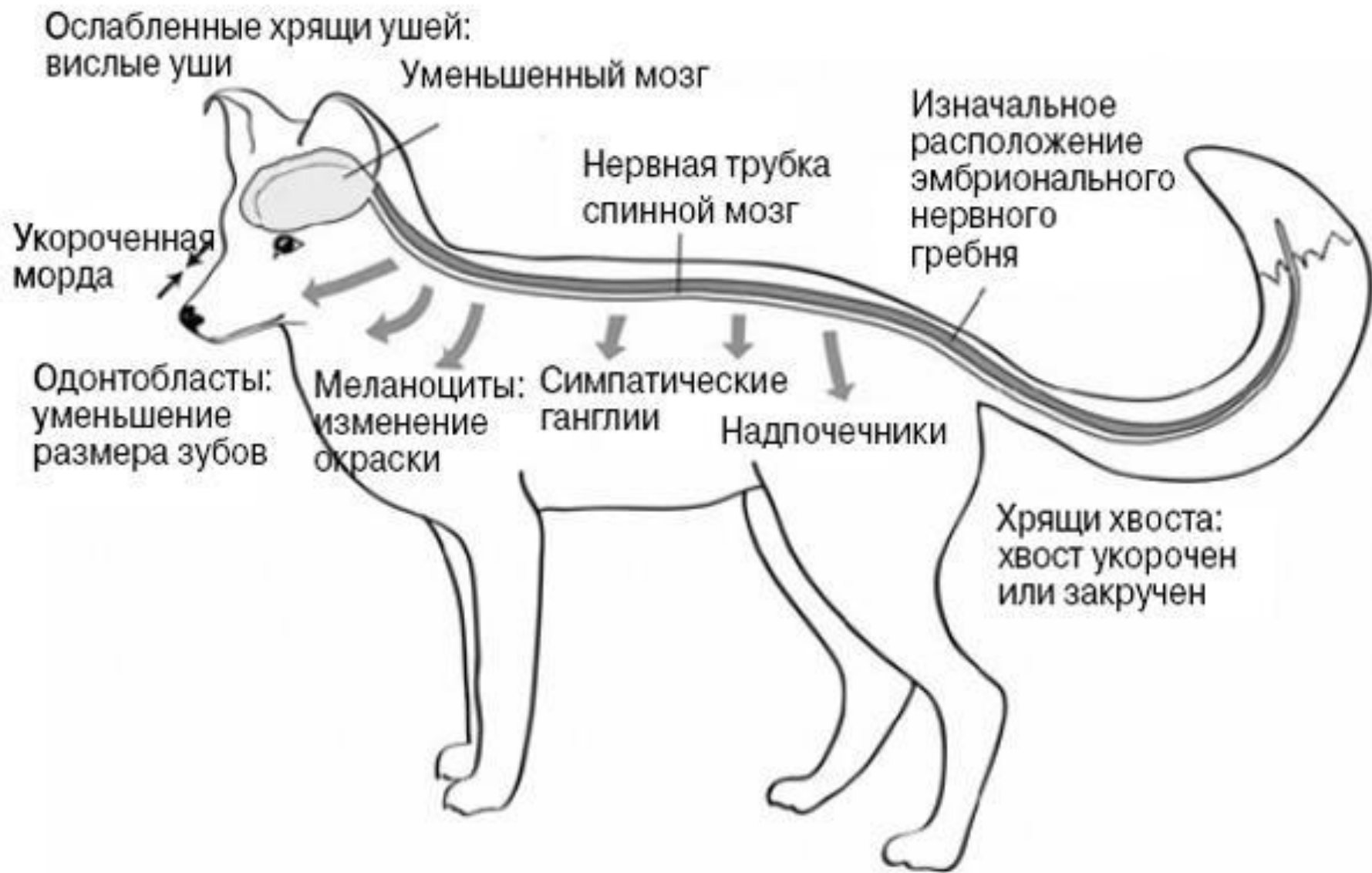
# У кого есть нервный гребень

- У ланцетника нет.
- У оболочников есть, но образует лишь пигментные клетки, содержащие меланин.
- У позвоночных это зачаток «взбесился».



# Доместикационный синдром возникает из-за дефицита клеток нервного гребня

- Дефицит этот вызван малым количеством образовавшихся клеток, их пониженной способностью к миграции и, следовательно, нехваткой в «пункте прибытия» или недостаточно активным делением клеток в этих пунктах.
- Существует много экспериментальных работ, поддерживающих эту гипотезу.



**Изменения пигментации  
характерны практически для всех  
пород домашних животных.**

- Чаще всего это белые пятна на мехе, порой довольно обширные, и коричневые области. Белые пятна — первый признак, который появился у одомашненных в Новосибирске лисиц, норок и крыс.



Признак	Виды животных
Изменения окраски (белые пятна, коричневые зоны)	Мышь, крыса, морская свинка, кролик, собака, кошка, лисица, норка, хорек, свинья, северный олень, овца, коза, крупный рогатый скот, лошадь, верблюд, альпака, гуанако
Висячие уши	Кролик, собака, лисица, свинья, овца, коза, крупный рогатый скот, осел
Маленькие уши	Крыса, собака, кошка, хорек, верблюд, альпака, гуанако
Укороченная морда	Мышь, собака, кошка, лисица, свинья, овца, коза, крупный рогатый скот
Маленькие зубы	Мышь, собака, свинья
Ручное поведение	Все одомашненные животные
Уменьшение размера мозга или объема черепа	Крыса, морская свинка, песчанка, кролик, свинья, овца, коза, крупный рогатый скот, як, лама, верблюд, лошадь, осел, хорек, кошка, собака, норка
Участвующий репродуктивный цикл	Мышь, крыса, песчанка, собака, кошка, лисица, коза, гуанако
«Детское» поведение	Мышь, собака, лисица, бонобо
Загнутый хвост	Собака, лисица, свинья