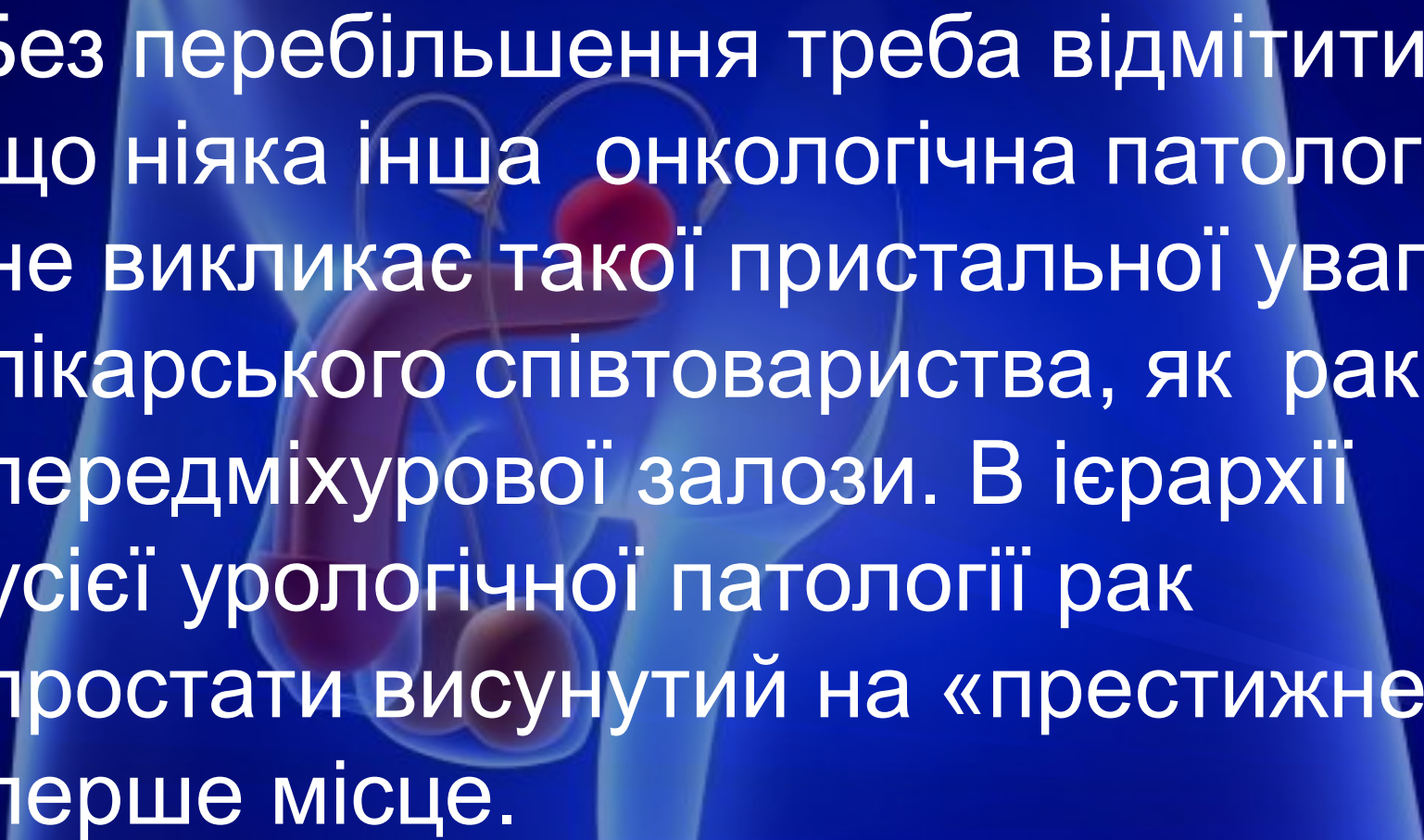


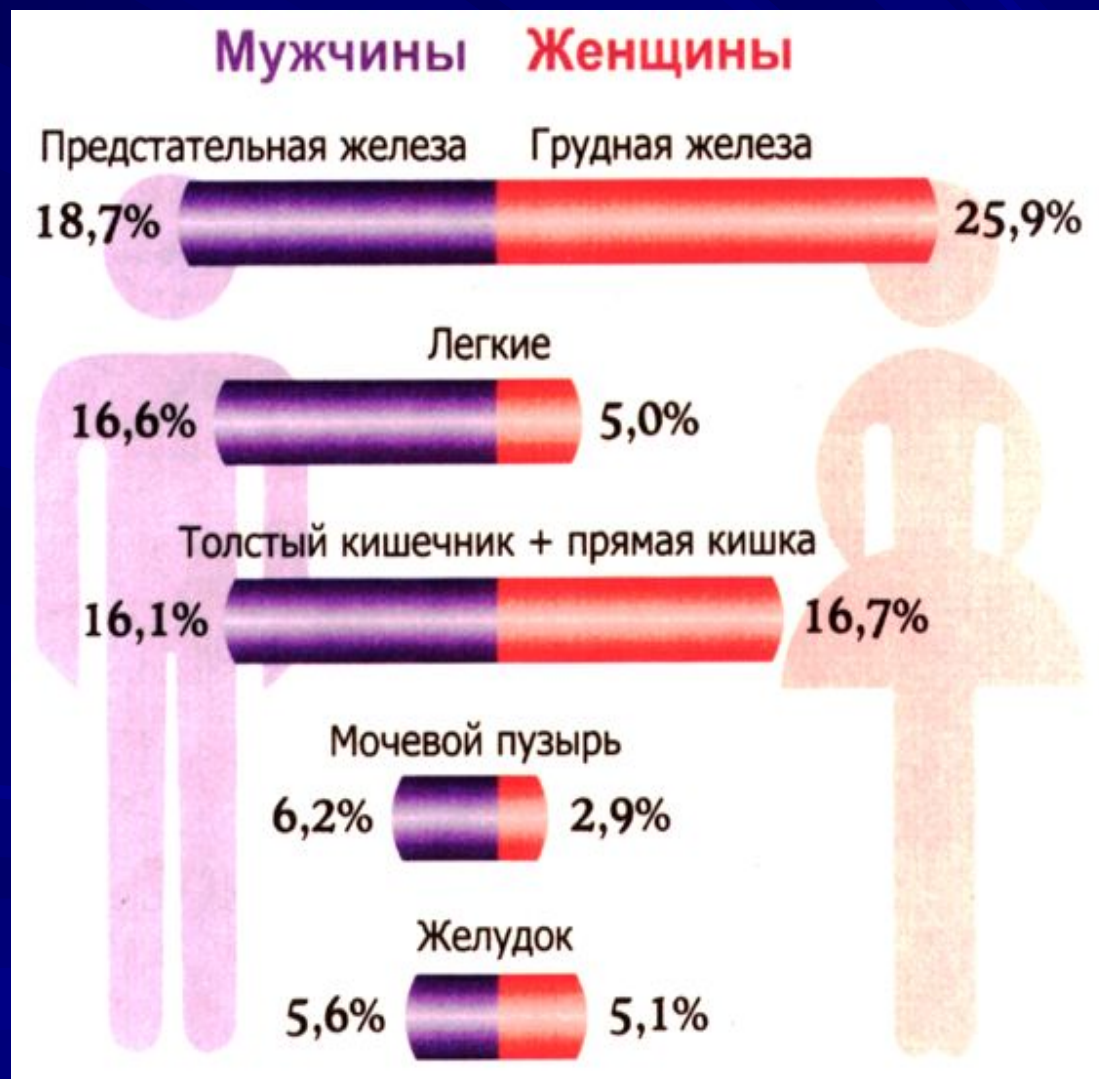# СУЧАСНІ ТЕНДЕНЦІЇ ДІАГНОСТИКИ ТА ЛІКУВАННЯ РАКУ ПЕРЕДМІХУРОВОЇ ЗАЛОЗИ

м Житомир  
2018

An anatomical diagram of the male reproductive system, including the testis, vas deferens, ureter, and prostate gland. A red, spherical tumor is shown on the prostate gland. The diagram is overlaid on a blue background with a faint silhouette of a person's torso.

Без перебільшення треба відмітити, що ніяка інша онкологічна патологія не викликає такої пристальної уваги лікарського співтовариства, як рак передміхурової залози. В ієрархії усієї урологічної патології рак простати висунутий на «престижне» перше місце.

# ПОРІВНЯЛЬНА ЧАСТОТА ОКРЕМИХ ПУХЛИН



# УТОЧНЕНА СТАТИСТИКА 2017 р.

Взято на облік у звітному році 7065 ( 205 )


- 1-2 ст - 43,7% (28,3%)
- 3 ст - 22,8% (12,0%)
- 4 ст - 21,1% (38,2%)

(Контингенти на 100 тис. населення 103,7 (68,0))

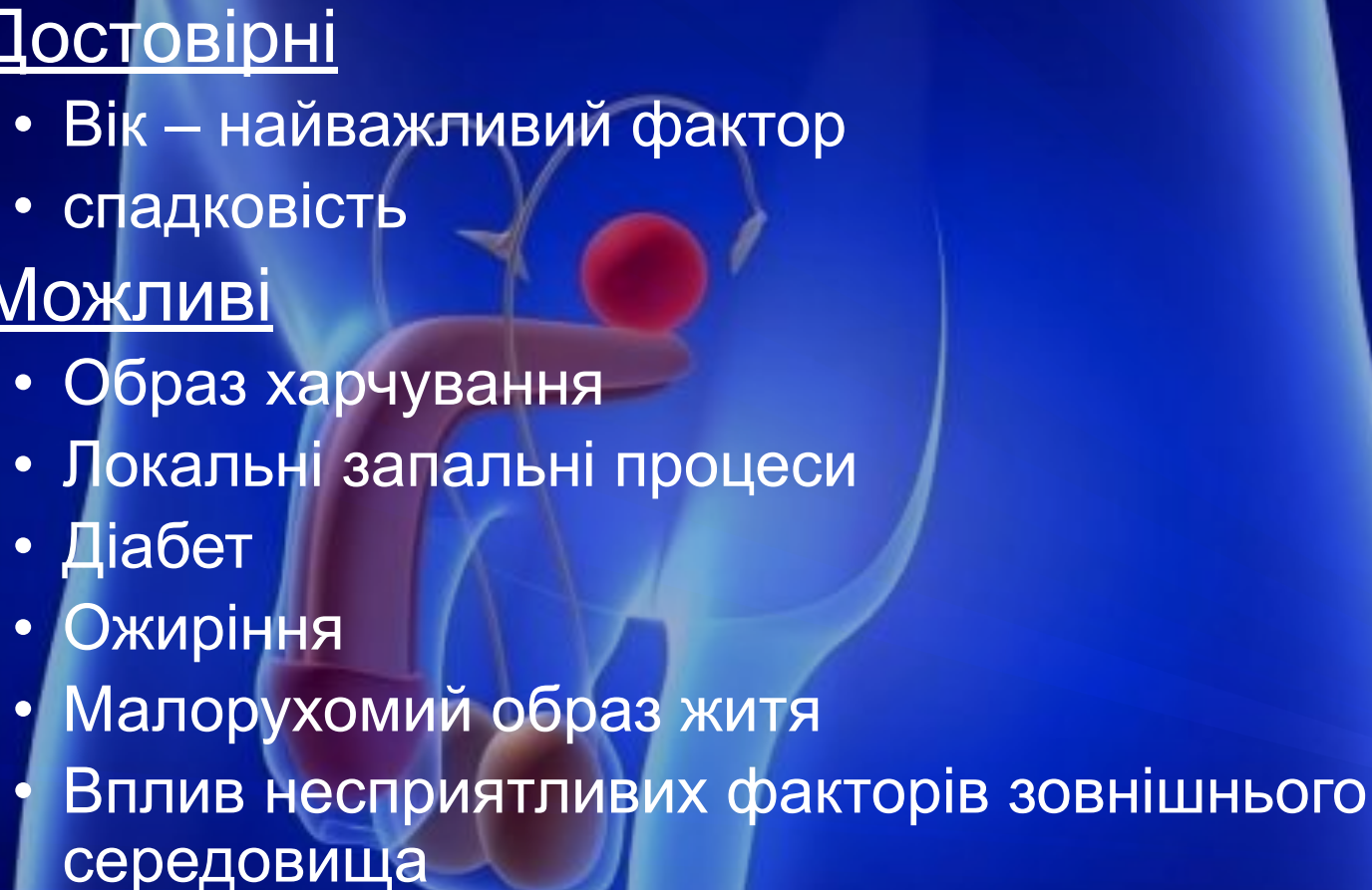
# Динаміка росту рака передміхурової залози в Україні

- 1990 р. - 12,6
- 1999 р. - 20,6
- 2002 р. - 24,8
- 2015 р. - 41,3
- 2016 р. - 41,2
- 2017 р. - 40,4

Показник на 100 тис. чоловіків



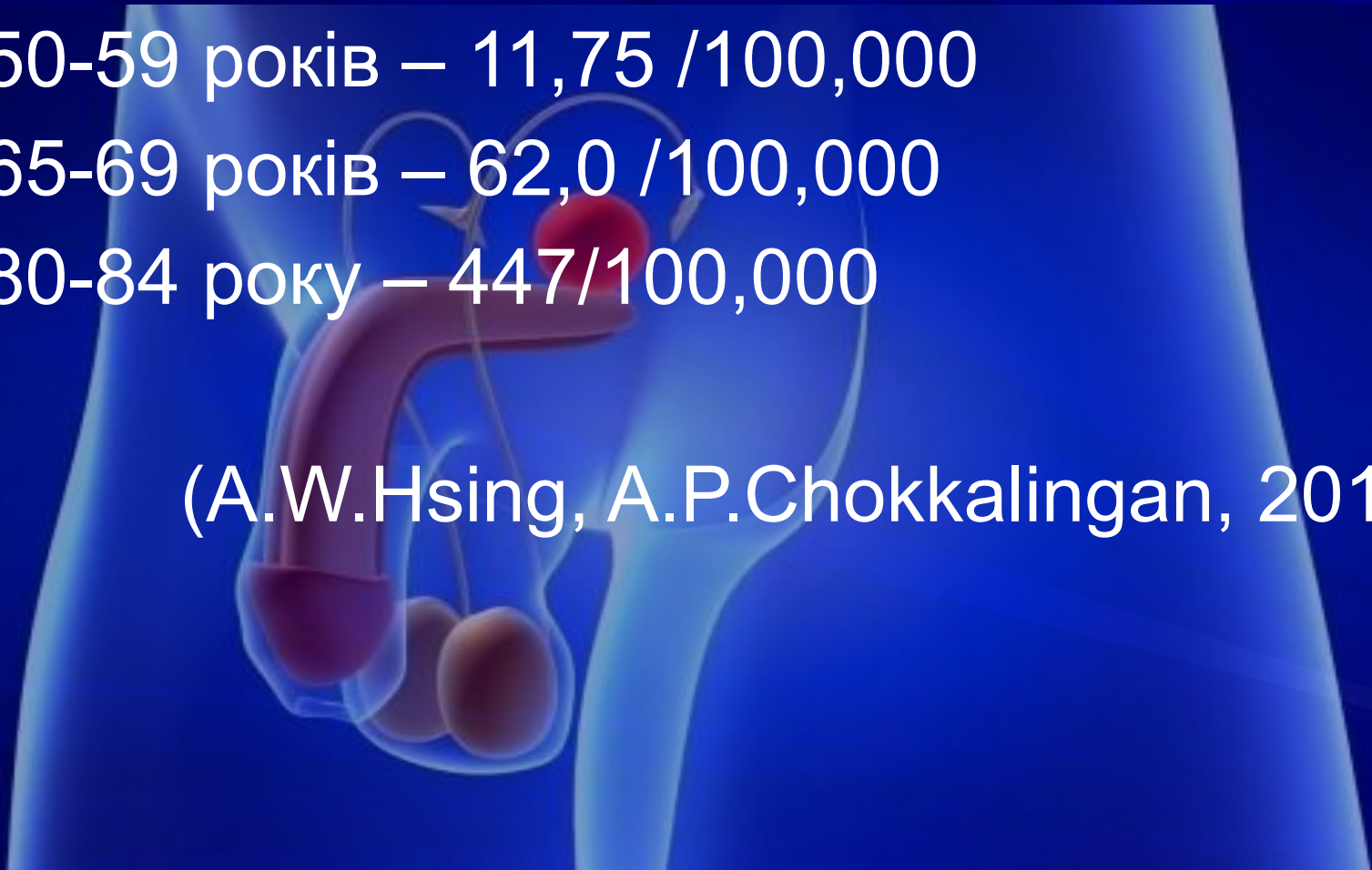
# Фактори ризику розвитку рака простати

- Достовірні
    - Вік – найважливіший фактор
    - спадковість
  - Можливі
    - Образ харчування
    - Локальні запальні процеси
    - Діабет
    - Ожиріння
    - Малорухомий образ життя
    - Вплив несприятливих факторів зовнішнього середовища
- 
- An anatomical diagram of the male reproductive system, including the testicles, vas deferens, ureters, and prostate gland. A prominent red sphere is shown on the prostate gland, representing a tumor. The diagram is overlaid on a faint, blue-tinted image of a human male torso.

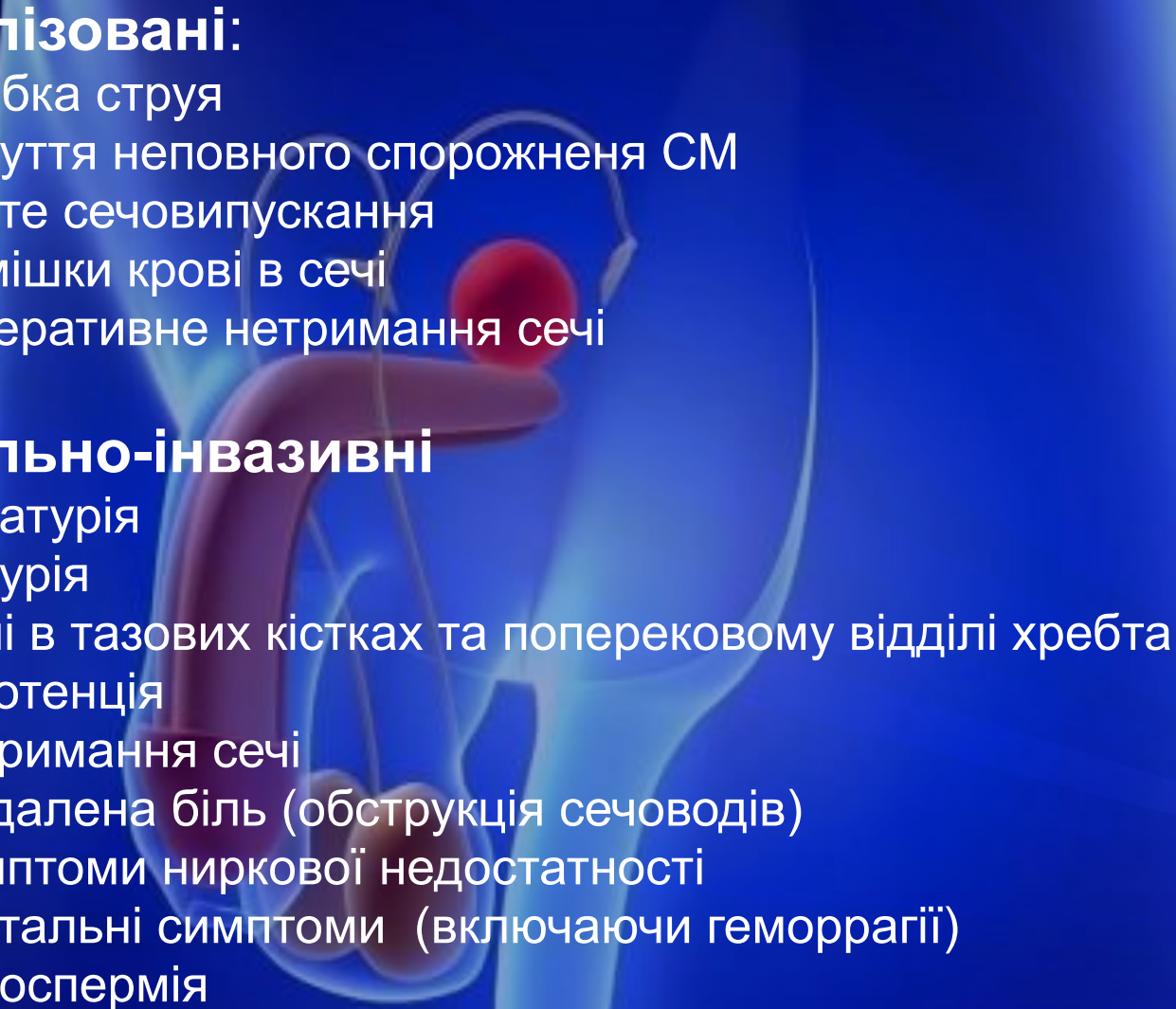
# Залежність частоти РП від віку

- 50-59 років – 11,75 /100,000
- 65-69 років – 62,0 /100,000
- 80-84 року – 447/100,000

(A.W.Hsing, A.P.Chokkalingan, 2014)

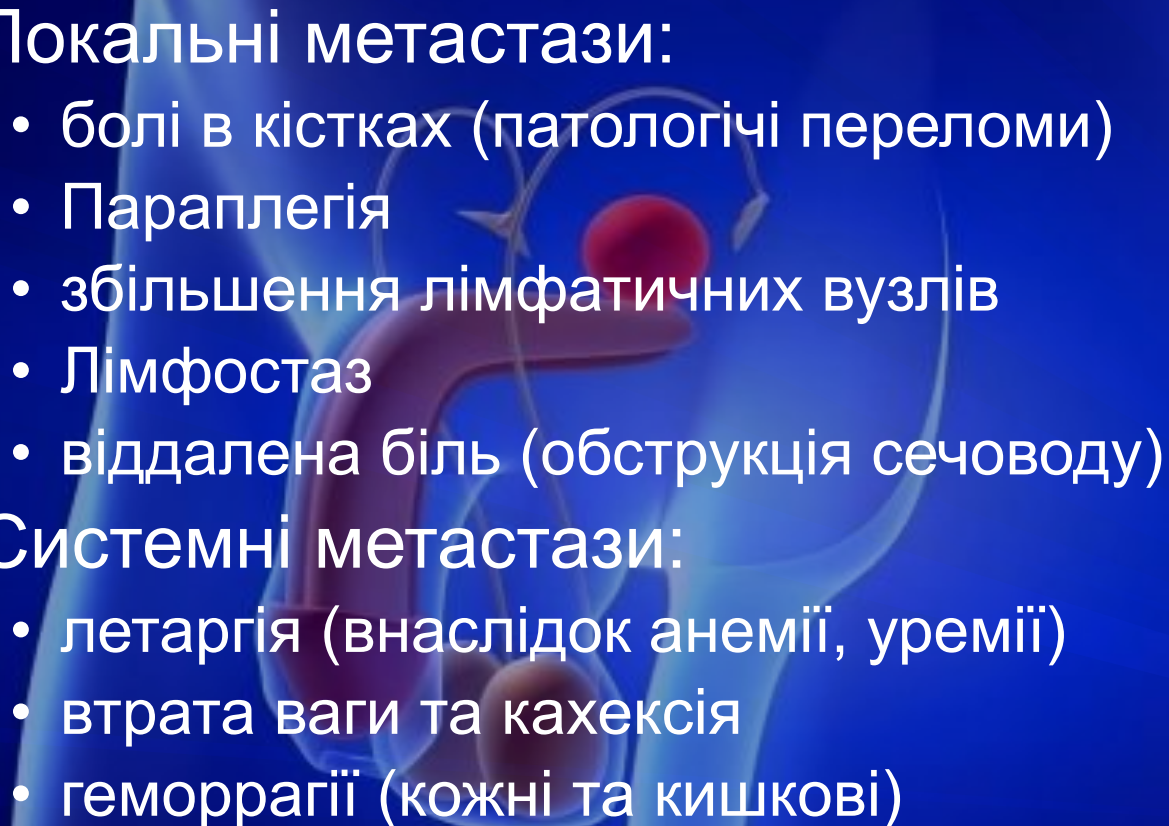


# Симптоми рака простати

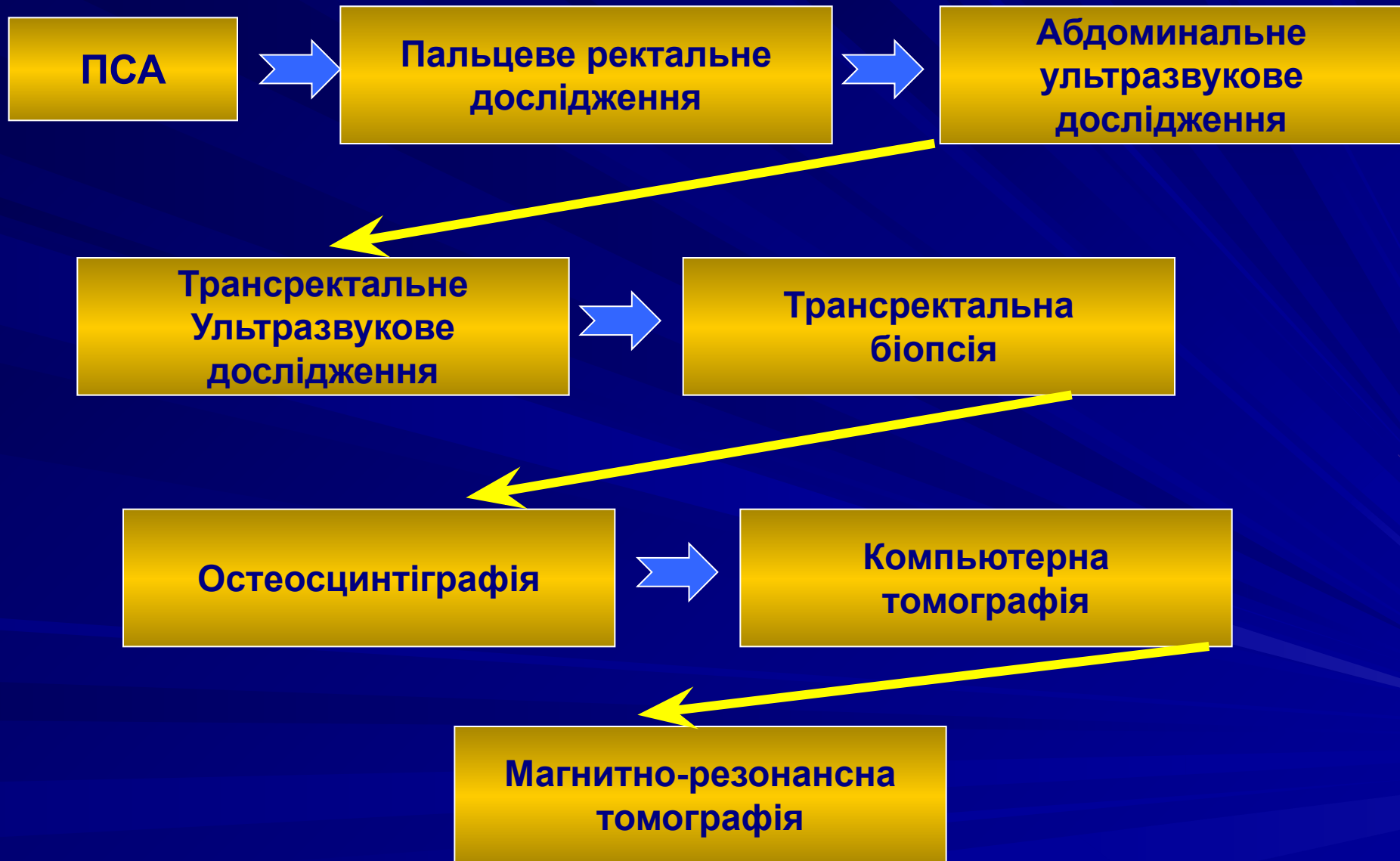- **Локалізовані:**
    - слабка струя
    - почуття неповного спорожнення СМ
    - часте сечовипускання
    - домішки крові в сечі
    - імперативне нетримання сечі
  - **Локально-інвазивні**
    - гематурія
    - дизурія
    - болі в тазових кістках та поперековому відділі хребта
    - імпотенція
    - нетримання сечі
    - віддалена біль (обструкція сечоводів)
    - симптоми ниркової недостатності
    - ректальні симптоми (включаючи геморрагії)
    - гемоспермія
- 
- An anatomical diagram of the male reproductive system, showing the prostate gland, ureters, and bladder. The prostate is highlighted in red, and the ureters are shown in blue. The diagram is set against a blue background with a faint outline of a human torso.



# Симптоми метастазування рака простати

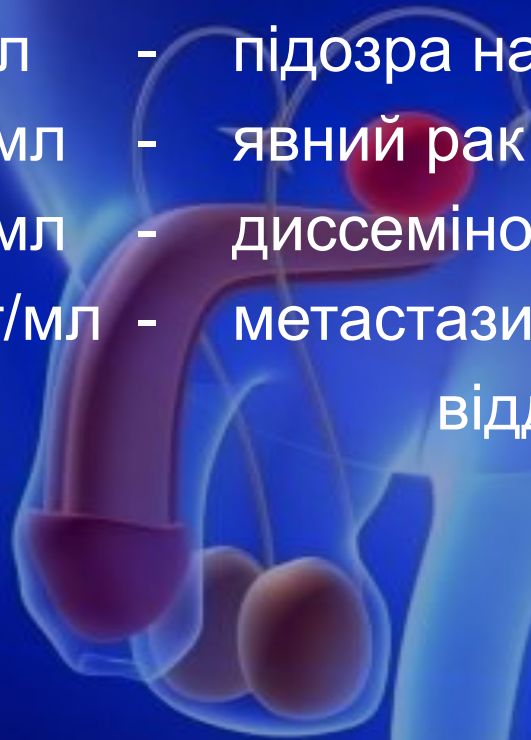- Локальні метастази:
    - болі в кістках (патологічні переломи)
    - Параплегія
    - збільшення лімфатичних вузлів
    - Лімфостаз
    - віддалена біль (обструкція сечоводу)
  - Системні метастази:
    - летаргія (внаслідок анемії, уремії)
    - втрата ваги та кахексія
    - геморагії (кожні та кишкові)
- 
- An anatomical diagram of the male reproductive system, showing the prostate gland, ureters, and vas deferens. The prostate is highlighted in red, and the ureters are shown in blue. The diagram is overlaid on a blue background with a faint silhouette of a human figure.

# Діагностичний алгоритм виявлення раку простати :

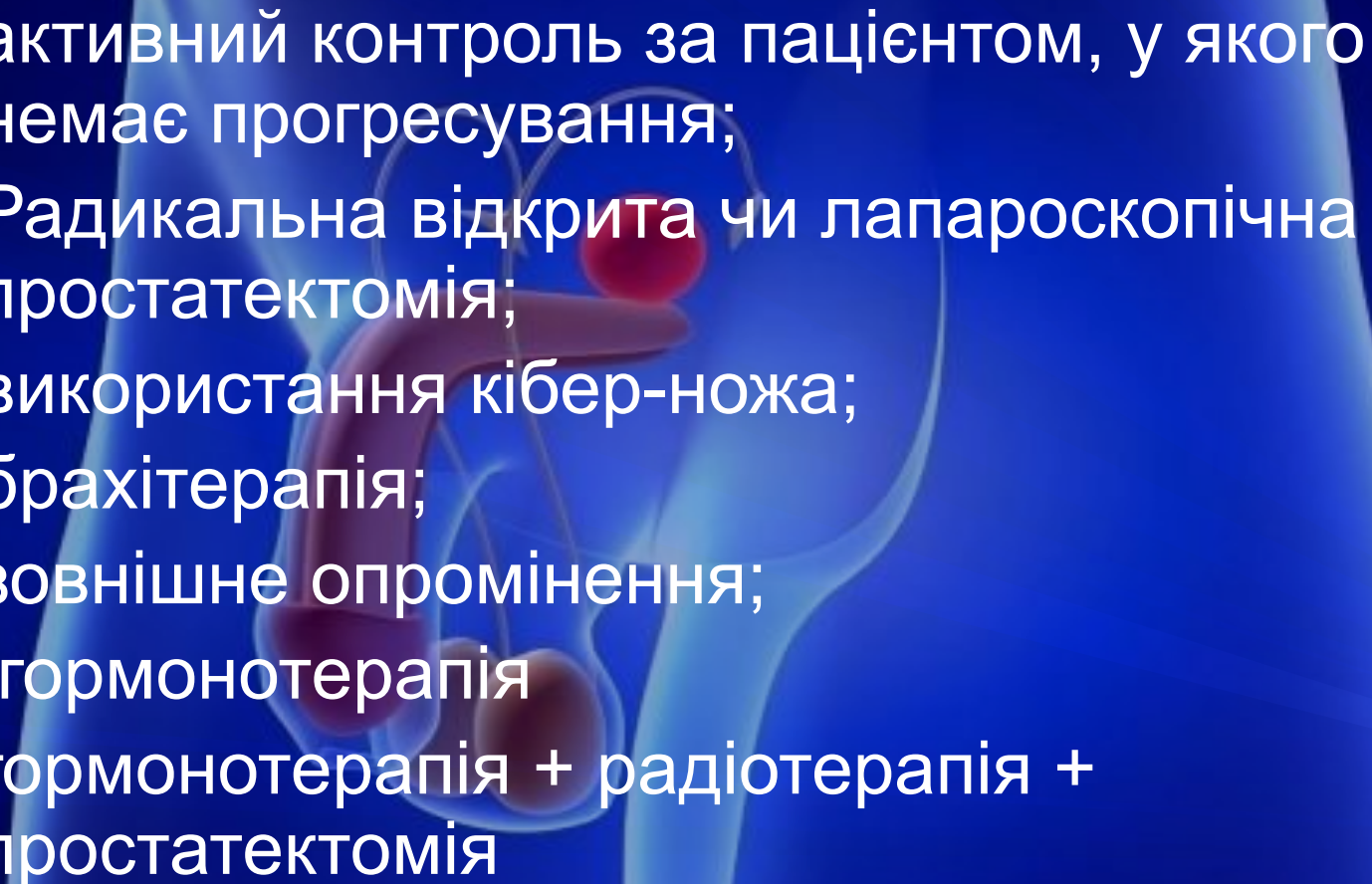


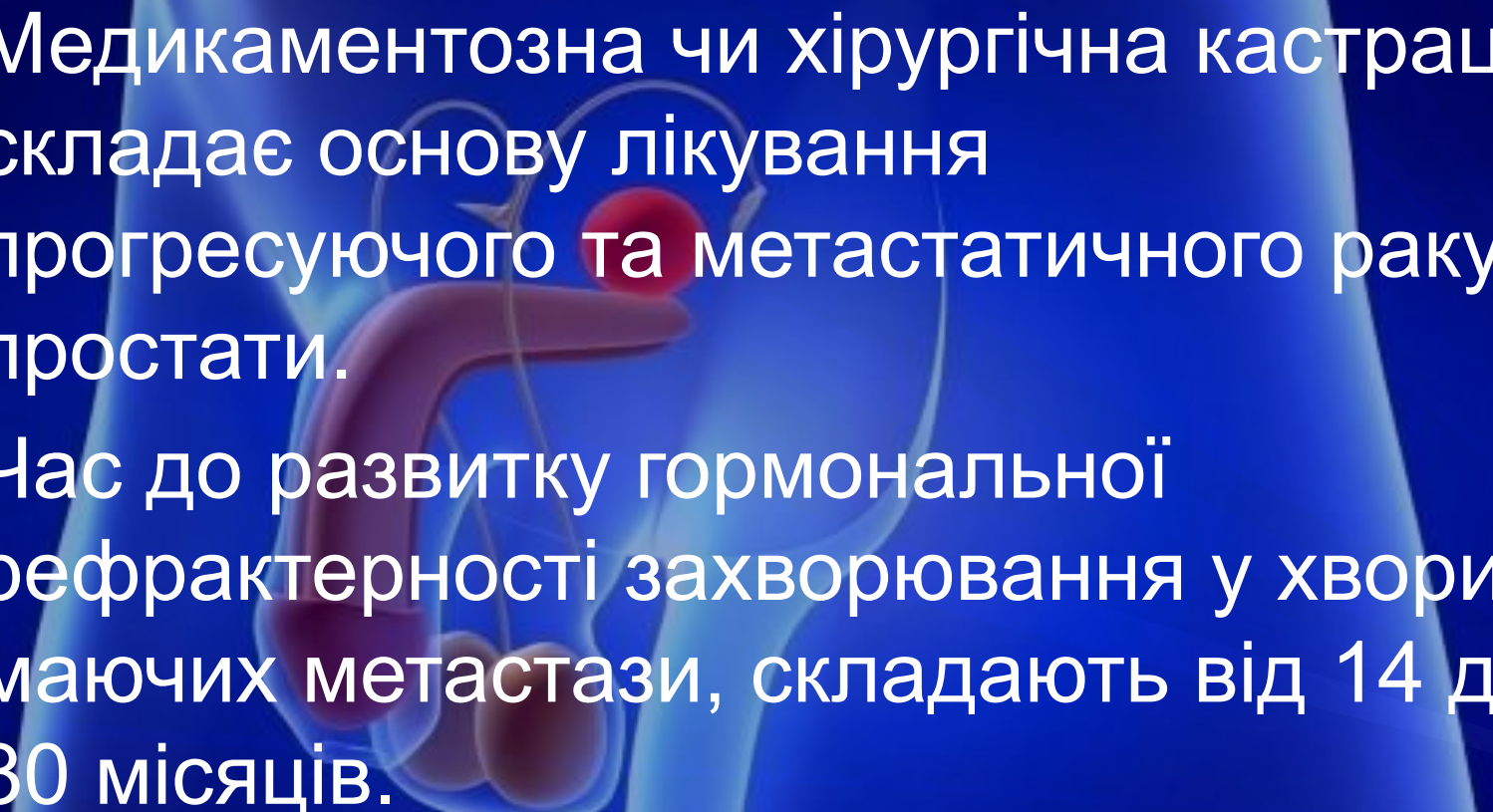
# Діагностичне значення рівня ПСА

- 0-4 нг/мл - норма
- 5-10 нг/мл - підозра на рак простати
- 10-20 нг/мл - явний рак простати
- 20-50 нг/мл - диссемінований рак простати
- 50-100 нг/мл - метастази в лімфовузлах та віддалених органах



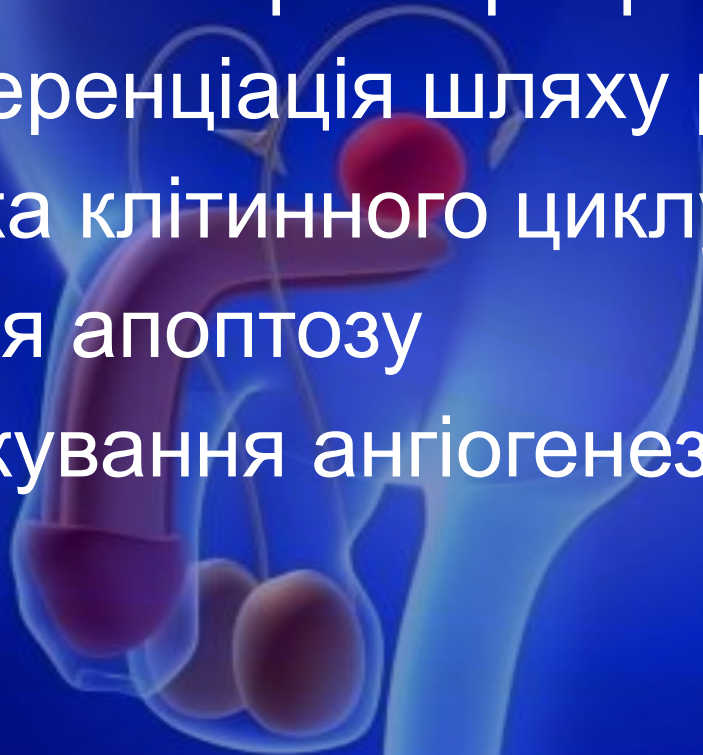## *Лікування локально обмеженого рака простати:*

- активний контроль за пацієнтом, у якого немає прогресування;
  - Радикальна відкрита чи лапароскопічна простатектомія;
  - використання кібер-ножа;
  - брахітерапія;
  - зовнішнє опромінення;
  - гормонотерапія
  - гормонотерапія + радіотерапія + простатектомія
- 

- 
- The background features a semi-transparent anatomical illustration of the male reproductive system, including the testes, vas deferens, ureters, and the prostate gland. A prominent red, spherical mass is shown on the prostate, representing a tumor. The entire scene is set against a dark blue background with a subtle pattern of diagonal lines.
- Медикаментозна чи хірургічна кастрація складає основу лікування прогресуючого та метастатичного раку простати.
  - Час до розвитку гормональної рефрактерності захворювання у хворих, маючих метастази, складають від 14 до 30 місяців.

# Основні цілі, на котрі спрямовано лікування при гормонально-рефрактерном раку простати

- Подавлення факторів росту
- Дифференціація шляху розвитку
- Зупинка клітинного циклу
- Індукція апоптозу
- Заблокування ангиогенезу



**Монотерапия доцетакселем проводится двумя видами дозировок:**

1. 75 мг/м<sup>2</sup> с 3-недельным интервалом
2. 35 мг/м<sup>2</sup> с недельным интервалом

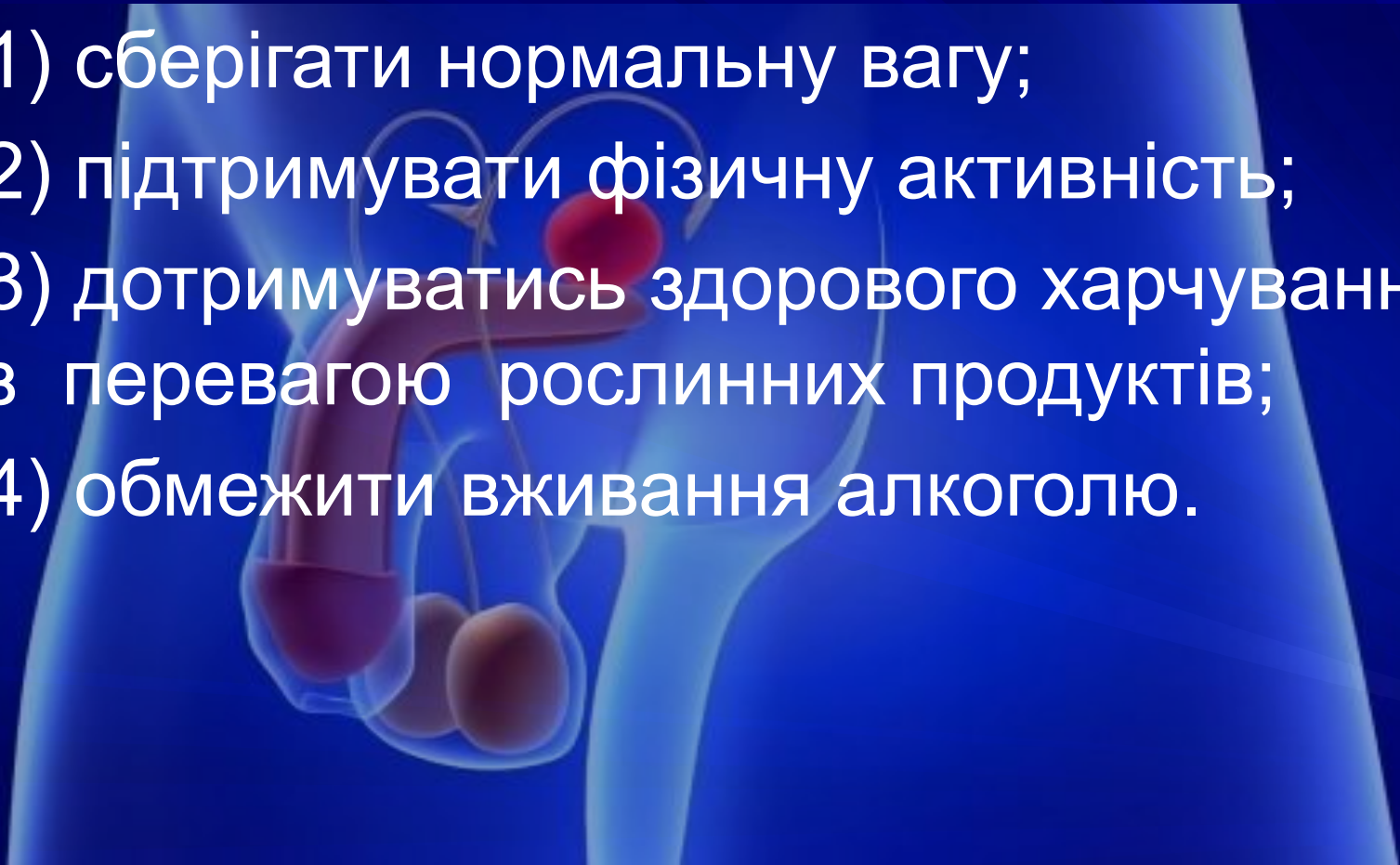**Продолжительность – 2,5 месяца**

**Последующая оценка проводится путем:**

- определения уровня ПСА;
- редукции боли;
- объективной ремиссии;
- улучшения качества жизни

## 4 основних рекомендації для попередження рака простати, озвучені Американською асоціацією урологів:

- 1) зберігати нормальну вагу;
- 2) підтримувати фізичну активність;
- 3) дотримуватись здорового харчування з перевагою рослинних продуктів;
- 4) обмежити вживання алкоголю.







**Популяризація інформації про будову та захворювання простати серед широких шарів населення в Німеччині**

**ДЯКУЮ ЗА УВАГУ!**