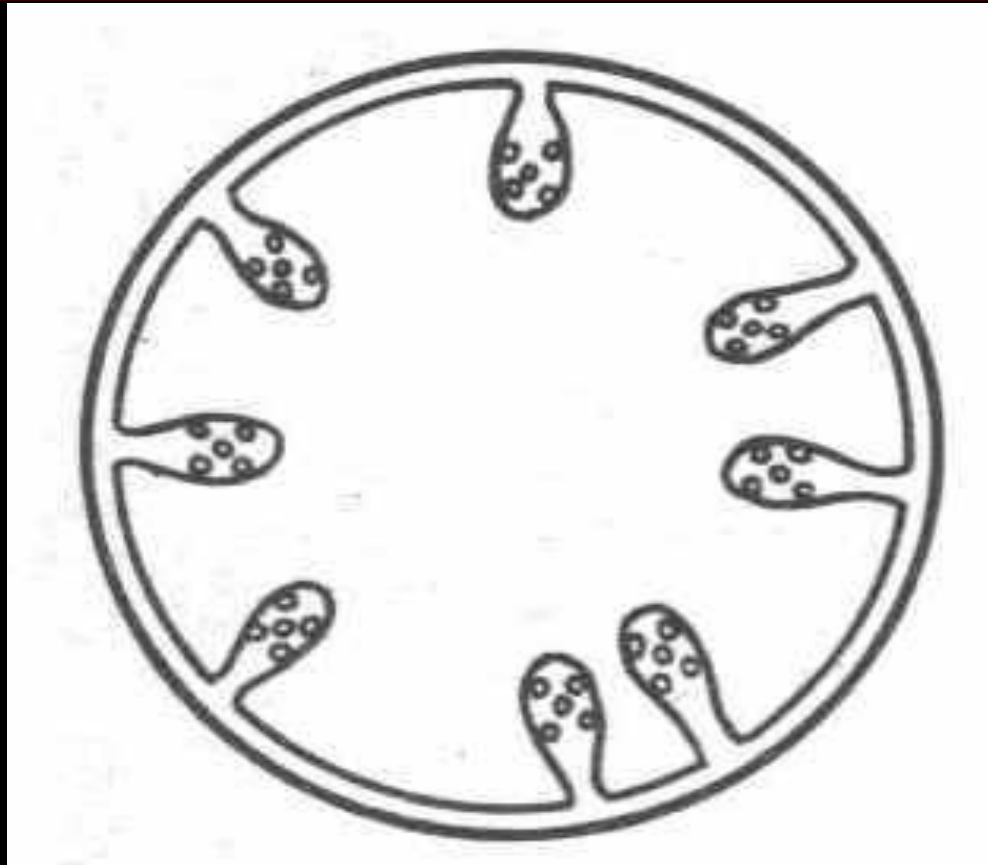


**Ценуроз овец
(«вертячка», мозговик).
Мультицептоз собак**

Литература:

Бондарева В.И. Ценурозные инвазии домашних и диких животных. Алма-Ата, 1963. 335 с.

Схема строения ценуруса



Определение болезни

- Ценуроз — цестодозная болезнь, главным образом, молодняка овец, реже коз и крупного рогатого скота характеризующаяся острым или хроническим течением в результате инвазирования *Coenurus cerebralis* – личиночной стадии цестоды *Multiceps multiceps* семейства Taeniidae, локализующейся в головном и реже спинном мозге. Болезнь характеризуется функциональными нарушениями и органическим повреждением мозговой ткани, снижением привесов и нередко заканчивается гибелью заболевших животных.
- Основные хозяева – собака, волк, шакал, реже лисица; промежуточные – овца, коза, крупный рогатый скот, yak, верблюд, лошадь, свинья, косуля, серна, редко – человек.

Экономический ущерб

В зависимости от стадии болезни животных можно разделить на три группы :

- ранний период развития болезни , вскоре после появления клинических признаков ценуроза, до потери ими упитанности;
- длительное клиническое течение ценуроза, при значительной потере упитанности;
- поздний период болезни , состояние крайнего истощения.

Овцы, подвергнутые убою в ранний период, недодают в среднем по **2,6 кг (17%)** мяса и **0,2 кг (18%)** жира. Мясо этой группы овец пригодно для питания.

От ценурозных овец, подвергнутых убою с запозданием, недополучено в среднем по **3,7 кг (25%)** мяса и **1,05 кг (95,5%)** жира. Мясо этих овец чаще всего нижнесредней упитанности, с низкими питательными качествами, но еще пригодно для пищи.

Овцы, подвергнутые убою в последний период течения болезни (нередко в агональном состоянии), недодают в среднем по **7,4 кг (50%)** мяса при полном отсутствии жира. Овцы этой группы крайне истощены, поэтому мясо бракуется и направляется на техническую или кормовую утилизацию.

История описания

- Болезнь, причиняемая *Coenurus cerebralis*, личиночной формой *Multiceps multiceps* и названная народом «вертячкой», по всей вероятности, была известна в IV и V столетии до нашей эры, а сам ценур наблюдался уже в 1634 г.
- Паразитарная природа его известна с 1780 г., а жизненный цикл – со второй половины XVIII столетия. Несмотря на это, все еще имелись неверные представления об этом паразите и допускались ошибки в работах ученых в отношении видовой принадлежности этого ценура и других форм, выделенных от разных хозяев, а также наблюдались неточности в списках от некоторых хозяев.

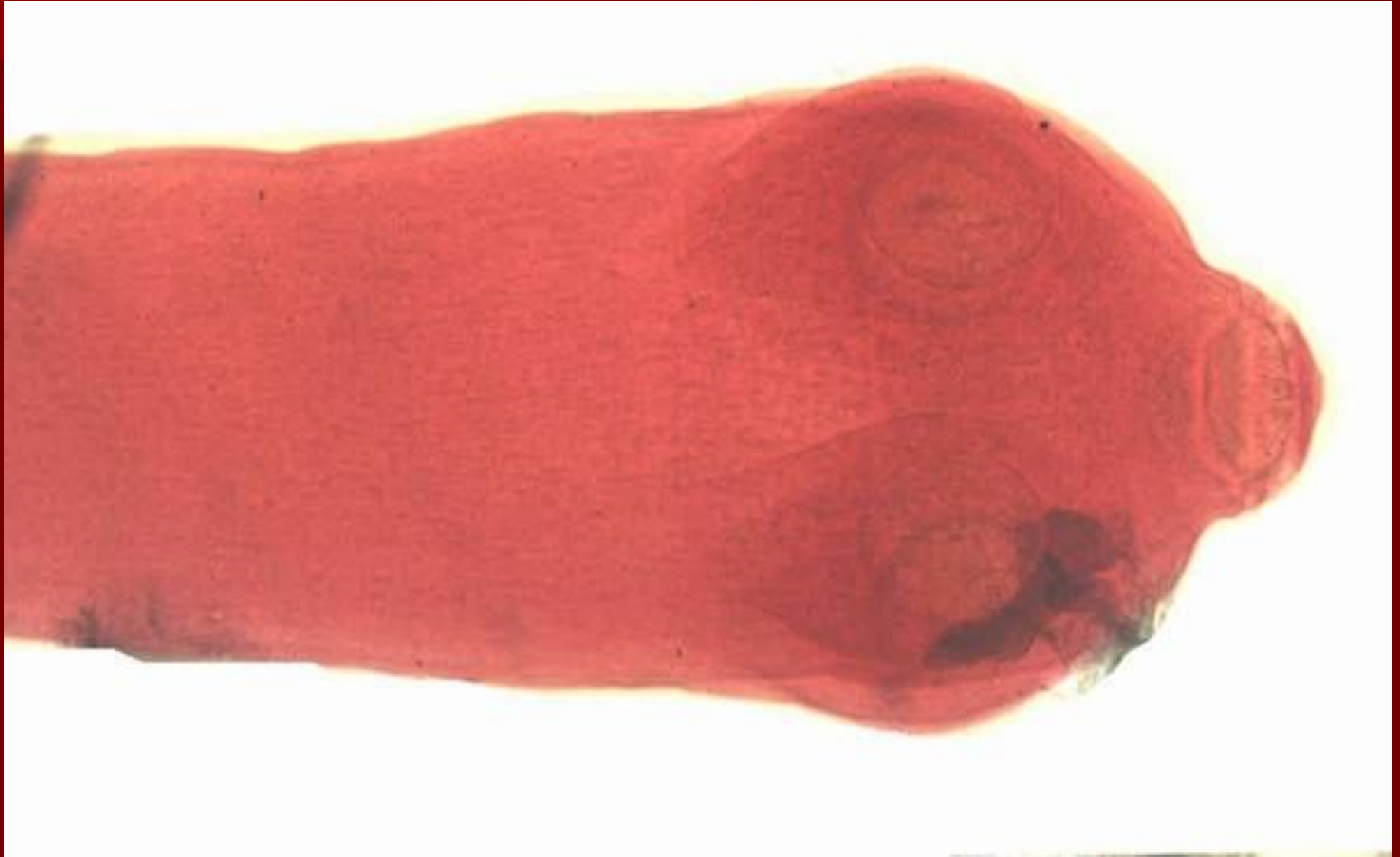Систематическое положение

- Тип Plathelminthes
- Класс Cestoda
- Отряд Cyclophyllidea
- Подотряд Taeniata
- Семейство Taeniidae
- Род *Multiceps*
- Вид *M. multiceps* – половозрелая стадия
- Род *Coenurus*
- Вид *C. cerebralis* – личиночная стадия

Морфология

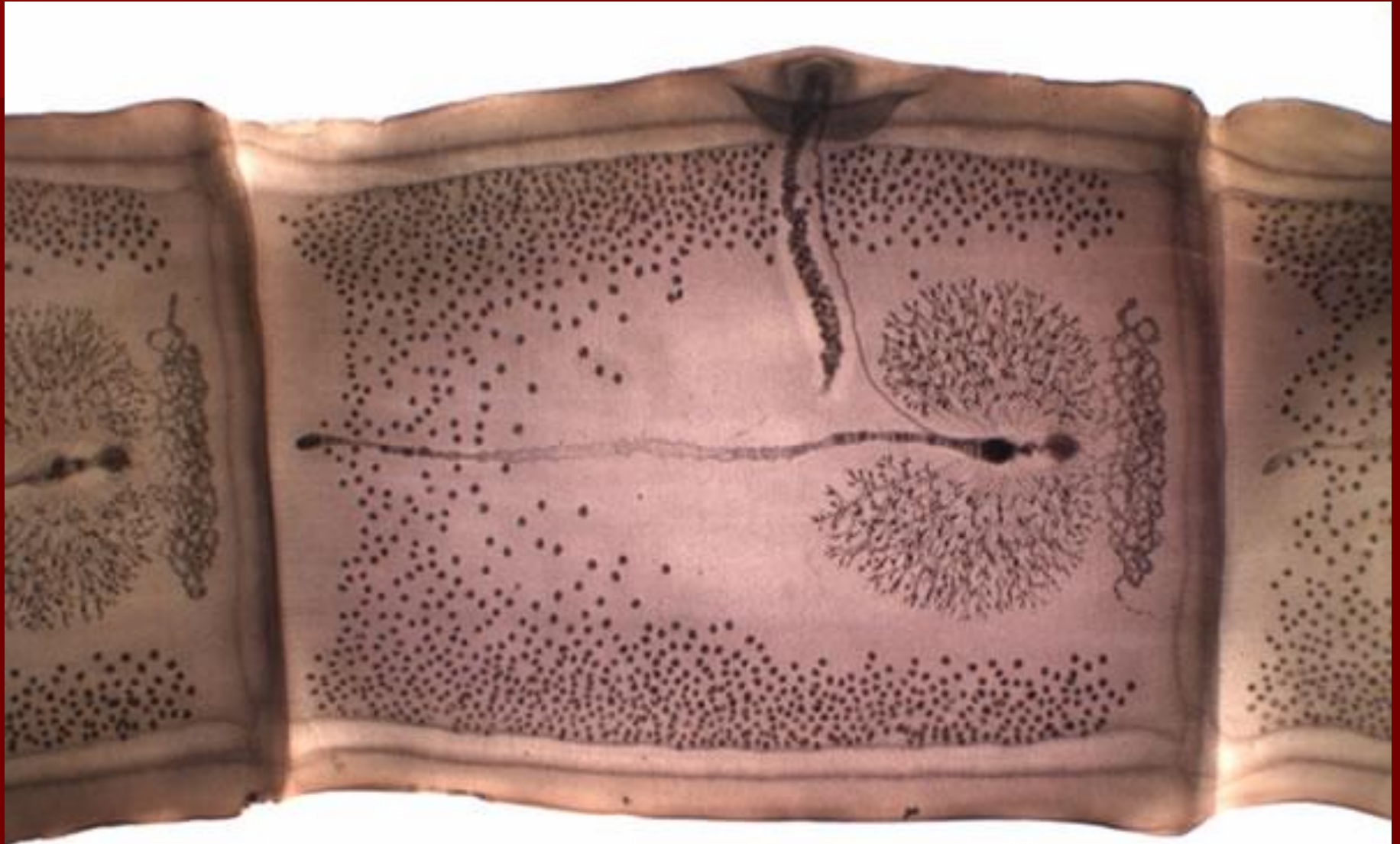
- Длина цестоды *M. multiceps* колеблется от 40 до 100 см, ширина – 5 мм, стробила состоит из 200-250 члеников.
- Слабо развитый хоботок достигает 0,300 мм в диаметре и снабжен 22-32 крючками, расположенными в два ряда. Присоски 0,290-0,300 мм в диаметре.
- Шейка 2-3 мм длиной. Хорошо выраженные половые отверстия появляются на расстоянии 47 мм от головного конца - обычно на 18-20-м членике.

Multiceps multiceps. Сколекс




- Гермафродитные членики располагаются на расстоянии 100-180 мм от головного конца, приблизительно на 125-м членике. Гермафродитные членики почти квадратной формы, длина их все же превышает ширину.

Multiceps multiceps.
Гермафродитный членик.

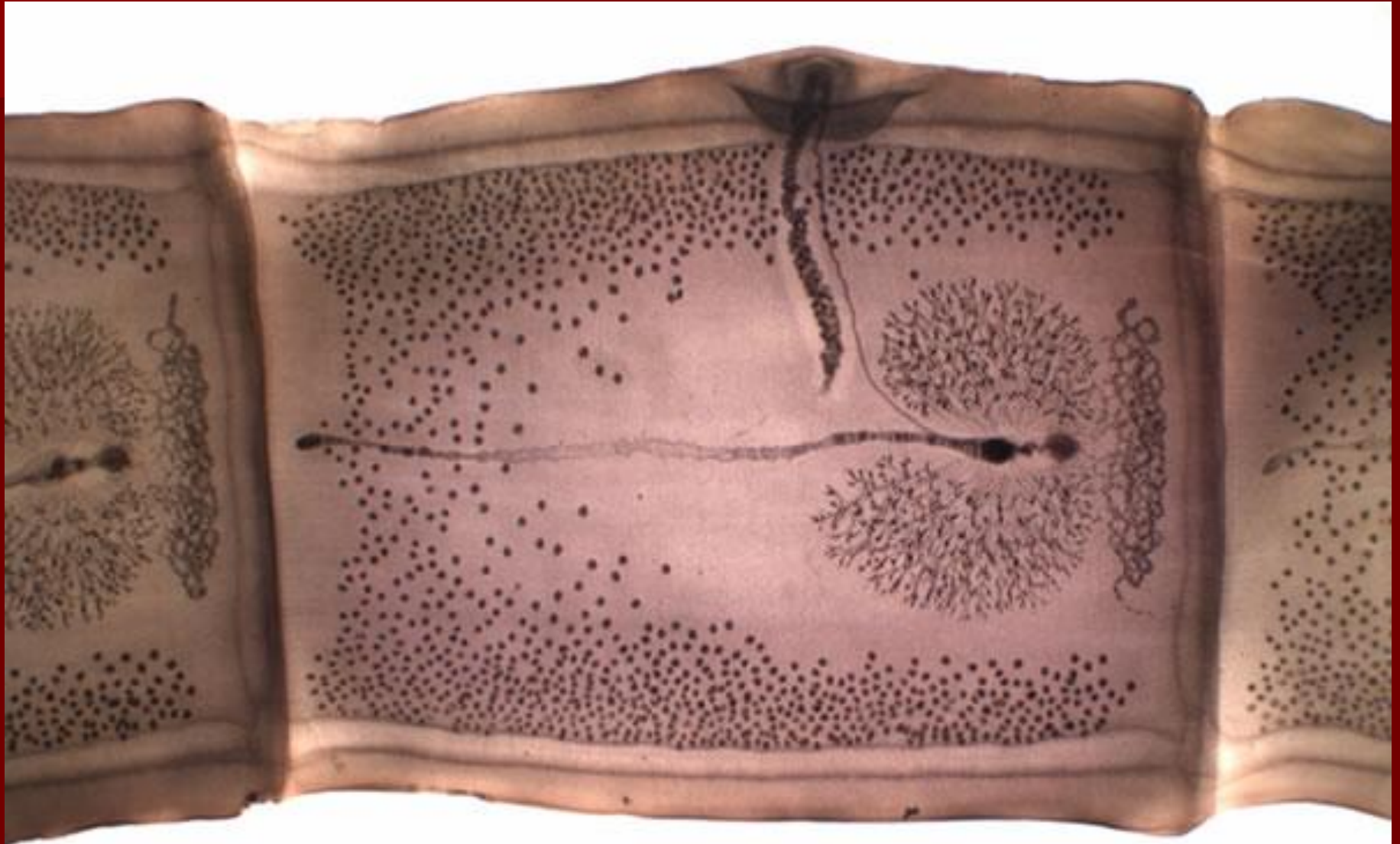


- Задние 12-20 члеников являются зрелыми и достигают 6-11 мм длины и 3-5 мм ширины. Небольшие продольные экскреторные сосуды находятся на расстоянии 0,420 мм от края членика. Неправильно чередующиеся половые отверстия располагаются латерально в виде небольших возвышений (половых сосочков).

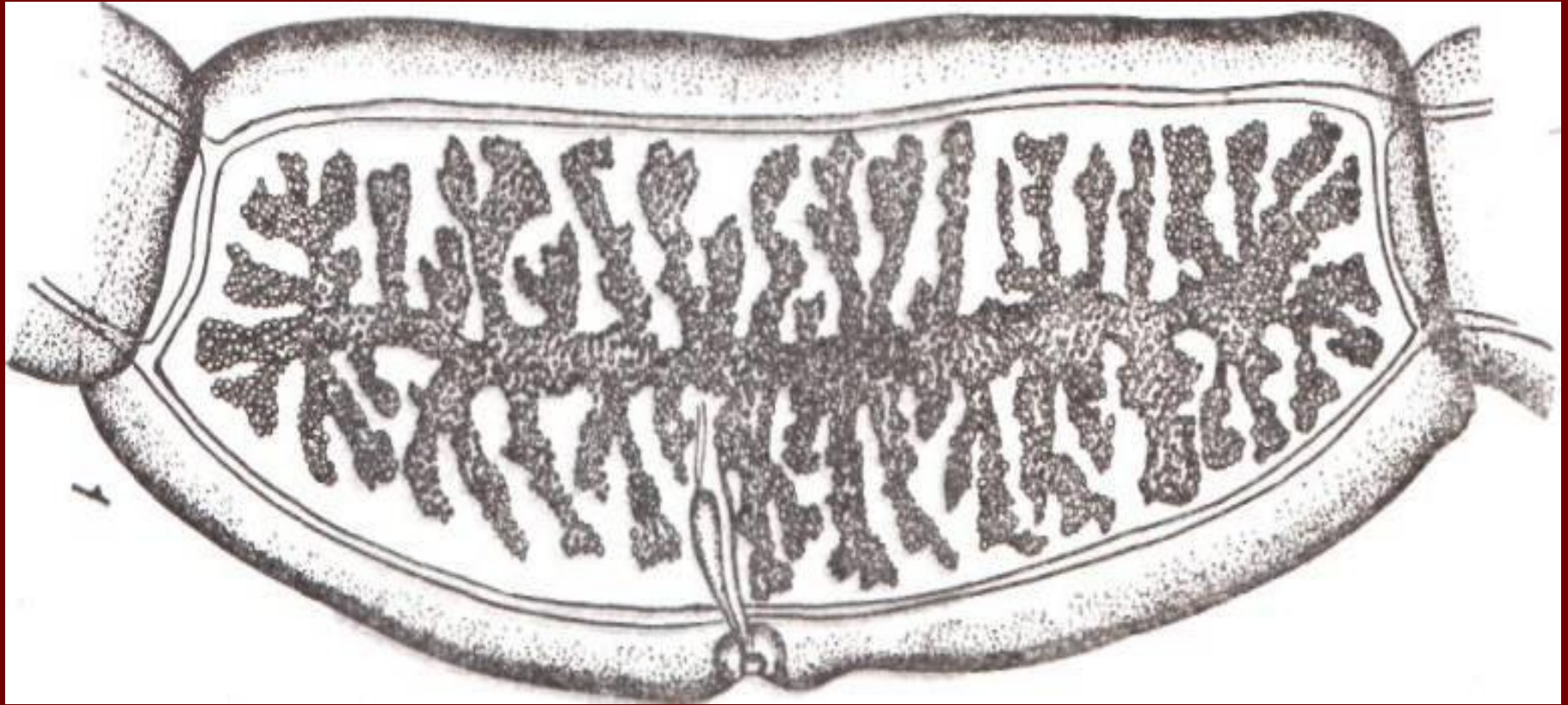
Multiceps multiceps. Зрелый
членик



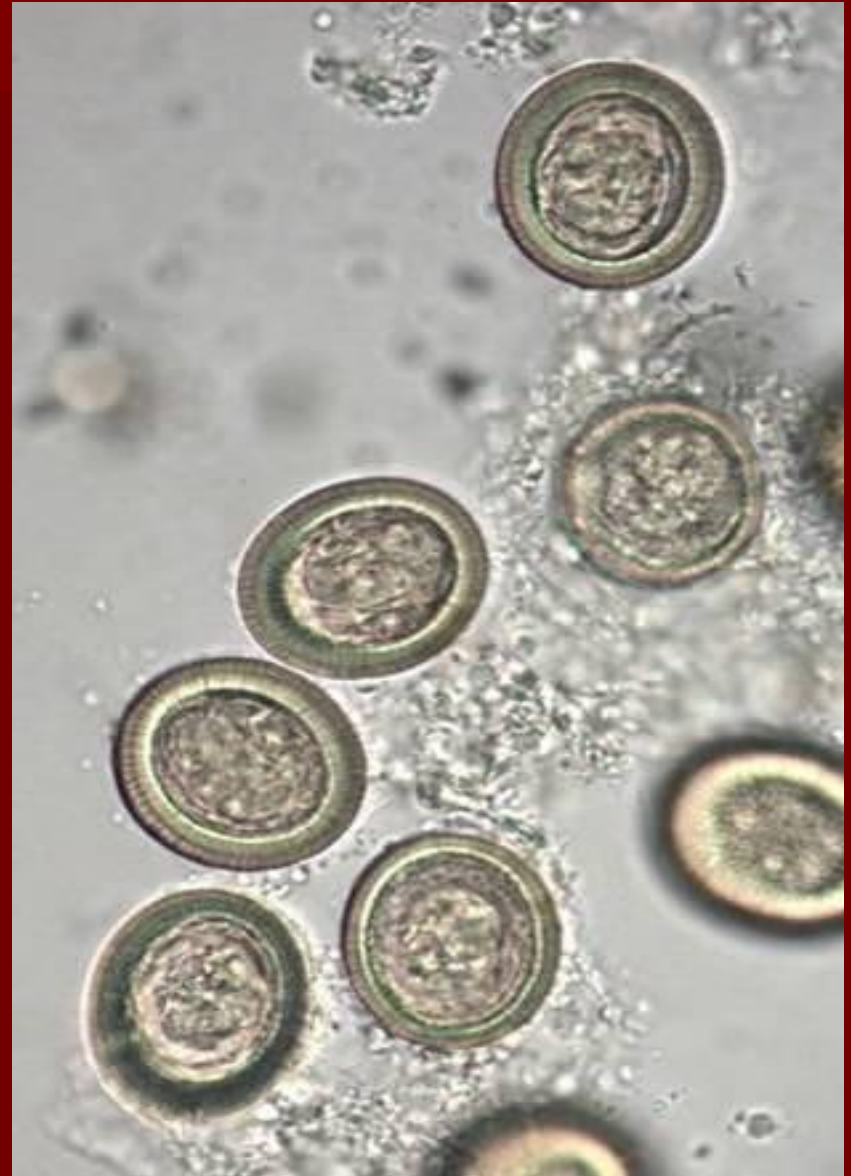Multiceps multiceps.
Гермафродитный членик.



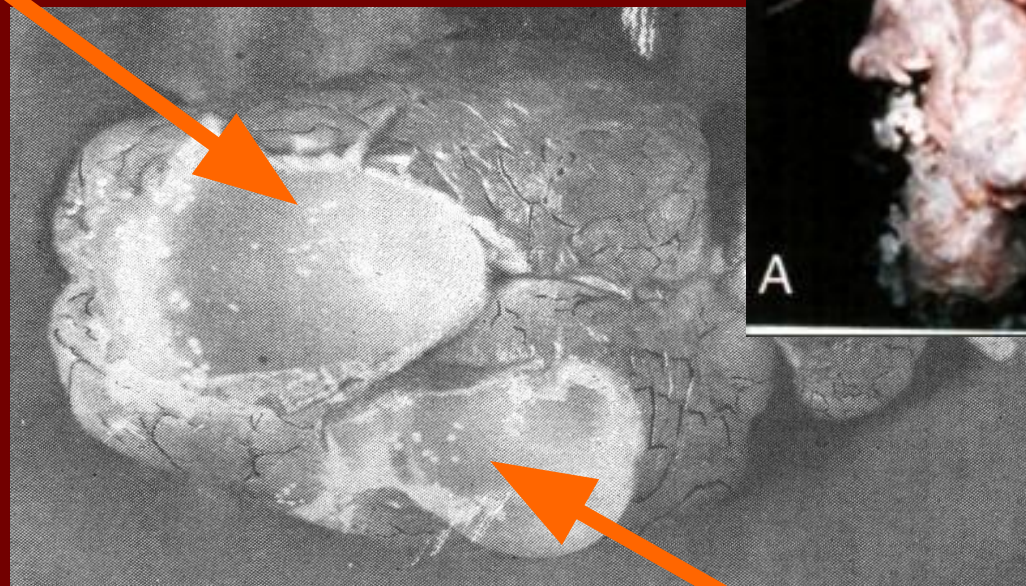
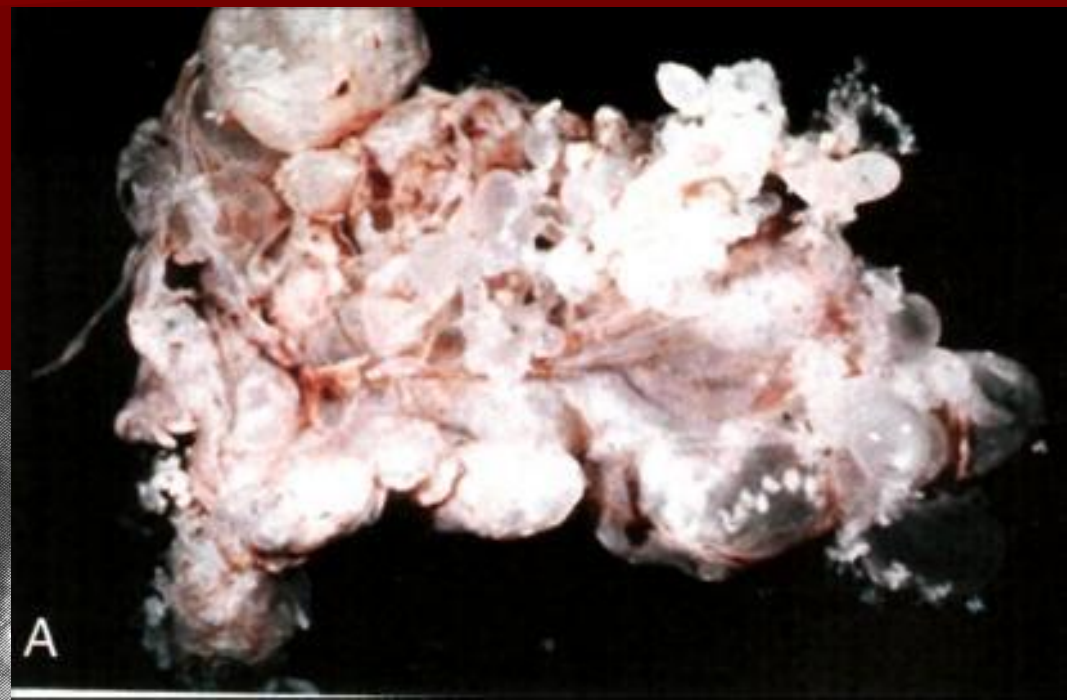Multiceps multiceps. Зрелый
членик



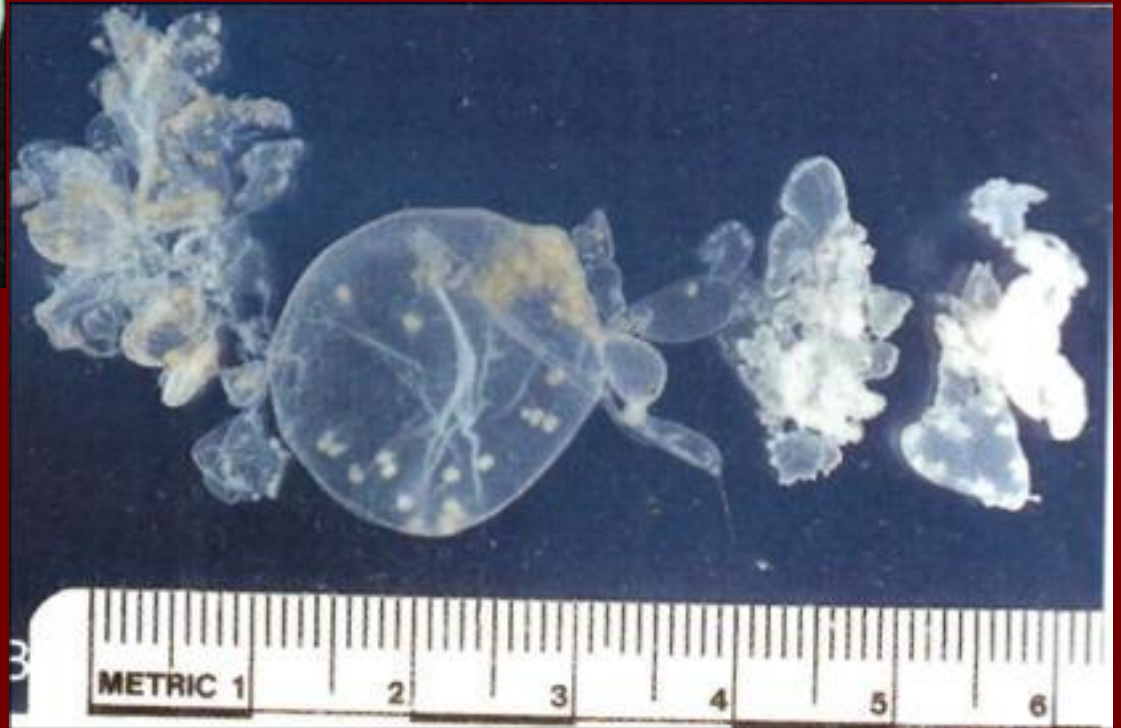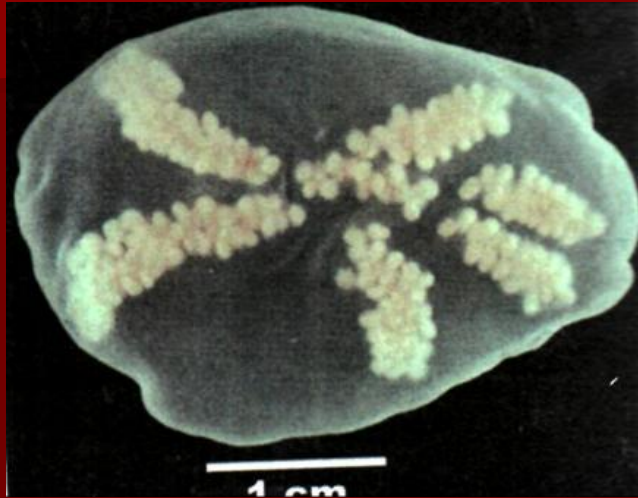
Яйца тениид



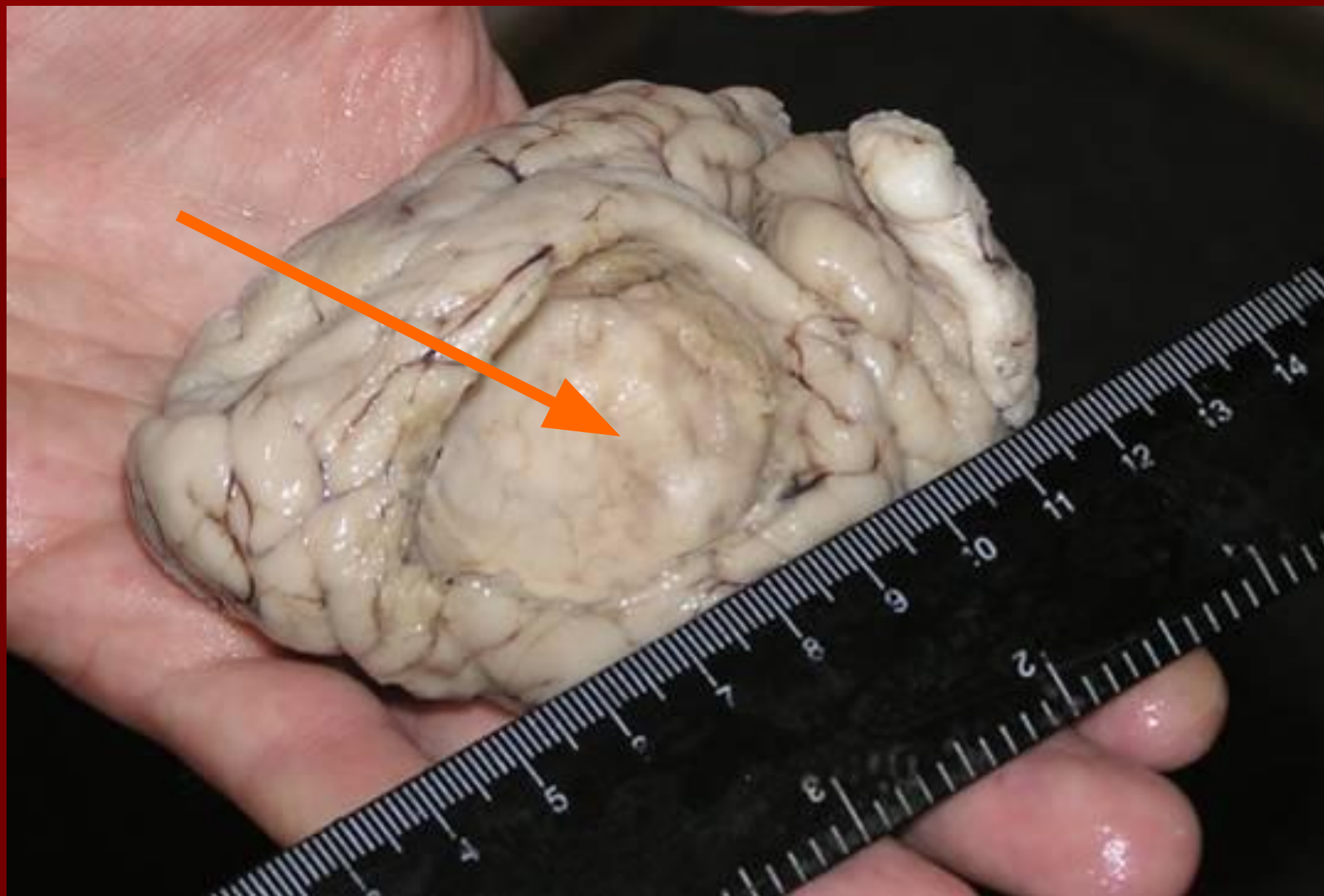Мозг овцы, пораженный ценурозом



Инвазионная личинка – ценурус

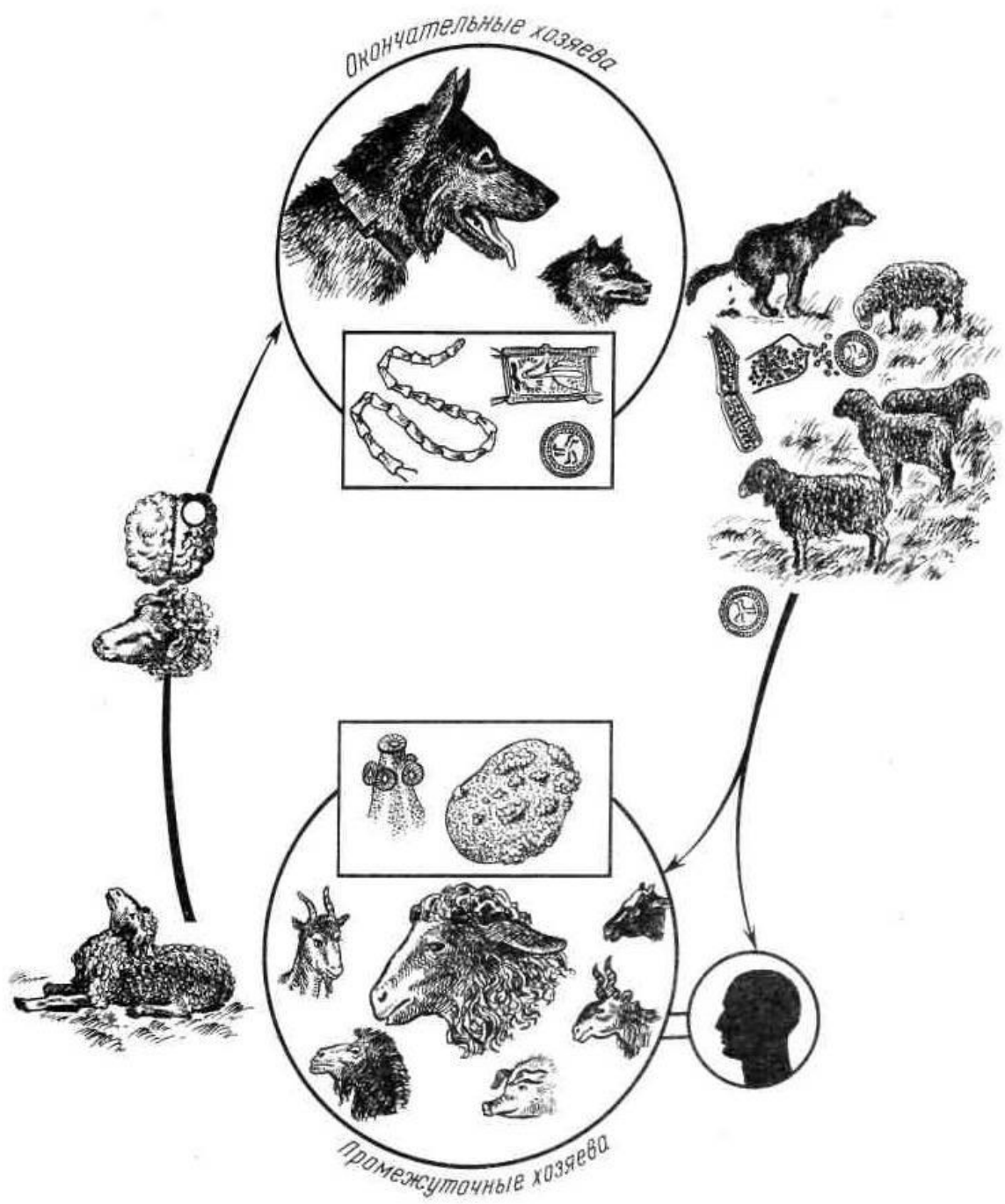


Ценурус в головном мозге овцы



Приотарная собака – источник ценуроза и эхинококкоза.





Динамика роста ценуросов

- На 17-й день на поверхности мозга обнаруживаются маленькие пузырьки с просыное зерно, лежащие совершенно свободно.
- На 25-й день пузырьки становятся крупнее, и на 26-й день они достигают величины чечевицы, на стенке пузырька появляются только первые зачатки будущих сколексов и начинает формироваться окружающая соединительно-тканная оболочка.
- На 30-й день сколексы, в форме маленьких бугорков, просвечивают и видны невооруженным глазом.
- На 38-й день эти бугорки становятся отчетливее, на них можно уже различать крючья и образующиеся присоски.
- К 45-му дню ценур достигает величины фасоли, в стенке его заметны полости, в которых помещаются сколексы.

Сроки достижения ценурусами инвазионности

- В 3-месячном возрасте ценурусы могут достигать размеров голубинового яйца (2,5—3 см). В этом возрасте на внутренней оболочке их насчитывается до 50-60 сколексов. К этому возрасту ценуры уже способны вызывать заражение собак, т.е. становятся инвазионными.

Достижение половозрелости паразита у основного хозяина

- В кишечнике псовых мультицепсы достигают половой зрелости через 1,5-2 мес и живут в организме собак в среднем от 69 до 156 дней, максимально – 480 дней. Одна собака, инвазированная мультицепсом, ежедневно выделяет 5-6 проглоттид, при среднем содержании в каждой 40 000 яиц. За сутки такая собака может выделить до 240 000 яиц.

Патогенез

- На 2-е сутки после заражения следы личинок («ходы бурения») находят в печени, сердце и других органах. Через 48 ч с начала инвазии в головном мозге обнаруживают гиперемию, инфильтраты, в желудочках увеличивается объем жидкости. На 15-20-е сутки отмечают не только «ходы бурения», но находят и самих ценурусов. На 40-100-е сутки пузырь увеличивается, давит на окружающую ткань и кости черепа. Происходят атрофия мозга и истончение черепа. В последней стадии развития ценурус занимает $\frac{2}{3}$ полости черепа.

Эпизоотологические данные

Ценуроз чаще всего встречается в Казахстане, Средней Азии, Закавказье, на Северном Кавказе и в некоторых других районах с развитым овцеводством. Яйца и членики мультицепсов на пастбище и территории помещений для скота распространяют собаки, не подвергшиеся плановым дегельминтизациям, волки и другие хищники при наличии доступа к пораженным ценурусами органам – источникам заражения. В основном ценурозом заражаются в пастбищный сезон ягнята и молодняк овец до года, наиболее восприимчивы к ценурозу ягнята двухнедельного возраста, реже – до 2 лет. Для взрослых овец характерен возрастной иммунитет.

Поражение спинного мозга ценурусами нередко бывает у овец в хозяйствах Южного Казахстана, тогда как в предгорьях Ставрополя оно фактически не отмечается. Следовательно, можно допустить наличие штаммности паразита. Кроме того, в Казахстане зарегистрирован ценуроз овец и коз с поражением мышечной ткани и подкожной клетчатки, вызываемый личинками *Coenurus skrjabini* цестоды *Multiceps skrjabini*, паразитирующей в кишечнике собак.

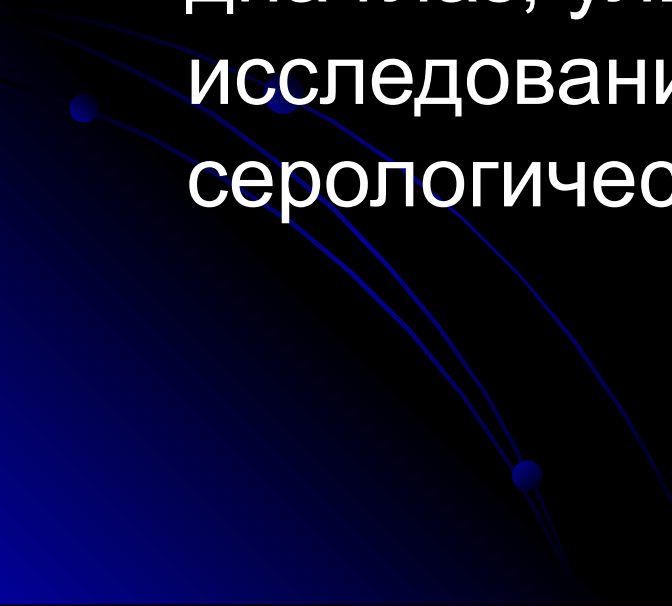
Клинические признаки

- Симптомы болезни зависят от количества пузырей, их расположения в мозгу и давности инвазии. В течении ценуроза различают четыре стадии:
- первая стадия длится примерно до 16 сут с начала заражения. В это время видимых признаков болезни нет. Зараженность животных можно установить только с помощью аллергической реакции уже с 12-го дня;
- вторая стадия – 16-23 сут после заражения. Повышение температуры, появляются признаки пугливости, тонические и клинические судороги, вынужденные позы, конъюнктивита гиперемирована. Эти признаки обусловлены проникновением в мозг онкосфер и ростом пузыря; м.б. гибель при наличии острого менингоэнцефалита;
- третья стадия продолжается длительно. На 25-е сутки после заражения состояние больного животного как бы улучшается, но идет усиленный рост ценуруса, который давит на окружающую ткань;
- четвертая стадия (заключительная, финальная) характеризуется ростом пузыря и продолжается около 1-2 мес. Появляются явно выраженные симптомы болезни, и болезнь завершается гибелью.

- В случае локализации пузыря в лобной доле мозга больные животные безудержно движутся вперед с опущенной головой («бегуны») или подолгу стоят, упершись головой во что-нибудь.
- При локализации ценуруса в правой или левой височной доле животные вращаются вправо или влево (манежные движения). По мере увеличения объема пузыря уменьшается диаметр круга, описываемого животным. Часто нарушается зрение на стороне, противоположной пораженной половине.
- Поражение затылочной доли обуславливает запрокидывание головы на спину («парусники»), животное стоит или пятится назад.
- Поражение мозжечка характеризуется пугливостью, нарушением равновесия и координации движений.
- При расположении пузыря в спинном мозге наступает парез и паралич задних конечностей.

- С появлением симптомов ценуроза упитанность животных заметно падает. Во всех далеко зашедших случаях больные совершенно отказываются от корма и воды, они лежат только на здоровой стороне, противоположной поражению, не поднимаются, совершают бесцельные плавательные движения ногами и через несколько дней после этого погибают. Длительность течения болезни – до 8-9 месяцев.
- Не все заразившиеся онкосферами мозгового цепня животные заболевают ценурозом, но почти все заболевшие погибают. Спонтанная гибель ценуров и клиническое выздоровление наблюдаются редко, чаще всего, когда ценуры бывают в ранней фазе развития. Иногда отмечается гибель и инвазионных пузырей. Из 100 случаев может быть не больше двух, когда мозговик погибает и не развивается.

Диагностика

- При жизни диагноз ставят на основании эпизоотологических данных и симптомов болезни, а также с помощью пальпации, перкуссии головы, осмотра дна глаз, ультразвукового исследования, аллергических и серологических реакций.
- 

Пальпация

- При пальпации истонченные кости прогибаются, а при интенсивном надавливании могут даже проламываться. Наличие сильного утончения лобной кости или местами полной ее атрофии вызывает выпячивания мозговой ткани с ценуром и прилежащим покровом, что бывает заметно даже при беглом осмотре; надавливание дает ощущение зыбления (флюктуации) и проявление болезненности у животного в силу повышения внутричерепного давления.

Перкуссия

- Перкуссию удобнее всего проводить на предварительно выстриженном участке головы тыльной стороной перкуSSIONного молоточка. Слегка ударяя им по костям черепного свода поочередно, сравнивают звук каждого участка (правой стороны и левой). В области расположения крупного пузыря слышится характерный (притуплённый или тупой) звук. Кроме того, перкуссия на месте локализации пузыря вызывает болезненное ощущение в силу истончения кости, и животное начинает беспокоиться.

Осмотр глазного дна

- У больных животных с поражением мозга обнаруживают застойные явления в соске зрительного нерва. Осмотр дна глаза животных производится обычным рефлектором при дневном рассеянном свете, предварительно для расширения зрачка вводят по 2-3 капли 0.5% раствора атропина. Изменения зрительных сосков выражаются в сглаживании границ соска, его выпячивании, увеличении размеров и расширении сосудов.

Аллергическая диагностика

- Внутрикожная проба (по Ронжиной). Свежую ценурозную жидкость в дозе 0.2 мл вводят в кожу верхнего века овцы. При положительной пробе – через 30 мин. – отечная припухлость, горячая, болезненная, толщина складки от 1.75 до 4.2 см (измеряется штангенциркулем). Продолжается 5-6 часов, выявляет больных до появления первых клинических признаков. Эта реакция групповая, т.е. выявляет животных, зараженных эхинококками и цистицерками, поэтому рекомендуют одновременно вводить и цистицерковый аллерген в разные веки глаза.

Серологические реакции

- Реакции преципитации (РП) на стеклах – капельная (КРП) и в пробирках (ПРП).



Патологоанатомические изменения

- **Посмертно** ценуроз диагностируют путем вскрытия головы и обнаружения пузыря. При вскрытии павшей или убитой овцы находят один крупный или реже два пузыря меньших размеров. Мозг атрофирован, кости черепа сильно истончены и легко прогибаются. Иногда пузырь в мозгу овцы погибает. Он подвергается перерождению, сморщивается и обызвествляется. В таких случаях можно обнаружить в долях головного мозга один или несколько обызвествленных участков величиной от мелкой горошины до куриного яйца.
- При вскрытии животных, павших или вынужденно прирезанных в острой стадии болезни, можно обнаружить значительную гиперемию мозговых оболочек и мозга. В мозговом веществе, и особенно на поверхности, бывают, заметны круглые извилистые ходы до 2-5 см длиной при ширине 0,1—0,12 мм с некрозом ткани и фибриозным наложением на поверхности. Это «ходы бурения», сделанные онкосферами при миграции. В конце такого хода находят тонкостенный пузырек величиною от мельчайших размеров до булавочной головки и больше.
- Подобные изменения встречаются также на печени, затем на почках, сердечной мышце и легких.

ДИАГНОСТИКА МУЛЬТИЦЕПТОЗА

- Мультицептоз у собак, при сильной инвазии, сопровождается диареей, и в фекалиях обнаруживаются членики цестод. Для диагностирования этого цестодооза у собак в лабораториях применяют копроовоскопические методы исследования (по Щербовичу, по Фюллеборну и др.). Однако яйца всех мультицепсов и других тений по морфологии и размерам очень сходны, и дифференциация их путем овоскопического исследования фекалий собак невозможна. Поэтому в лабораторных анализах часто указывают только то, что в исследованном материале обнаружены яйца тениид.
- При диагностической дегельминтизации собак, когда стробилы паразита выделяются полностью, также трудно отдифференцировать один вид мультицепсов от другого, и обычно в диагнозе отмечают *Multiceps* sp.

Лечение

- При ценурозе овец, особенно в ранней стадии течения инвазии, эффективен антигельминтик панакур (фенбендазол) в дозе 0,025 г д. в. на 1 кг массы тела. Применяют его в течение 3 дней перорально с кормом или водой в соотношении 1:5, 1:10. В особых случаях при позднем течении инвазии возможно хирургическое лечение, но оно экономически не оправдано.

Профилактика

- Большое значение имеют своевременное выявление заболевших животных и их сдача на мясокомбинат.
- Н. Е. Косминковым и др. (1986) разработана вакцина, которая представляет собой инактивированную культуру 2-3-х сут проценуров цестоды *M. multiceps* и среду культивирования 199, консервированную мертиолятом. В качестве адъюванта (стимулирующего иммуногенез) введен гель гидроксида алюминия. Вакцину применяют для активной иммунизации ягнят в возрасте 1,5-3 мес внутримышечно в дозе 1 мл. Ягнят иммунизируют дважды с интервалом 10 сут за 1 мес до выгона на пастбище. Иммунитет развивается в течение 1 мес и сохраняется минимально 1 год. Вакцину хранят при 2-10 °С в сухом месте около 4 мес. Замораживанию не подлежит.
- По данным авторов вакцины, за 3-4 года хозяйства полностью освобождаются от ценуроза без принятия каких-либо дополнительных профилактических мер. В целом же при ценурозе проводят те же мероприятия, что и при эхинококкозе животных.

Ценуроз человека

Ценурозы являются зоонозами болезнями, при которых человек заражается от больных мультицептозом псовых, т.о. человек является промежуточным хозяином. Из ценуров, найденных у животных, виды *Coenurus cerebratls*, *C. serialis* являются паразитами человека. Картина болезни зависит от количества ценуров и места их локализации в мозге. Клинические явления, наблюдаемые при данной инвазии сходны с симптомами, характерными для опухолей мозга. Доминирующим признаком почти у всех заболевших была сильная головная боль, отдающая в затылок, что говорило о повышении внутричерепного давления.

Местом локализации ценуров служат желудочки головного мозга, спинной мозг, глаза, диафрагма, межмышечная соединительная ткань и мышцы.

- К настоящему времени имеются сообщения (Франция, Англия, Америка, Африка и Россия) о 58 случаях ценуроза у людей, из которых 26 относятся к *C. cerebralis*. Ценурозы у человека встречаются чаще, чем это считают. Из-за неточных методов диагностики этот гельминтоз, как пишет К. И. Абуладзе, просматривается, либо проходит под другим диагнозом (цистицеркоз, эхинококкоз).
- Лечение ценуроза церебрального у людей возможно и только хирургическим путем, однако, всех случаях послеоперационное течение тяжелое и выздоровление медленное.