

**Марат Оспанов атындағы Батыс Қазақстан
мемлекеттік медицина университеті**

**Кафедра: Неврология, наркология, психиатрия.
Факультет: Жалпы медицина**

ДОРСОПАТ ИЯ

Орындаған: Қырғызбай Айдана

Ақтөбе 2016 жыл

Жоспар

I. Кіріспе

Дорсопатия туралы түсінік

II. Негізгі бөлім

Этиологиясы және патогенезі

Клиникасы

Диагностика, емі.


III. Қорытынды

IV. Падаланылған әдебиеттер



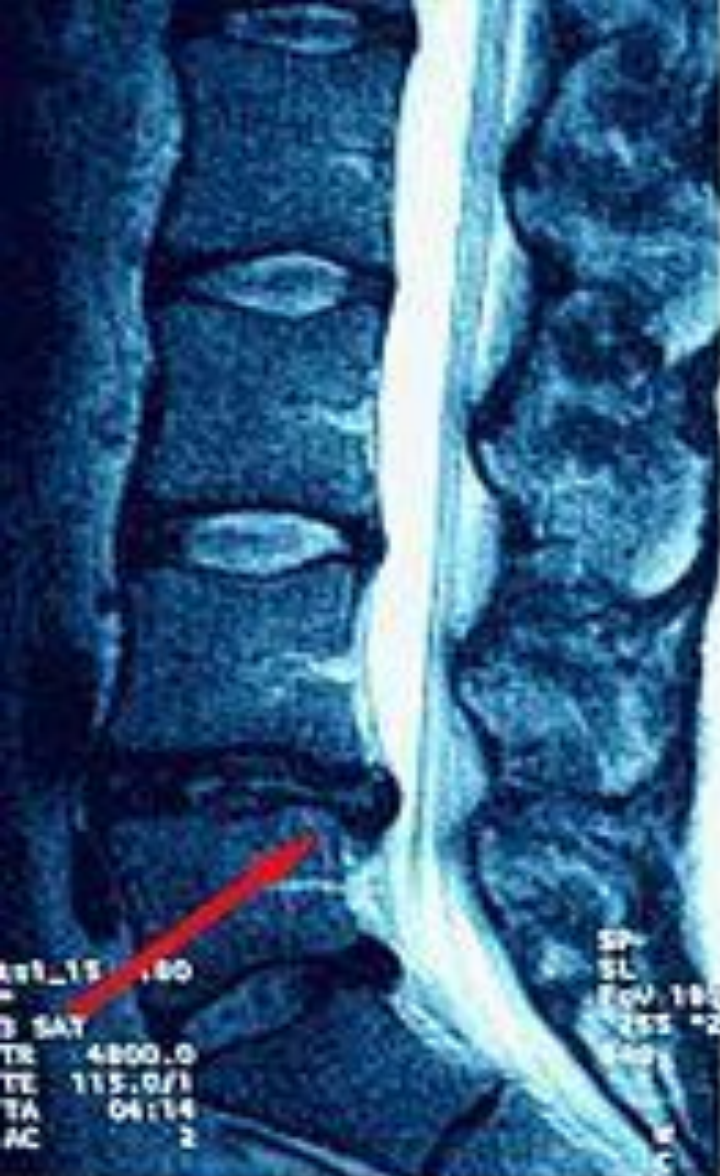Кірісп

Дорсопатия-сүйек-бұлшықет және дәнекер тіндердің бір топ аурулары, мұндағы басты симптоматика болып, кеуде қуысындағы ауырсыну симптомдары негізделген.

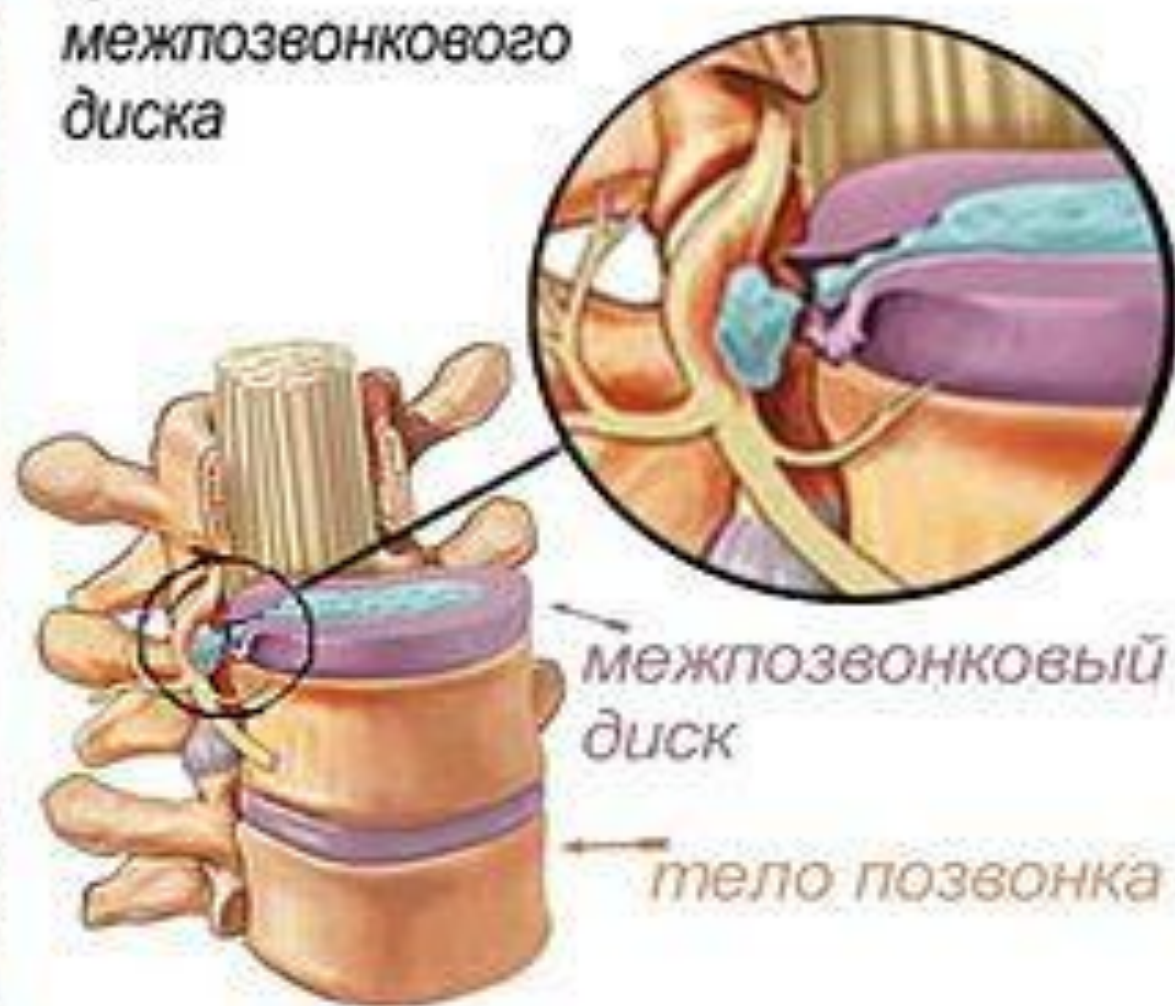


Этиология.

- *Омыртқа жотасының остеохондрозы.*
- *Тағамның тек бір түрін қабылдау немесе құнарсыз тамақтану.*
- *Вибрация*
- *Гиподинамия*
- *Физиологиялық қолайсыз қалыпта ұзақ отыру*
- *Әртүрлі факторлардың әсерінен омыртқа жотасына күш түсіру.*



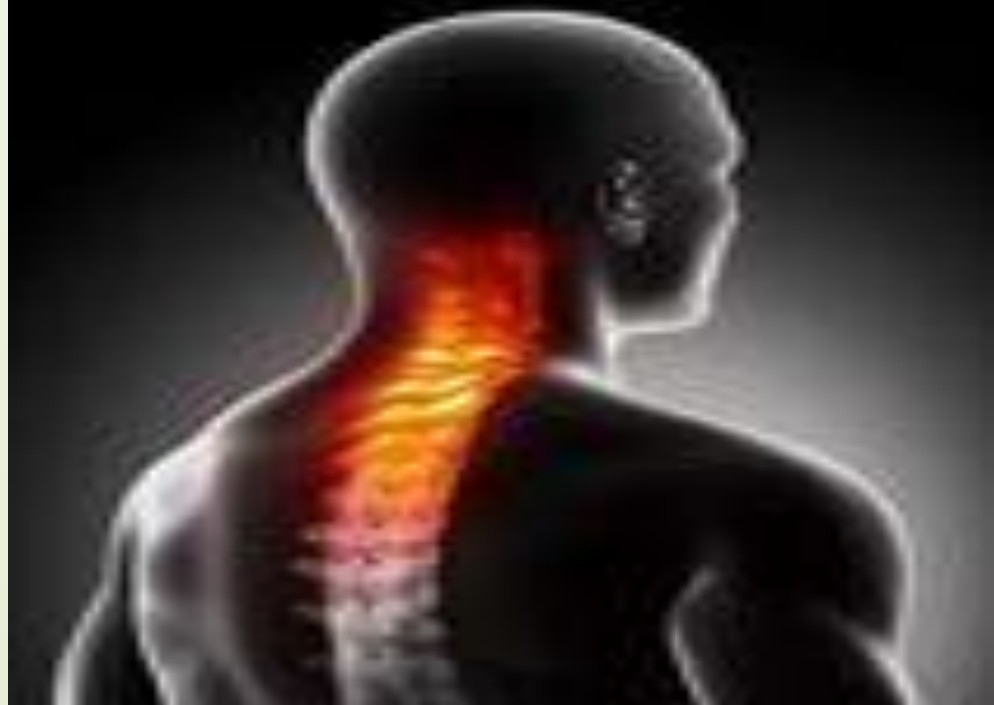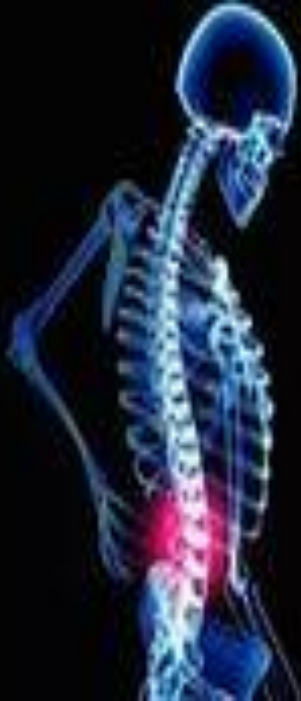Формирование
грыжи
межпозвонкового
диска



Магнитно-резонансная
томография позвоночника
Остеохондроз позвоночника

П Омыртқа аралық диск өзгерістері 45-50 жастан кейін пайда болады. Егер бұрын макро- немесе микротравмалар, инфекциялық зақымданулар, зат алмасу процесі бұзылысы болса бұл ауру жас кезде де пайда болуы мүмкін. Бұл жағдайда артық дене массасы да біраз кесірін тигізеді

□ Осындай себептерден омыртқа жотасының қанмен қамтамасыз етілуі бұзылады. Омыртқа аралық дисктердің, бұлшықеттер мен байламдардың микроэлементтермен қанығуы нашарлап, эластикалық, амортизациялық қасиетін жоғалтады. Уақыт өте келе омыртқа аралық дискінің жұмсақ ядросы суын жоғалтып, өз қызметін атқаруды доғарады. Жұмсақ ядро массасы жоғалтуымен қатар дискінің ұзындығы да қысқарады.



Клиникалық көріністері

- ❖ белінің тұрақты сыздап ауырсынуына, қол-аяғының ұюына немесе сынып ауыруына;
- ❖ Ауру сезімінің тез қозғалғанда, жотелгенде, түшкіргенде немесе физикалық жүктеме кезінде, ауыр көтергенде күшейе түсуі;
- ❖ Қимыл-қозғалыстың шектелуі, бұлшық еттер спазмы;

Мойын аймағының дорсопатиясында: иықтағы, қолдағы ауырсыну сезімі, бастың ауыруы және де омыртқа жотасы артериясының синдромы дамуы мүмкін: бастағы шуыл, бас айналу, көз алдында түрлі-түсті дақтар пайда болуып, бастың пульсациялық ауруы. Омыртқа жотасы артериясының синдромының пайда болуына омыртқалардың орнынан жылжуы мен жарықтардың әсерінен симпатикалық өрімнің тітіркенуі салдарынан омыртқа артериясының тарылуынан болуы мүмкін.

Кеуденің дорсопатиясында: кеуде аумағындағы, жүрек және басқа да ішкі органдардағы ауырсыну;

Бел-сегізкөз аумағындағы дорсопатияда: кіші жамбас астауы органдарына, сегізкөзге, аяқтарға таралатын бел аумағындағы ауырсыну сезімі.

Нерв түбірі зақымданғанда: ауырсыну сезімі, сезімнің бұзылысы, гипотрофия, гипотония, бұлшық ет рефлексінің төмендеуі мен ондағы әлсіздік.



```
graph TD; A([Ағымна қарай]) --> B[Жедел (3 аптаға дейін)]; A --> C[Созылмалы (12 аптаға дейін)]; A --> D[Жеделдеу (3-12 апта)];
```

Ағымна қарай

Жедел (3
аптаға дейін)

Созылмалы
(12 аптаға
дейін)

Жеделдеу
(3-12 апта)

Жіктелісі.

1. Деформацияланған лордоз, кифоз, сколиоз, остеохондроз, спондиломестоз.
2. Спондилопатия барлық қабынған, дегенеративті және травматикалық спондилопатиялар.
3. Әртүрлі дорсопатиялар омыртқааралық дискілердің дегенерациясы, дорсалгиялар.

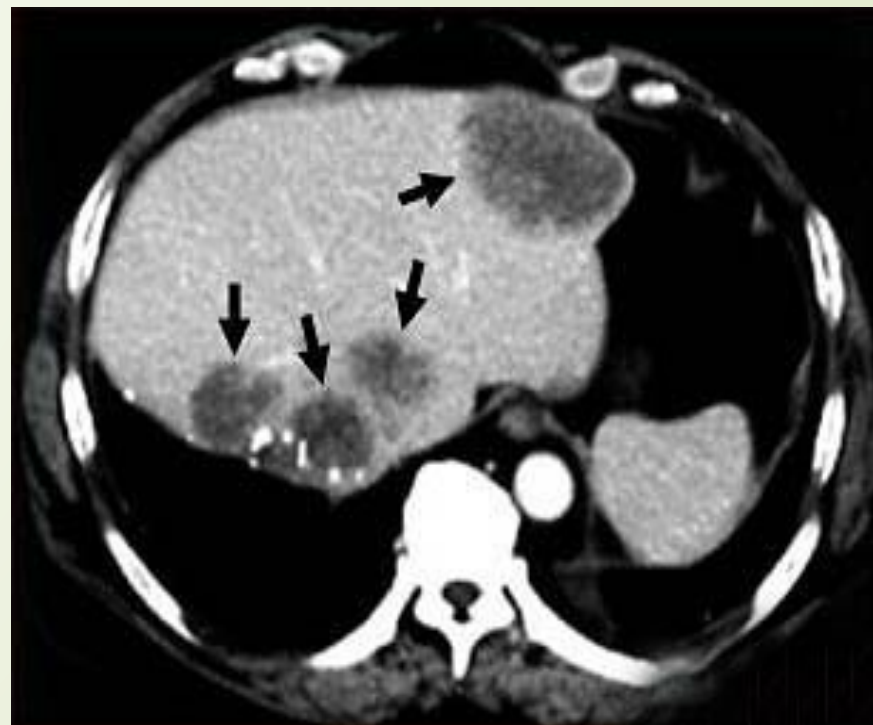
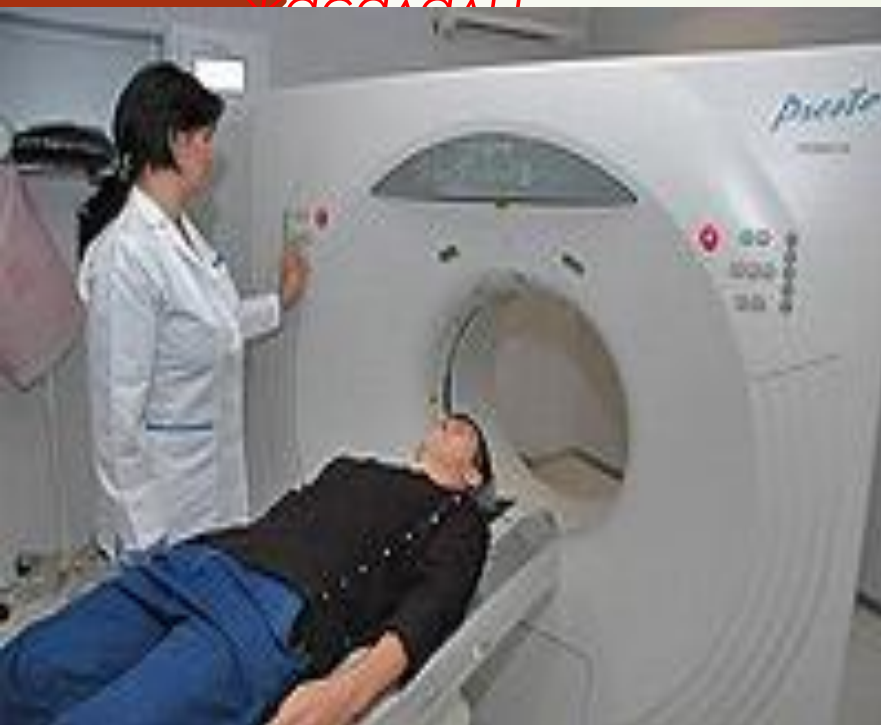ДИАГНОСТИ

КА

1. Ең бірінші дәрігер науқас шағымын анықтап алады.
2. Рентгенологиялық тексеру
3. КТ, МРТ.

5. Ауруға күмән болған жағдайда КТ,МРТ

жасағанды



EMI

Дорсопатияны консервативті әдіспен емдейді. Бұған ауырсыну сезімі, дистрофиялық өзгерістерді жою және де омыртқа жотасының қанмен қамтамасыз етілуін жақсарту. Егер де консервативті әдіс тиімсіз болғанда хирургиялық емге көшеді. Дорсопатияның консервативтік емінің ұзақтығына аурудың ауырлық дәрежесіне байланысты. Ол 1-3 айға дейін созылуы мүмкін.

Комплексті консервативті ем: емдік жаттығудан, физиотерапиядан, массаж, мануальды- , медикаментозды- және рефлексотерапиядан тұрады

Қорытынды.

Қорыта айтқанда, бауыр рагы жылдам өршиді және ақыры көп жағдайда қолайсыз болып келеді. Хирургиялық емнен кейін өмір сүру мүмкіндігі 3 жыл. 20%- науқастар ғана 5 жыл өмір сүре алады. Диагноз анықталып, операция жүргізілмеген науқастардың орташа өмір сүру ұзақтығы 4 ай. Бауыр басқа мүше рагының метастазынан кейін дамыса, науқас 4-ші клиникалық топқа жатады және симптоматикалық ем тағайындалады.

ПАЙДАЛАНЫЛҒАН ӘДЕБИЕТТЕР.

- 1.С.Қайшыбаев
“Неврология” II-кітап.Алматы
2003ж
- 2.Интернет
желісі.-med.portal.
3. «Нервные болезни» москва
2010 г. А.А.Скоромец, А.П.
Скоромец, Т.А.Скоромец