

**Дифференциальный диагноз  
при аритмиях. Клиническая и  
ЭКГ-диагностика. Принципы  
лечения и неотложная помощь**

**Профессор Рустамова М.Т.**

**Аритмии могут возникать при поражении сердца и без него; в первом случае они более серьезны**

# Общие причины аритмий

**1. Заболевания сердечно-сосудистой системы** (врожденные, приобретенные)

**2. Нарушение регуляции ССС при некардиальном патологическом процессе**

поражении ЖКТ (ЖКБ, диафрагмальная грыжа) -при

-при поражении ЦНС -при

эндокринных заболеваниях

### **3.Физические и химические воздействия**

-повышенная чувствительность к кофеину,  
никотину, алкоголю -гипоксия;  
-гипо- и гипертермия; -  
травмы, вибрации; -  
лекарственные воздействия; -  
ионизирующая радиация.

### **4.Идиопатические нарушения ритма**

# Электропатофизиологические механизмы нарушений сердечного ритма

## ***1. Нарушение механизмов формирования импульсов*** -

нарушение автоматизма синусового узла и латентных центров автоматизма – формирование патологического автоматизма -

механизмы осцилляторной или пусковой (триггерной) активности

## 2. Нарушение проведения импульсов

-удлинение рефрактерности и затухающее (декрементное) проведение в проводящей системе сердца

-анатомическое повреждение проводящей системы сердца

-феномен

re-entry

3.

**Комбинированные механизмы**

**образования и проведения импульсов**

# КЛИНИКО- ЭЛЕКТРОКАРДИОГРАФИЧЕСКАЯ КЛАССИФИКАЦИЯ АРИТМИЙ (1)

## I. НАРУШЕНИЕ ОБРАЗОВАНИЯ ИМПУЛЬСА:

### • АВТОМАТИЧЕСКИЕ МЕХАНИЗМЫ:

#### ■ Изменения или нарушения автоматизма синусового узла:

- ✓ синусовая тахикардия - брадикардия - аритмия
- ✓ остановка (“отказ”) синусового узла
- ✓ синдром слабости синусового узла (СССУ)

#### ■ *ИЗМЕНЕНИЯ АВТОМАТИЗМА ЛАТЕНТНЫХ ВОДИТЕЛЕЙ РИТМА:*

- ✓ Медленные или ускоренные выскальзывающие комплексы или ритмы
- ✓ AV-диссоциация
- ✓ миграция наджелудочкового водителя ритма

- **НЕАВТОМАТИЧЕСКИЕ МЕХАНИЗМЫ:**
- ✓ **Возвратный вход и повторно круговое движение импульса:**
- ✓ **экстрасистолия (преждевременные импульсы)**
- ✓ **пароксизмальные и хронические тахикардии**
- ✓ **фибрилляция и трепетание предсердий/желудочков.**



# КЛИНИКО- ЭЛЕКТРОКАРДИОГРАФИЧЕСКАЯ КЛАССИФИКАЦИЯ АРИТМИЙ (2)

## II. НАРУШЕНИЯ И АНОМАЛИИ ПРОВЕДЕНИЯ ИМПУЛЬСА:

### • БЛОКАДЫ:

- ✓ синоатриальные блокады
- ✓ межпредсердные и внутрипредсердные блокады
- ✓ атрио-вентрикулярные блокады
- ✓ внутрижелудочковые блокады.

### ✓ ПРЕЖДЕВРЕМЕННОЕ ЖЕЛУДОЧКОВ:

**ВОЗБУЖДЕНИЕ**

- ✓ синдром и феномен Вольфа-Паркинсон-Уайта.
- ✓ синдром укороченного интервала P-R.

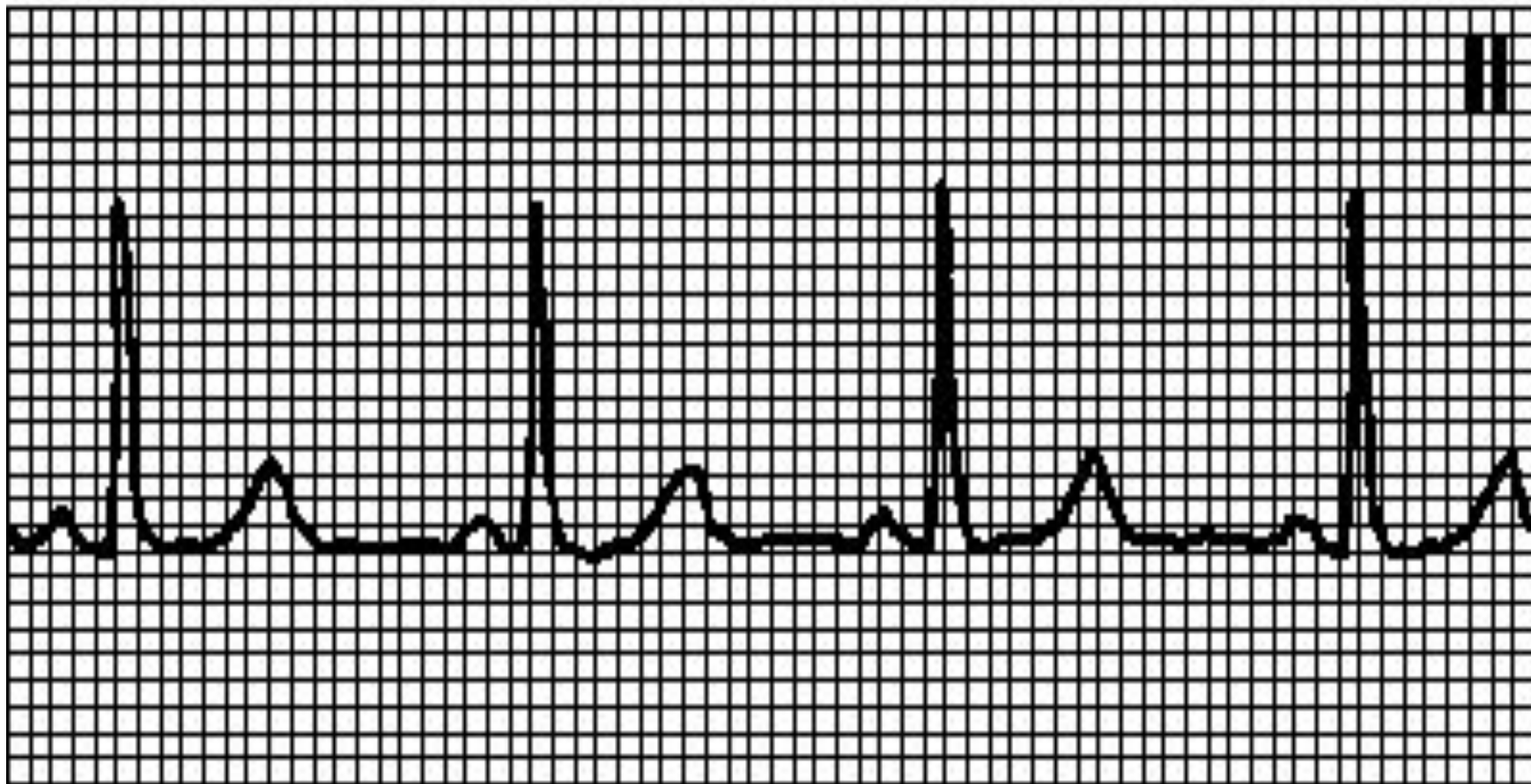
## III. КОМБИНИРОВАННЫЕ НАРУШЕНИЯ ОБРАЗОВАНИЯ И ПРОВЕДЕНИЕ ИМПУЛЬСА:

- ✓ Парасистолия
- ✓ Эктопическая активность центров с блокадой выхода.

# Нормальный синусовый ритм.

- Правильный ритм с ЧСС 60—100 в мин.
- Зубец Р положителен в отведениях I, II, aVF, отрицателен в aVR
- За каждым зубцом Р следует комплекс QRS (в отсутствие АВ-блокады)
- Интервал PQ - 0,12 с (в отсутствие дополнительных путей проведения)

# Нормальный синусовый ритм.



# Синусовая брадикардия.

- Правильный ритм
- ЧСС < 60 мин<sup>-1</sup>
- Синусовые зубцы Р
- Интервал PQ - 0,12 с.

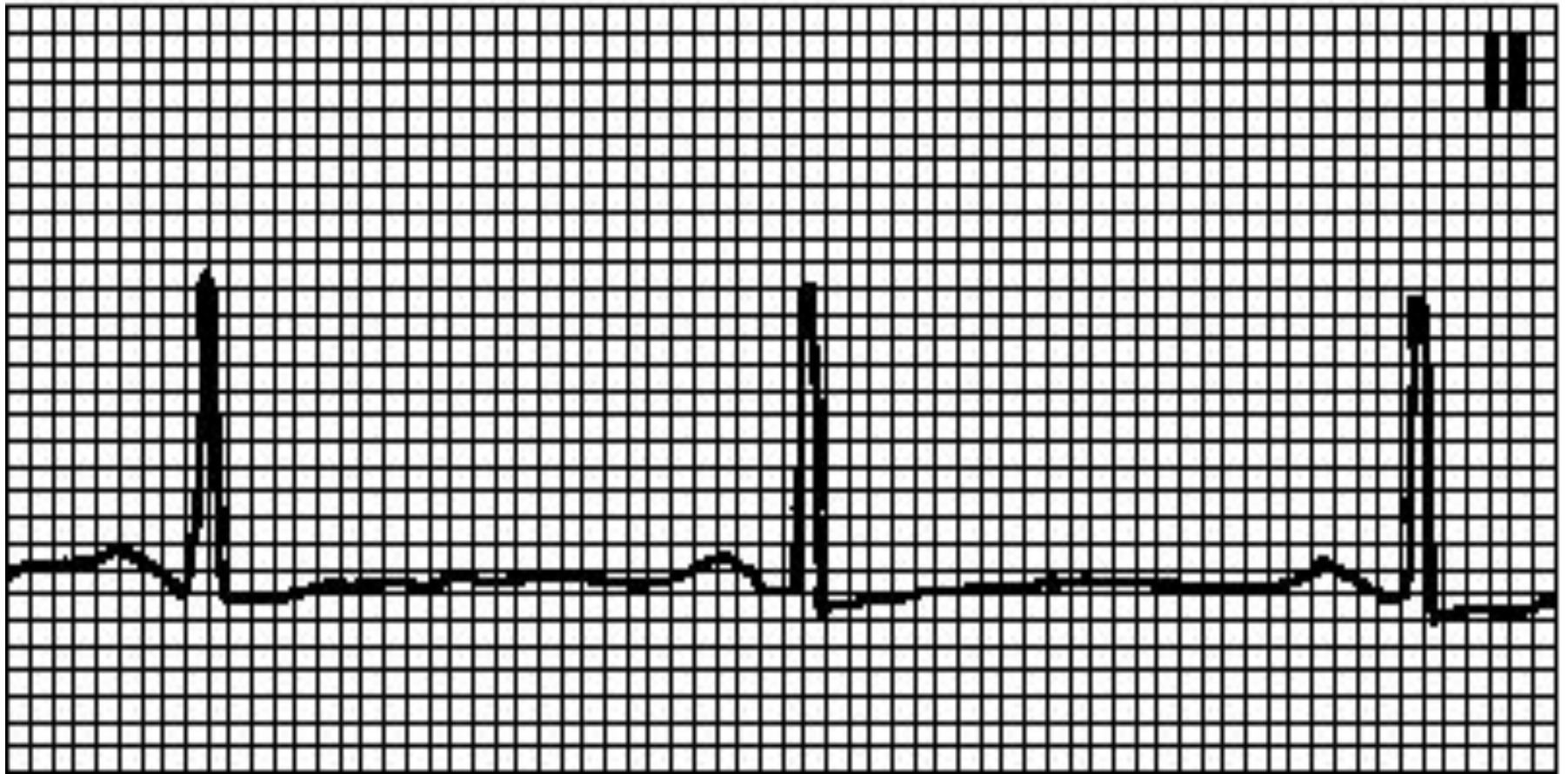
# Причины:

- повышение парасимпатического тонуса (часто — у здоровых лиц, особенно во время сна;
- у спортсменов;
- инфаркт миокарда (особенно нижний);
- прием лекарственных средств (бета-адреноблокаторов, верапамила прием лекарственных средств (бета-адреноблокаторов, верапамила, дилтиазема прием лекарственных средств (бета-адреноблокаторов, верапамила, дилтиазема, сердечных гликозидов, антиаритмических средств классов Ia, Ib, Ic, амиодарона прием лекарственных средств

# Причины:

- гипотиреоз,
- гипотермия,
- механическая желтуха,
- гиперкалиемия, повышение ВЧД,
- синдром слабости синусового узла.
- На фоне брадикардии нередко наблюдается синусовая аритмия (разброс интервалов РР превышает 0,16 с).

# Синусовая брадикардия.



# Лечение

- Только если доказано, что она вызывает стенокардию, артериальную гипотонию, обмороки, сердечную недостаточность, желудочковые аритмии!
- АТРОПИН 0.6-2.0 мг в/в
- ИЗОПРЕНАЛИН 2-20 мкг/мин в/в
- ЭКС предсердная в отсутствии AV блокады.



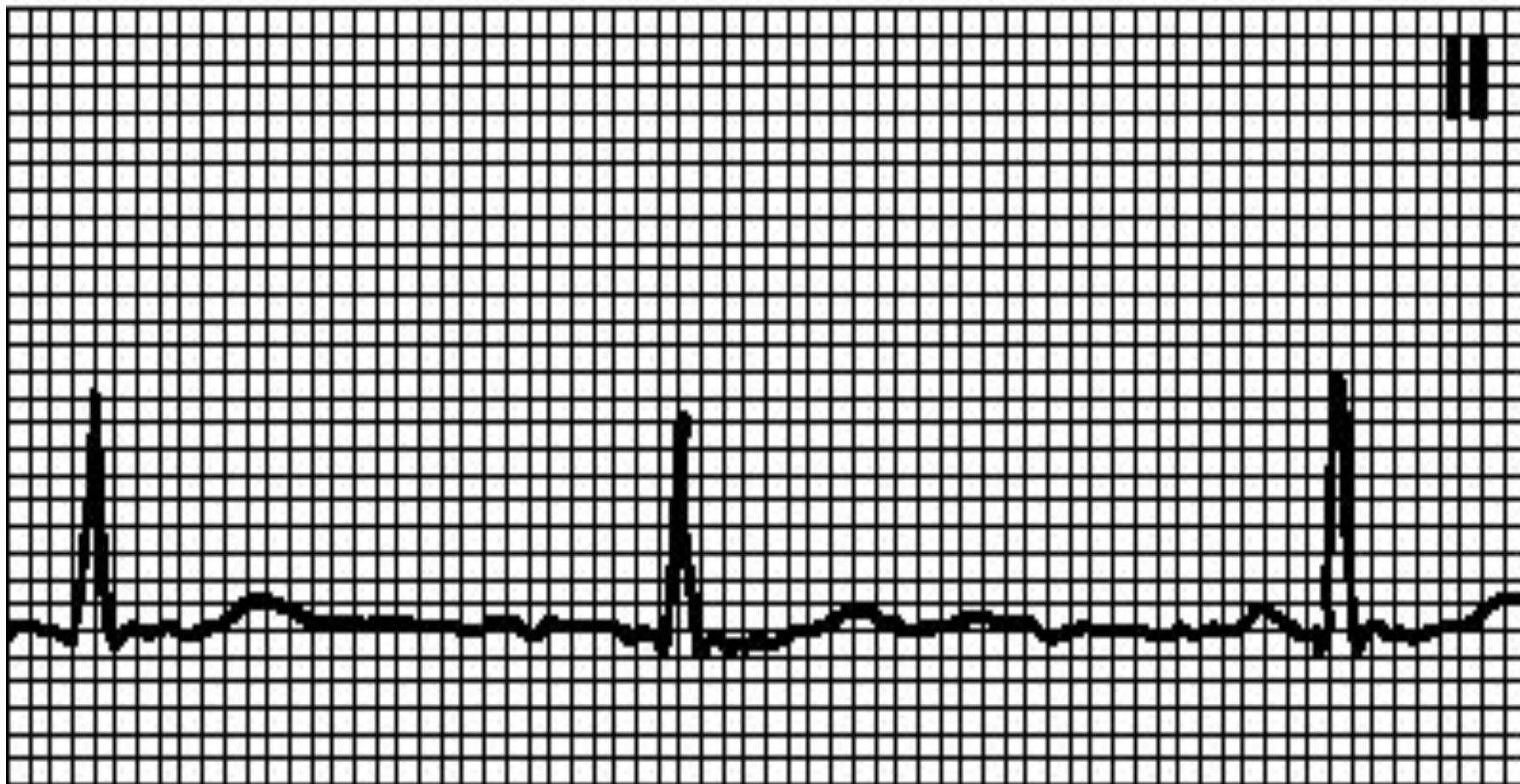
# Миграция водителя ритма.

- Правильный или неправильный ритм
- ЧСС < 100 мин
- Синусовые и несинусовые зубцы Р
- Интервал PQ варьирует, может быть < 0,12 с

# Причины:

- Наблюдается у здоровых лиц, спортсменов при органических поражениях сердца
- Происходит перемещение водителя ритма из синусового узла в предсердия или АВ-узел
- ***Лечения не требует***

# Миграция водителя ритма.



# Синусовая тахикардия.

- Правильный ритм.
- Синусовые зубцы Р обычной конфигурации (амплитуда их бывает увеличена).
- ЧСС 100—180 мин<sup>-1</sup>, у молодых лиц — до 200 мин<sup>-1</sup>. Постепенное начало и прекращение.
-

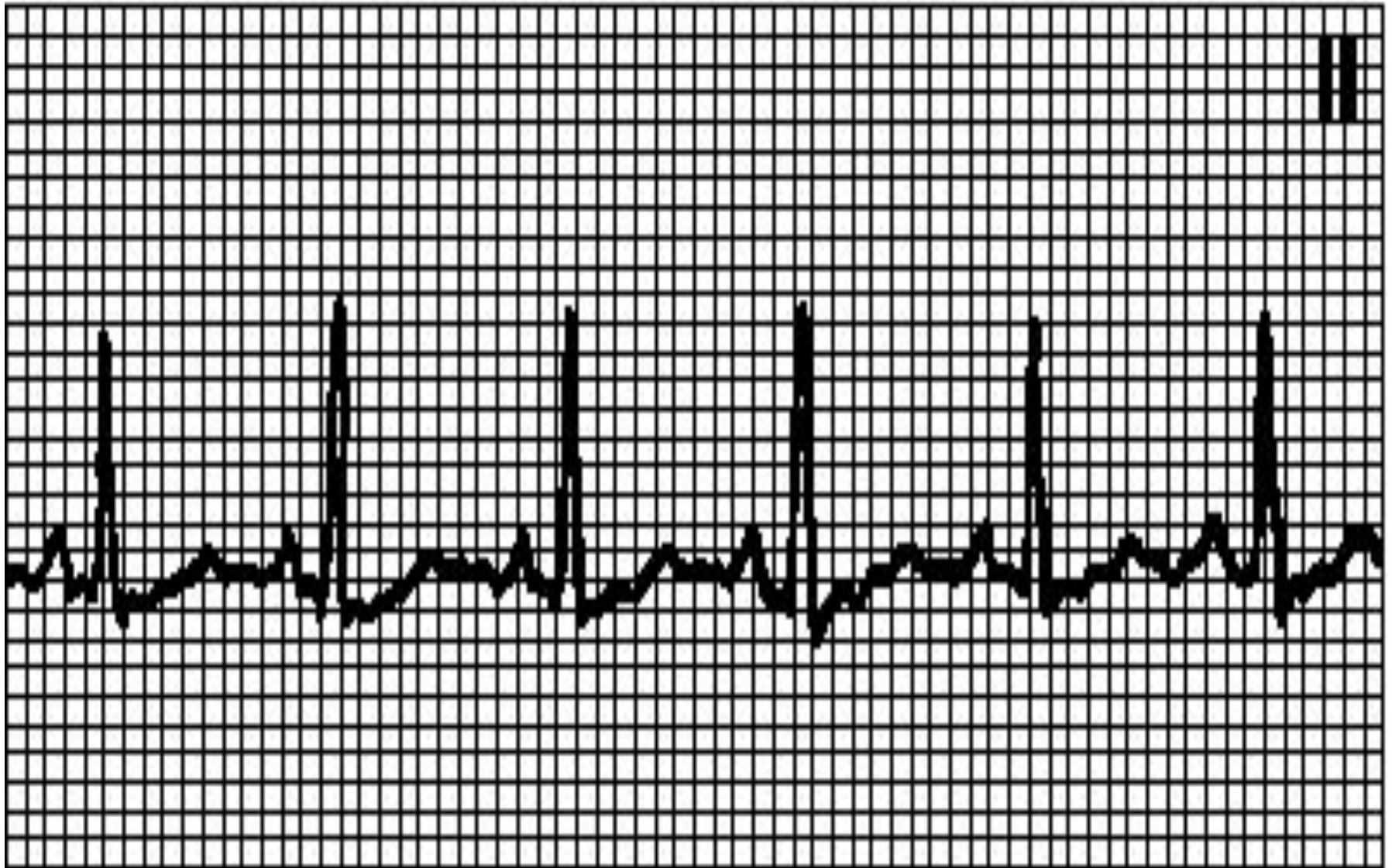# Причины:

- физиологическая реакция на нагрузку, в том числе эмоциональную,
- боль,
- лихорадка,
- гиповолемия,
- артериальная гипотония,
- анемии,

# Причины:

- тиреотоксикоз,
- ишемия миокарда,
- инфаркт миокарда,
- сердечная недостаточность,
- миокардиты,
- ТЭЛА,
- феохромоцитома,
- артериовенозные фистулы,
- действие лекарственных и иных средств (кофеин, алкоголь, никотин, катехоламины, [гидралазин](#) действие лекарственных и иных средств (кофеин, алкоголь, никотин, катехоламины, гидралазин, тиреоидные гормоны, [атропин](#) действие лекарственных и иных средств (кофеин, алкоголь, никотин, катехоламины, гидралазин, тиреоидные гормоны, атропин, [аминофиллин](#)). **Тахикардия не**

# Синусовая тахикардия



# Лечение:

- **Необходимо лечение основного заболевания.**
- **Если тахикардия сама по себе служит патогенетическим фактором (например, при стенокардии, инфаркте миокарда), назначают БЕТА-АДРЕНОБЛОКАТОРЫ.**



# СССУ

- Синдром слабости синусового узла - это описательный термин, введенный Lown (1966) для обозначения совокупности признаков, симптомов и электрокардиографических изменений, определяющих нарушение функции синусового узла в клинических условиях.

# СССУ

**Синдром характеризуется обмороками или другими проявлениями мозговой дисфункции, сопровождающимися:**

- синусовой брадикардией,
- остановкой синусового узла (синус-арест),
- синоатриальной блокадой,
- чередованием брадиаритмии и тахиаритмии (синдром тахибради),
- повышенной чувствительностью каротидного синуса.

# СССУ

- **Для определения тактики лечения необходимо проведение дифференциального диагноза :**
- между синдромом слабости синусового узла
- и вегетативной дисфункцией синусового узла.

# СССУ

Основным критерием является  
***результат пробы с атропином или  
пробы с медикаментозной  
денервацией сердца.***

# СССУ

- Больному вводится внутривенно (или подкожно) раствор атропина сульфата в дозе 0,025 мг/кг массы тела больного.
- Прирост ЧСС после введения атропина и исчезновение клинических симптомов говорят в пользу вегетативной дисфункции синусового узла.

# СССУ

- Лечение синдрома слабости синусового узла состоит в имплантации электрокардиостимулятора (ЭКС).

# Предсердные экстрасистолы.

- Внеочередной несинусовый зубец P, за которым следует нормальный или aberrантный комплекс QRS.
- Интервал PQ — 0,12—0,20 с.
- Интервал PQ ранней экстрасистолы может превышать 0,20 с.

# Причины:

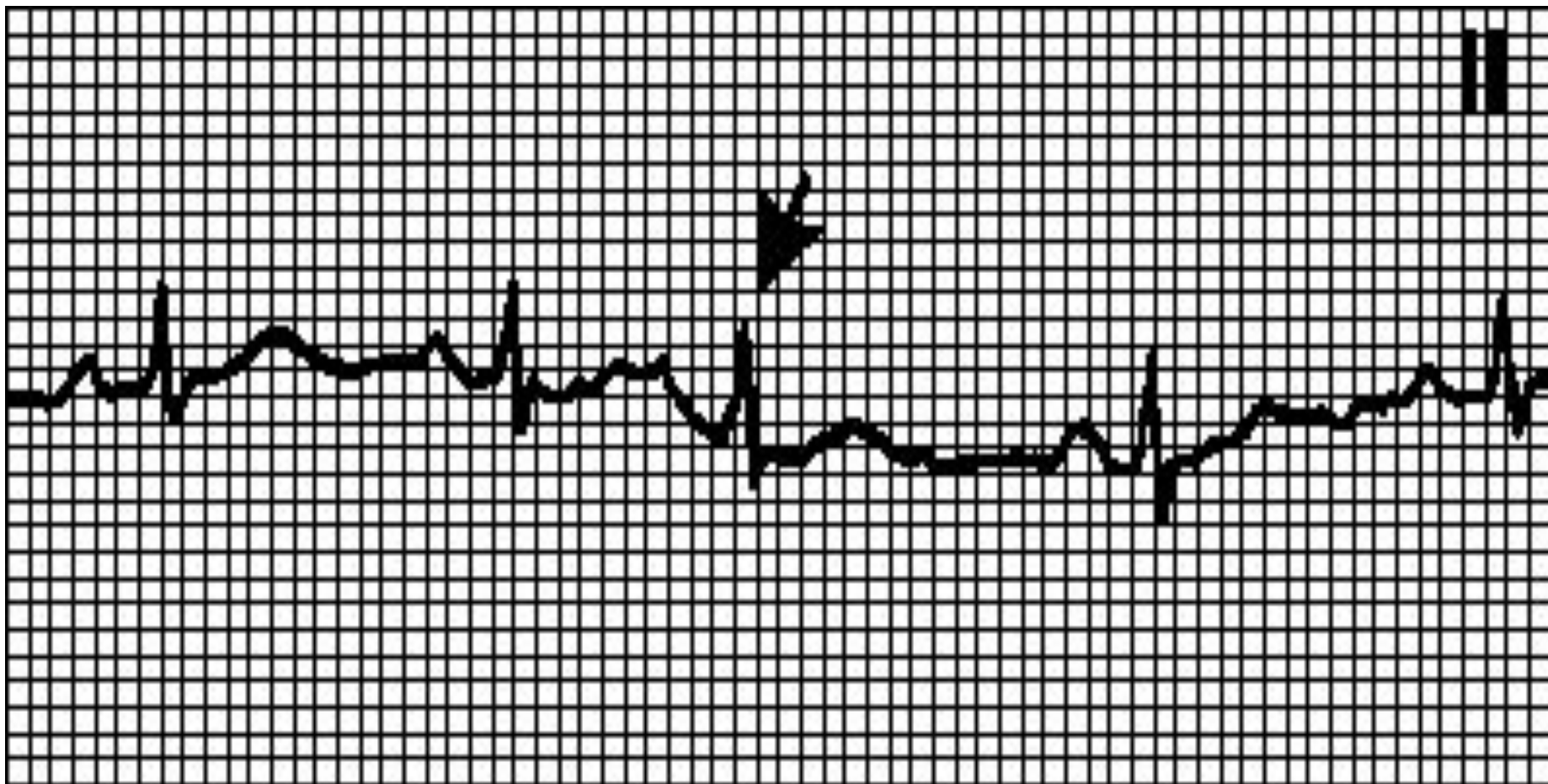
- бывают у здоровых лиц, при усталости, стрессе,
- у курильщиков,
- под действием кофеина и алкоголя,
- при органических поражениях сердца, легочном сердце.



# Диагностика

- Компенсаторная пауза обычно неполная (интервал между пред- и постэкстрасистолическим зубцами Р меньше удвоенного нормального интервала РР).

# Предсердная экстрасистолия

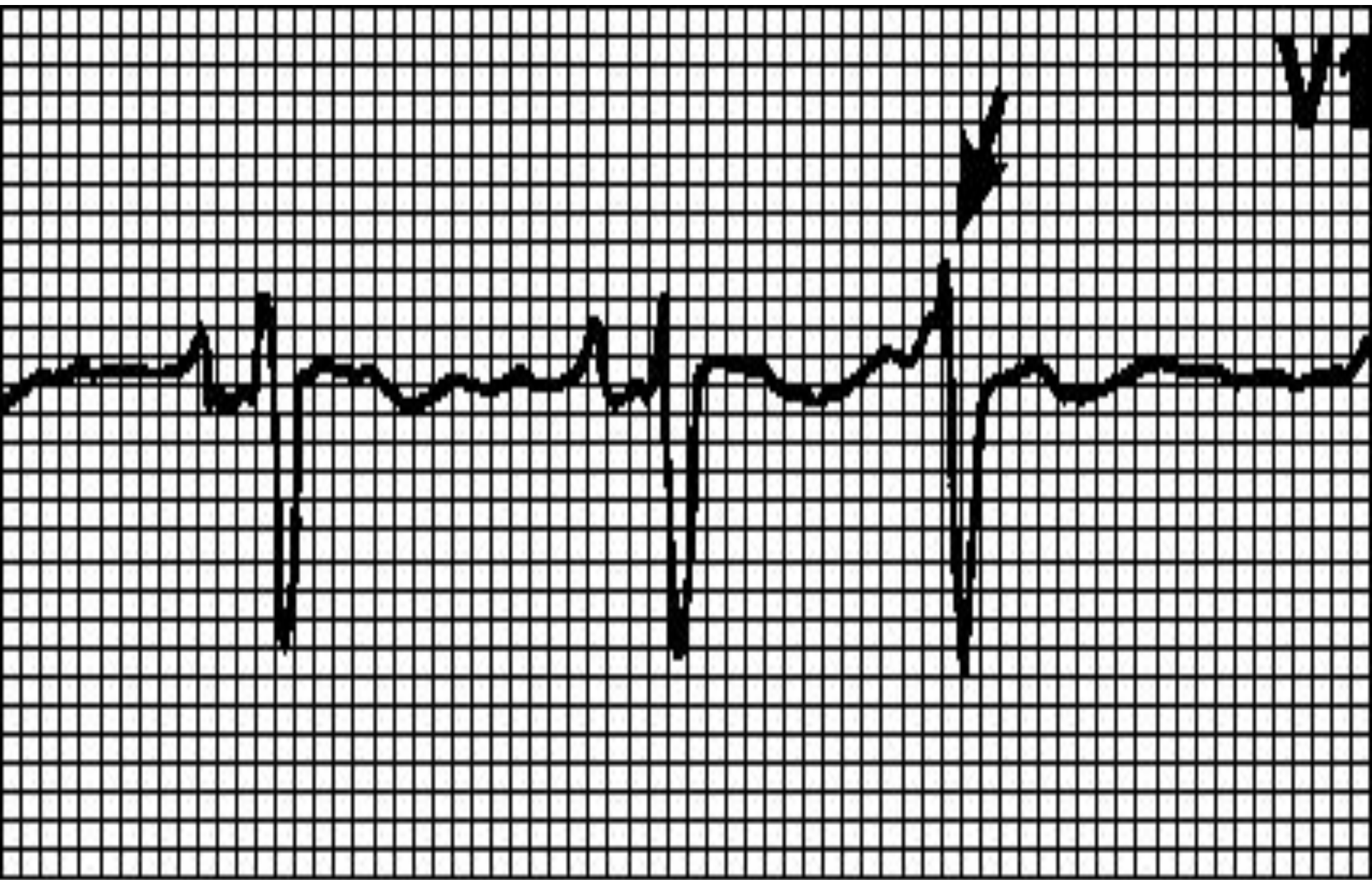


# АВ-узловые экстрасистолы.

- Внеочередной комплекс QRS с ретроградным (отрицательным в отведениях II, III, aVF) зубцом P, который может регистрироваться до или после комплекса QRS либо наслаиваться на него.
- Форма комплекса QRS обычная;
- при aberrантном проведении может напоминать желудочковую экстрасистолу.

# Диагностика

- бывают у здоровых лиц и при органических поражениях сердца.
- Источник экстрасистолии — АВ-узел.
- Компенсаторная пауза может быть полной или неполной.



V1

# Желудочковые экстрасистолы.

- Внеочередной, широкий ( $> 0,12$  с) и деформированный комплекс QRS.
- Сегмент ST и зубец T дискордантны комплексу QRS.

# Диагностика

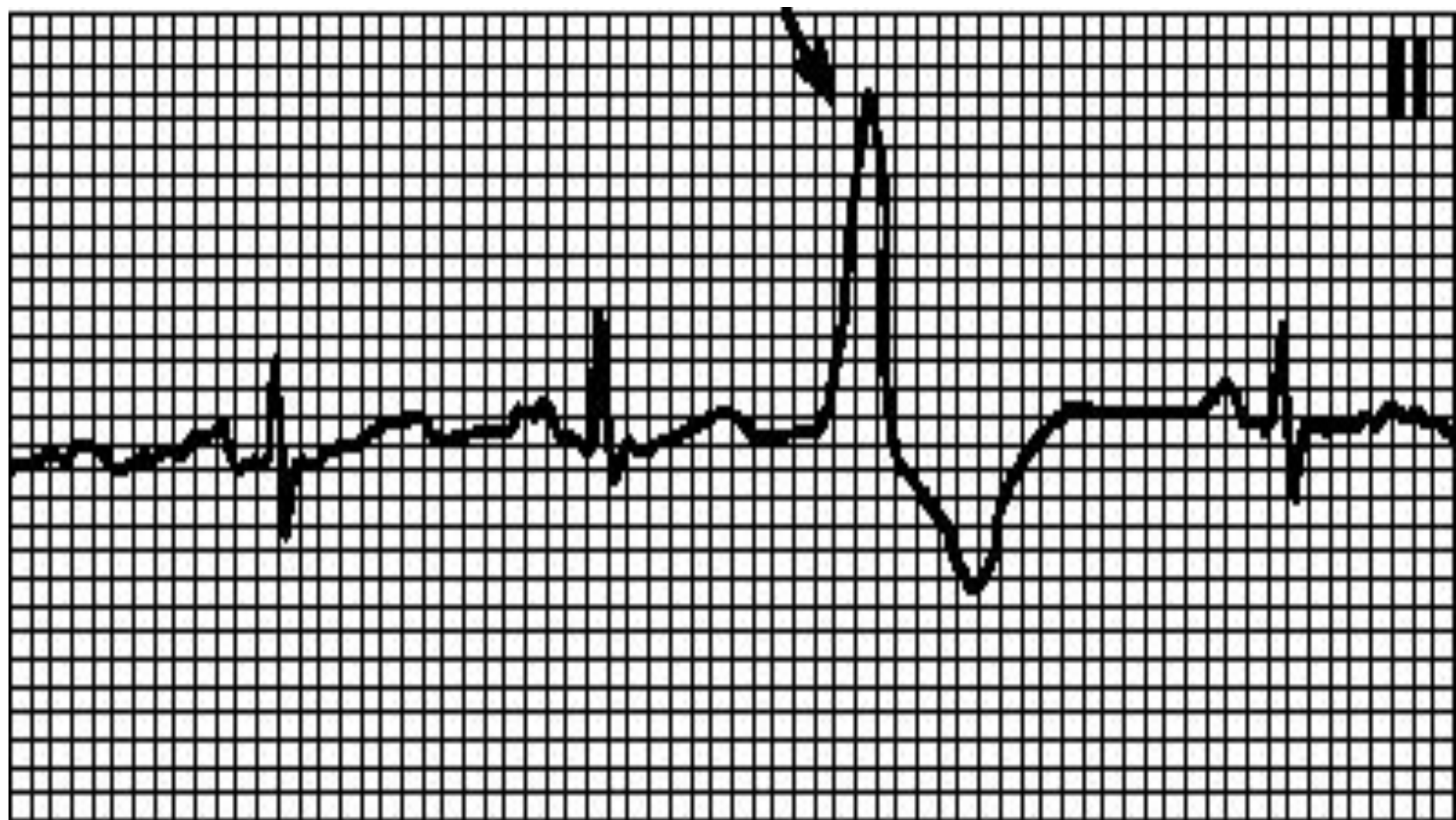
- Зубец Р может быть не связан с экстрасистолами (АВ-диссоциация) либо быть отрицательным и следовать за комплексом QRS (ретроградный зубец Р).
- Компенсаторная пауза обычно полная (интервал между пред- и постэкстрасистолическим зубцами Р равен удвоенному нормальному интервалу РР).

# Классификация желудочковых экстрасистол (по В.Lown, М.Wolf, М.Ryan, 1975):

- 0. - отсутствие желудочковых экстрасистол за 24 ч. Мониторирования
- 1. - не больше 30 желудочковых экстрасистол за любой час мониторинга.
- 2. - больше 30 желудочковых экстрасистол за любой час мониторинга.
- 3. - полиморфные желудочковые экстрасистолы.
- 4. А - мономорфные парные желудочковые экстрасистолы.
- 4. Б - полиморфные парные желудочковые экстрасистолы .
- 5. желудочковая тахикардия (более 3 подряд экстрасистол).



- В предыдущей классификации В. Lown & M. Wolf (1971) к 5 классу относили ранние (R на T) желудочковые экстрасистолы, как наиболее прогностически не благоприятные.
- Позднее выяснилось, что ранние экстрасистолы не несут прогностической нагрузки



# Лечение

- В большинстве случаев специфической антиаритмической терапии при экстрасистолии не требуется.
- Прогностически наиболее неблагоприятны желудочковые экстрасистолы высоких градаций по В. Lown - 2 класс и выше.
- Профилактическое лечение желудочковой экстрасистолии высоких градаций соответствует лечению желудочковой тахикардии

# Диагностика тахиаритмий

- Регистрируют ЭКГ для оценки ишемических изменений ,длительности интервала  $QT$  и выявления синдрома  $WPW$  .
- При тахиаритмиях всегда идентифицируют предсердную активность и взаимоотношения между зубцами  $P$  и комплексами  $QRS$

# Диагностика тахиаритмий

- **Установлению диагноза помогают:**
- длительная регистрация отведений II, aVF или Уг Удвоенный вольтаж ЭКГ и повышение скорости бумажной ленты до 50 мм/с помогают идентифицировать зубцы *P*;
- дополнительные ЭКГ-отведения (правая половина грудной клетки, пищеводная ЭКГ, область правого предсердия) способствуют распознаванию зубцов *P*.

# Мерцательная аритмия.

- Ритм «неправильно неправильный».
- Отсутствие зубцов P,
- беспорядочные крупно- или мелковолновые колебания изолинии.
- Частота предсердных волн 350—600 мин
- В отсутствие лечения частота желудочковых сокращений — 100—180 мин<sup>-1</sup>
- Электрическая альтернация (разная высота комплексов QRS)

# Причины:

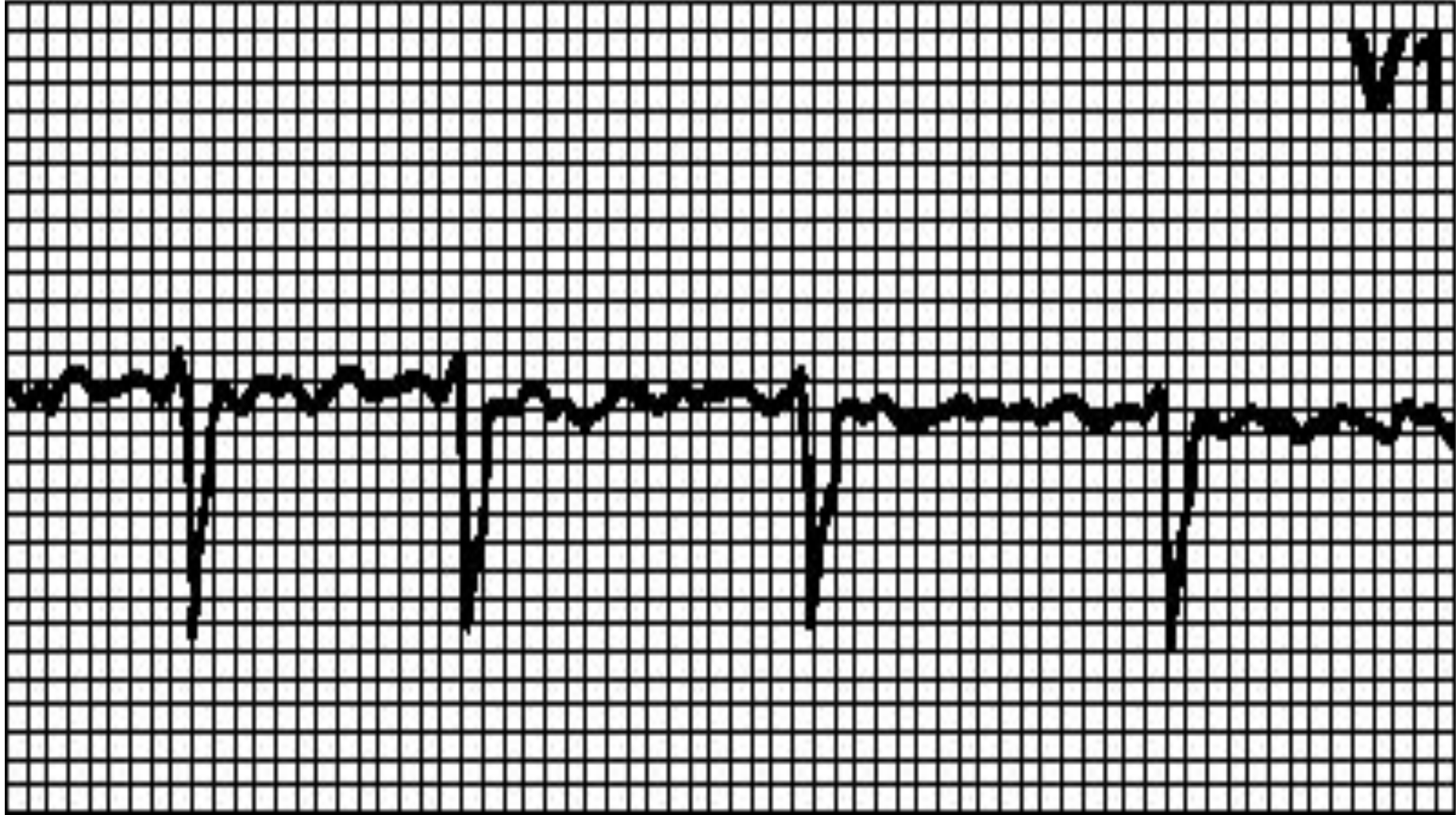
- митральные пороки,
- инфаркт миокарда,
- тиреотоксикоз,
- ТЭЛА,
- состояние после операции,
- гипоксия, ХОЗЛ,
- дефект межпредсердной перегородки,
- синдром WPW, синдром слабости синусового узла,
- употребление больших доз алкоголя,
- может также наблюдаться у здоровых лиц.

# Причины

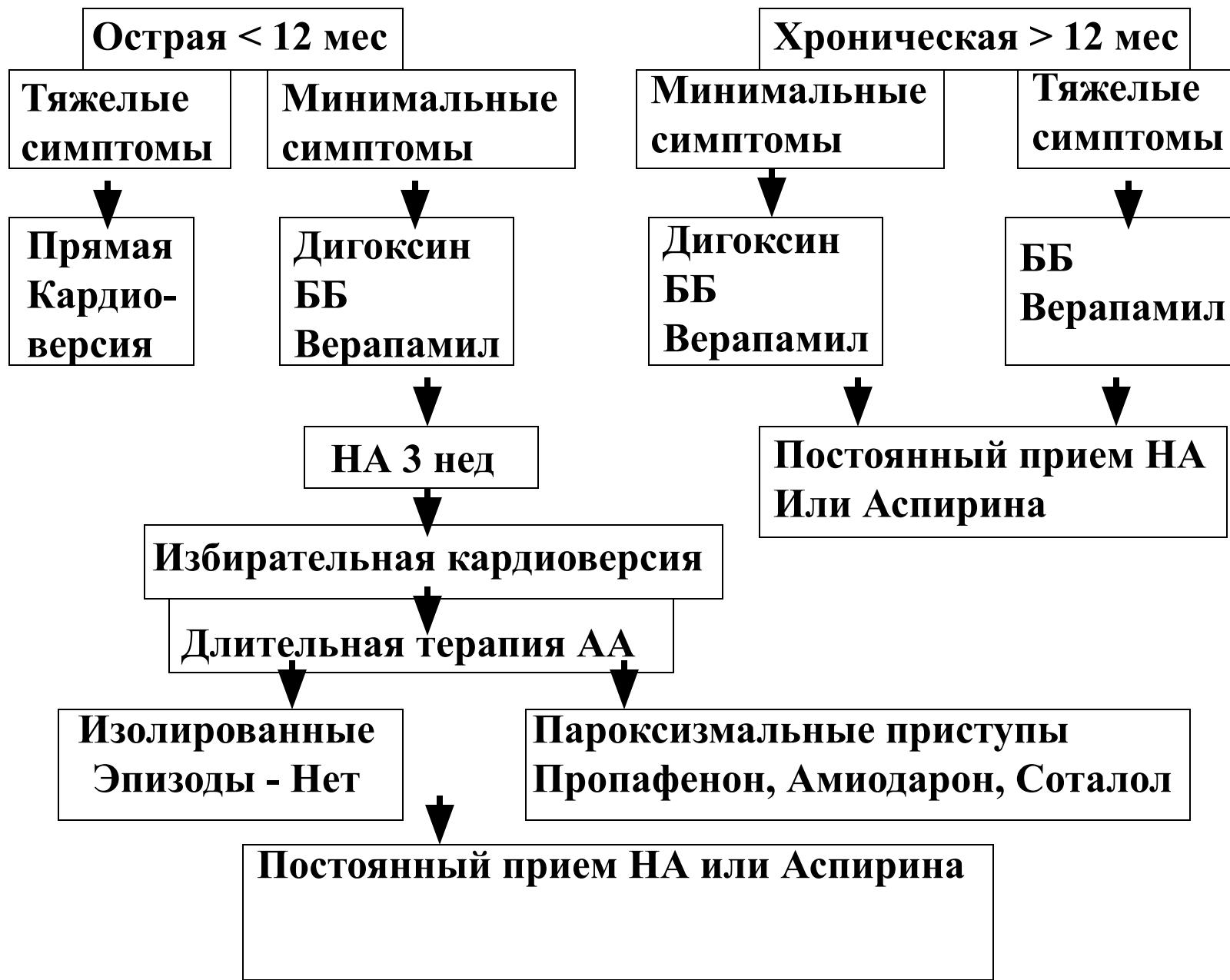
- Если в отсутствие лечения частота желудочковых сокращений мала, то можно думать о нарушенной проводимости.
- При гликозидной интоксикации (ускоренный АВ-узловой ритм и полная АВ-блокада) или на фоне очень высокой ЧСС (например, при синдроме WPW) ритм желудочковых сокращений может быть правильным.



V1



# АЛГОРИТМ ЛЕЧЕНИЯ МЕРЦАТЕЛЬНОЙ АРИТМИИ

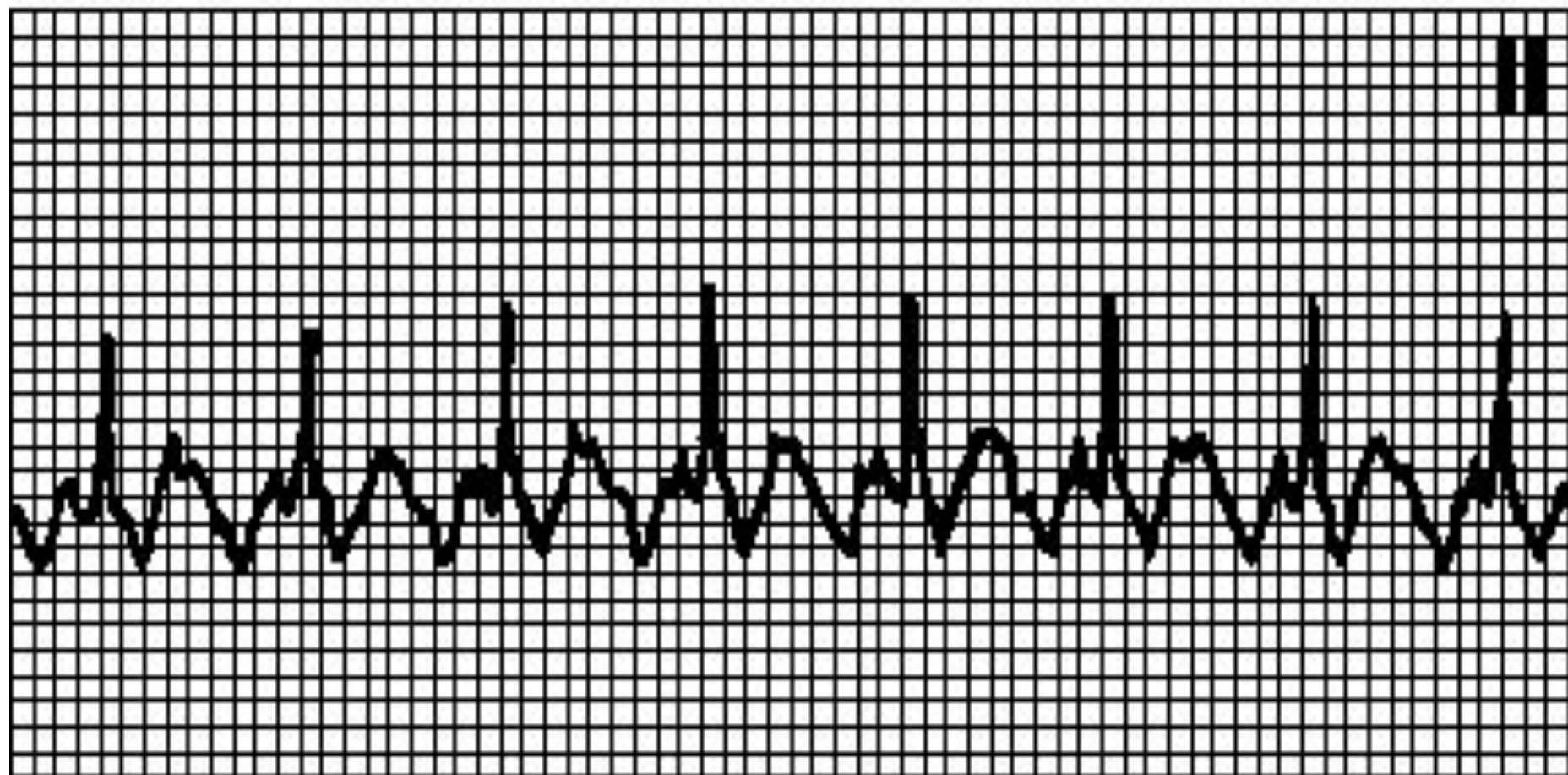


# Трепетание предсердий. ЭКГ критерии

1. Волны F пилообразной формы с частотой 230-400 в 1 мин
2. Волны F переходят одна в другую без изоэлектрической линии во II, III, AVF
3. Отсутствие зубцов P
4. QRS комплекс не изменен
5. ЧСЖ обычно около 150 в 1 мин
6. Различают регулярную и нерегулярную форму ТП

# Диагностика

- При АВ-проведении 1:1 частота желудочковых сокращений может достигать 300 мин<sup>-1</sup>, при этом из-за аберрантного проведения возможно расширение комплекса QRS.
- ЭКГ как при желудочковой тахикардии;
- наблюдается при использовании антиаритмических средств класса Ia без одновременного назначения блокаторов АВ-проведения,
- при синдроме WPW



# Электроимпульсная терапия

применяют при:

- Трепетание, фибрилляция желудочков
- Желудочковая пароксизмальная тахикардия, особенно у больных острым ИМ
- Трепетание предсердий 1:1
- Наджелудочковая пароксизмальная тахикардия, тахиаритмическая форма фибрилляций предсердий с ухудшением гемодинамики( при неэффективности ААП или наличие п/п)
- постоянная форма мерцательной аритмии после митральной комиссуротомии, если МА не больше 3-х лет

# Фибрилляция желудочков.

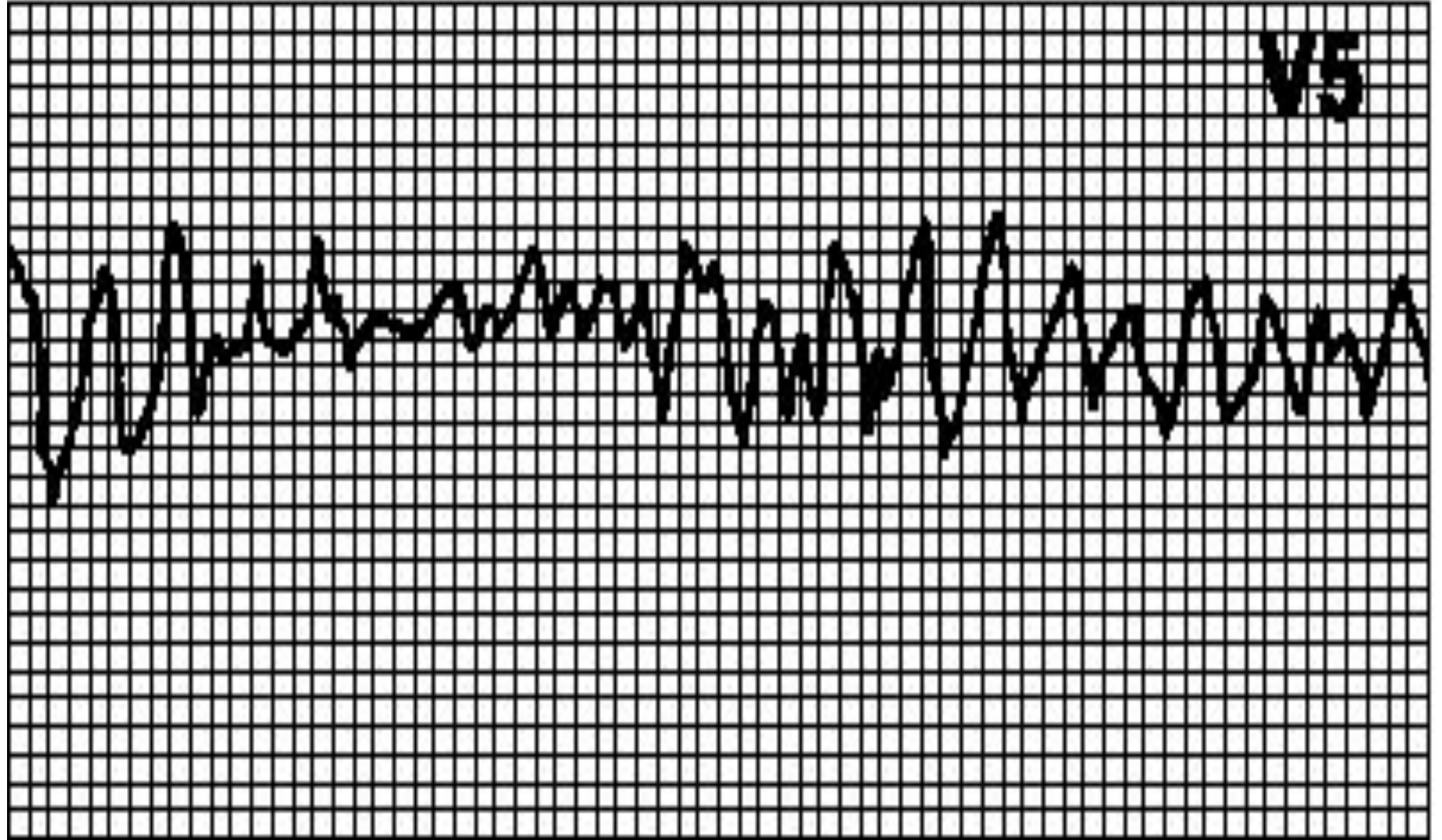
- Хаотический неправильный ритм, комплексы QRS и зубцы T отсутствуют.

# Причины трепетания и фибрилляции желудочков

- органические заболевания сердца
- повышение тонуса симпатической НС
- гипоксия -
- нарушение гомеостаза -
- снижение температуры тела, травма
- лекарственные вещества
- (противоаритмические средства,
- сердечные гликозиды) -
- электрический ток

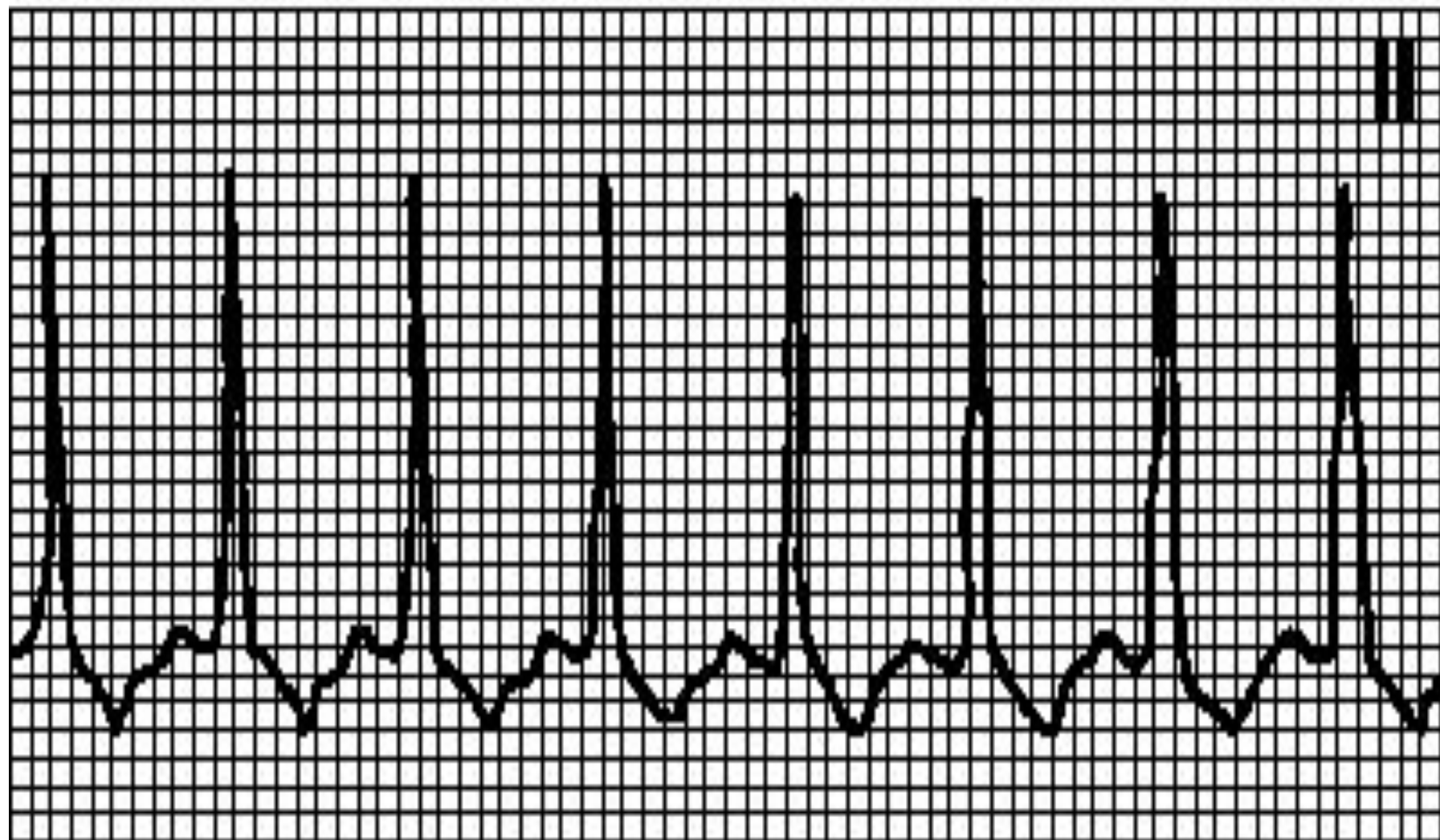


V5



# Синдром ВОЛЬФА- ПАРКИНСОНА-УАЙТА (WPW)

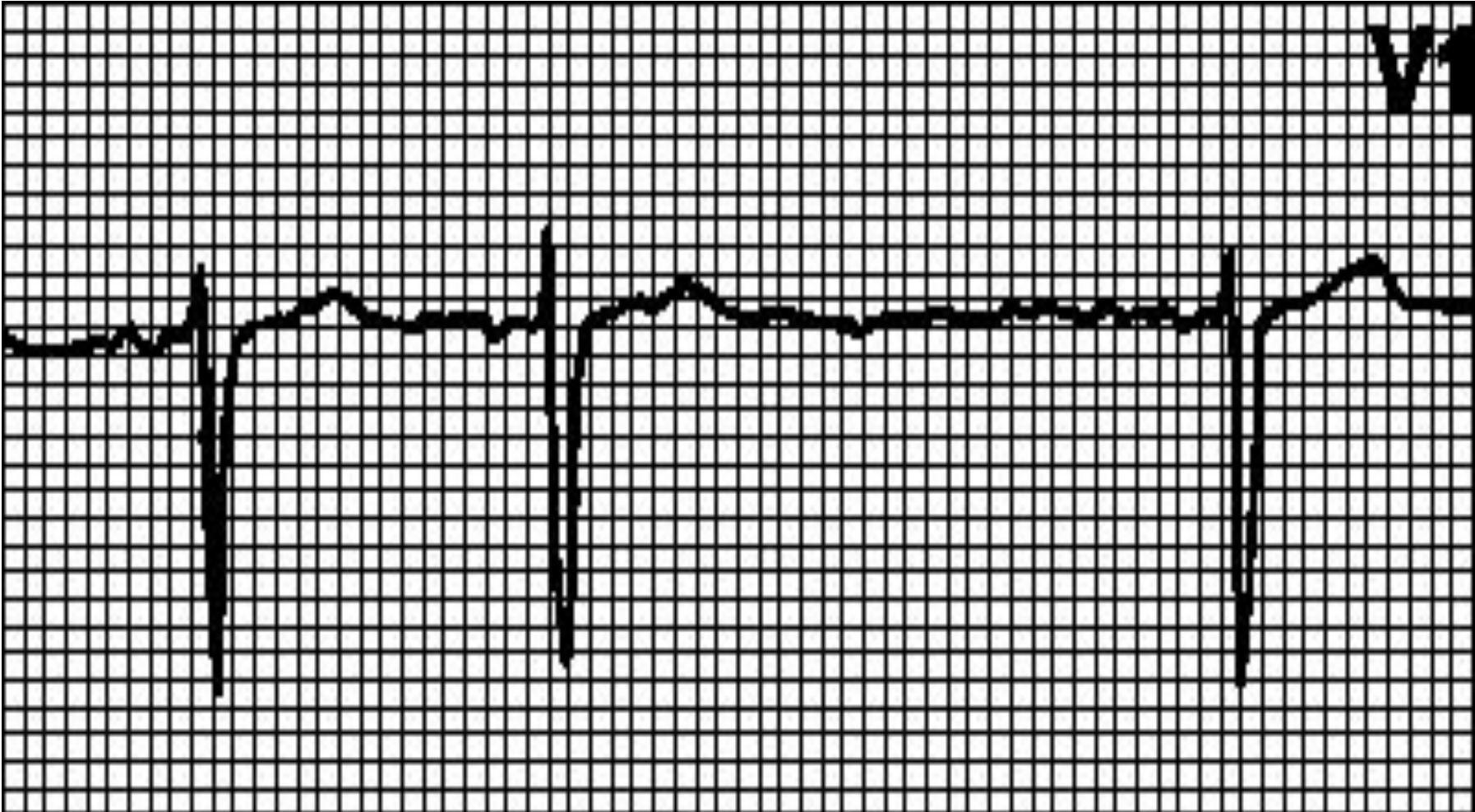
- Синдром преждевременного возбуждения желудочков -
- Волна возбуждения проводится из предсердий к желудочкам по дополнительному пучку Кента **На**
- ЭКГ:** -
- дельта-волна -
- укорочение P-Q меньше 0.12сек -
- расширение комплекса QRS больше 0.11 сек



# Синоатриальная блокада.

- Удлинённый интервал РР кратен нормальному.
- **Причины:** некоторые лекарственные средства (сердечные гликозиды, [хинидин](#) некоторые лекарственные средства (сердечные гликозиды, хинидин, [прокаинамид](#)),
- гиперкалиемия,
- дисфункция синусового узла,
- инфаркт миокарда,
- повышение парасимпатического тонуса.
- Иногда отмечается периодика Венкебаха (постепенное укорочение интервала РР вплоть до выпадения очередного цикла).

V1



# АВ-блокада 1 степени.

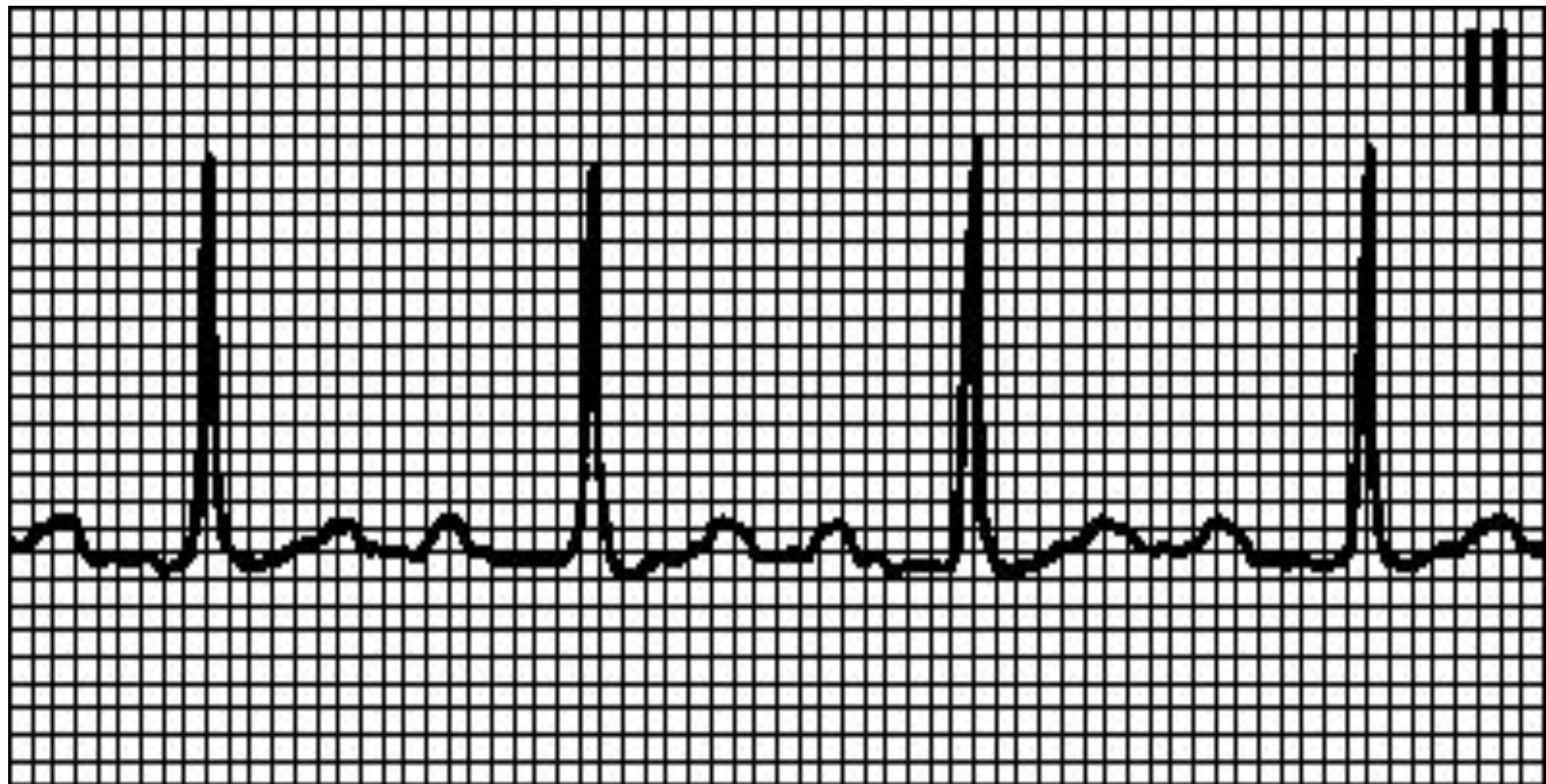
- Интервал PQ > 0,20 с.
- Каждому зубцу P соответствует комплекс QRS.

## Причины:

- наблюдается у здоровых лиц, спортсменов,
- при повышении парасимпатического тонуса,
- приеме некоторых лекарственных средств (сердечных гликозидов, [хинидина](#) приеме некоторых лекарственных средств (сердечных гликозидов, хинидина, [прокаинамида](#) приеме некоторых лекарственных средств (сердечных гликозидов, хинидина, прокаинамида, [пропранолола](#) приеме некоторых лекарственных средств (сердечных гликозидов, хинидина, прокаинамида, пропранолола, [верапамила](#)),
- ревматической атаке,
- миокардитах,

# Диагностика

- При узких комплексах QRS наиболее вероятный уровень блокады — АВ-узел.
- Если комплексы QRS широкие, нарушение проведения возможно как в АВ-узле, так и в пучке Гиса.



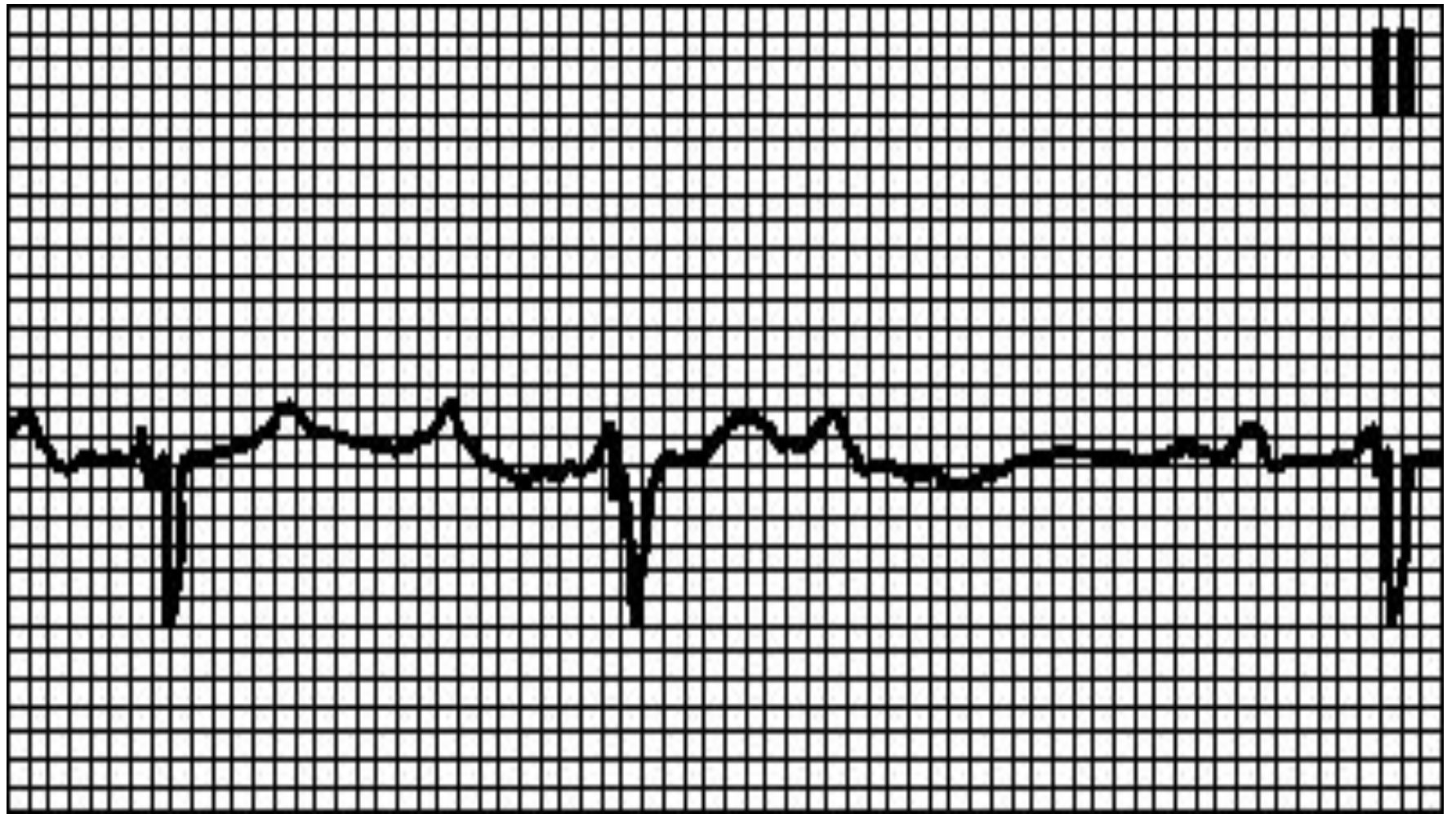


# АВ-блокада 2 степени типа Мобитц I (с периодической Венкебаха).

- Нарастающее удлинение интервала PQ вплоть до выпадения комплекса QRS.
- Причины: наблюдается у здоровых лиц,
- спортсменов,
- при приеме некоторых лекарственных средств (сердечных гликозидов, бета-адреноблокаторов, антагонистов кальция, [клонидина](#) при приеме некоторых лекарственных средств (сердечных гликозидов, бета-адреноблокаторов, антагонистов кальция, клонидина, [метилдофы](#) при приеме некоторых лекарственных средств (сердечных гликозидов, бета-адреноблокаторов, антагонистов кальция, клонидина, метилдофы, [флекаинида](#) при приеме некоторых лекарственных средств (сердечных гликозидов, бета-адреноблокаторов,

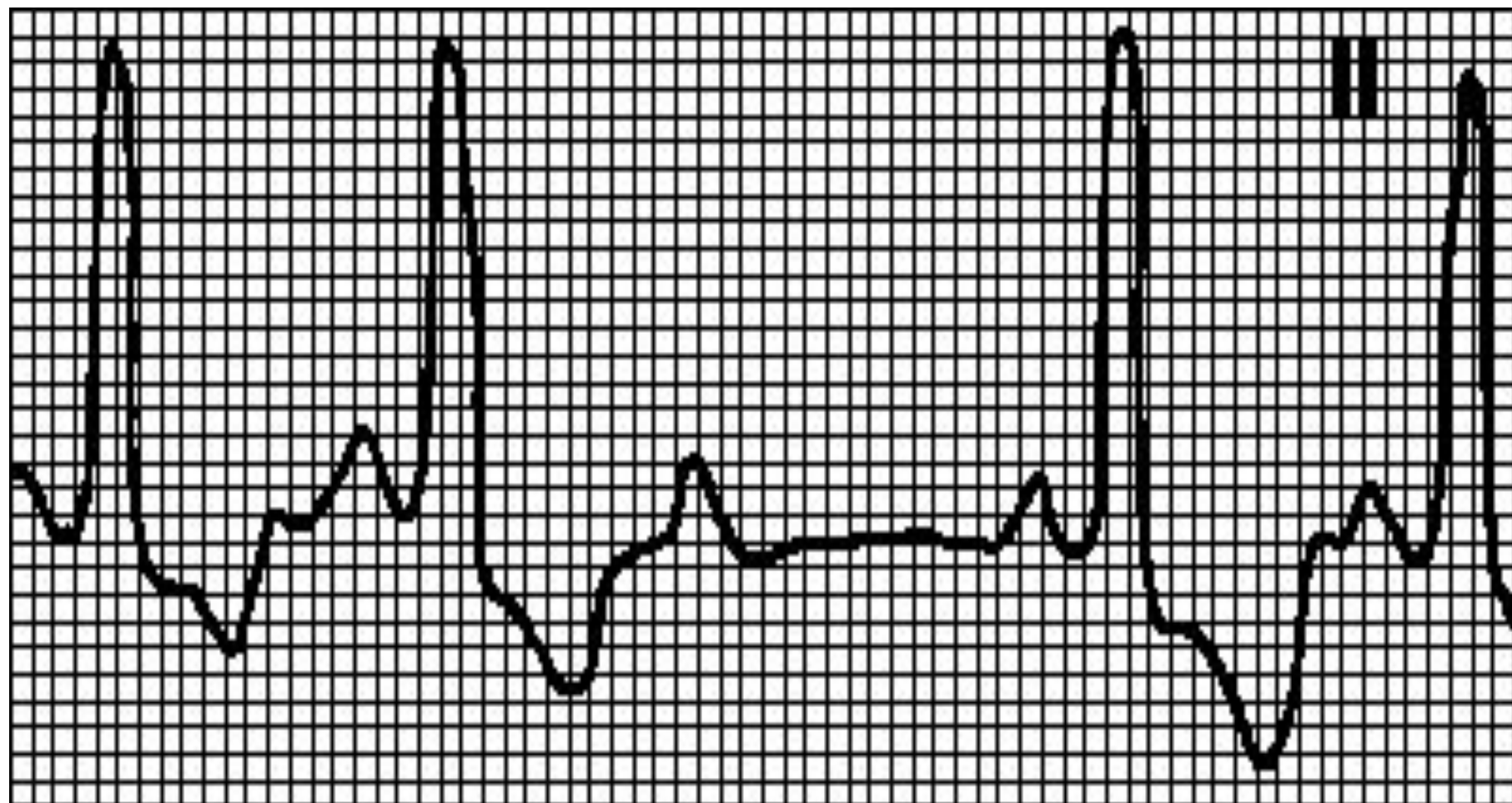
# Диагностика

- При узких комплексах QRS наиболее вероятный уровень блокады — АВ-узел.
- Если комплексы QRS широкие, нарушение проведения импульса возможно как в АВ-узле, так и в пучке Гиса.



# АВ-блокада 2 степени типа Мобитц II.

- Периодическое выпадение комплексов QRS.
- Интервалы PQ одинаковы.
- **Причины:** органические поражения сердца.
- Задержка импульса происходит в пучке Гиса.

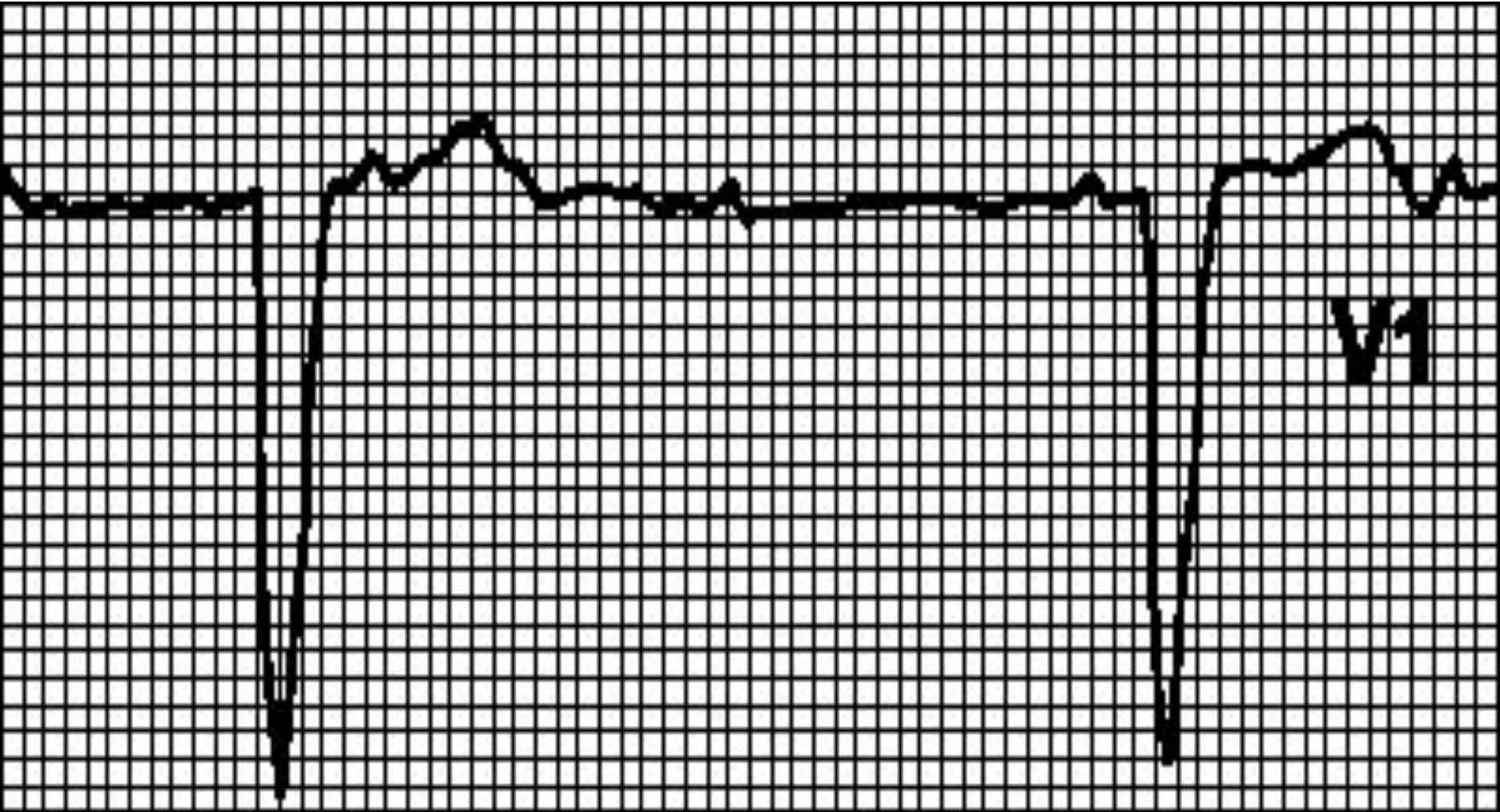


# Полная АВ-блокада.

- Предсердия и желудочки возбуждаются независимо друг от друга.
- Частота сокращений предсердий превышает частоту сокращений желудочков.
- Одинаковые интервалы PP и одинаковые интервалы RR, интервалы PQ варьируют.
-

# Причины:

- полная АВ-блокада бывает врожденной.
- Приобретенная форма полной АВ-блокады возникает при инфаркте миокарда,
- изолированной болезни проводящей системы сердца (болезнь Ленегра),
- аортальных пороках,
- приеме некоторых лекарственных средств (сердечных гликозидов, [хинидина](#) приеме некоторых лекарственных средств (сердечных гликозидов, хинидина, [прокаинамида](#)),
- эндокардите,
- лаймской болезни,
- гиперкалиемии,
- инфильтративных заболеваниях (амилоидоз, саркоидоз),
- коллагенозах,
- травмах,
- ревматической атаке.





# Пароксизмальная суправентрикулярная тахикардия

- ЧСС 140-250
- Зубец Р заострен или инвертирован в отведениях II, III, aVF
- Резко сменяется синусовым ритмом
- Может быть у здоровых и при WPW
- **Тактика:** Стимуляция вагуса; если нет эффекта: аденозин, верапамил, бета-блокатор, препарат группы IA, электроимпульсная терапия (150 Дж)

# АВ-узловые ПТ

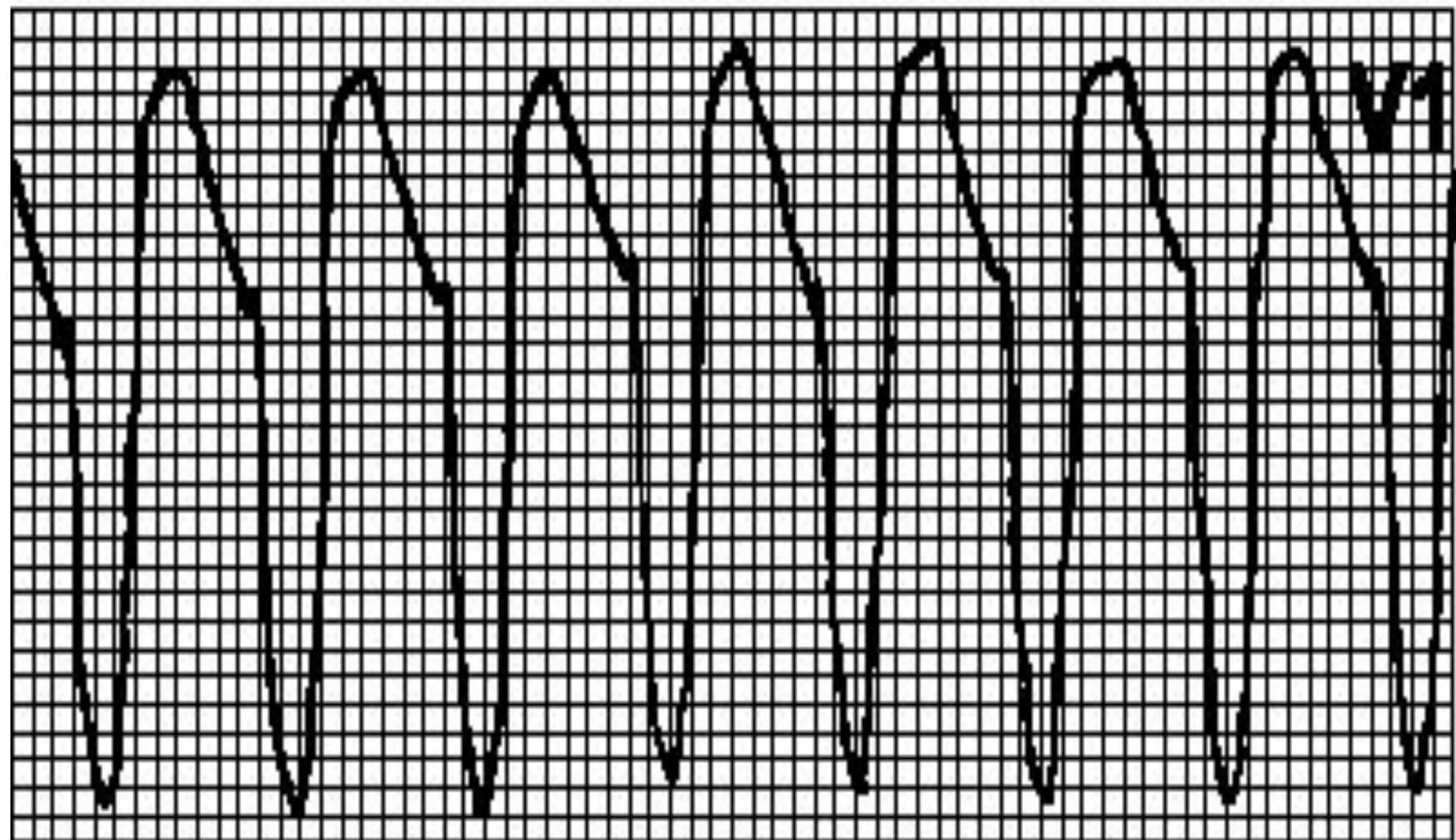
- QRS одинаковые
- P иногда отсутствует, может быть двухфазным
- R-R резко сокращен

# Желудочковая ПТ

- Обычно — правильный ритм с частотой 110—250 мин<sup>-1</sup>.
- Комплекс QRS > 0,12 с, обычно > 0,14 с.
- Сегмент ST и зубец T дискордантны комплексу QRS.
-

# Причины:

- органические поражения сердца,
- гипокалиемия, гиперкалиемия,
- гипоксия,
- ацидоз,
- лекарственные и иные средства (гликозидная интоксикация, антиаритмические средства, фенотиазины, трициклические антидепрессанты, кофеин, алкоголь, никотин),
- пролапс митрального клапана,
- в редких случаях — у здоровых лиц.



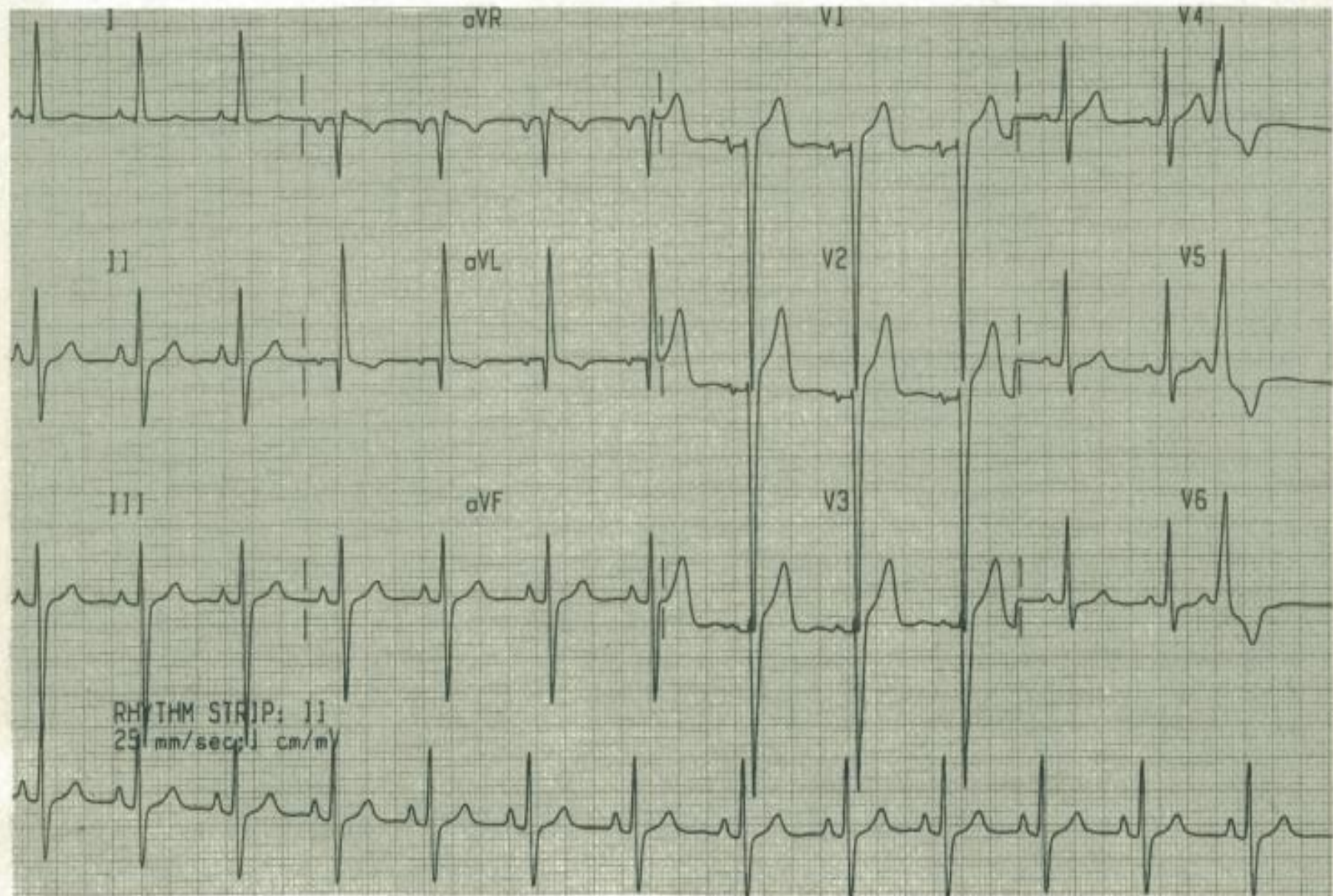
# Восстановление синусового ритма (поэтапный подход):

- 1) ваготропные приемы (проба Вальсальвы, массаж каротидного синуса);
- 2) аденозин аденозин, верапамил аденозин, верапамил или дилтиазем аденозин, верапамил или дилтиазем в/в. При сердечной недостаточности вместо антагонистов кальция вводят дигоксин;
- 3) прокаинамид прокаинамид или пропафенон.

## б. Предупреждение пароксизмов:

- **1)** редкие, короткие пароксизмы, протекающие без гемодинамических нарушений: только ваготропные приемы. В противном случае — катетерная деструкция или постоянный прием блокаторов АВ-проведения;
- **2)** при неэффективности блокаторов АВ-проведения добавляют препараты класса Ia или Ic.

Мужчина в возрасте 68 лет страдает артериальной гипертензией.





## A-22

### ОПИСАНИЕ

Ритм:	синусовый
Частота:	80 в 1 мин
Интервалы:	P—R 0,16 с; Q—R—S 0,10 с; Q—T 0,36 с
Угол $\alpha$ :	-30 градусов

### Нарушения

Амплитуда зубца R в отведении aVL больше 15 мм. Сумма SV2 и RV5 больше 35 мм. Амплитуда зубца R в отведениях V1—V3 меньше 3 мм. Инверсия волны T в отведении aVL. Желудочковая экстрасистола.

### Синтез

Синусовый ритм. Желудочковая экстрасистола. ГЛЖ и связанные с ней изменения ST—T. Недостаточное нарастание амплитуды зубца R.

**ПРАВИЛЬНЫЕ ВАРИАНТЫ ОТВЕТОВ:** 1, 26, 66, 78, 103.

*Комментарии.* У больного выявляются амплитудные критерии ГЛЖ. Вольтаж в грудных отведениях и в отведениях от конечностей явно превышает норму. Слабое нарастание амплитуды зубцов R связано со смещением переходной зоны влево вследствие ГЛЖ. Ось QRS на левой границе нормы, что также подтверждает диагноз ГЛЖ. Инверсия волны T в отведении aVL, вероятно, обусловлена ГЛЖ. Необходимо обратить внимание и на то, что наличие зубца Q в отведении aVL не следует интерпретировать как ИМ боковой стенки.

- Спасибо за внимание!