Кости пояса верхней конечности

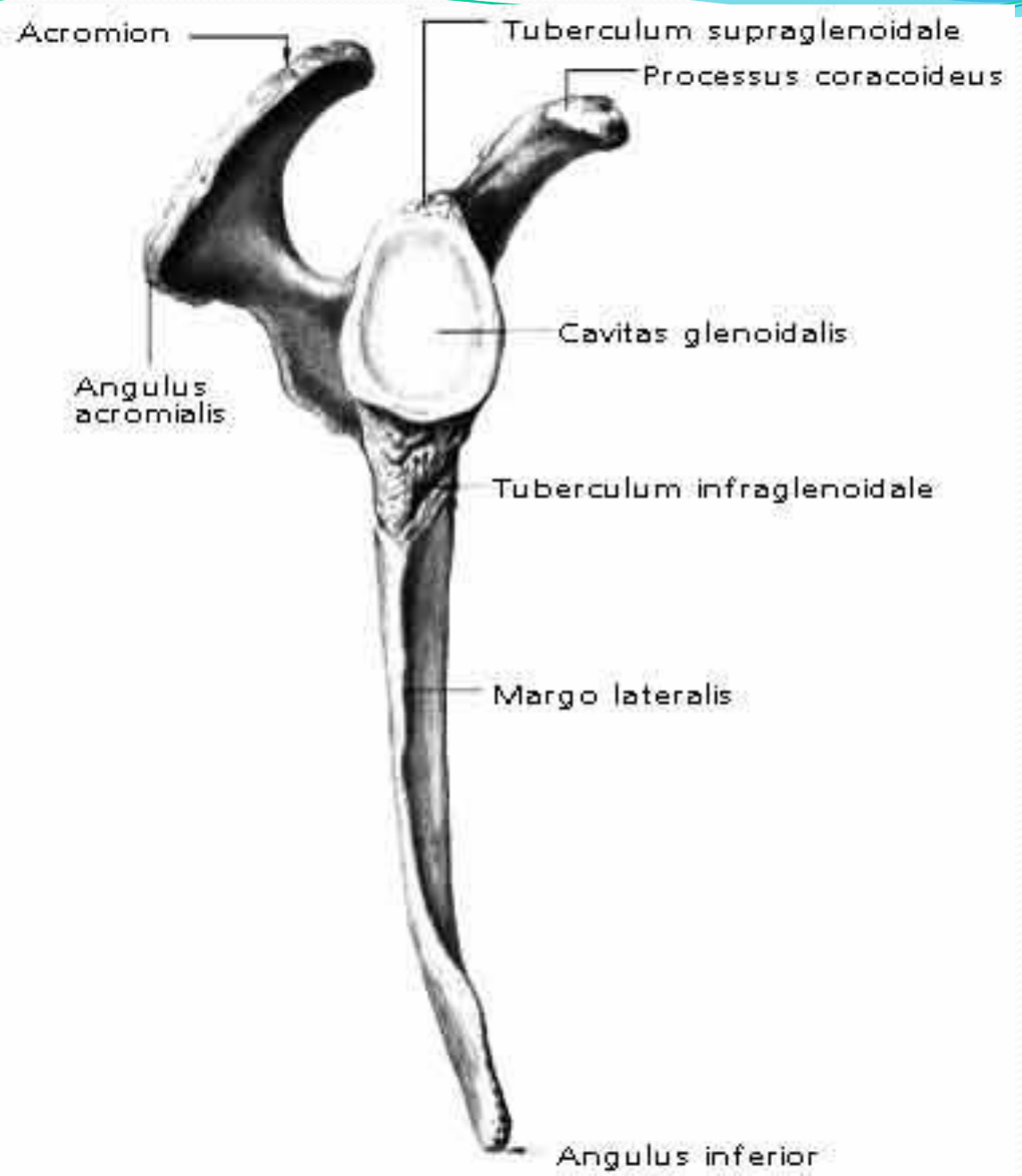
Acromion
Tuberculum supraglenoidale
Processus coracoideus
Cavitas glenoidalis
Angulus acromialis
Tuberculum infraglenoidale
Margo lateralis
Angulus inferior

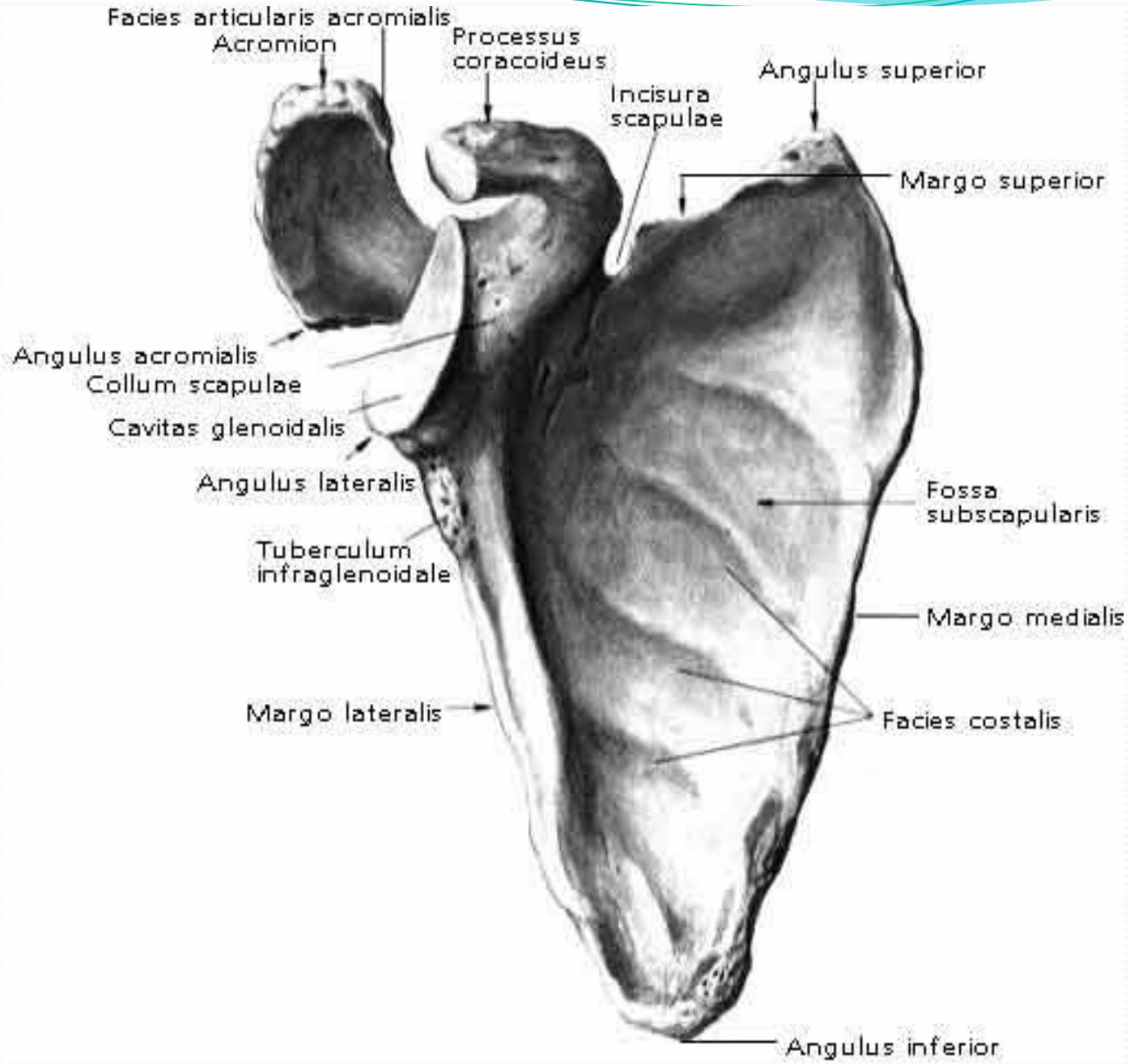
Facies articularis acromialis
Acromion
Processus coracoideus
Incisura scapulae
Angulus superior
Margo superior
Angulus acromialis
Collum scapulae
Cavitas glenoidalis
Angulus lateralis
Tuberculum infraglenoidale
Fossa subscapularis
Margo medialis
Margo lateralis
Facies costalis
Angulus inferior

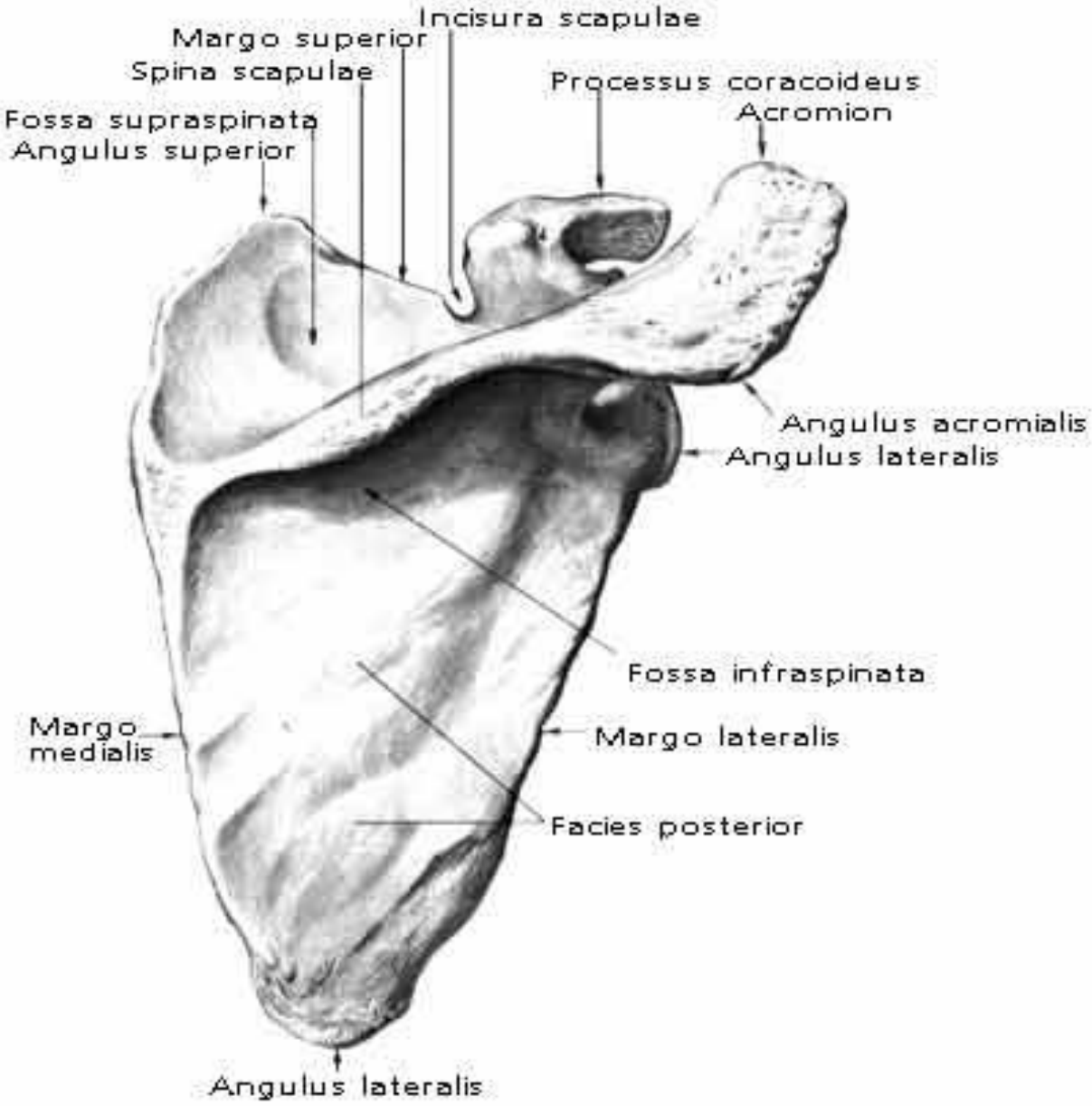
Incisura scapulae
Margo superior
Spina scapulae
Processus coracoideus
Acromion
Fossa supraspinata
Angulus superior
Angulus acromialis
Angulus lateralis
Fossa infraspinata
Margo medialis
Margo lateralis
Facies posterior
Angulus lateralis

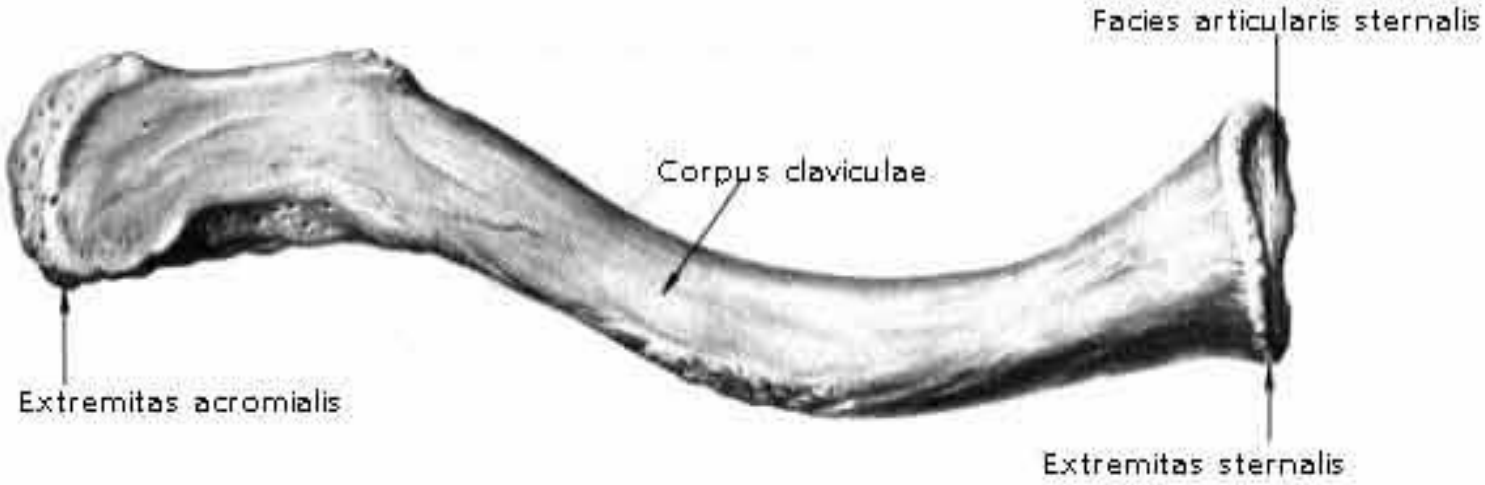
Facies articularis sternalis
Corpus claviculae
Extremitas acromialis
Extremitas sternalis

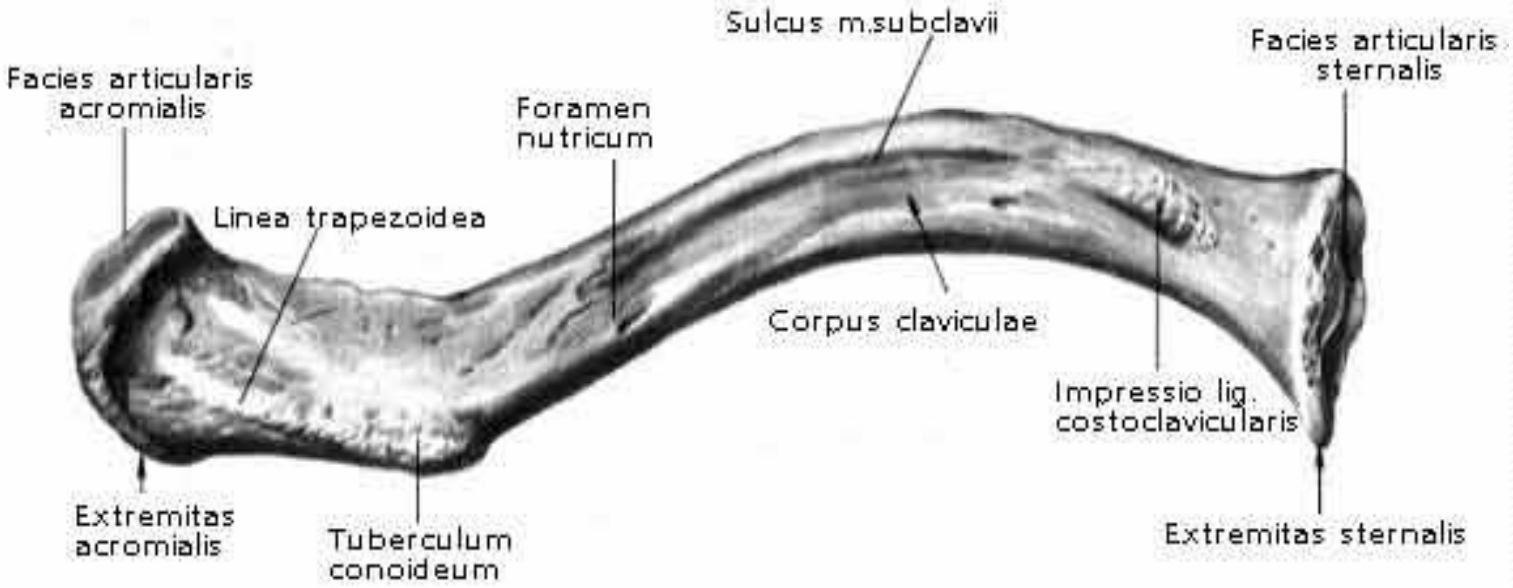
Sulcus m.subclavii
Facies articularis sternalis
Facies articularis acromialis
Foramen nutricum
Linea trapezoidea
Corpus claviculae
Impressio lig. costoclavicularis
Extremitas acromialis
Tuberculum conoideum
Extremitas sternalis

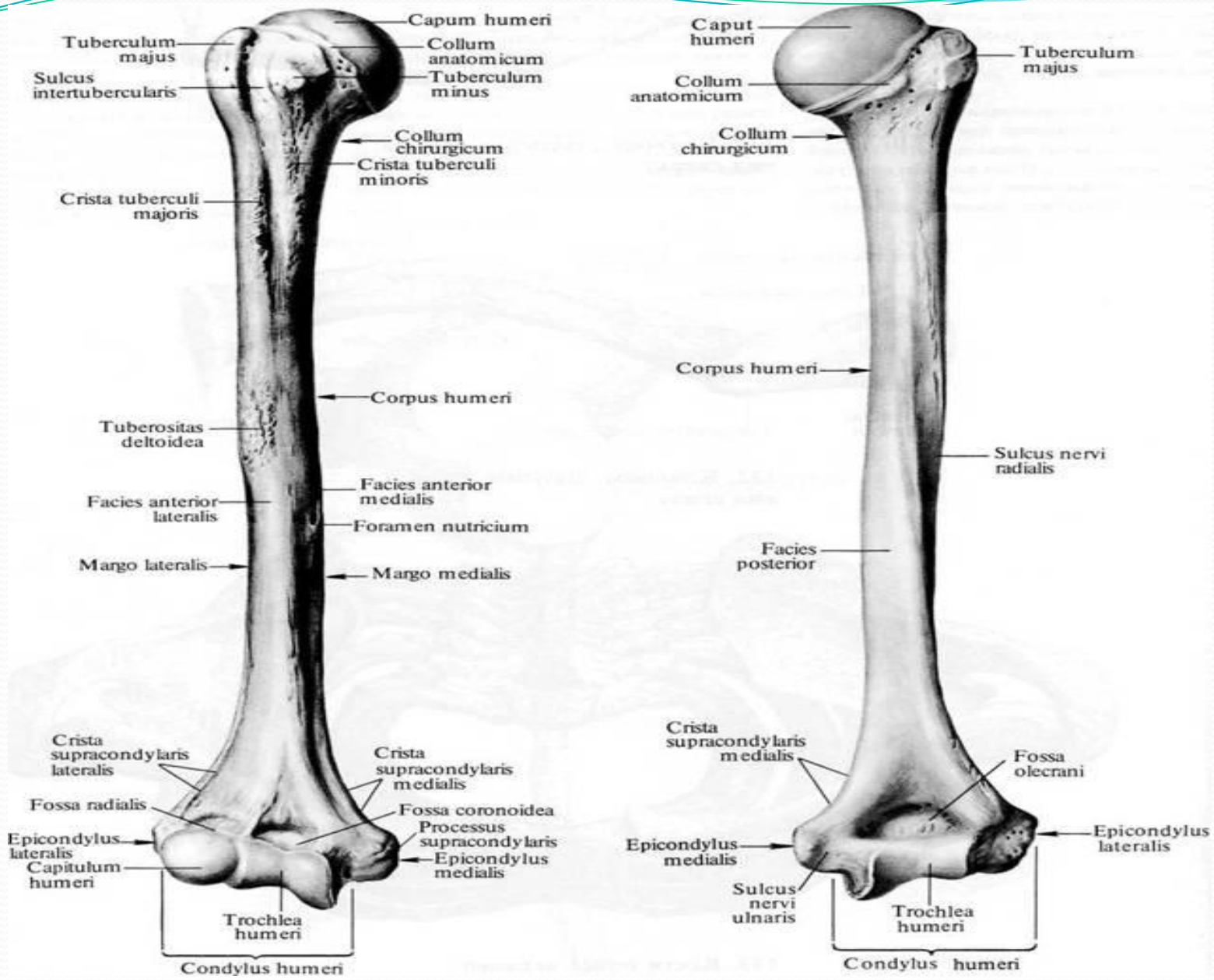
Capum humeri
Tuberculum majus
Collum anatomicum
Sulcus intertubercularis
Tuberculum minus
Collum chirurgicum
Crista tuberculi minoris
Crista tuberculi majoris
Corpus humeri
Tuberositas deltoidea
Facies anterior medialis
Facies anterior lateralis
Foramen nutricium
Margo lateralis
Margo medialis
Crista supracondylaris lateralis
Crista supracondylaris medialis
Fossa radialis
Fossa coronoidea
Processus supracondylaris
Epicondylus lateralis
Epicondylus medialis
Capitulum humeri
Trochlea humeri
Condylus humeri
Caput humeri
Tuberculum majus
Collum anatomicum
Collum chirurgicum
Corpus humeri
Sulcus nervi radialis
Facies posterior
Crista supracondylaris medialis
Fossa olecrani
Epicondylus lateralis
Epicondylus medialis
Sulcus nervi ulnaris
Trochlea humeri
Condylus humeri

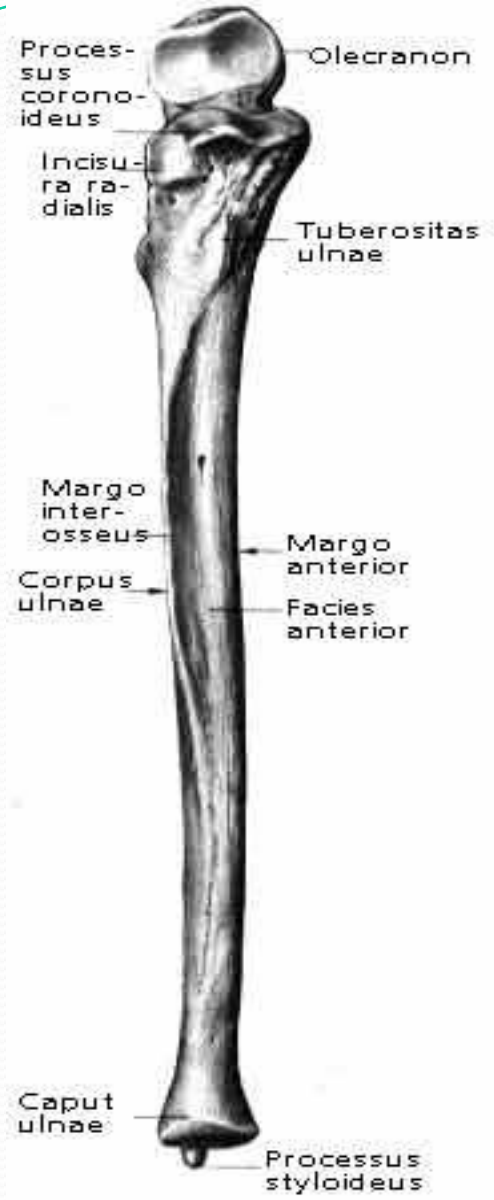
Proces-
sus
corono-
ideus
Olecranon
Incisu-
ra ra-
dialis
Tuberositas
ulnae
Margo
inter-
osseus
Margo
anterior
Corpus
ulnae
Facies
anterior
Caput
ulnae
Processus
styloideus

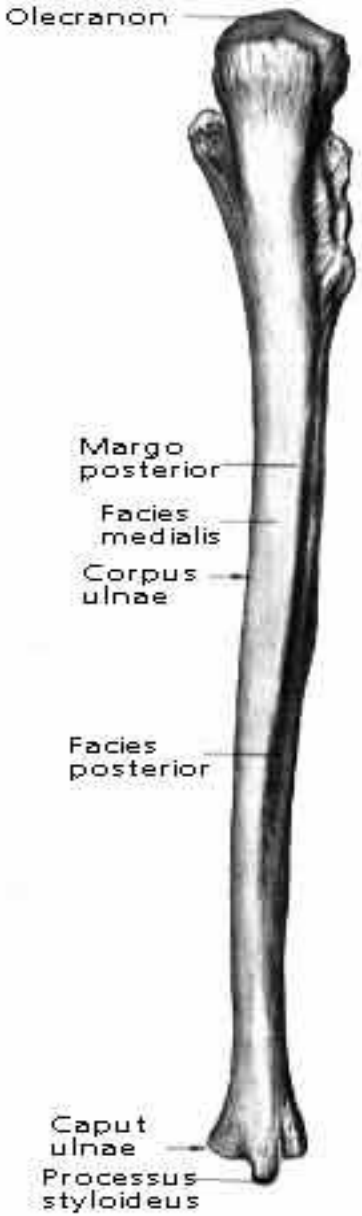
Olecranon
Margo
posterior
Facies
medialis
Corpus
ulnae
Facies
posterior
Caput
ulnae
Processus
styloideus

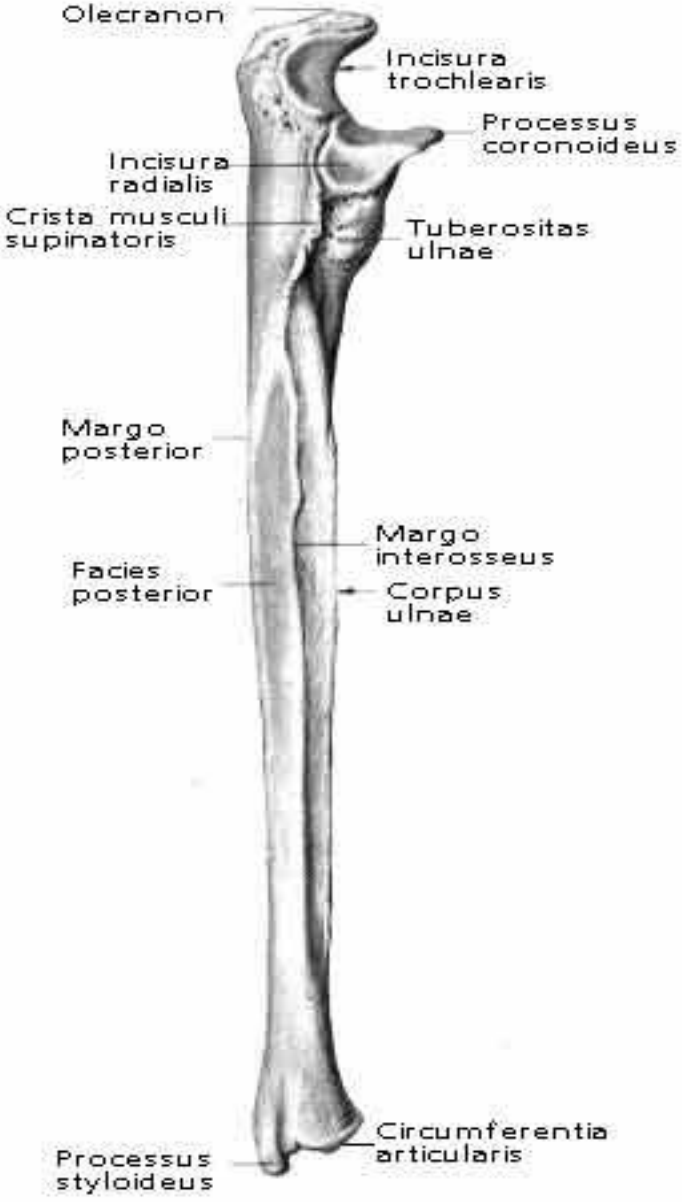
Olecranon
Incisura
trochlearis
Processus
coronoideus
Incisura
radialis
Crista musculi
supinatoris
Tuberositas
ulnae
Margo
posterior
Margo
interosseus
Facies
posterior
Corpus
ulnae
Circumferentia
articularis
Processus
styloideus

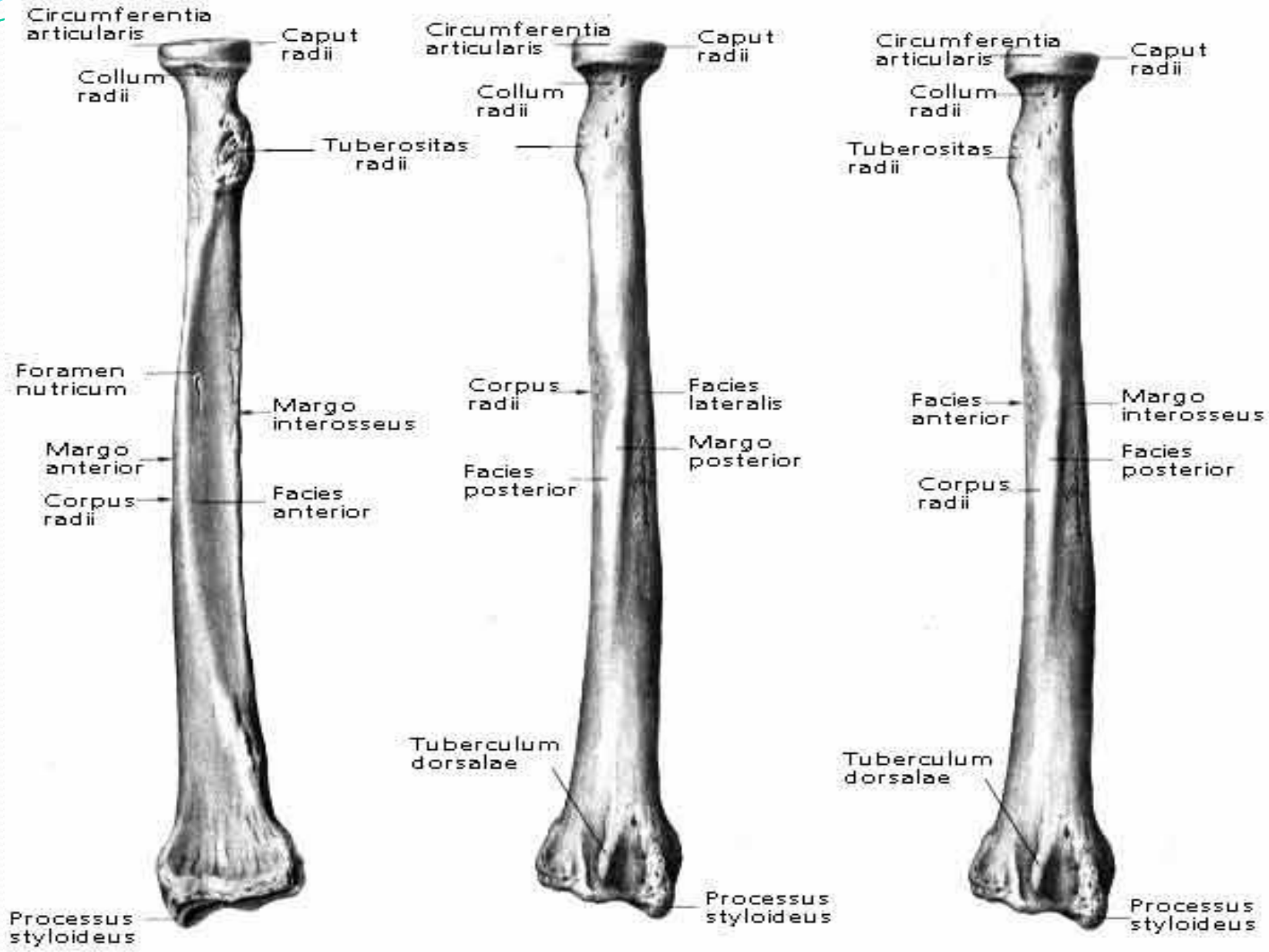
Circumferentia articularis
Caput radii
Collum radii
Tuberositas radii
Foramen nutricum
Margo interosseus
Margo anterior
Corpus radii
Facies anterior
Processus styloideus
Circumferentia articularis
Caput radii
Collum radii
Corpus radii
Facies lateralis
Margo posterior
Facies posterior
Tuberculum dorsalae
Processus styloideus
Circumferentia articularis
Caput radii
Collum radii
Tuberositas radii
Facies anterior
Margo interosseus
Facies posterior
Corpus radii
Tuberculum dorsalae
Processus styloideus

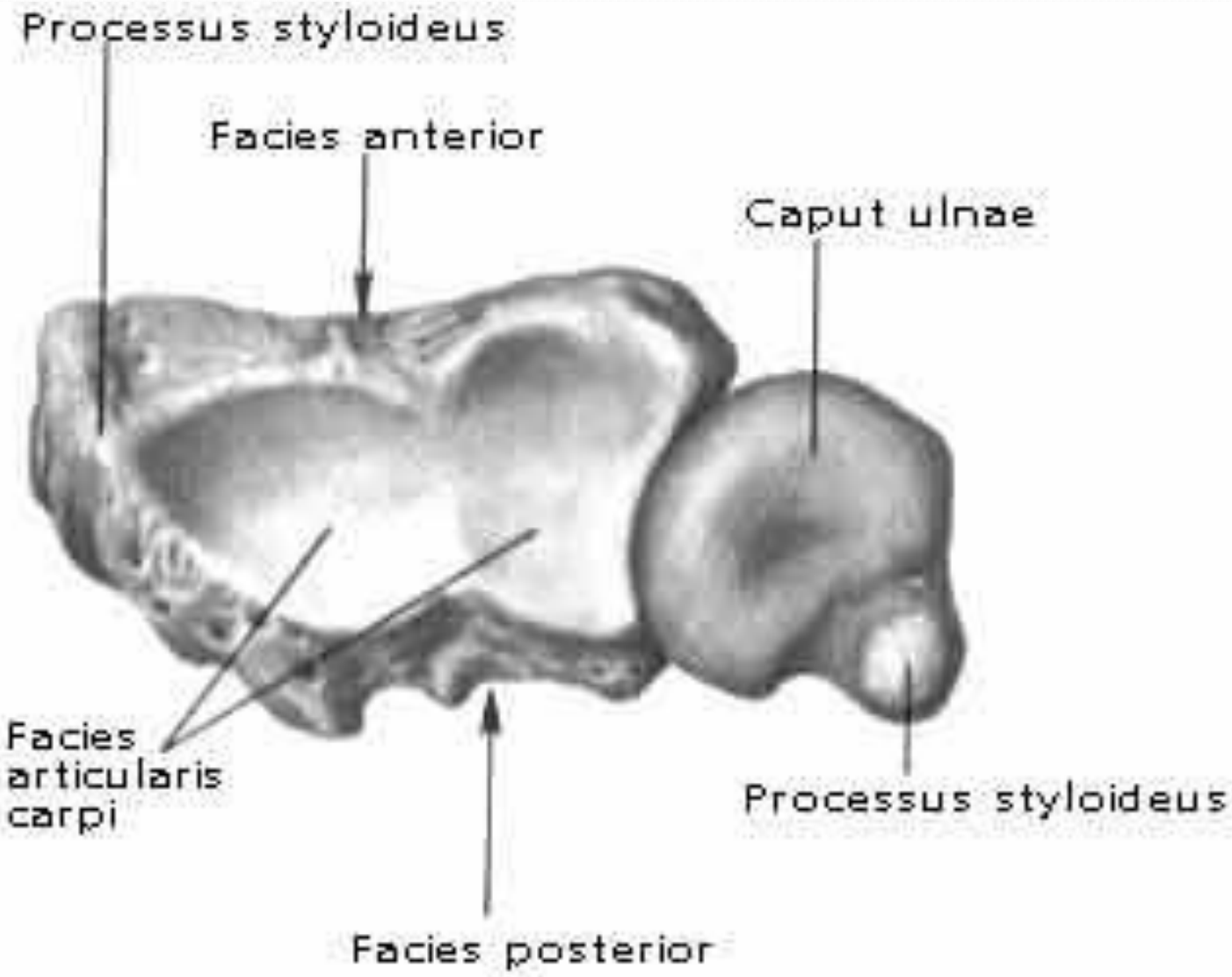
Processus styloideus
Facies anterior
Caput ulnae
Facies articularis carpi
Processus styloideus
Facies posterior

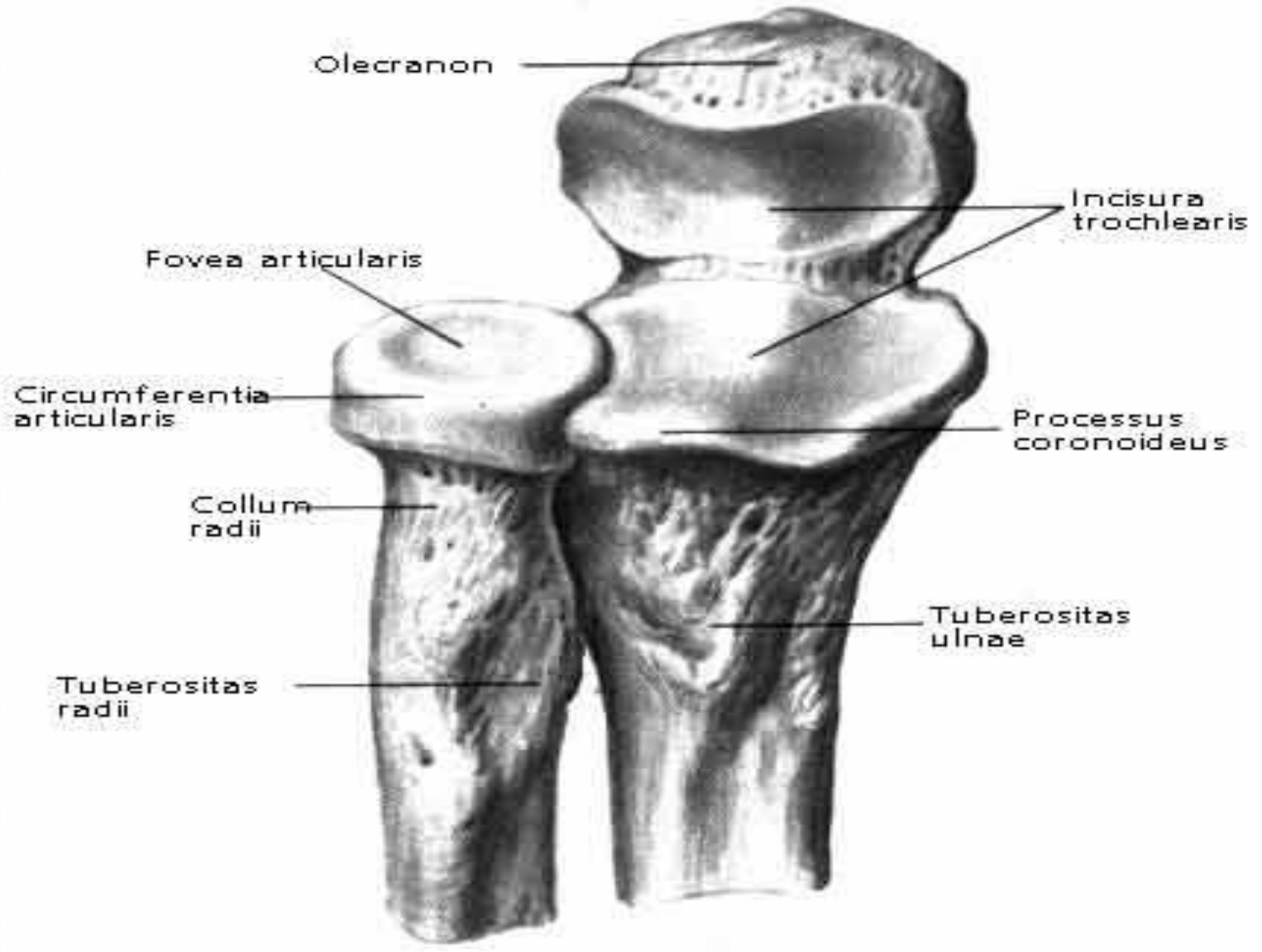
Olecranon
Incisura trochlearis
Fovea articularis
Circumferentia articularis
Processus coronoideus
Collum radii
Tuberositas ulnae
Tuberositas radii

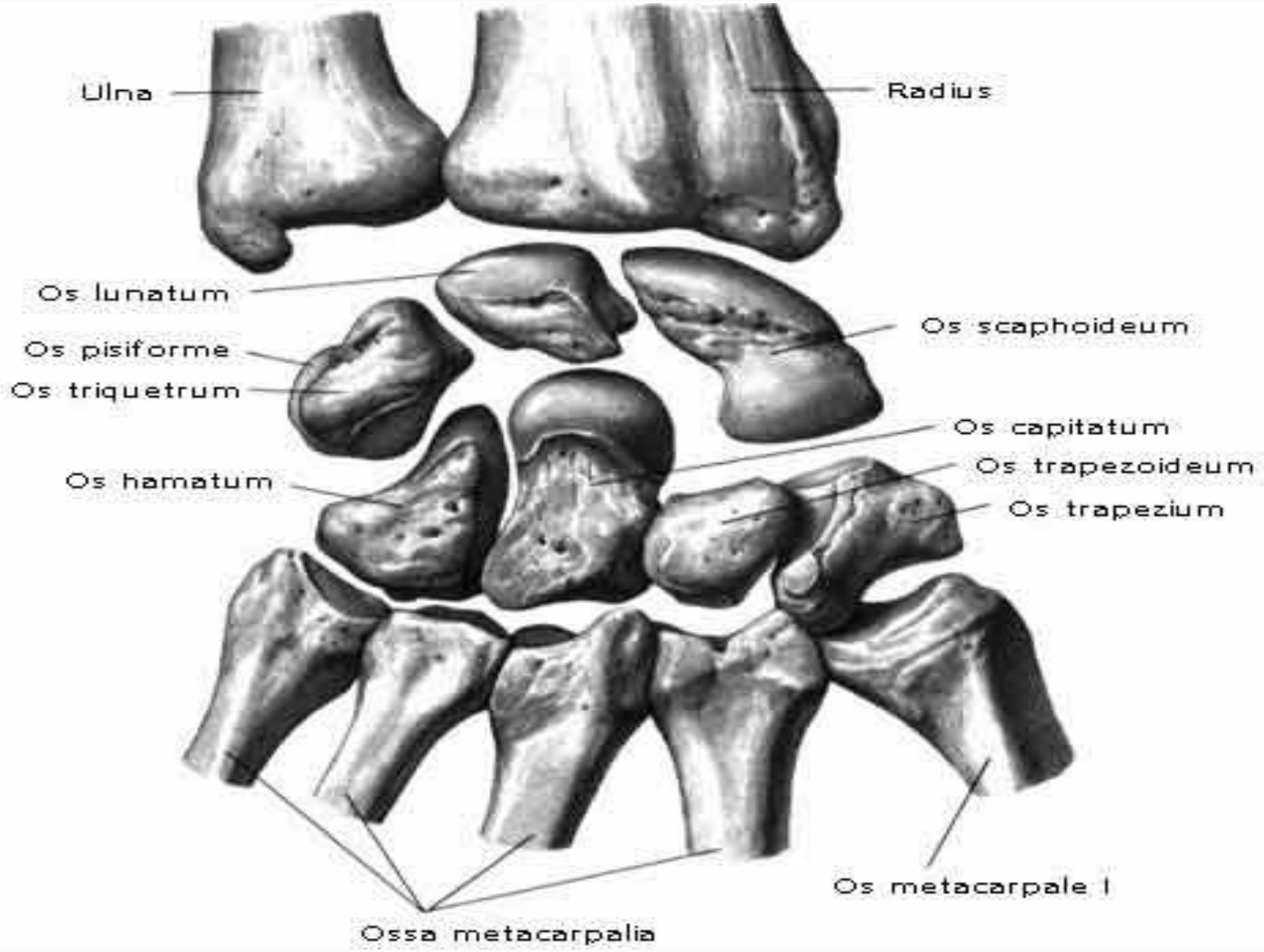
Ulna
Radius
Os lunatum
Os scaphoideum
Os pisiforme
Os triquetrum
Os capitatum
Os trapezoideum
Os hamatum
Os trapezium
Os metacarpale I
Ossa metacarpalia

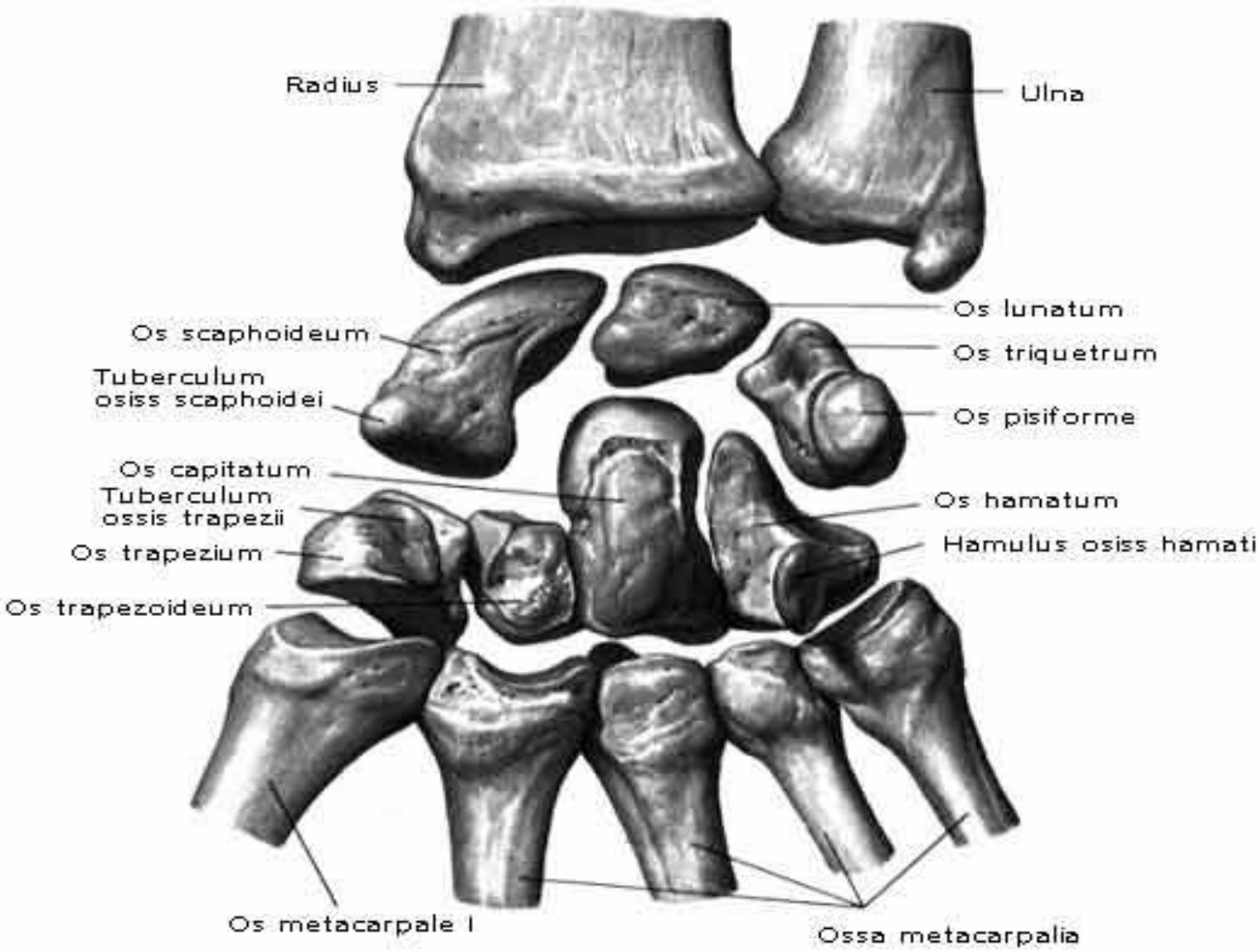
Radius
Ulna
Os lunatum
Os scaphoideum
Os triquetrum
Tuberculum
osiss scaphoidei
Os pisiforme
Os capitatum
Tuberculum
ossis trapezii
Os hamatum
Os trapezium
Hamulus osiss hamati
Os trapezoideum
Os metacarpale I
Ossa metacarpalia

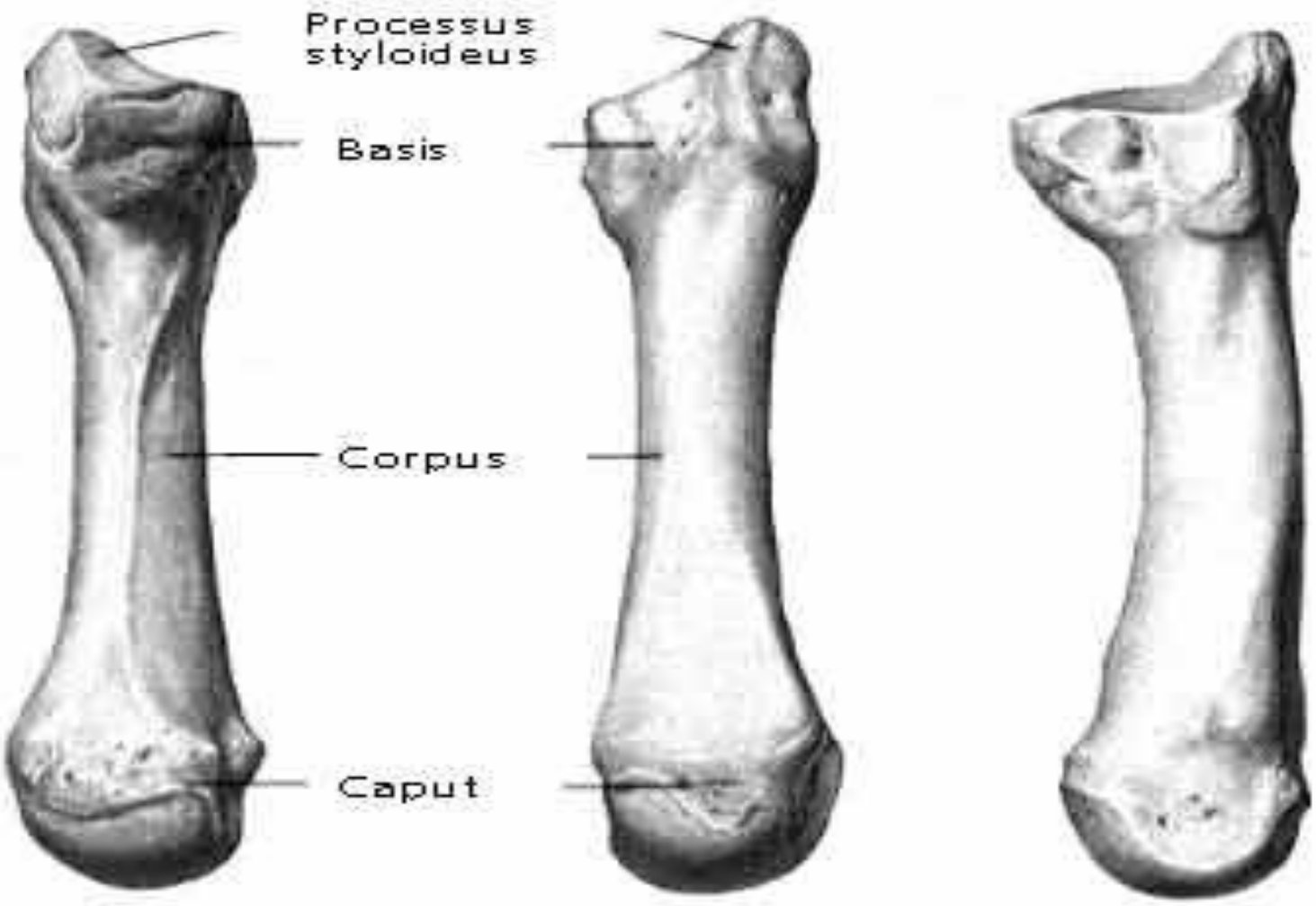
Processus
styloideus
Basis
Corpus
Caput

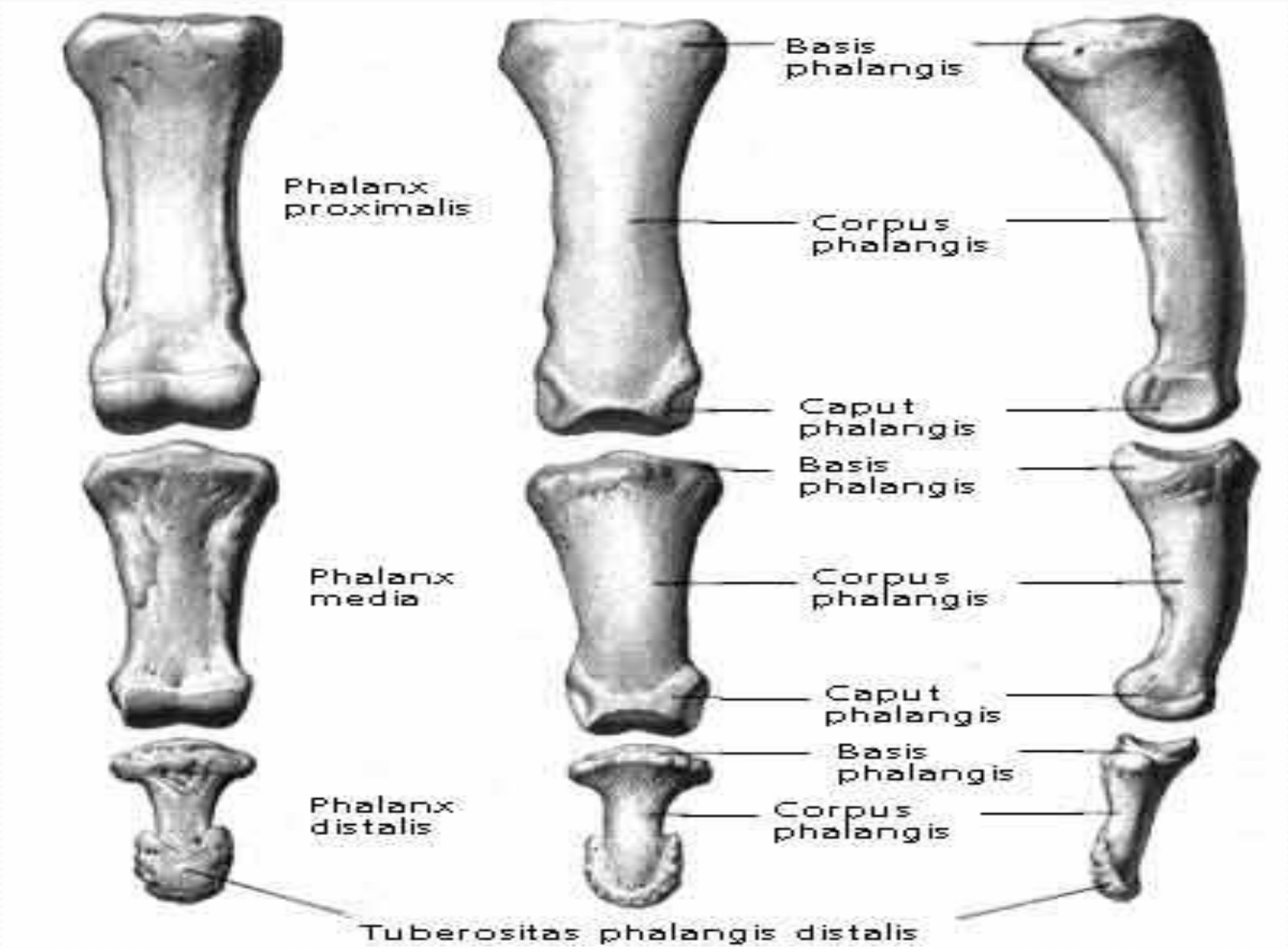
Phalanx proximalis
Basis phalangis
Corpus phalangis
Caput phalangis
Phalanx media
Basis phalangis
Corpus phalangis
Caput phalangis
Phalanx distalis
Basis phalangis
Corpus phalangis
Tuberositas phalangis distalis

Грудинно-ключичный сустав

- Седловидный (шаровидный в 5%)
- Простой
- Комбинированный с акромиально-ключичным
- Саггитальная ось – поднимание и опускание ключицы
- Вертикальная ось – движение ключицы вперед-назад (вместе с лопаткой)
- Коническое движение
- Вращение (при шаровидной форме)

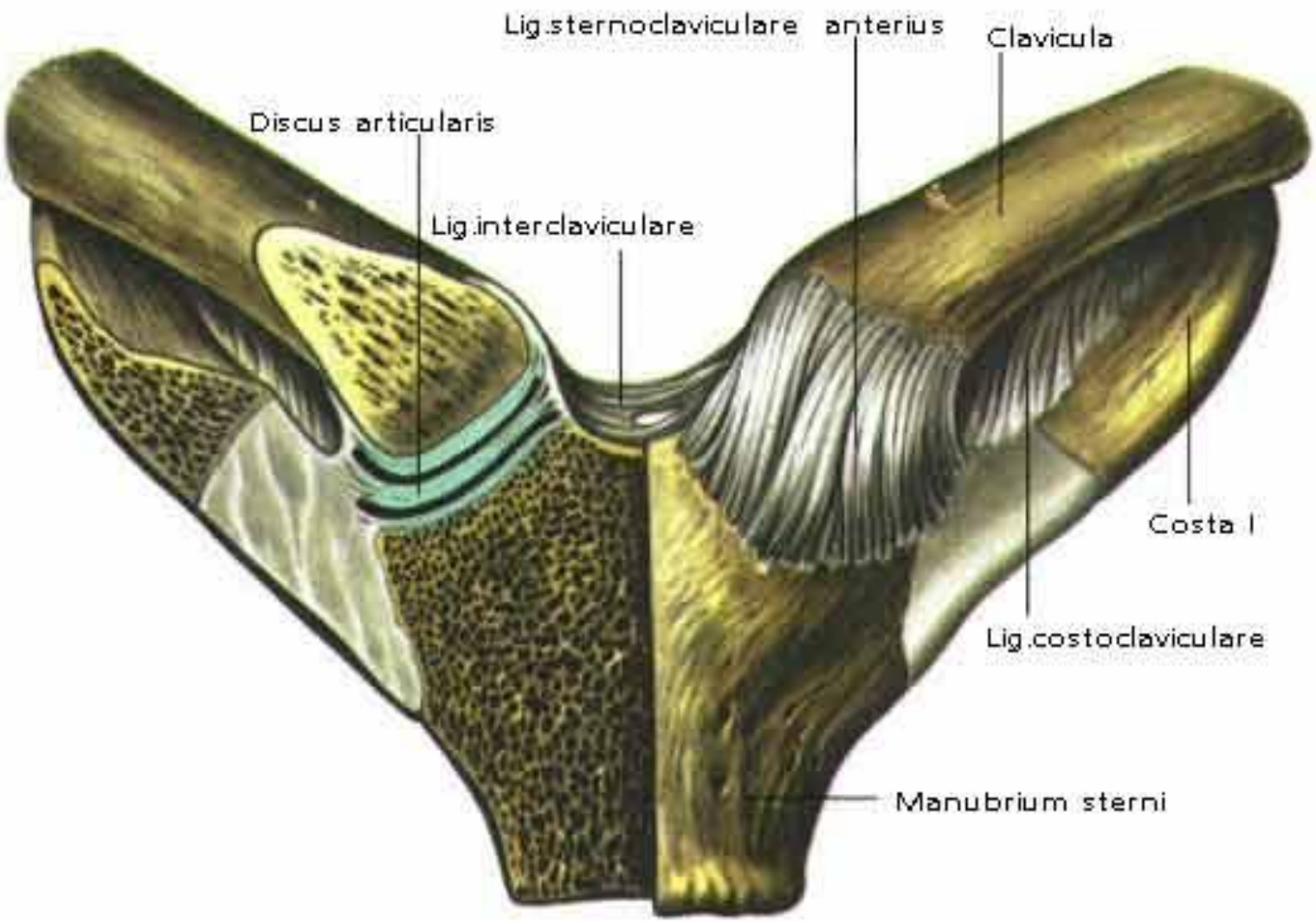
Lig.sternoclaviculare anterius
Clavicula
Discus articularis
Lig.interclaviculare
Costa I
Lig.costoclaviculare
Manubrium sterni

Акромиально-ключичный

- Плоский с незначительным объемом движений
- Простой
- Комбинированный с грудинно-ключичным
- Может включать суставной диск

Акромион
Суставная сумка
Ключица
Плечевая кость
Клювовидный отросток

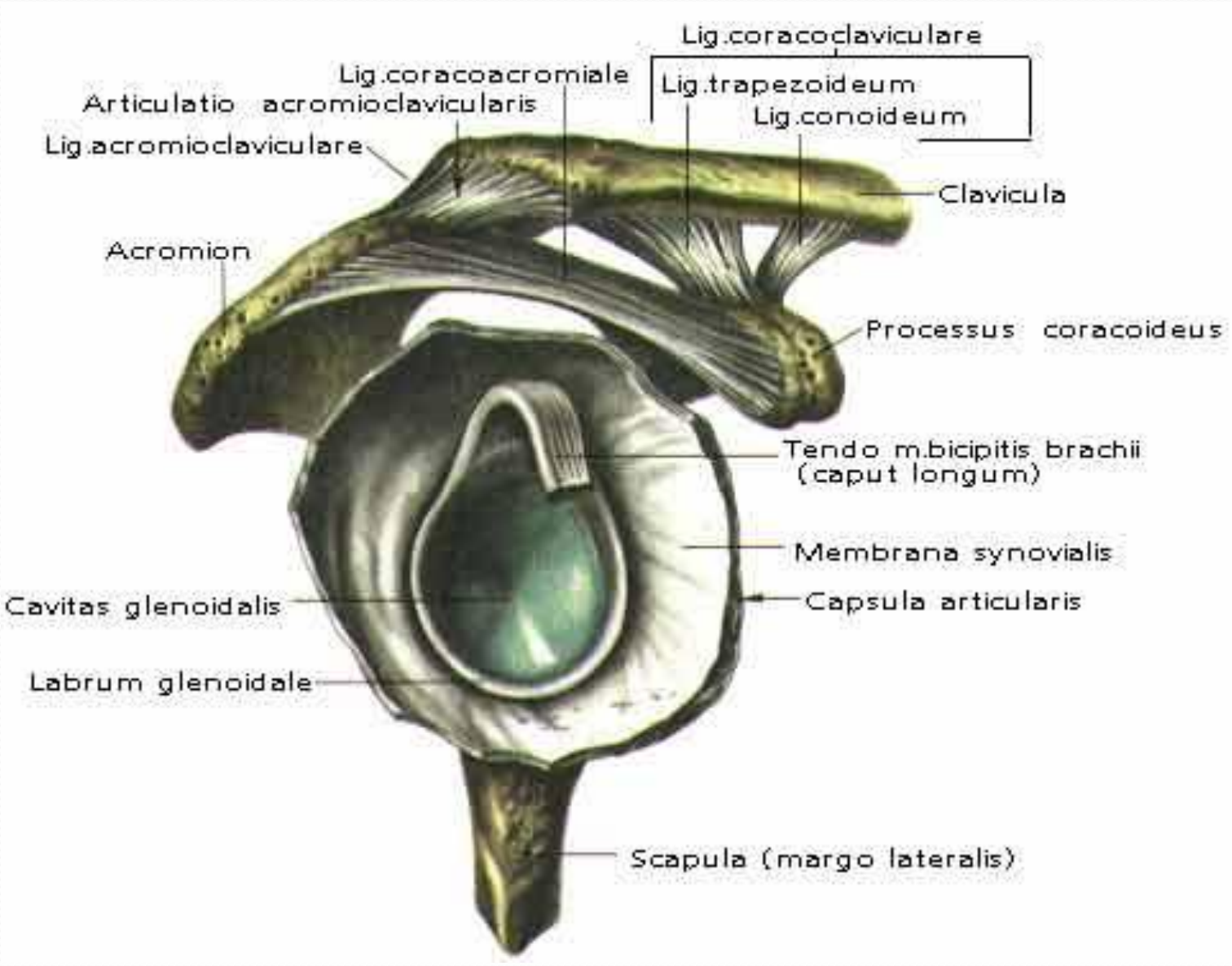
Lig.coracoclaviculare
Lig.coracoacromiale
Lig.trapezoideum
Articulatio acromioclavicularis
Lig.conoideum
Lig.acromioclaviculare
Clavicula
Acromion
Processus coracoideus
Tendo m.bicipitis brachii
(caput longum)
Membrana synovialis
Cavitas glenoidalis
Capsula articularis
Labrum glenoidale
Scapula (margo lateralis)

Движение плечевого пояса в горизонтальной плоскости

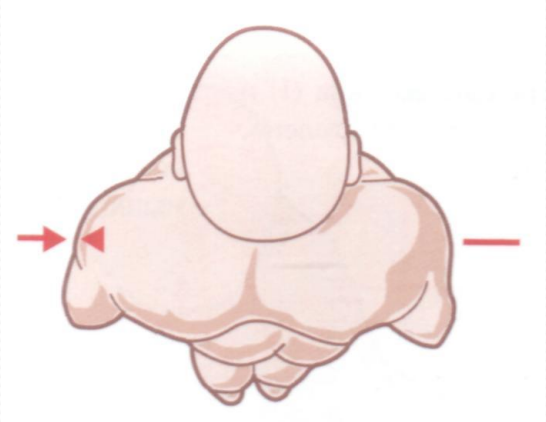

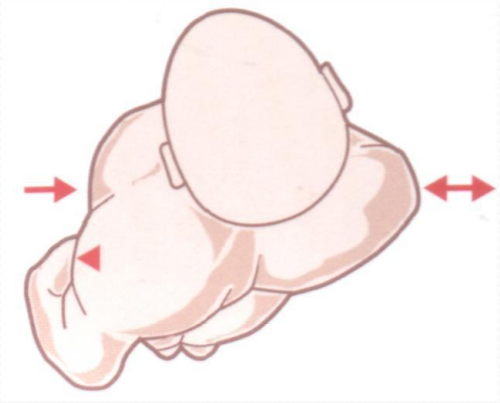

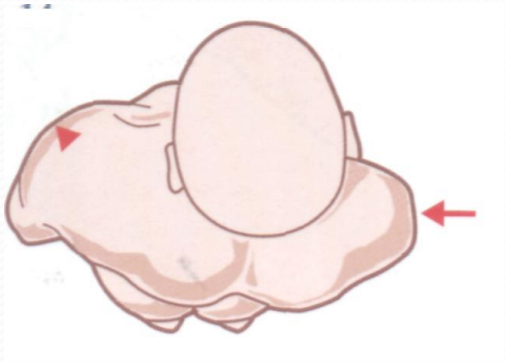

Лопаточно-грудной «сустав»

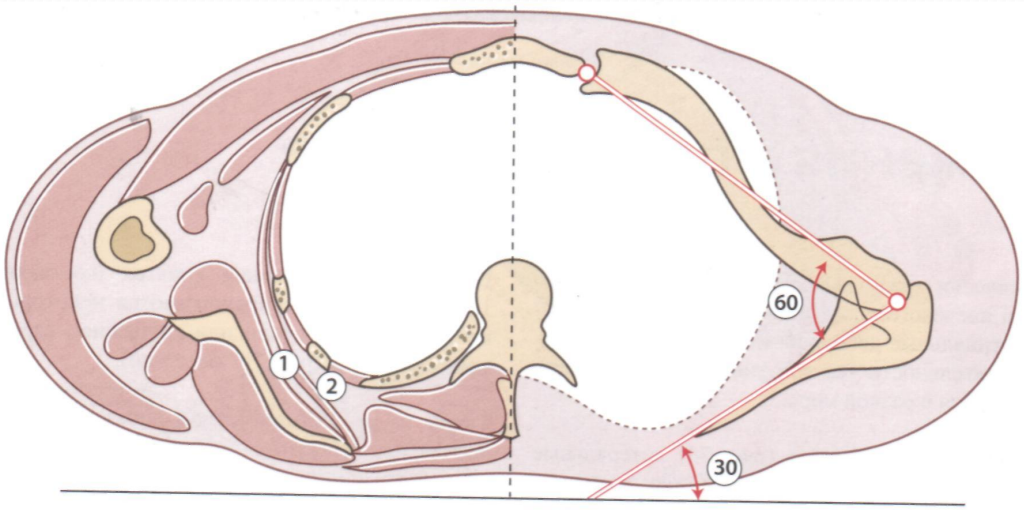

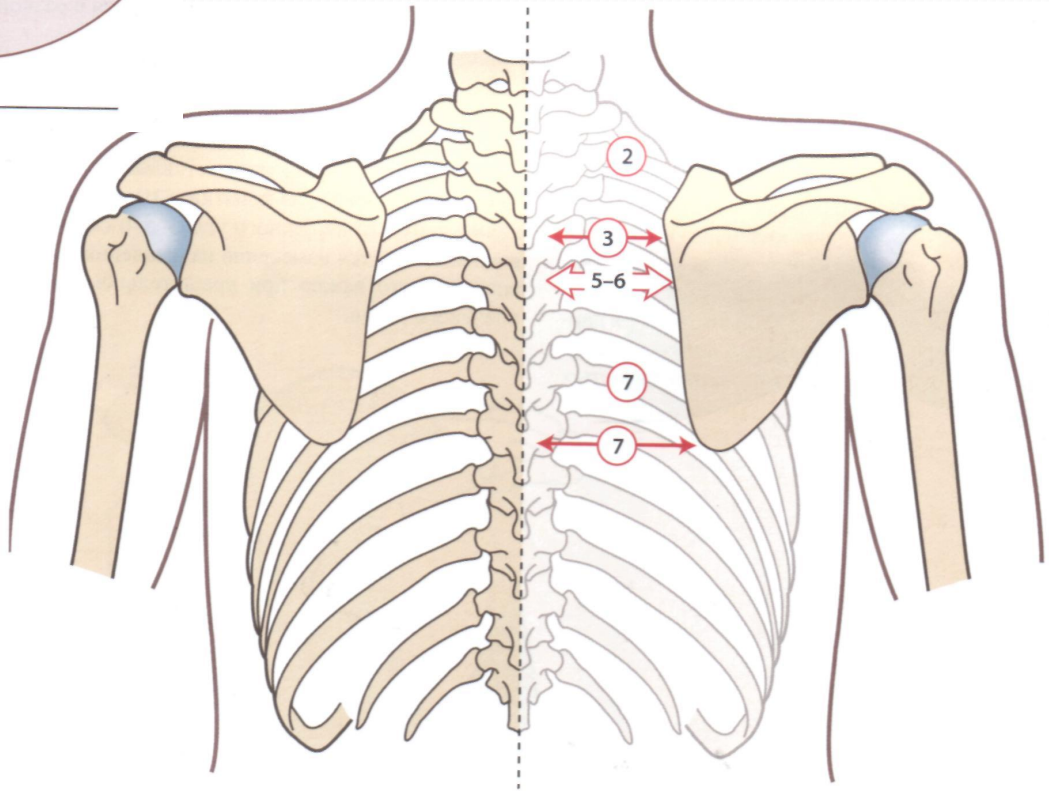

Движения в плечевом поясе

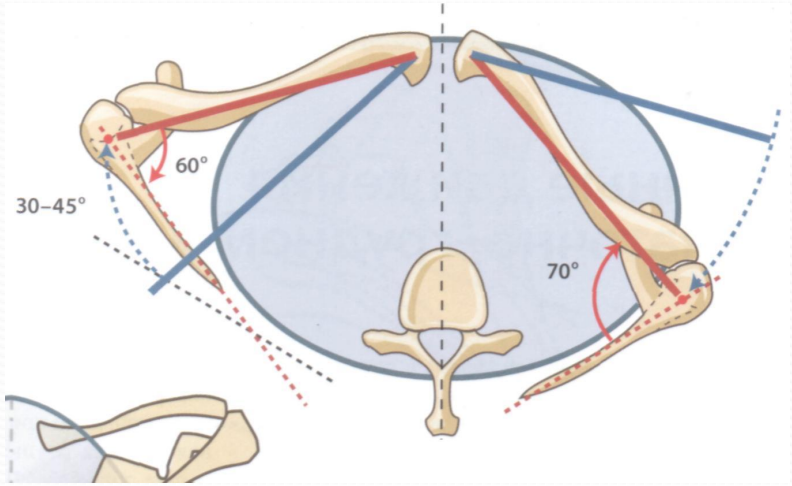

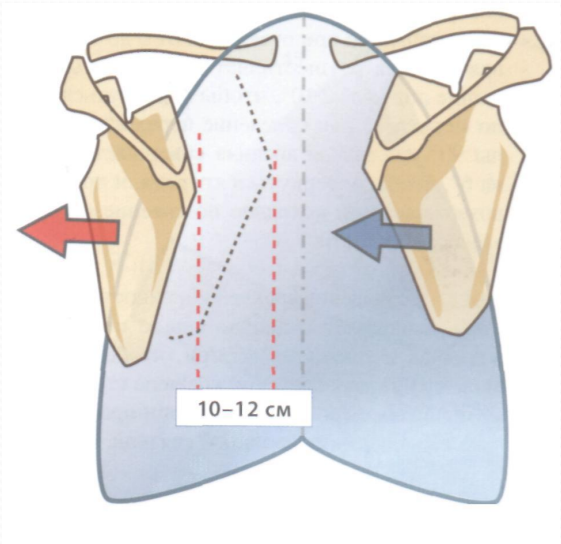

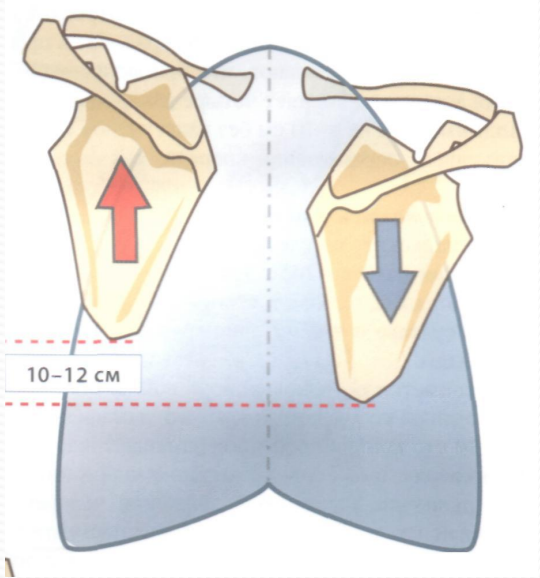

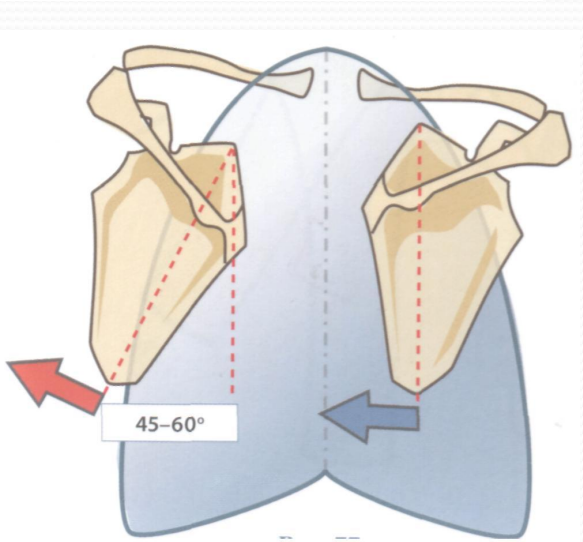

Движения ключицы

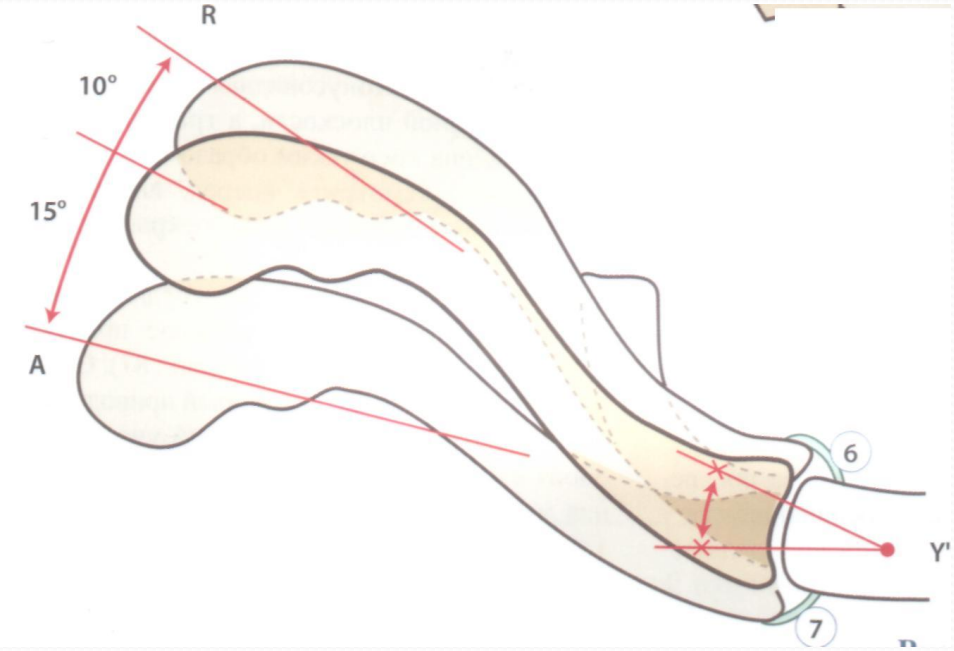

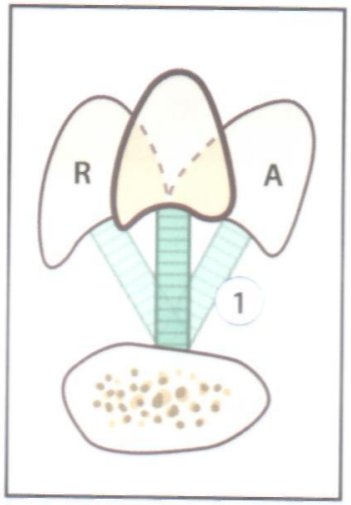

Действие мышц на суставы ключицы

- Поднимание лопатки и ключицы: верхние пучки трапециевидной, мышца, поднимающая лопатку
- Опускание лопатки и ключицы: нижние пучки трапециевидной, передняя зубчатая, малая грудная, подключичная
- Движение плечевого пояса вперед: передняя зубчатая, большая и малая грудная
- Движение плечевого пояса назад: средние пучки трапеции, широчайшая, большая и малая ромбовидные

Плечевой сустав

- Тонкая капсула
- Шаровидный, многоосный
- Простой
- Некомбинированный
- Вокруг фронтальной оси – сгибание, разгибание
- Вокруг саггитальной оси – отведение, приведение
- Вокруг вертикальной оси - вращение
- Переходное – коническое вращение

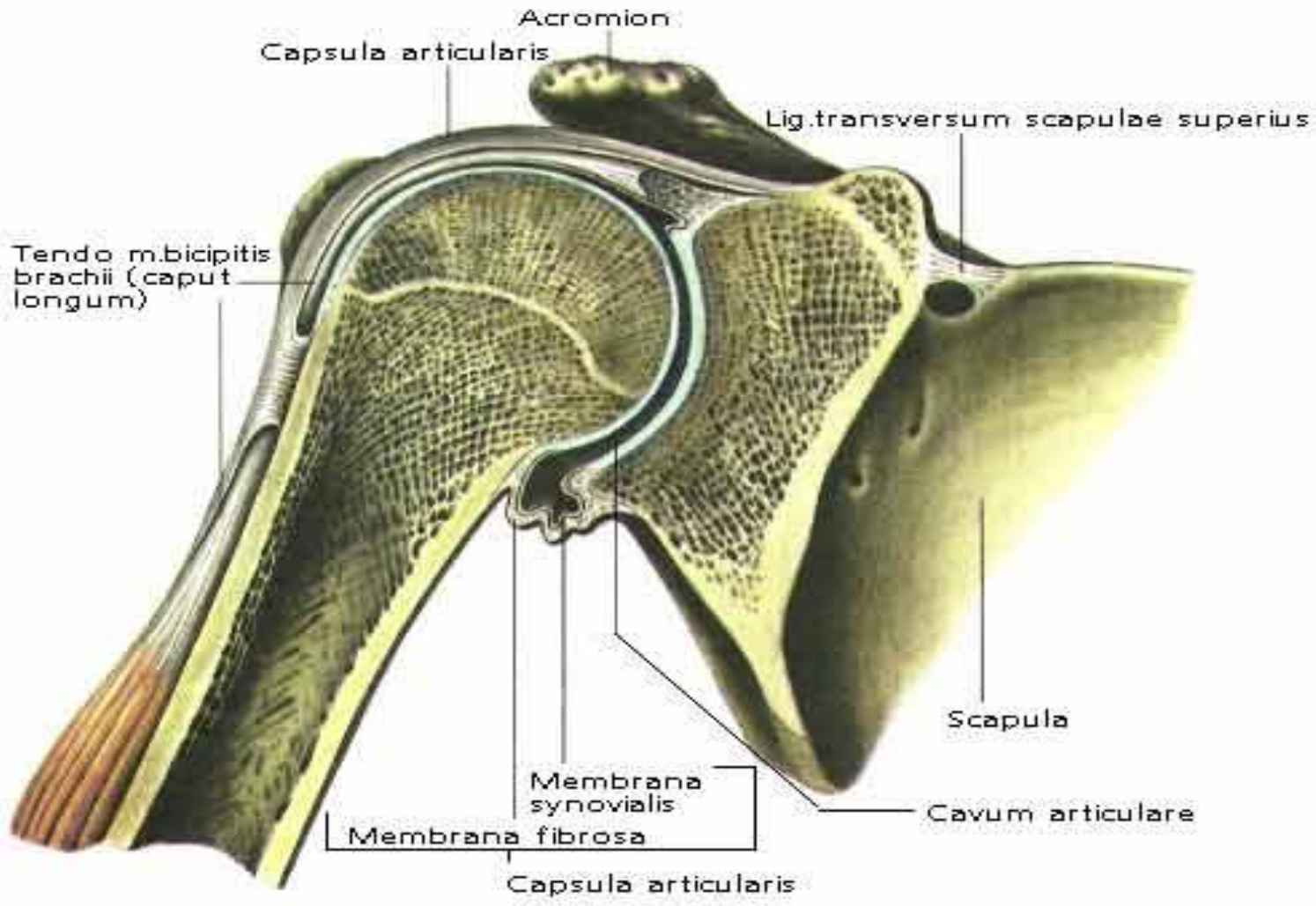
Acromion
Capsula articularis
Lig.transversum scapulae superius
Tendo m.bicipitis brachii (caput longum)
Scapula
Membrana synovialis
Cavum articulare
Membrana fibrosa
Capsula articularis

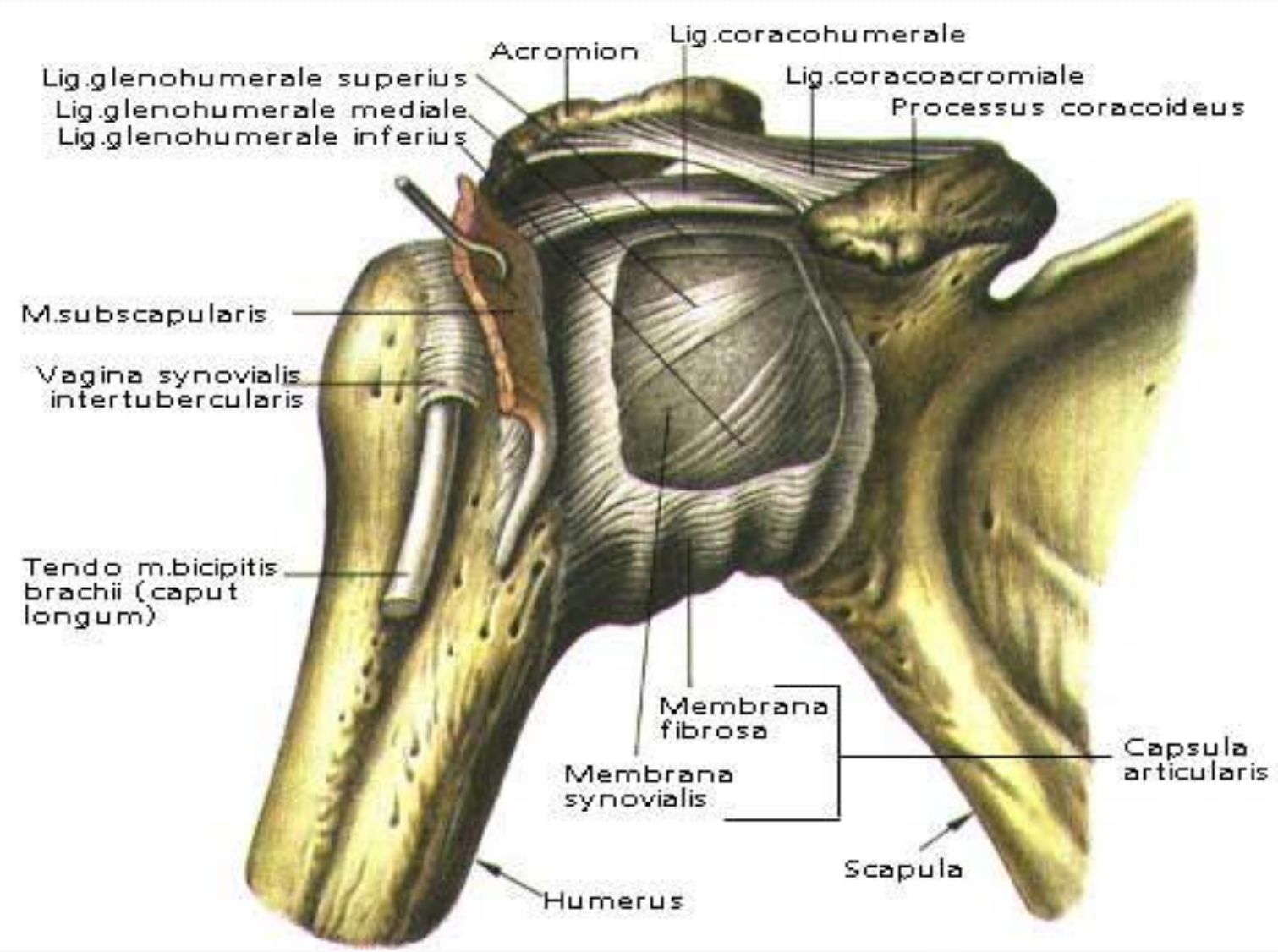
Lig.coracohumerale
Acromion
Lig.glenohumerale superius
Lig.coracoacromiale
Lig.glenohumerale mediale
Processus coracoideus
Lig.glenohumerale inferius
M.subscapularis
Vagina synovialis intertubercularis
Tendo m.bicipitis brachii (caput longum)
Membrana fibrosa
Capsula articularis
Membrana synovialis
Scapula
Humerus

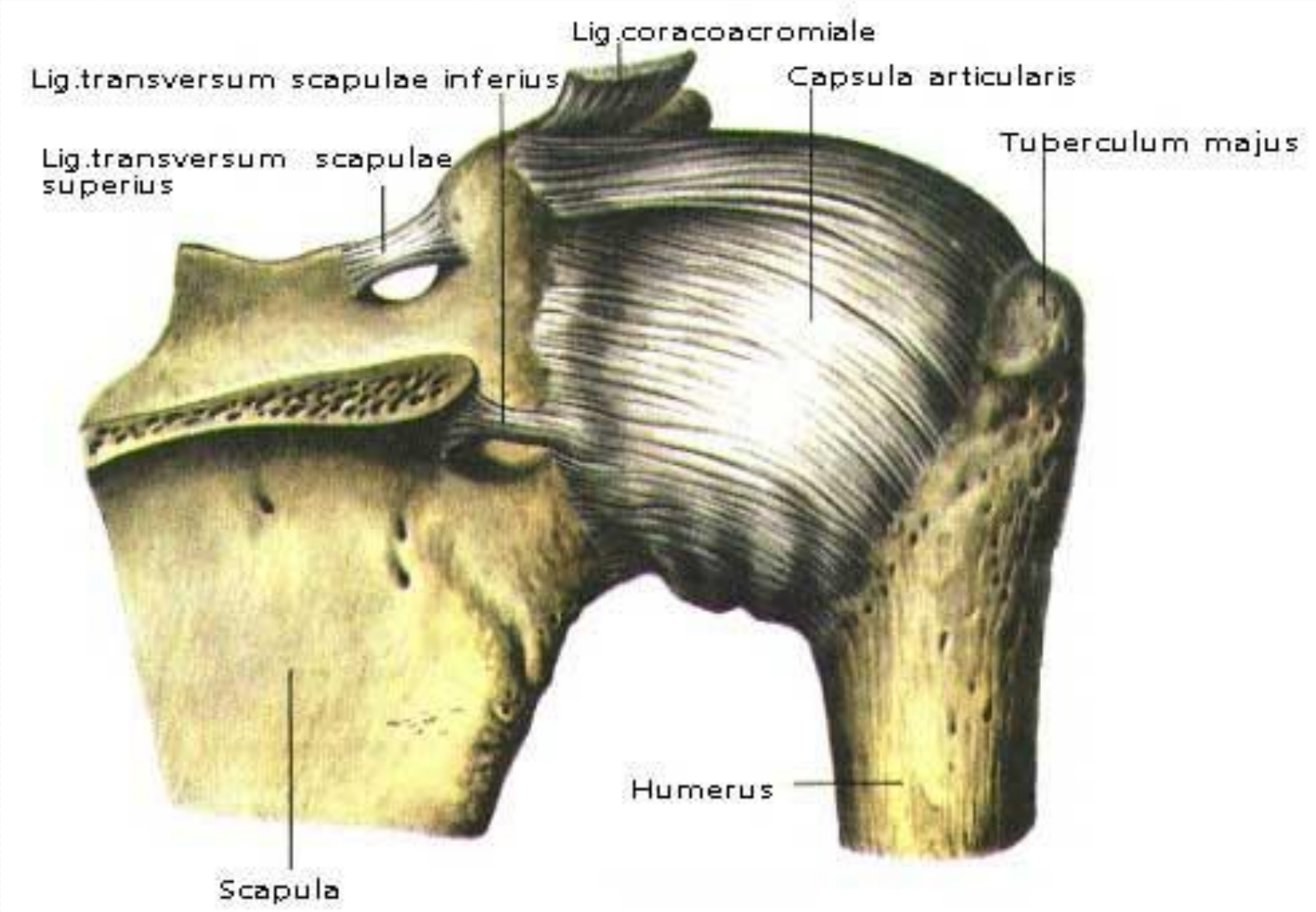
Lig.coracoacromiale
Lig.transversum scapulae inferius
Capsula articularis
Tuberculum majus
Lig.transversum scapulae superius
Humerus
Scapula

Сгибание, разгибание, приведение

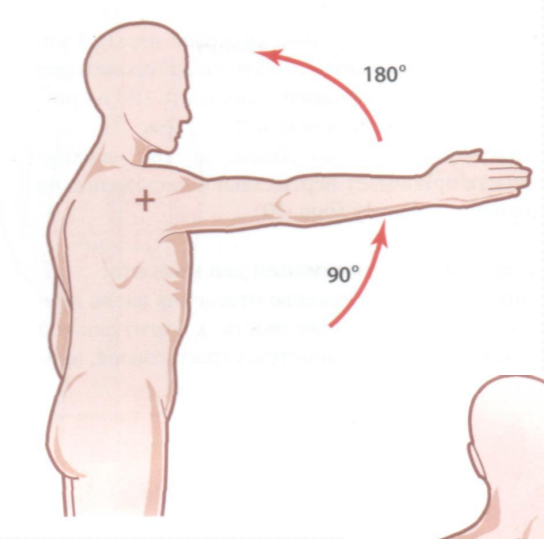

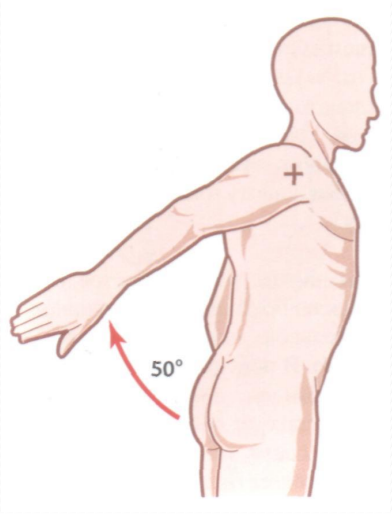

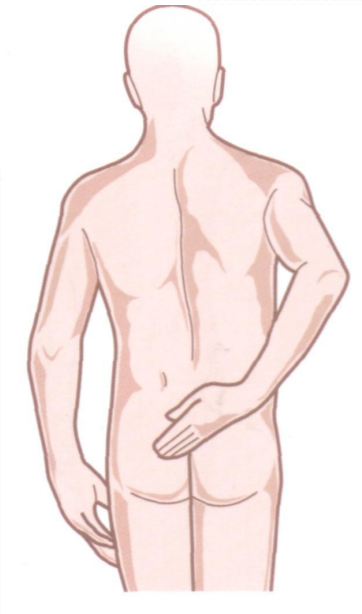

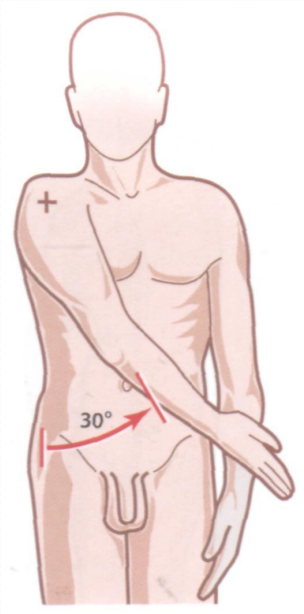

Отведение

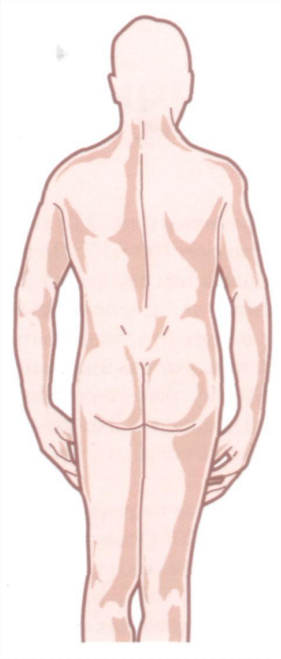

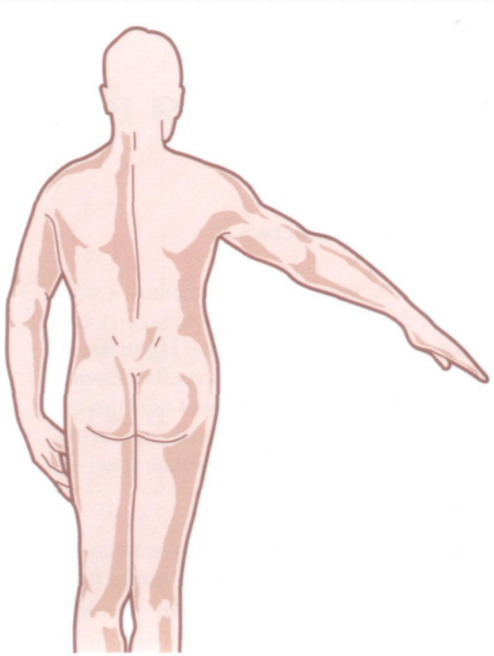

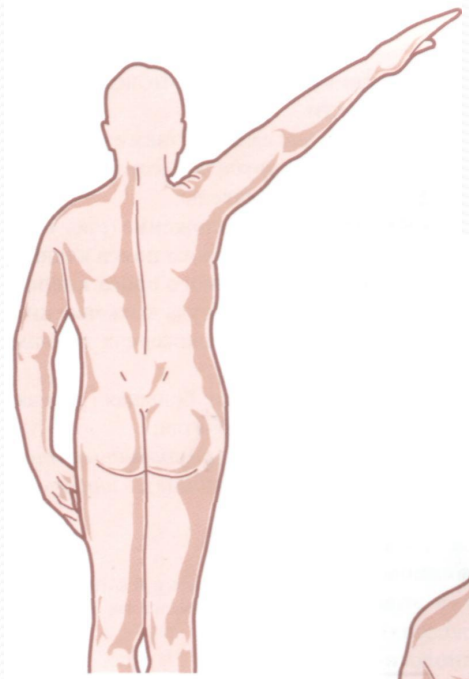

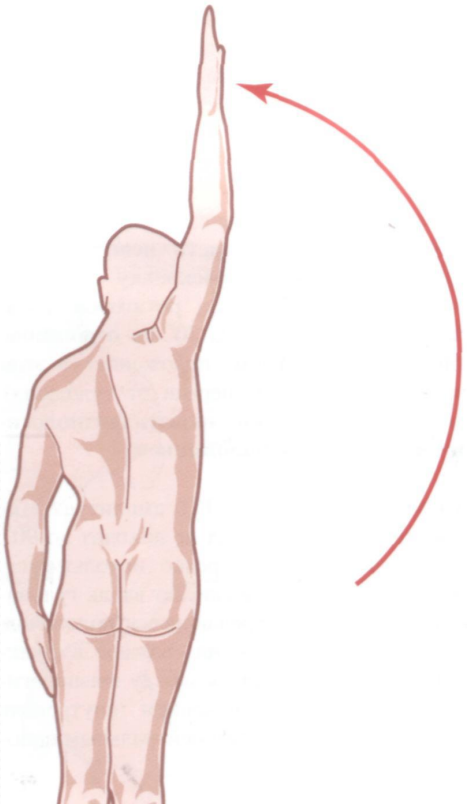

Осевая ротация

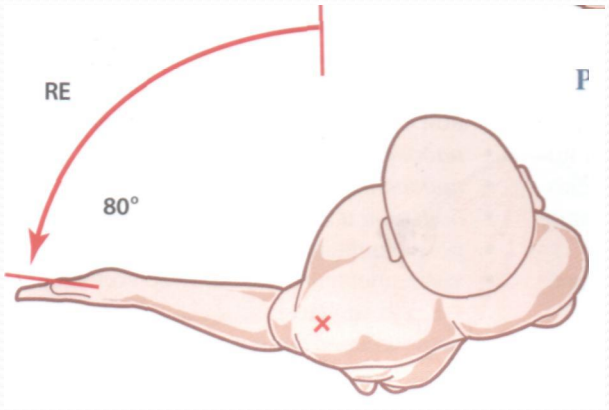

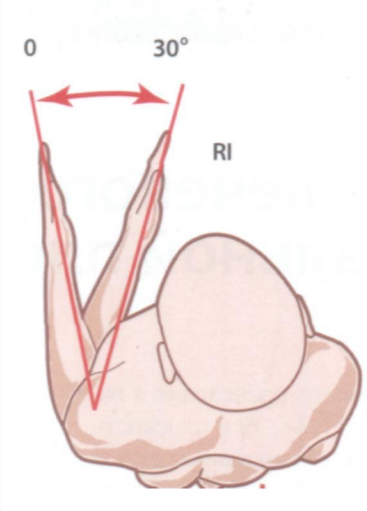

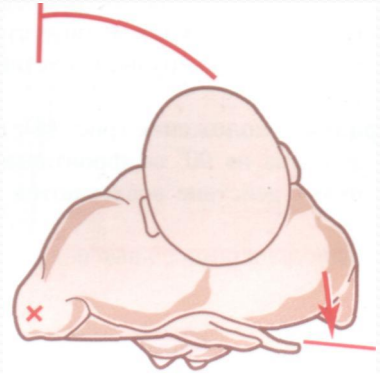

Движение плечевого пояса в горизонтальной плоскости

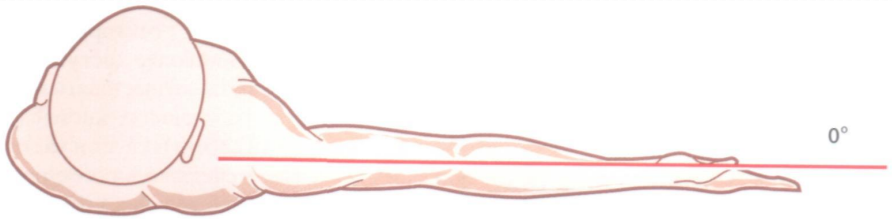

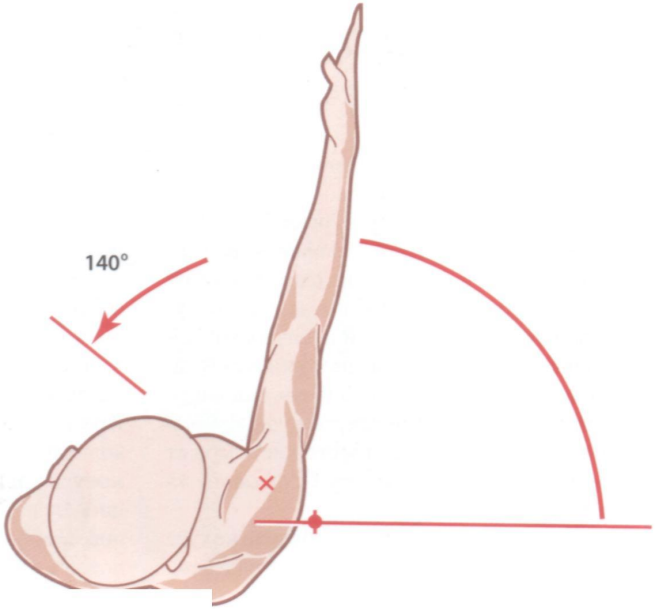

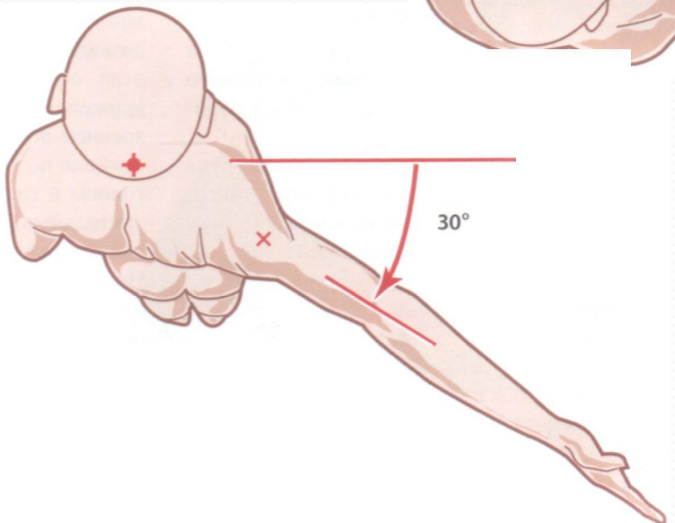

Дельтовидная мышца

- Начало: от ости лопатки, акромиона и латеральной части ключицы
- Крепление: к дельтовидной бугристости плечевой кости.
- Под нижней поверхностью мышцы располагается поддельтовидная сумка
- Функция: передние пучки мышцы тянут руку вперед, а задние — назад

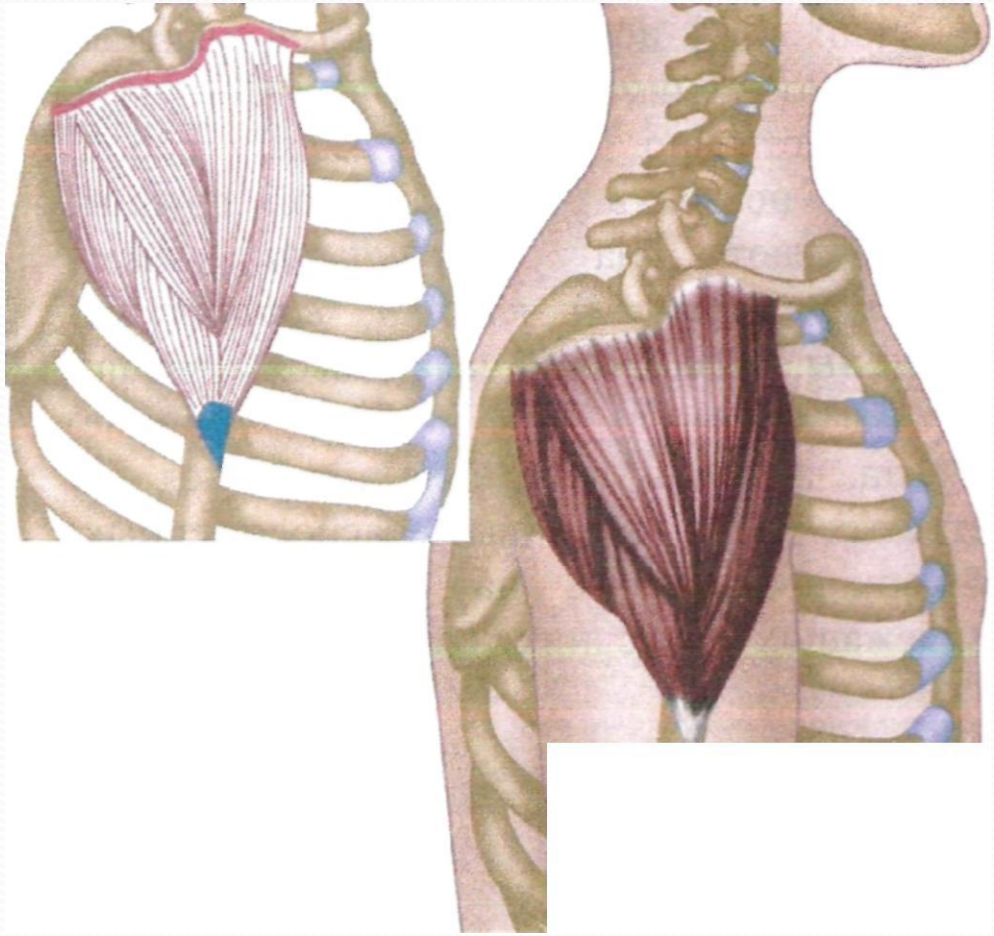

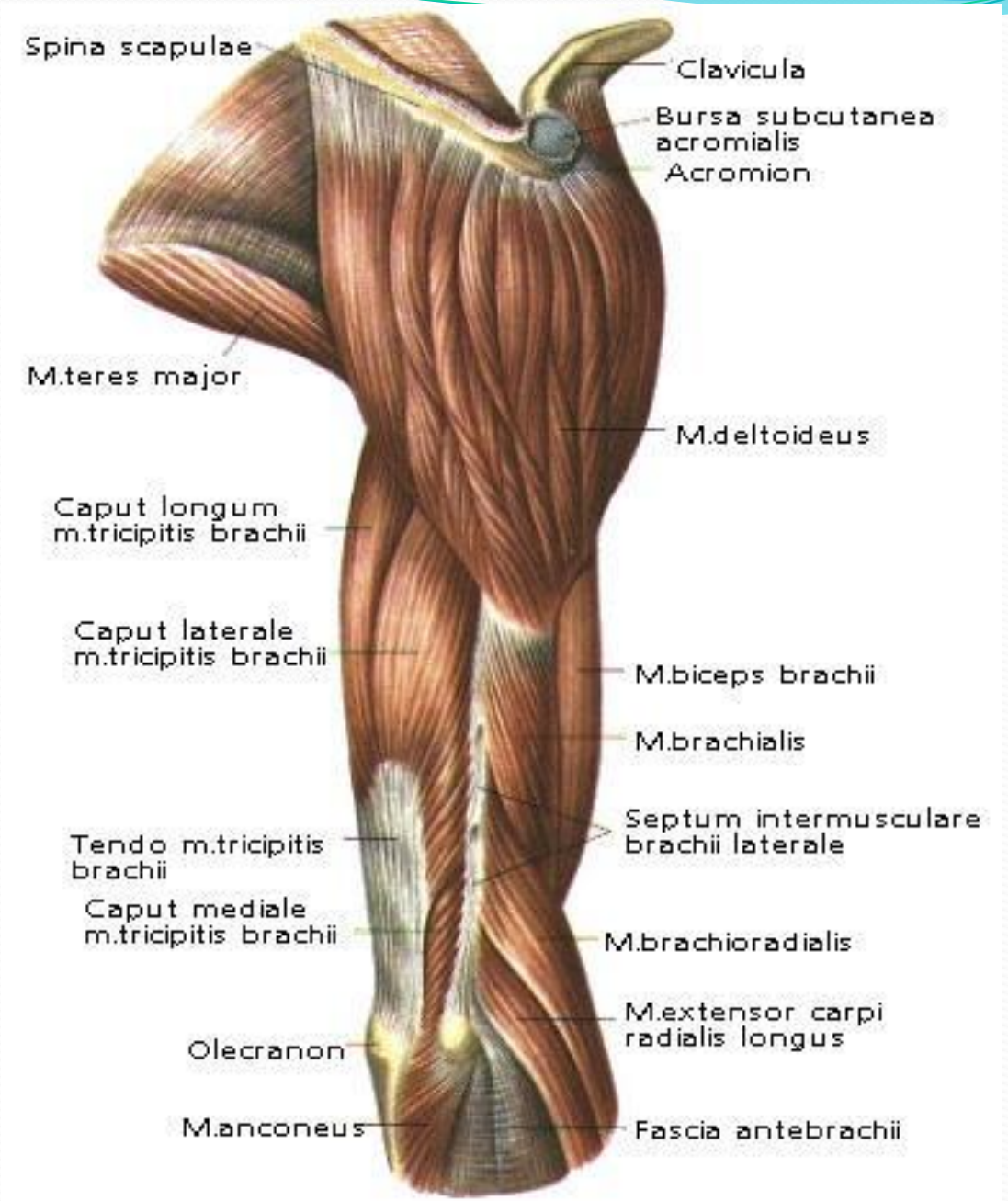
Spina scapulae
Clavicula
Bursa subcutanea acromialis
Acromion
M.teres major
M.deltoideus
Caput longum m.tricipitis brachii
Caput laterale m.tricipitis brachii
M.biceps brachii
M.brachialis
Septum intermusculare brachii laterale
Tendo m.tricipitis brachii
Caput mediale m.tricipitis brachii
M.brachioradialis
M.extensor carpi radialis longus
Olecranon
M.anconeus
Fascia antebrachii

Надостная мышца

- Начало: на поверхности надостной ямки
- Крепление: на верхней площадке большого бугорка плечевой кости и на задней поверхности капсулы плечевого сустава.
- Функция: поднимает плечо и оттягивает капсулу плечевого сустава, не допуская ее защемления.

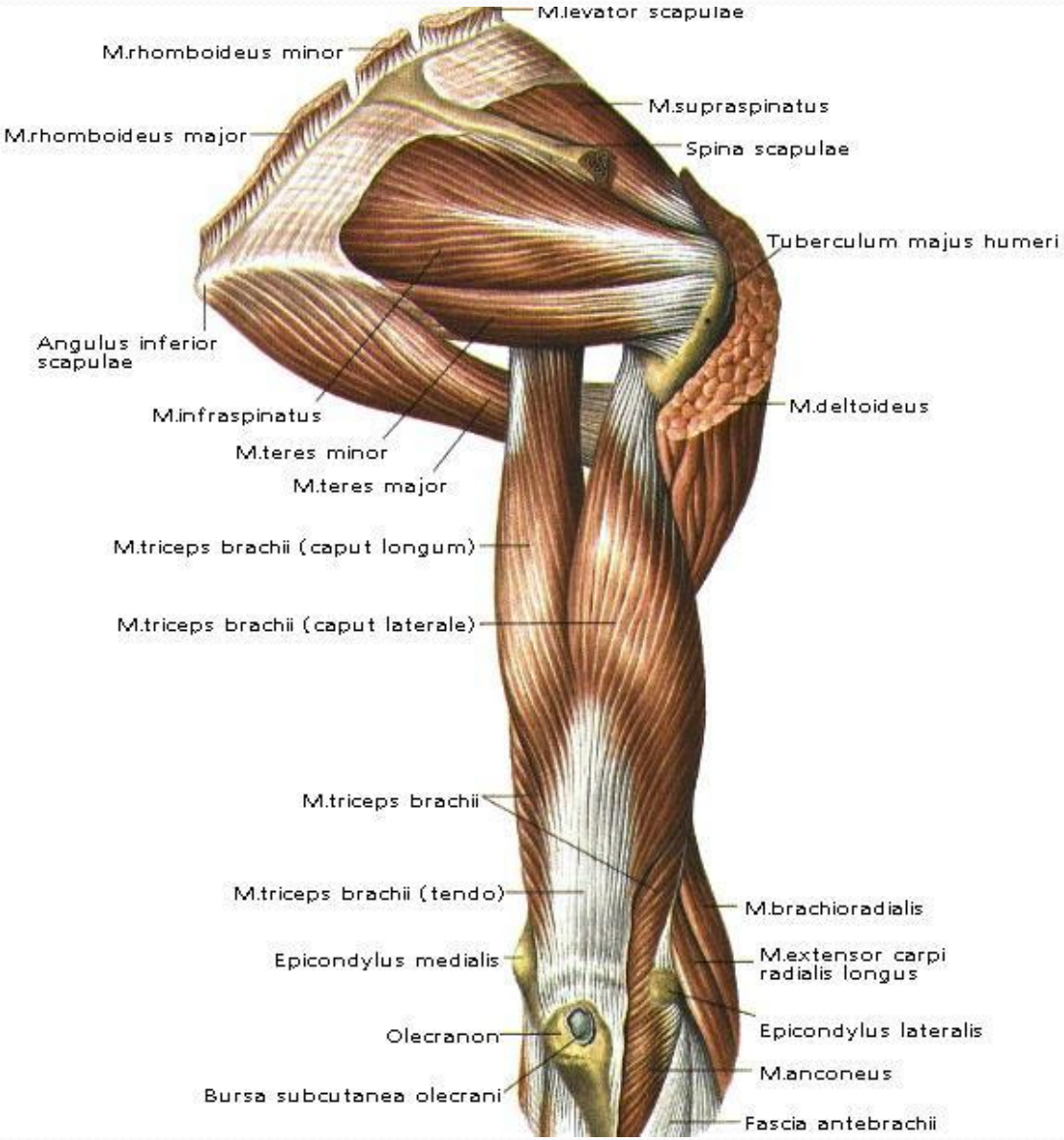
M.levator scapulae
M.rhomboideus minor
M.supraspinatus
M.rhomboideus major
Spina scapulae
Tuberculum majus humeri
Angulus inferior scapulae
M.deltoideus
M.infraspinatus
M.teres minor
M.teres major
M.triceps brachii (caput longum)
M.triceps brachii (caput laterale)
M.triceps brachii
M.triceps brachii (tendo)
M.brachioradialis
Epicondylus medialis
M.extensor carpi radialis longus
Epicondylus lateralis
Olecranon
M.anconeus
Bursa subcutanea olecrani
Fascia antebrachii

Подостная мышца

- Начало: от стенки подостной ямки и задней поверхности лопатки
- Крепление: к средней площадке большого бугорка плечевой кости и капсуле плечевого сустава.
- В месте ее крепления к плечевой кости располагается подсухожильная сумка подостной мышцы
- Функция: поворачивает плечо кнаружи, поднятую руку отводит назад и оттягивает капсулу плечевого сустава.

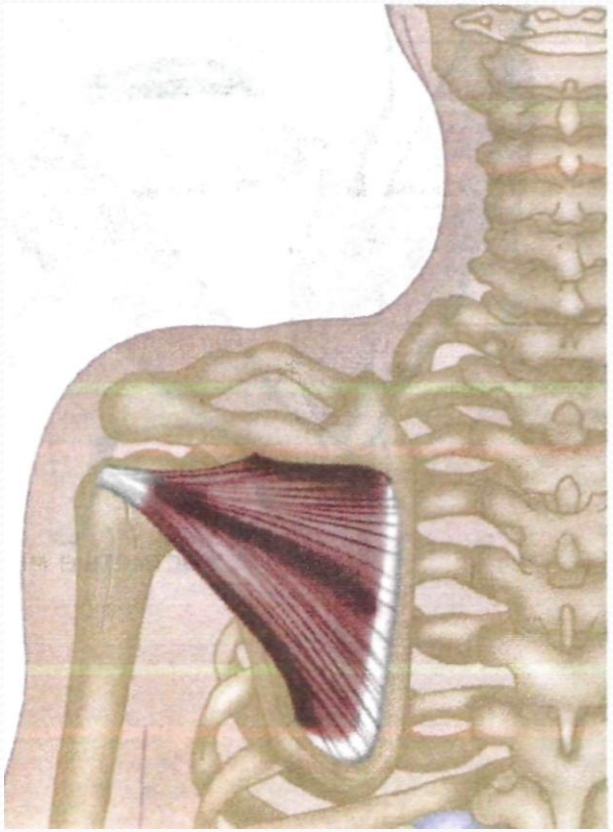

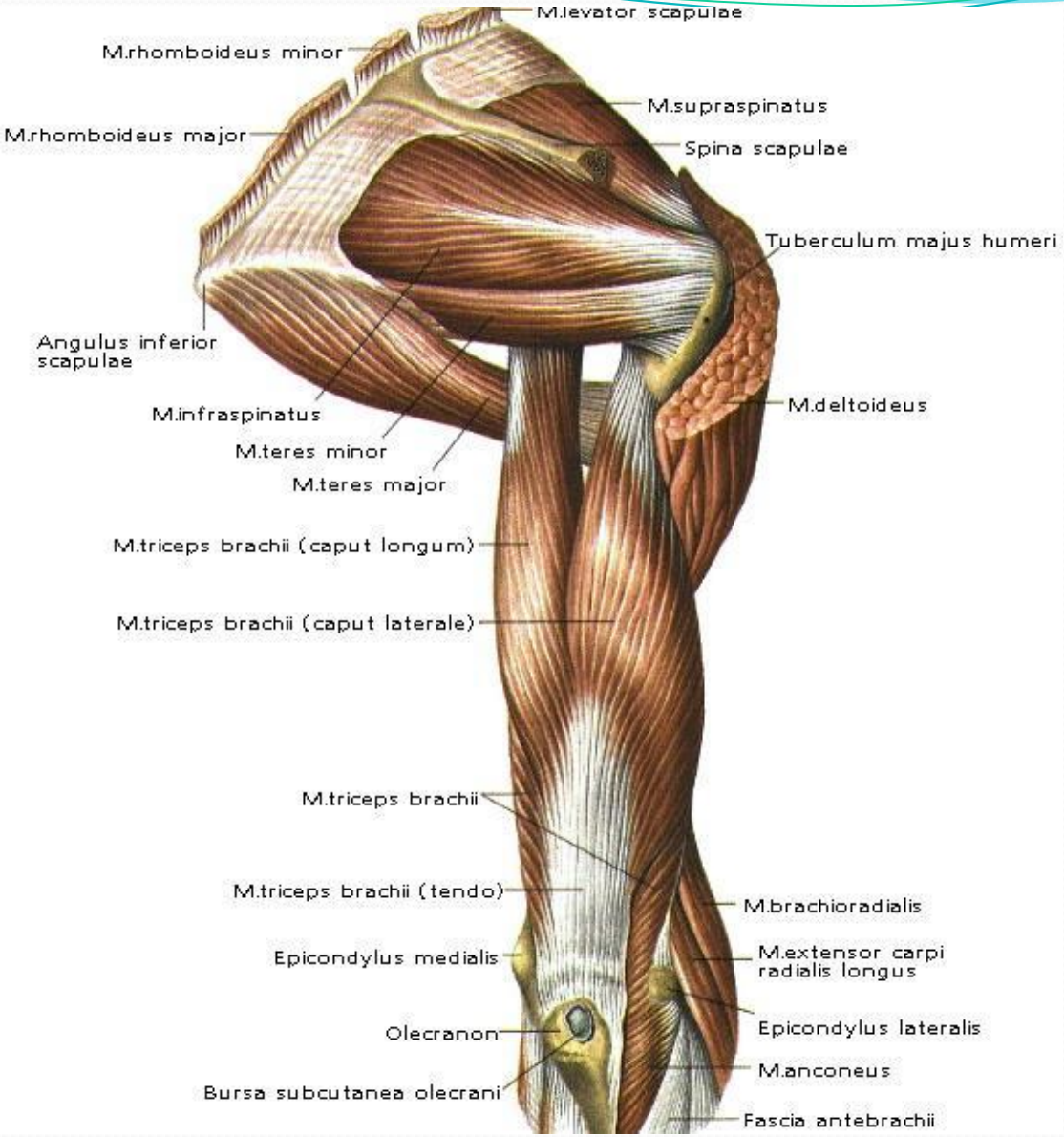
M.levator scapulae
M.rhomboideus minor
M.supraspinatus
M.rhomboideus major
Spina scapulae
Tuberculum majus humeri
Angulus inferior scapulae
M.deltoideus
M.infraspinatus
M.teres minor
M.teres major
M.triceps brachii (caput longum)
M.triceps brachii (caput laterale)
M.triceps brachii
M.triceps brachii (tendo)
M.brachioradialis
Epicondylus medialis
M.extensor carpi radialis longus
Epicondylus lateralis
Olecranon
M.anconeus
Bursa subcutanea olecrani
Fascia antebrachii

Малая круглая мышца

- Начало: на задней поверхности лопатки ниже подостной мышцы
- Крепление: на нижней площадке большого бугра плечевой кости и задней поверхности капсулы плечевого сустава.
- Функция: поворачивает плечо кнаружи, одновременно слегка отводя его назад, и оттягивает капсулу плечевого сустава

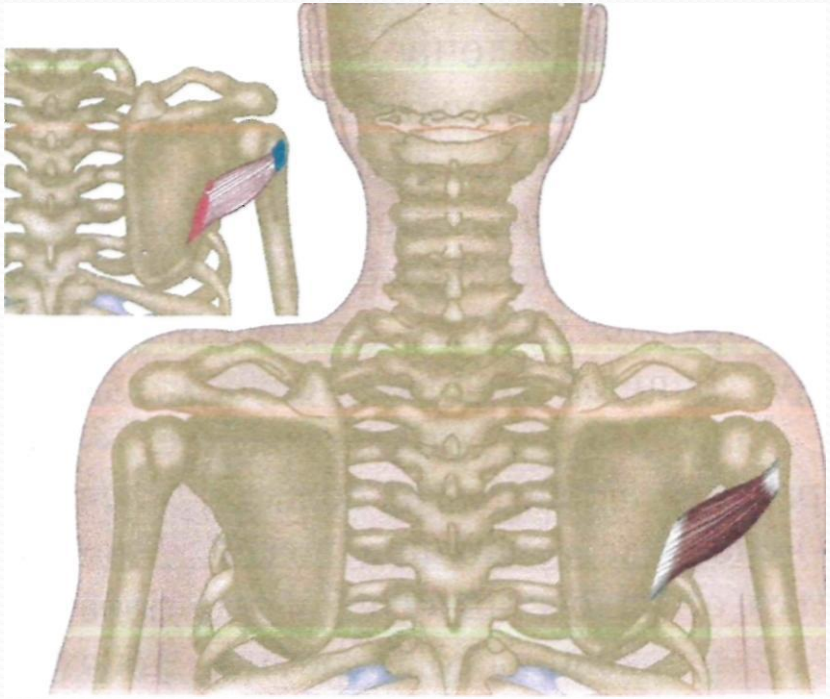

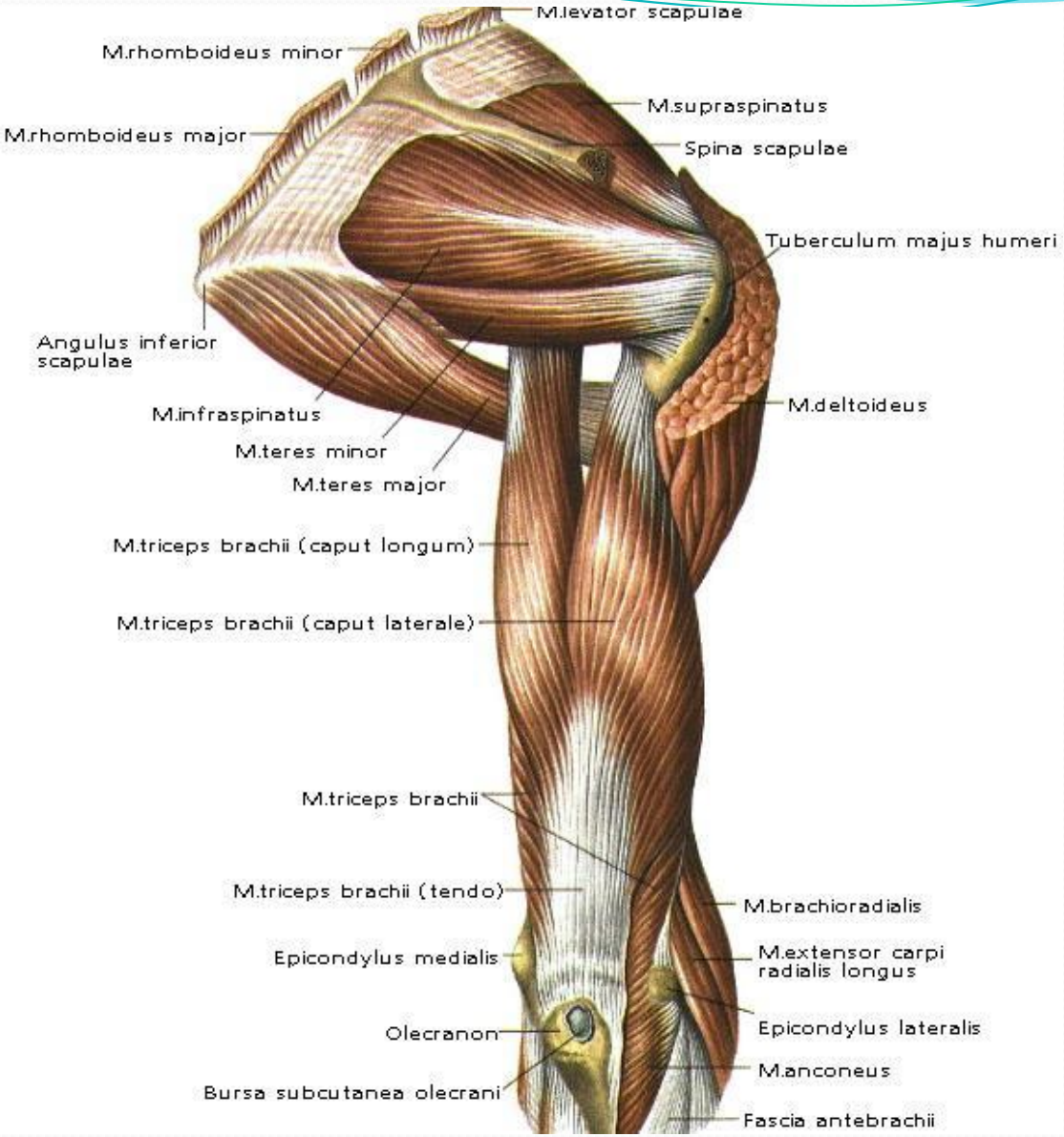
M.levator scapulae
M.rhomboideus minor
M.supraspinatus
M.rhomboideus major
Spina scapulae
Tuberculum majus humeri
Angulus inferior scapulae
M.deltoideus
M.infraspinatus
M.teres minor
M.teres major
M.triceps brachii (caput longum)
M.triceps brachii (caput laterale)
M.triceps brachii
M.triceps brachii (tendo)
M.brachioradialis
Epicondylus medialis
M.extensor carpi radialis longus
Epicondylus lateralis
Olecranon
M.anconeus
Bursa subcutanea olecrani
Fascia antebrachii

Большая круглая мышца

- Начало: задняя поверхность лопатки, у ее нижнего угла
- Крепление: гребень малого бугорка плечевой кости.
- Около места крепления располагается подсухожильная сумка большой круглой мышцы
- Функция: поворачивает плечо внутрь и тянет его назад, приводя руку к туловищу

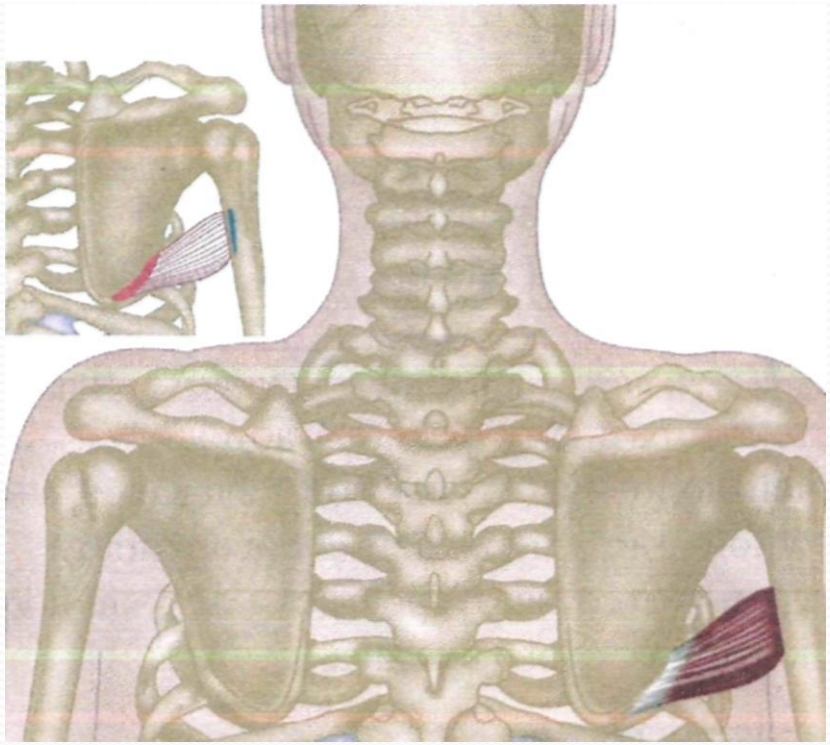

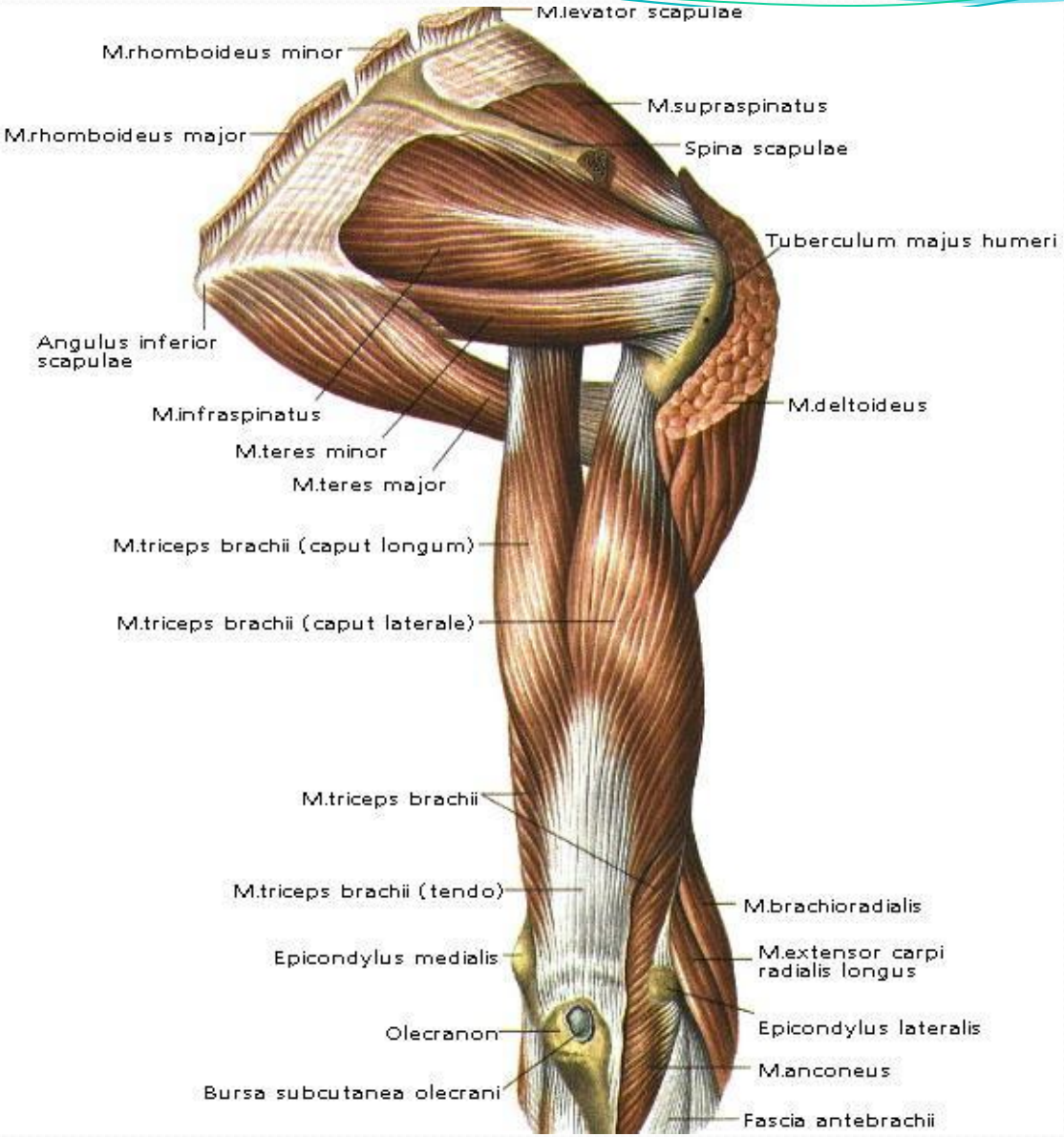
M.levator scapulae
M.rhomboideus minor
M.supraspinatus
M.rhomboideus major
Spina scapulae
Tuberculum majus humeri
Angulus inferior scapulae
M.deltoideus
M.infraspinatus
M.teres minor
M.teres major
M.triceps brachii (caput longum)
M.triceps brachii (caput laterale)
M.triceps brachii
M.triceps brachii (tendo)
M.brachioradialis
Epicondylus medialis
M.extensor carpi radialis longus
Epicondylus lateralis
Olecranon
M.anconeus
Bursa subcutanea olecrani
Fascia antebrachii

Подлопаточная мышца

- Начало: на поверхности подлопаточной ямки
- Крепление: на малом бугорке плечевой кости и на передней поверхности капсулы плечевого сустава
- В месте крепления находится небольшая подсухожильная сумка подлопаточной мышцы
- Функция: вращает плечо внутрь и принимает участие в его приведении к туловищу

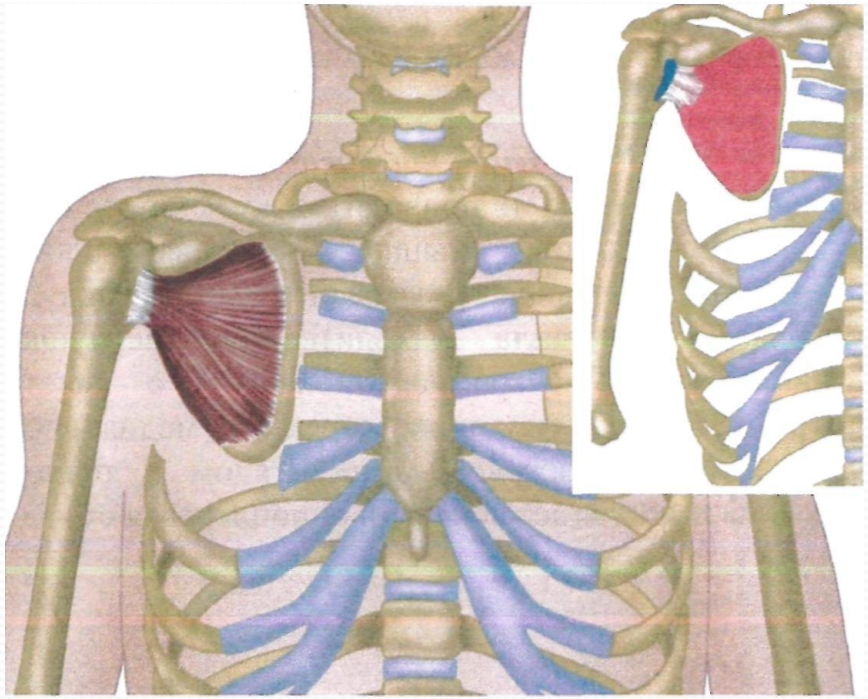

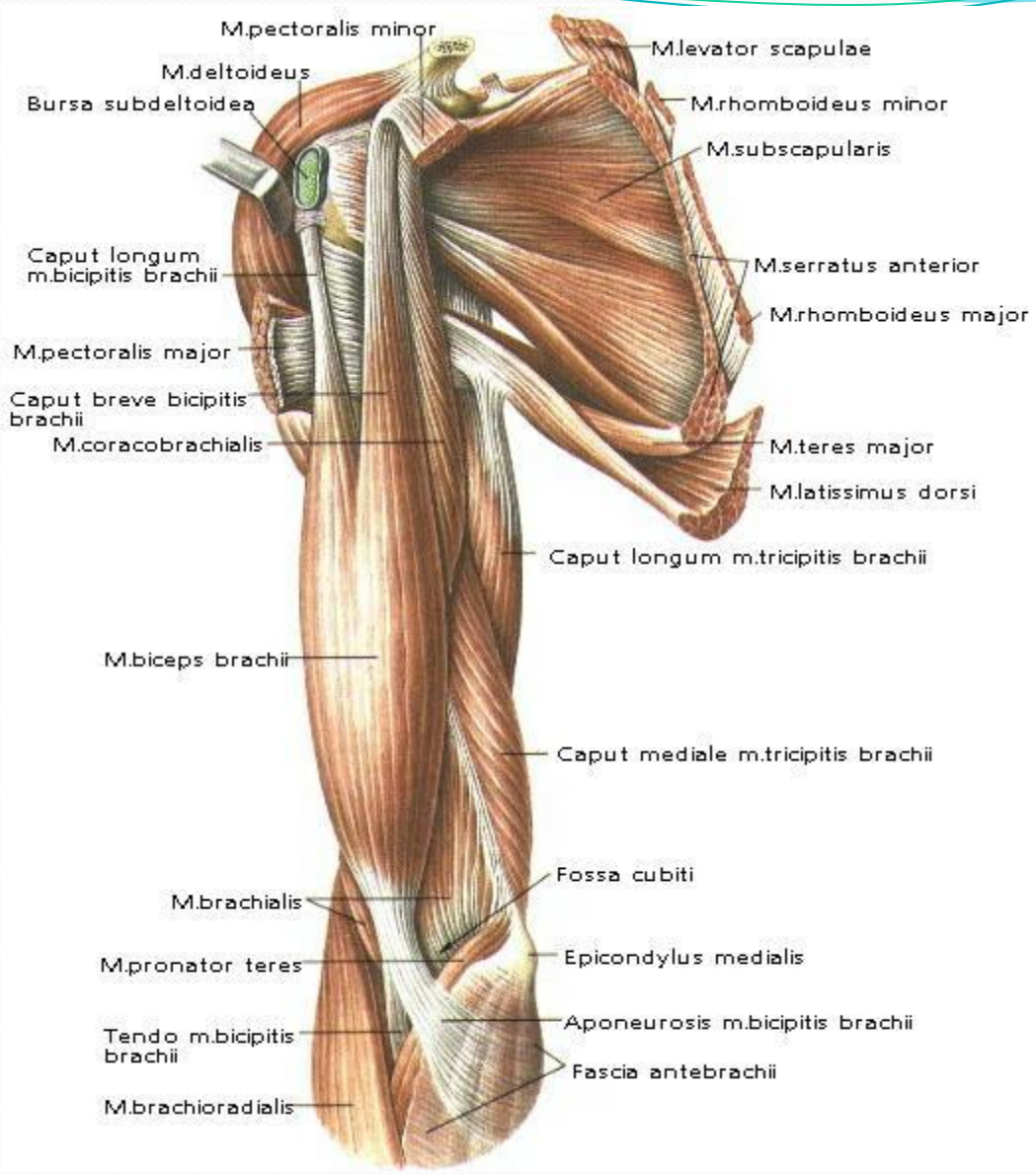
M.pectoralis minor
M.deltoideus
Bursa subdeltoidea
Caput longum
m.bicipitis brachii
M.pectoralis major
Caput breve bicipitis
brachii
M.coracobrachialis
M.biceps brachii
M.brachialis
M.pronator teres
Tendo m.bicipitis
brachii
M.brachioradialis
M.levator scapulae
M.rhomboideus minor
M.subscapularis
M.serratus anterior
M.rhomboideus major
M.teres major
M.latissimus dorsi
Caput longum m.tricipitis brachii
Caput mediale m.tricipitis brachii
Fossa cubiti
Epicondylus medialis
Aponeurosis m.bicipitis brachii
Fascia antebrachii

Основные стабилизаторы лопатки

- Подостная
- Малая круглая
- Ромбовидная
- Трапециевидная (средние и нижние пучки)
- Передняя зубчатая
- Подлопаточная

Манжета поворота

- Надостная мышца
- Подостная мышца
- Малая круглая мышца
- Подлопаточная мышца

- Тянут головку плечевой кости вниз и приближают к суставной ямке. Подостная и малая круглая вращают плечо кнаружи.

Ротаторы плеча

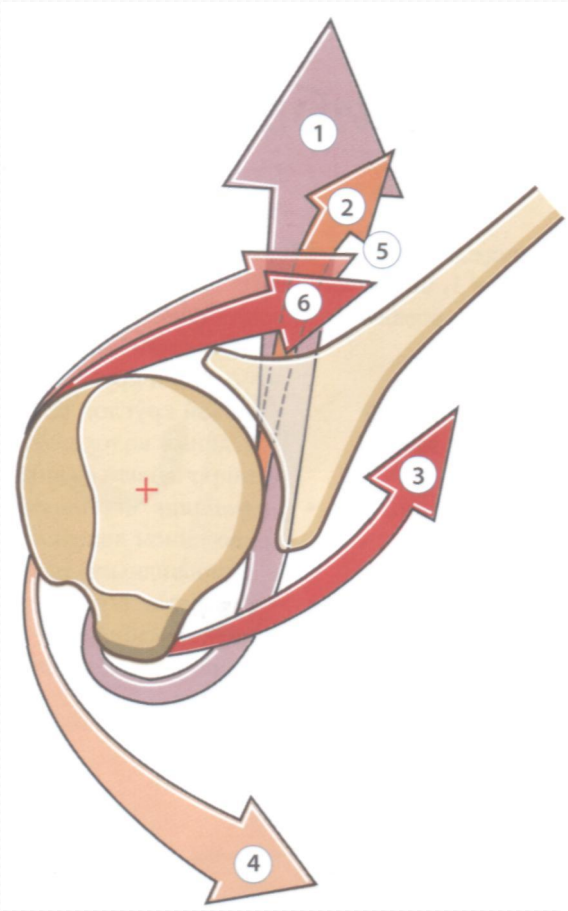

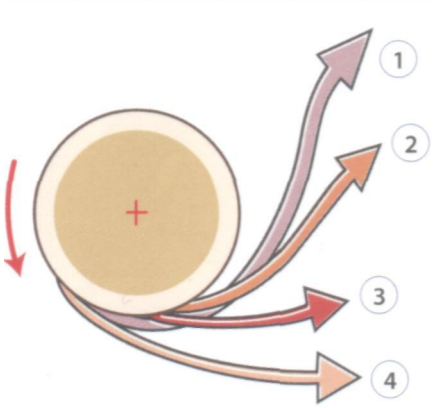

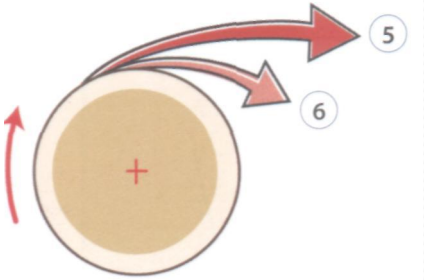

- Внутренние: широчайшая, большая круглая, подлопаточная, большая грудная

  При присоединении лопатки (отведение) – передняя зубчатая и малая грудная
- Наружные: подостная, малая круглая

  При присоединении лопатки (приведении) – ромбовидные и трапециевидная

Бицепс

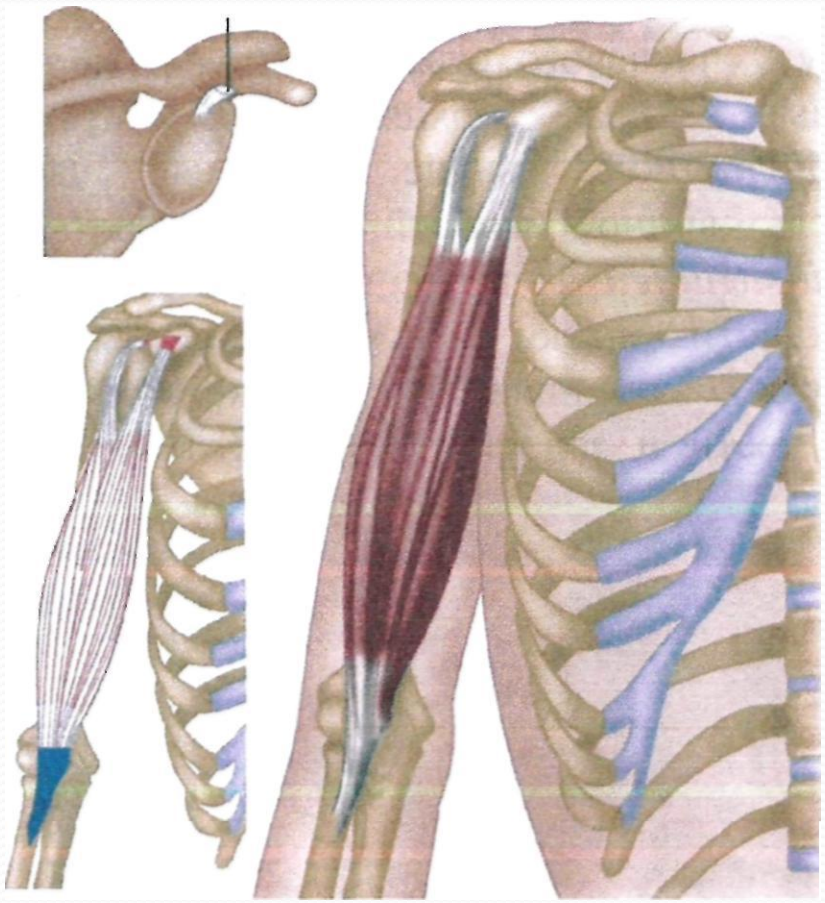

- Начало:Длинная головка начинается от надсуставного бугорка лопатки, а короткая — от клювовидного отростка лопатки. Крепление: к бугристости лучевой кости
- Функция: сгибает плечо за счет длинной головки, сгибает предплечье в локтевом суставе и вращает его наружу, поднимая руку

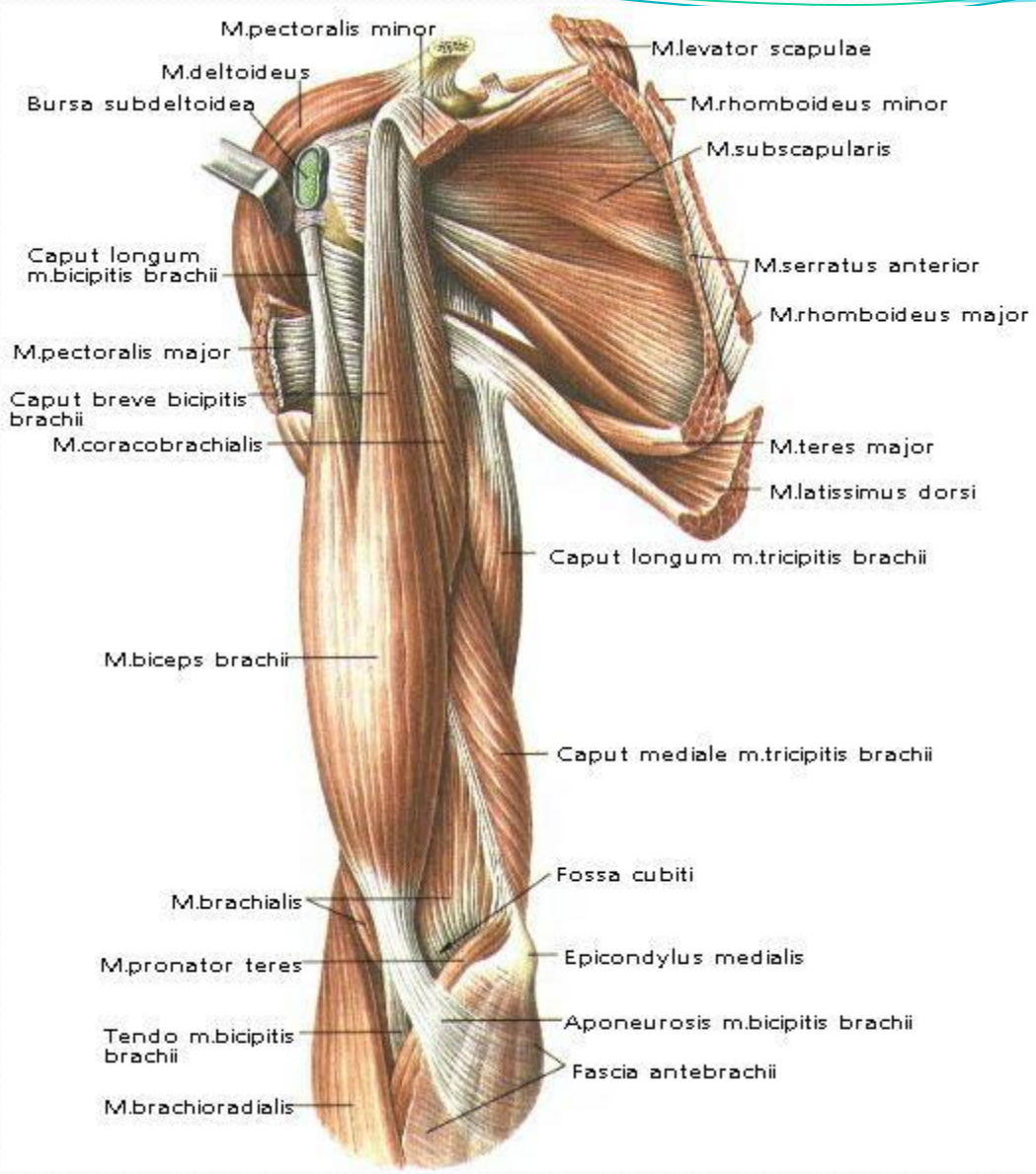
M.pectoralis minor
M.deltoideus
Bursa subdeltoidea
Caput longum
m.bicipitis brachii
M.pectoralis major
Caput breve bicipitis
brachii
M.coracobrachialis
M.biceps brachii
M.brachialis
M.pronator teres
Tendo m.bicipitis
brachii
M.brachioradialis
M.levator scapulae
M.rhomboideus minor
M.subscapularis
M.serratus anterior
M.rhomboideus major
M.teres major
M.latissimus dorsi
Caput longum m.tricipitis brachii
Caput mediale m.tricipitis brachii
Fossa cubiti
Epicondylus medialis
Aponeurosis m.bicipitis brachii
Fascia antebrachii

Клювовидно-плечевая мышца

- Начало: на верхушке клювовидного отростка лопатки
- Крепление: чуть ниже середины медиальной поверхности плечевой кости
- Функция: поднимает плечо и приводит руку к срединной линии.
- Рядом с точкой начала располагается клювовидноплечевая сумка.

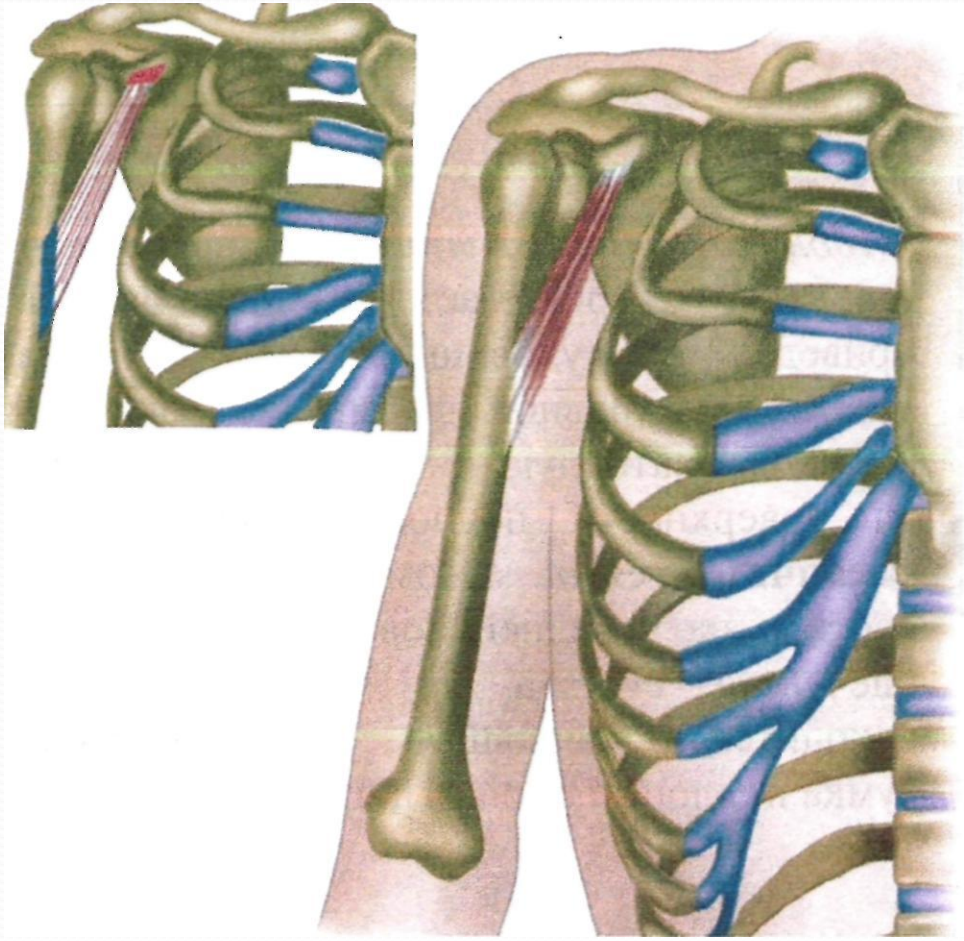

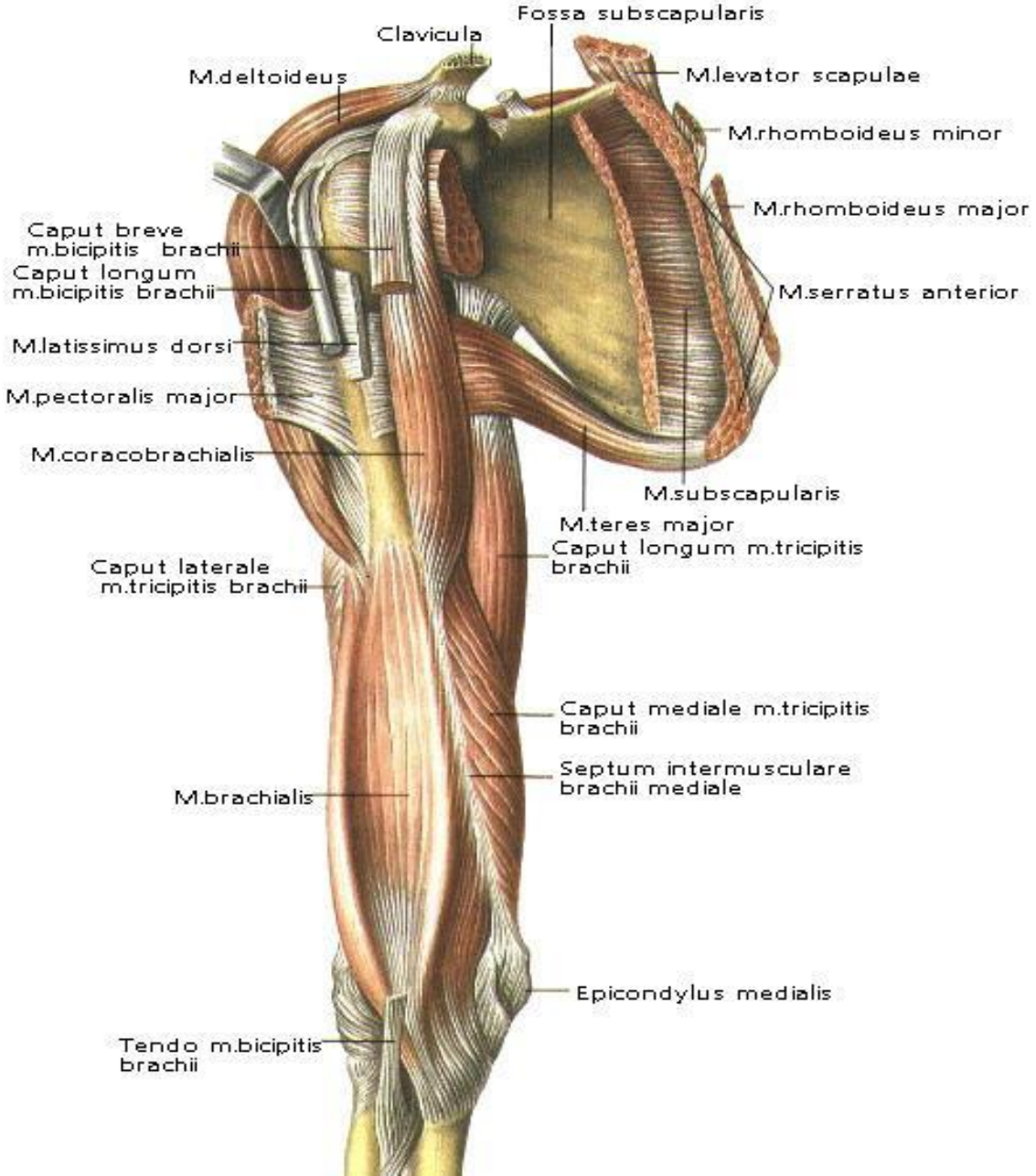
Fossa subscapularis
Clavicula
M.deltoideus
M.levator scapulae
M.rhomboideus minor
M.rhomboideus major
Caput breve
m.bicipitis brachii
Caput longum
m.bicipitis brachii
M.serratus anterior
M.latissimus dorsi
M.pectoralis major
M.coracobrachialis
M.subscapularis
M.teres major
Caput longum m.tricipitis
brachii
Caput laterale
m.tricipitis brachii
Caput mediale m.tricipitis
brachii
Septum intermusculare
brachii mediale
M.brachialis
Epicondylus medialis
Tendo m.bicipitis
brachii

Трицепс

- Начало: длинная головка - на подсуставном бугорке лопатки, латеральная головка — на заднелатеральной поверхности плечевой кости от большого бугорка выше лучевой борозды, медиальная головка — на задней поверхности плечевой кости ниже лучевой борозды
- Крепление: локтевому отростку и капсуле локтевого сустава локтевому отростку и капсуле локтевого сустава
- Функция: разгибает предплечье, благодаря длинной головке отводит руку назад и приводит плечо к туловищу

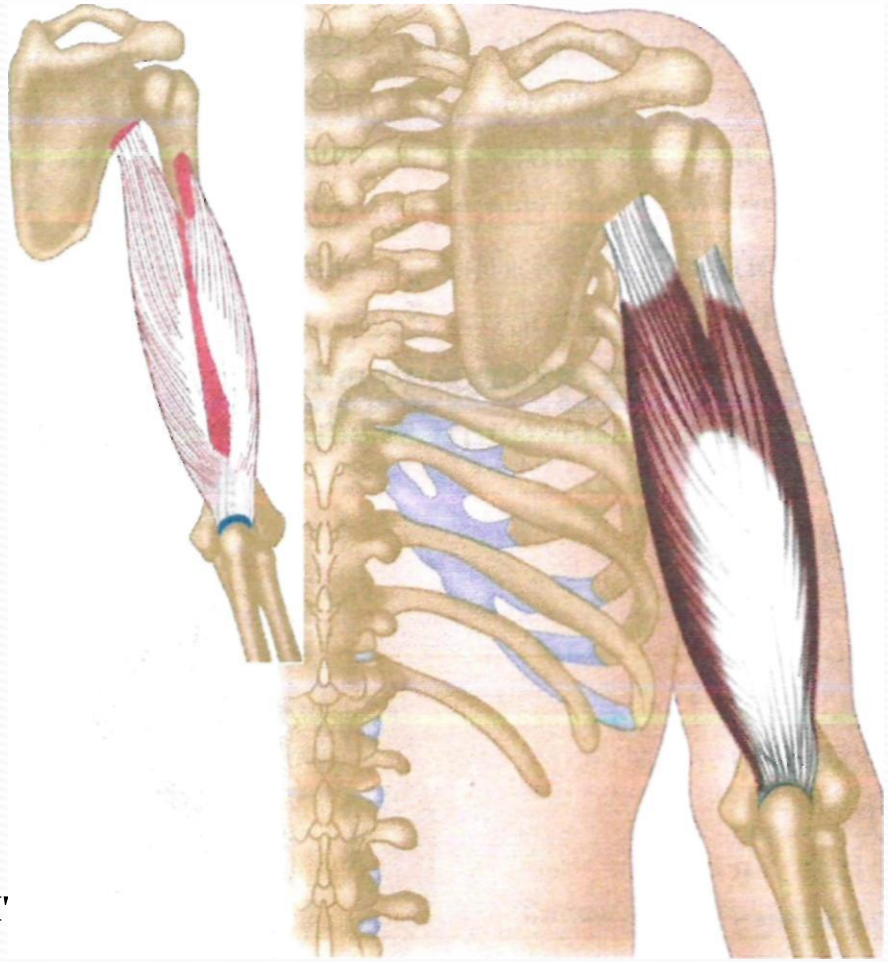

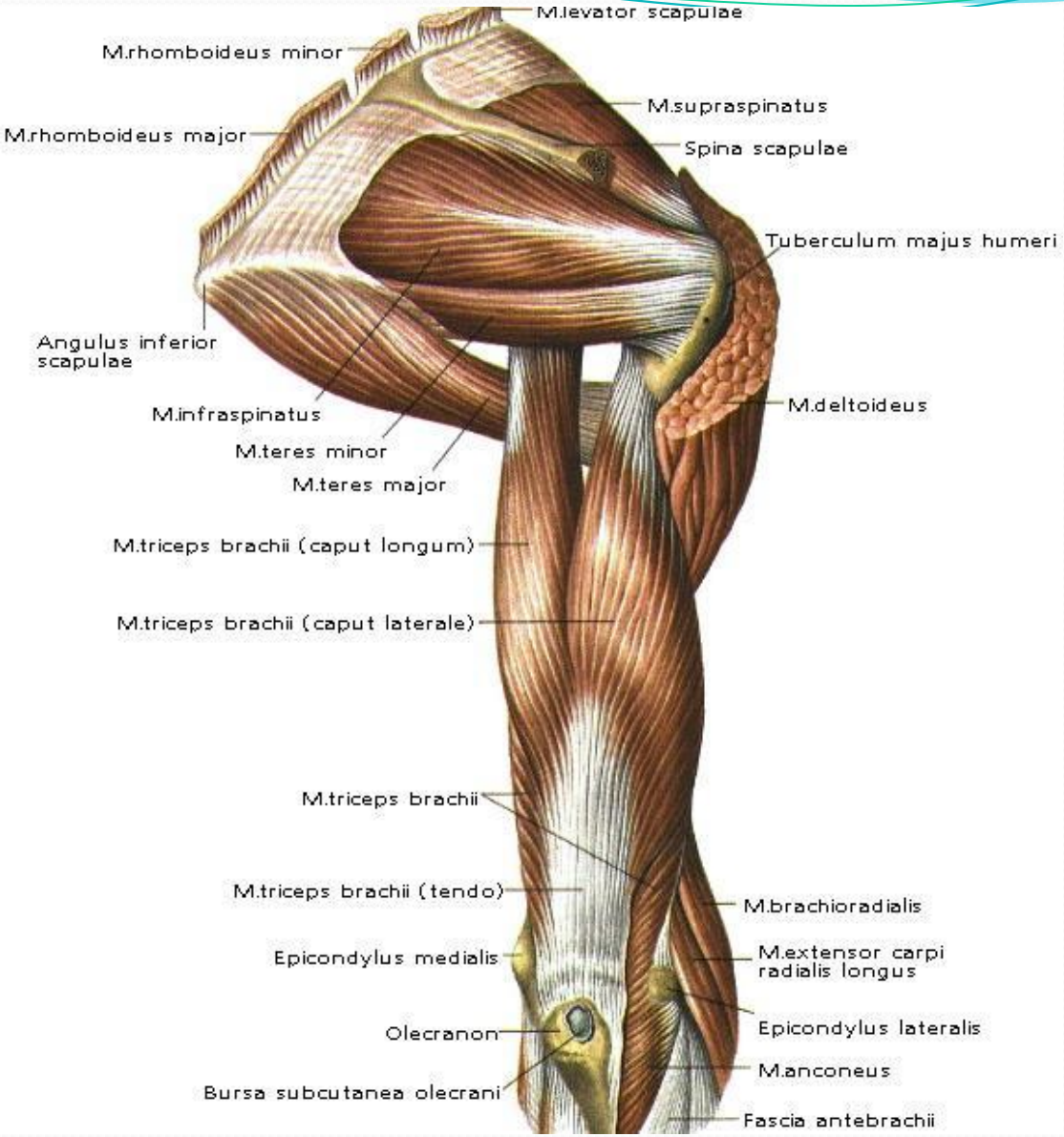
M.levator scapulae
M.rhomboideus minor
M.supraspinatus
M.rhomboideus major
Spina scapulae
Tuberculum majus humeri
Angulus inferior scapulae
M.deltoideus
M.infraspinatus
M.teres minor
M.teres major
M.triceps brachii (caput longum)
M.triceps brachii (caput laterale)
M.triceps brachii
M.triceps brachii (tendo)
M.brachioradialis
Epicondylus medialis
M.extensor carpi radialis longus
Epicondylus lateralis
Olecranon
M.anconeus
Bursa subcutanea olecrani
Fascia antebrachii

Отведение

1 фаза отведения

- 0-60 градусов только в плечевом суставе
- Еще 30 градусов – за счет наружной ротации плеча и сгибание в плоскости лопатки
- Всего 90 градусов. Заканчивается замыканием большого бугорка плечевой кости и верхним краем суставной впадины
- Дельтовидная и надостная мышцы

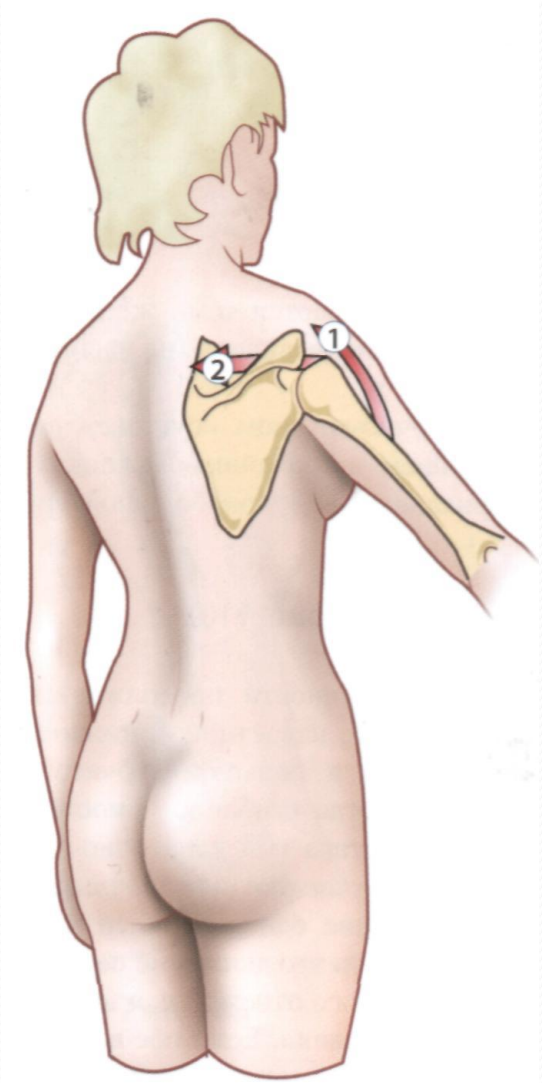

2 фаза отведения

- 60-120 градусов
- 60 градусов за счет поворота лопатки против часовой стрелки (для правой лопатки) – вращение вверх
- 30 градусов за счет осевой ротации грудинно-ключичного и акромиально-ключичного суставов
- Трапециевидная, передняя зубчатая мышцы
- Появляется натяжение приводящих мышц (широчайшая и большая грудная)

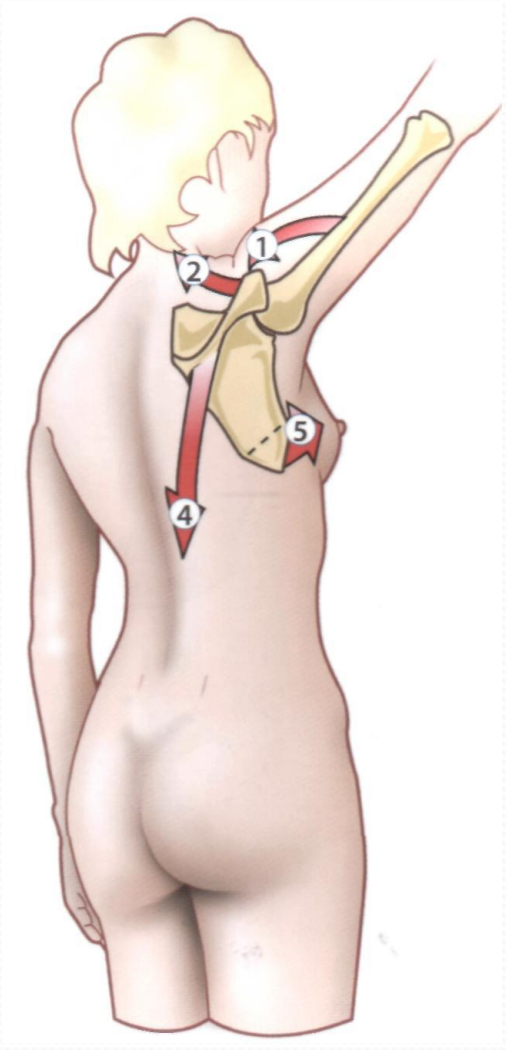

3 фаза отведения

- 120-180 градусов
- При отведении одной руки – боковой наклон позвоночника (сокращение мышц на контрлатеральной стороне)
- Обе конечности – увеличение поясничного лордоза

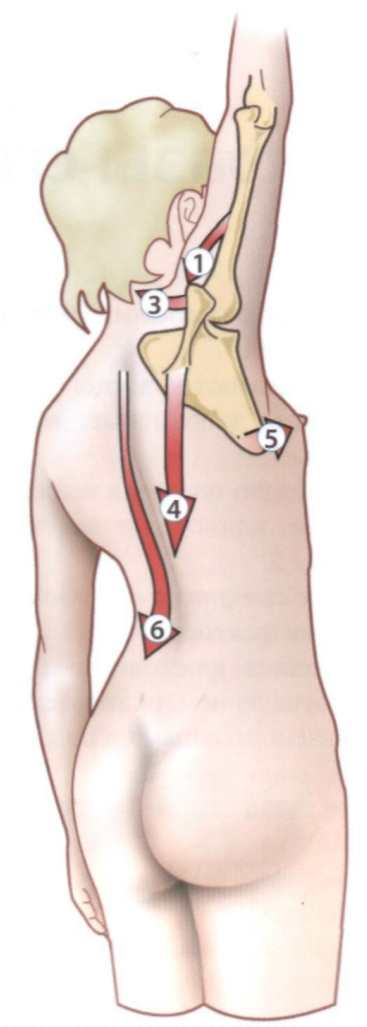

Приведение

- Большая круглая
- Широчайшая мышца
- Большая грудная
- Ромбовидные

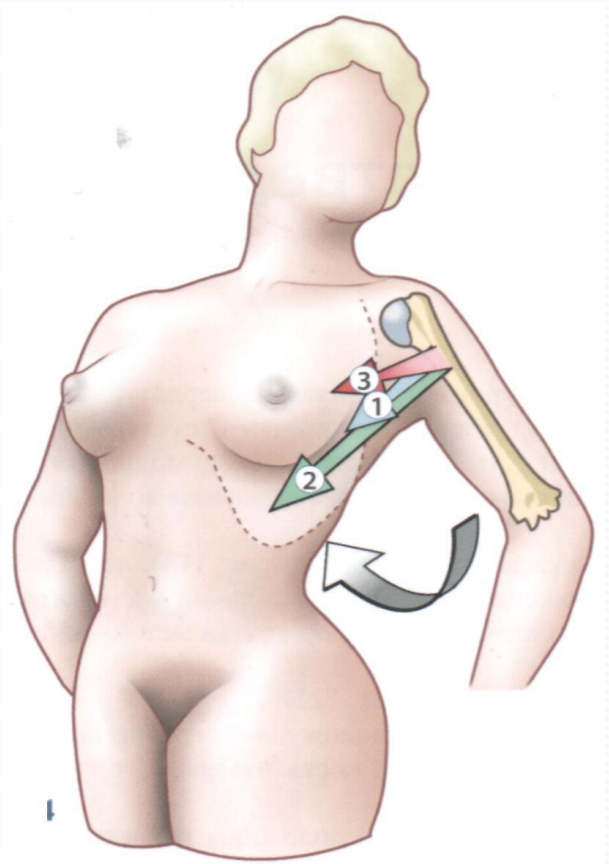

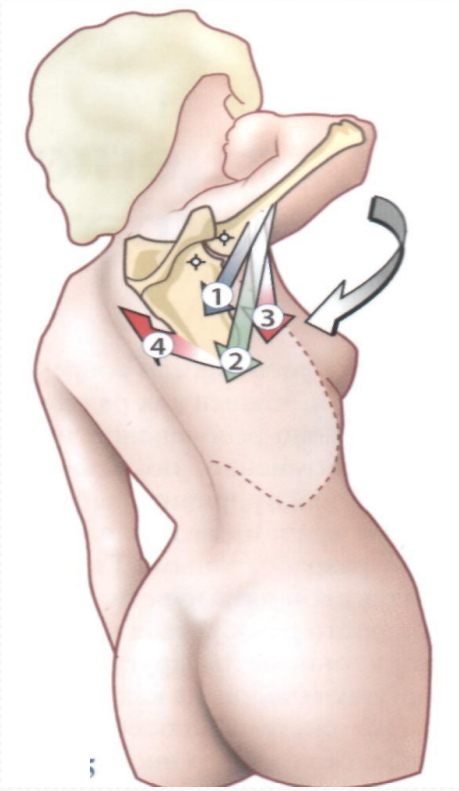

2 функциональные пары приведения

- Ромбовидная и большая круглая (при сокрашении большой круглой без сокращения ромбовидной – поворот лопатки)
- Длинная головка трицепса и широчайшая мышца (широчайшая смещает головку плечевой кости книзу, длинная головка трицепса возвращает ее на место)

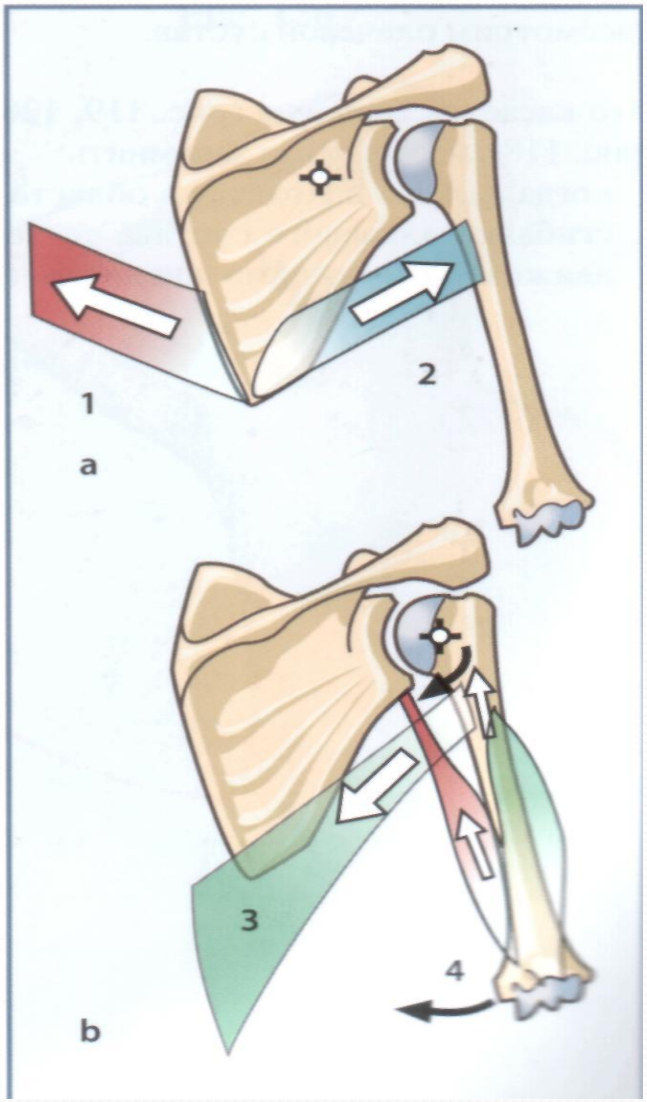

Сгибание

1 фаза сгибания 0 - 50-60

- Передние волокна дельтовидной мышцы
- Клювовидно-плечевая мышца
- Ключичные волокна большой грудной мышцы
- Ограничение – натяжение клювовидно-плечевой связки, сопротивлением мышц – малой и большой круглыми, подостной

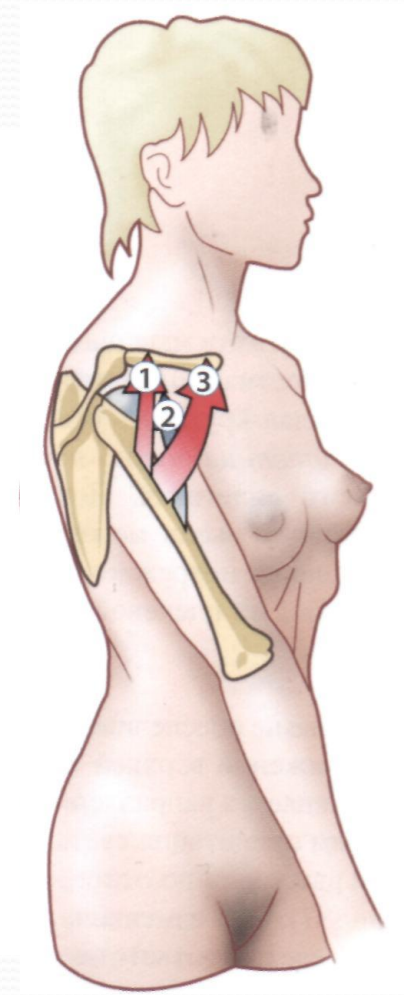

2 фаза сгибания 60-120

- Поворот лопатки на 60 градусов (суставная впадина разворачивается кпереди и кверху)
- Осевая ротация в грудинно-ключичном и акромиально-ключичном суставах (по 30 градусов)
- Трапециевидная и передняя зубчатая мышцы
- Ограничено – сопротивлением широчайших мышц и реберно-грудинных волокон большой грудной мышцы

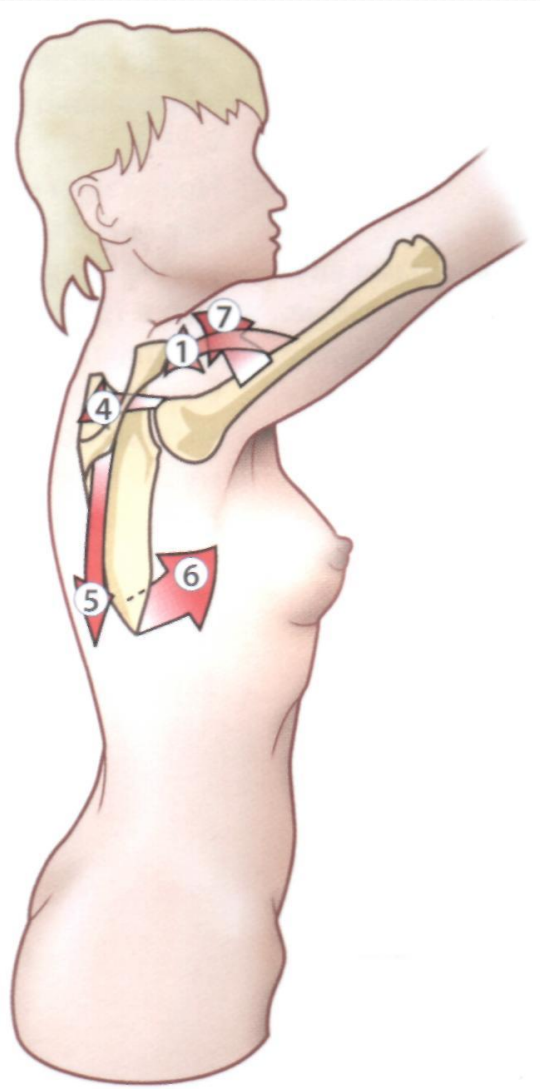

3 фаза сгибания 120-180

- Переход в отведение
- К дельтовидной, трапециевидной, передней зубчатой добавляется надостная
- Одна конечность – боковой наклон позвоночника
- 2 конечности – усиление поясничного лордоза

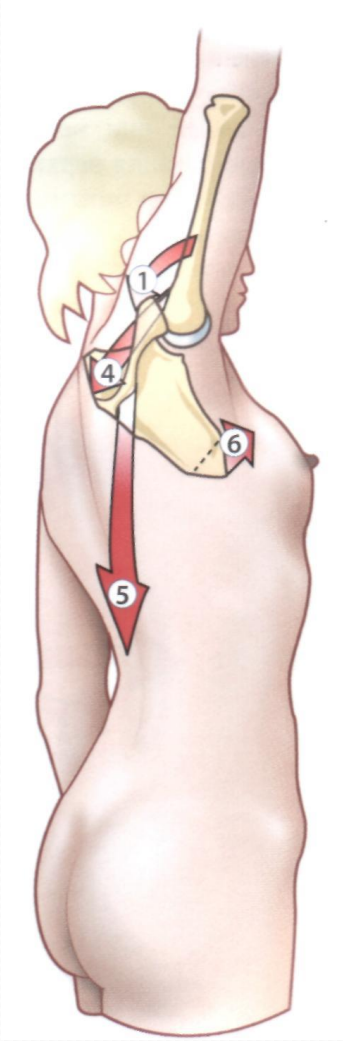

Разгибатели

- В плечевом суставе: большая круглая, малая круглая, задние волокна дельтовидной, широчайшая мышца спины
- В лопаточно-грудном «суставе»: ромбовидные, средние волокна трапециевидной, широчайшей

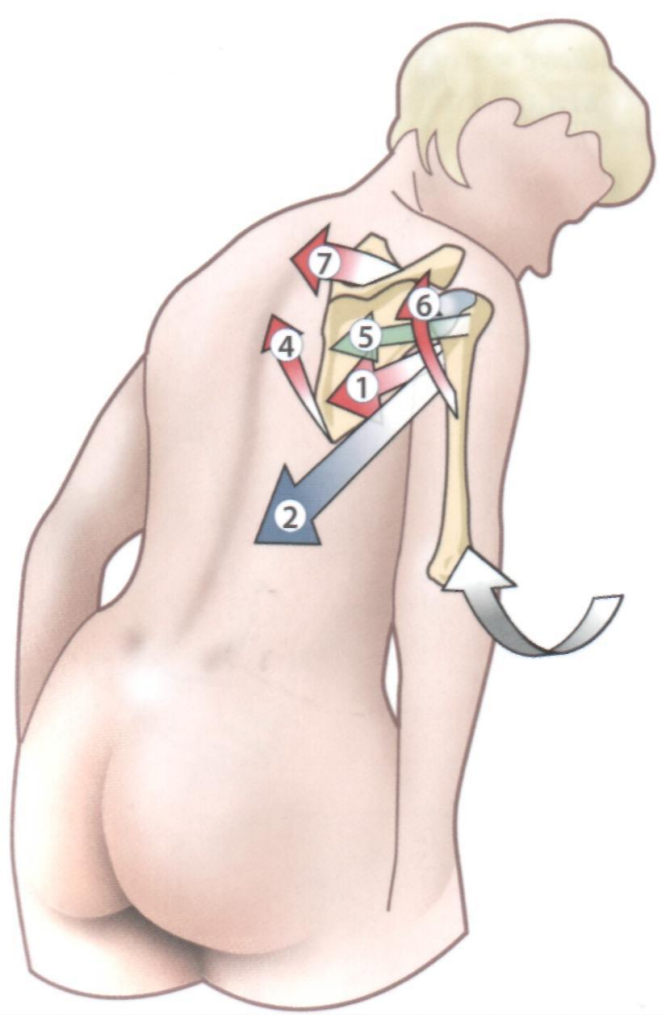

Оценка объема движений в плечевом суставе

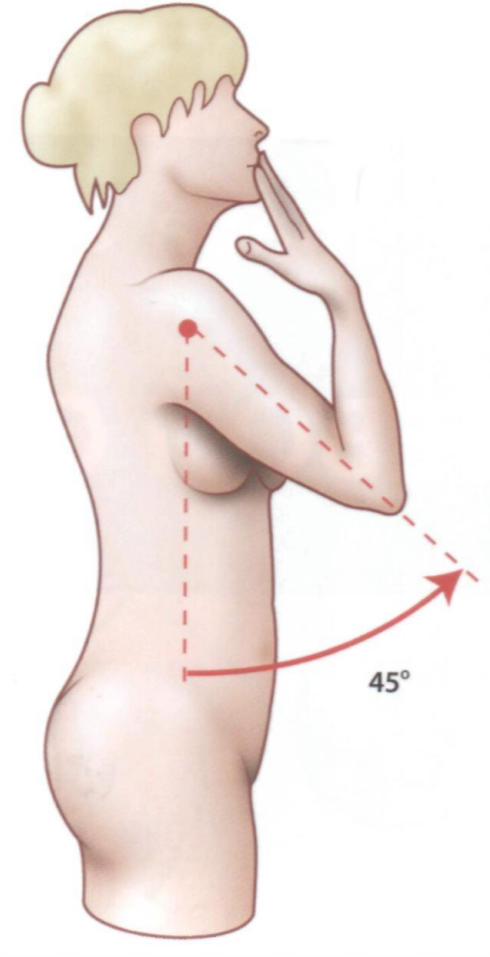

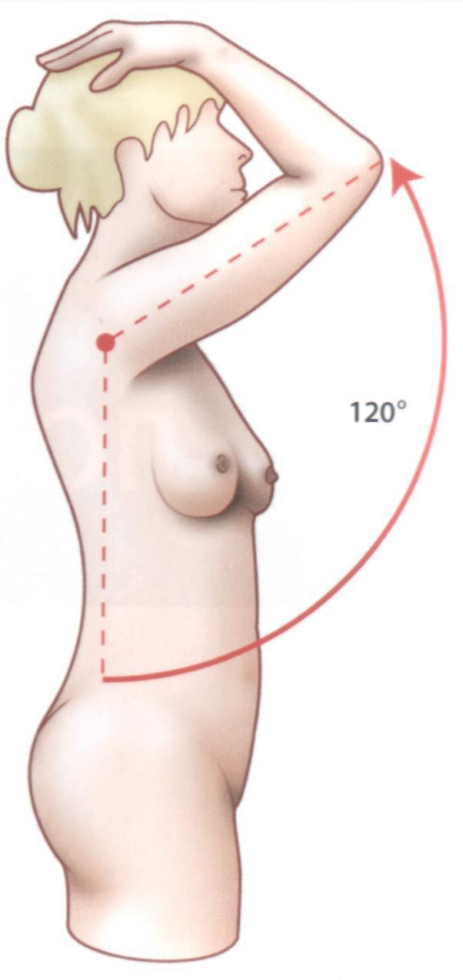

Оценка объема движений в плечевом суставе

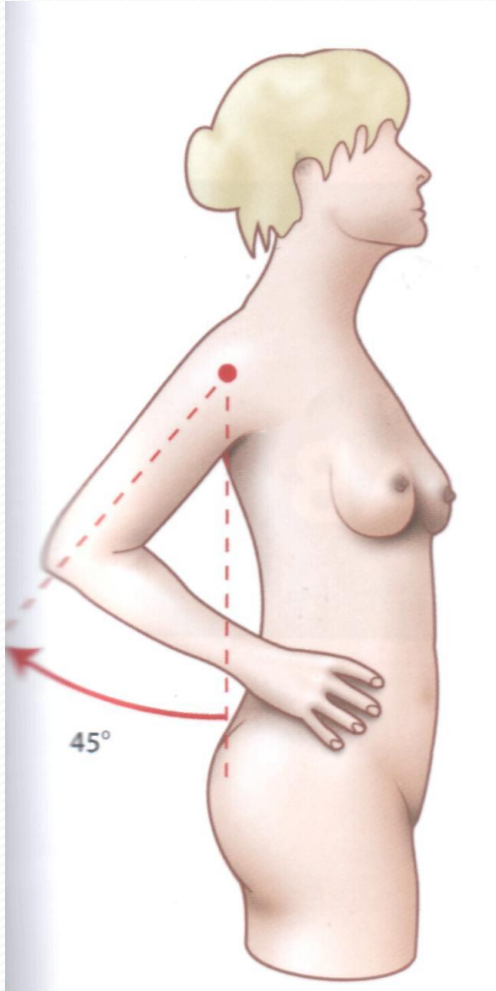

Оценка объема движений в плечевом суставе

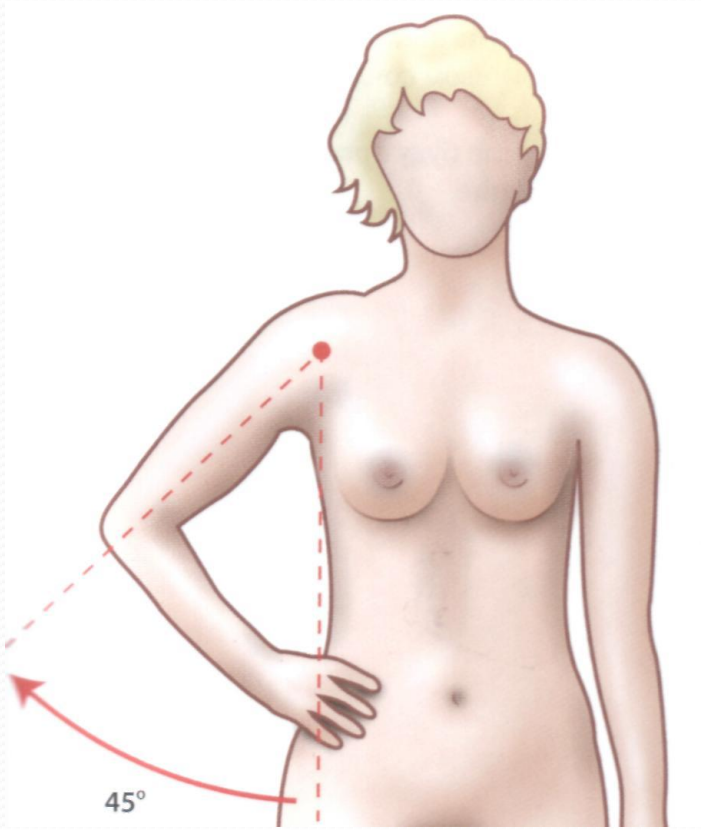

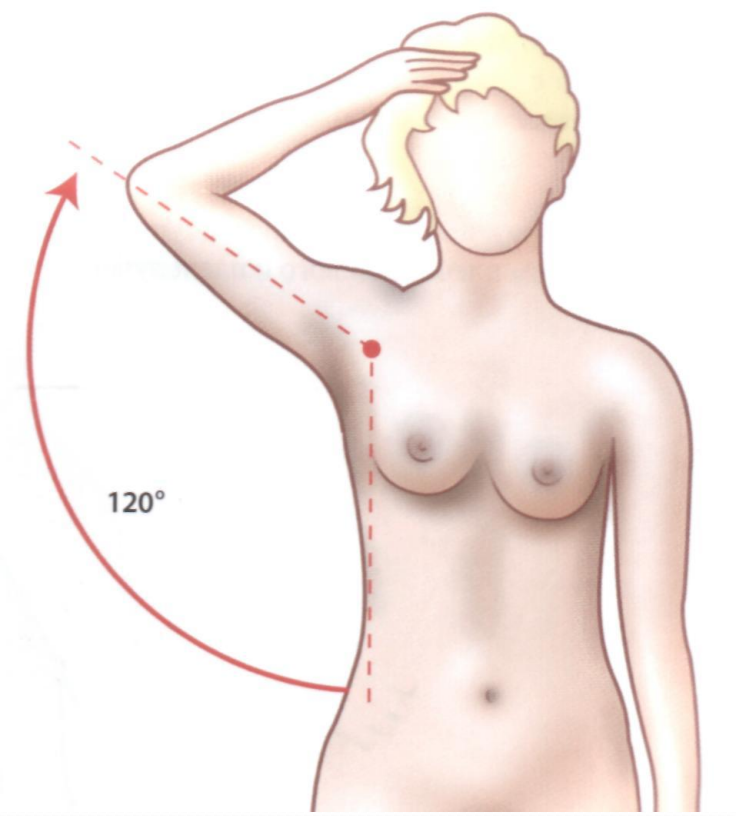

Действие мышц на плечевой сустав

- Сгибание - бицепс плеча, клювовидно-плечевая, передние пучки дельтовидной,, большая грудная
- Разгибание – трицепс плеча, задние пучки дельтовидной, широчайшая, большая и малая круглая, подостная
- Приведение – большая грудная, широчайшая, большая круглая, подостная, подлопаточная
- Отведение – дельтовидная и надостная
- Пронация – подлопаточная, большая грудная, передние пучки дельтовидной, широчайшая, большая круглая
- Супинация – задние пучки дельтовидной, подостная, малая круглая

Локтевой сустав

Плечелоктевой сустав

- Винтообразный (блоковидный), одноосный
- Комбинированный (с плечелучевым)
- Вокруг поперечной оси – сгибание, разгибание
- Особенность: сгибание происходит по направлению плечевого сустава противоположной стороны

Плечелучевой сустав

- Шаровидный
- Комбинированный с плечелоктевым, проксимальным и дистальным лучелоктевым
- Вокруг поперечной оси – сгибание, разгибание
- Вокруг вертикальной – вращение (пронация, супинация)

Проксимальный лучелоктевой

- Цилиндрический, одноостный, вращательный
- Комбинированный с плечелучевым и дистальным лучелоктевым суставами
- Вокруг вертикальной оси – вращение (пронация, супинация)

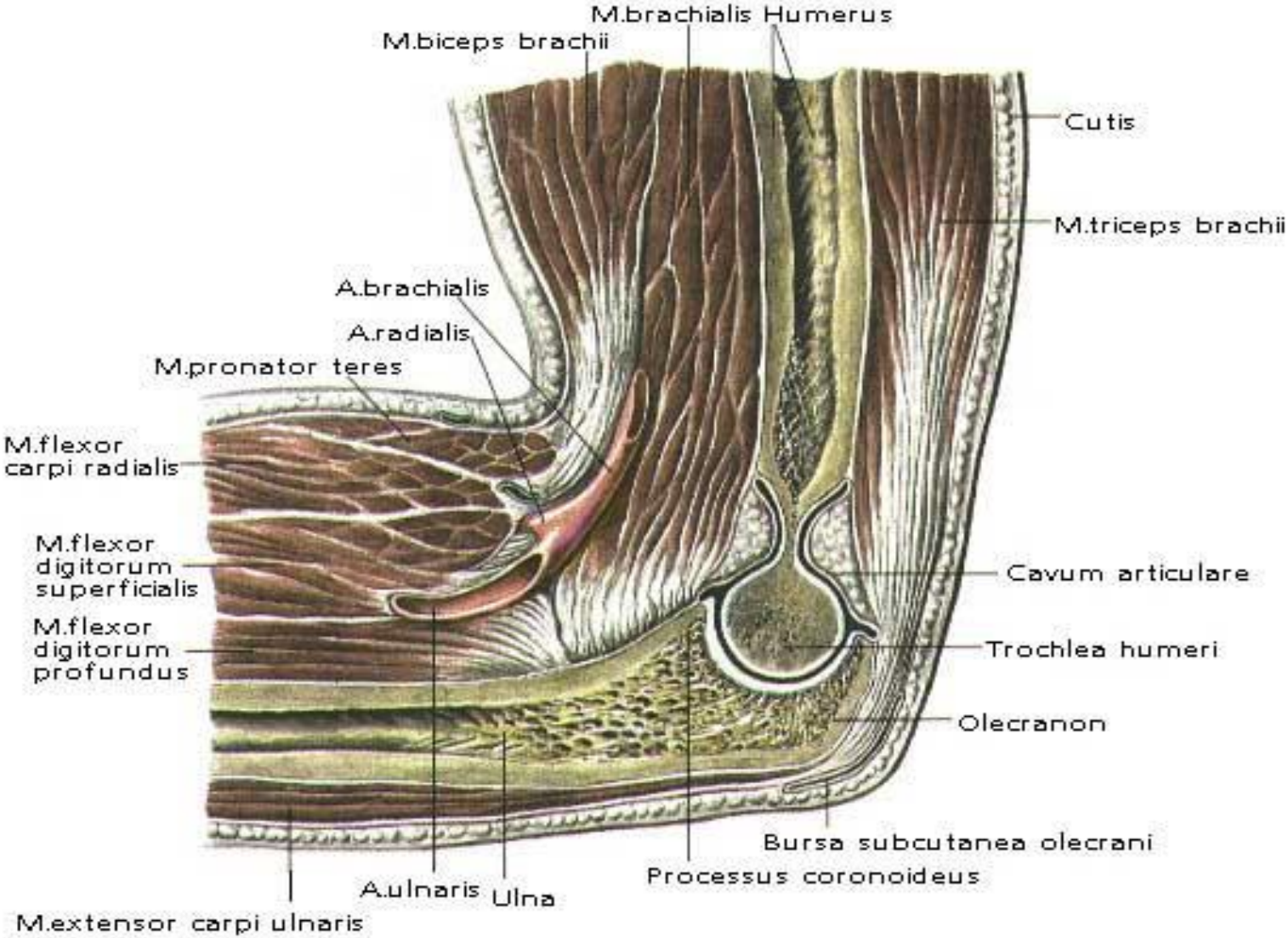
M.brachialis
Humerus
M.biceps brachii
Cutis
M.triceps brachii
A.brachialis
A.radialis
M.pronator teres
M.flexor carpi radialis
M.flexor digitorum superficialis
M.flexor digitorum profundus
Cavum articulare
Trochlea humeri
Olecranon
Bursa subcutanea olecrani
Processus coronoideus
A.ulnaris
Ulna
M.extensor carpi ulnaris

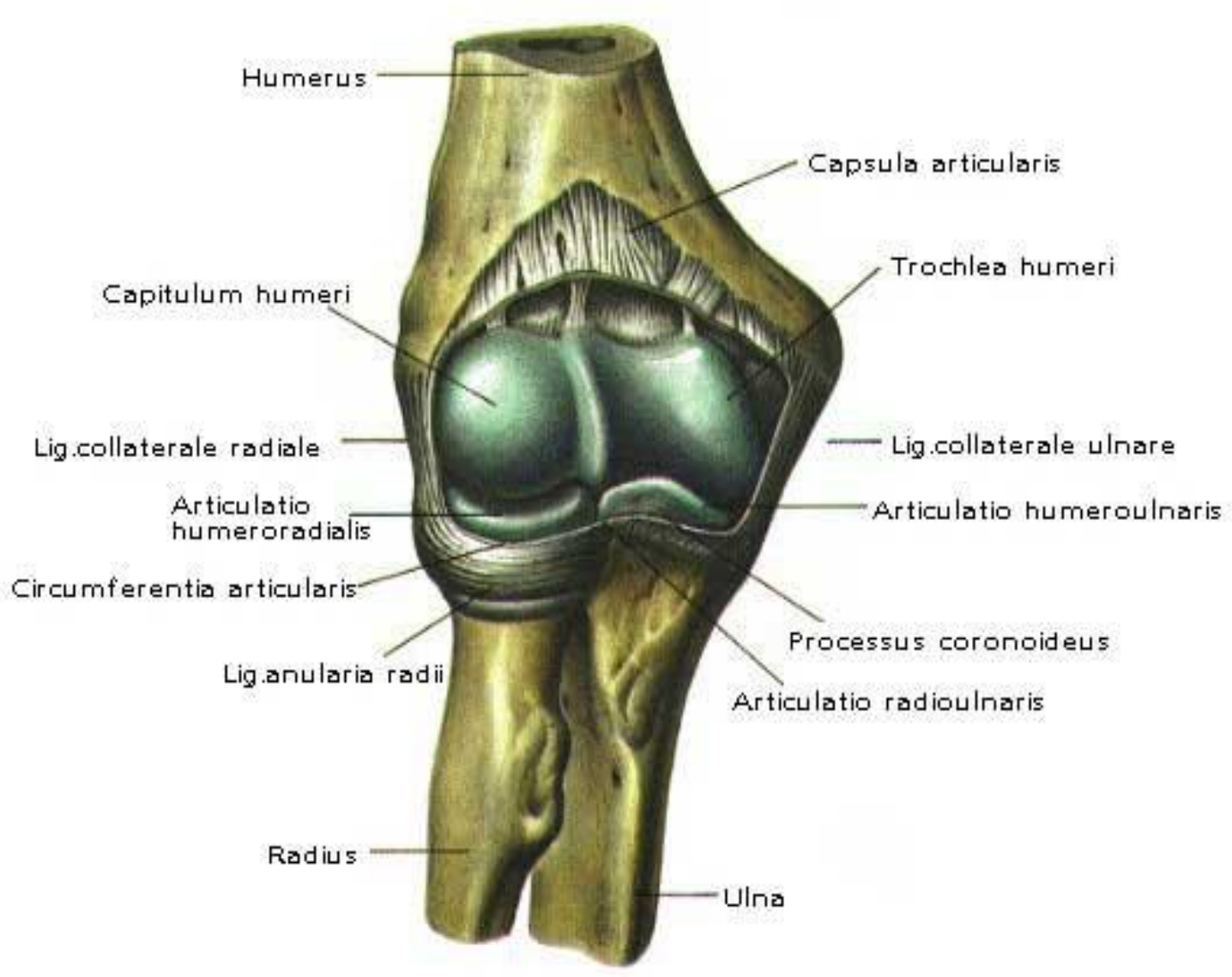
Humerus
Capsula articularis
Trochlea humeri
Capitulum humeri
Lig.collaterale radiale
Lig.collaterale ulnare
Articulatio humeroradialis
Articulatio humeroulnaris
Circumferentia articularis
Processus coronoideus
Lig.anularia radii
Articulatio radioulnaris
Radius
Ulna

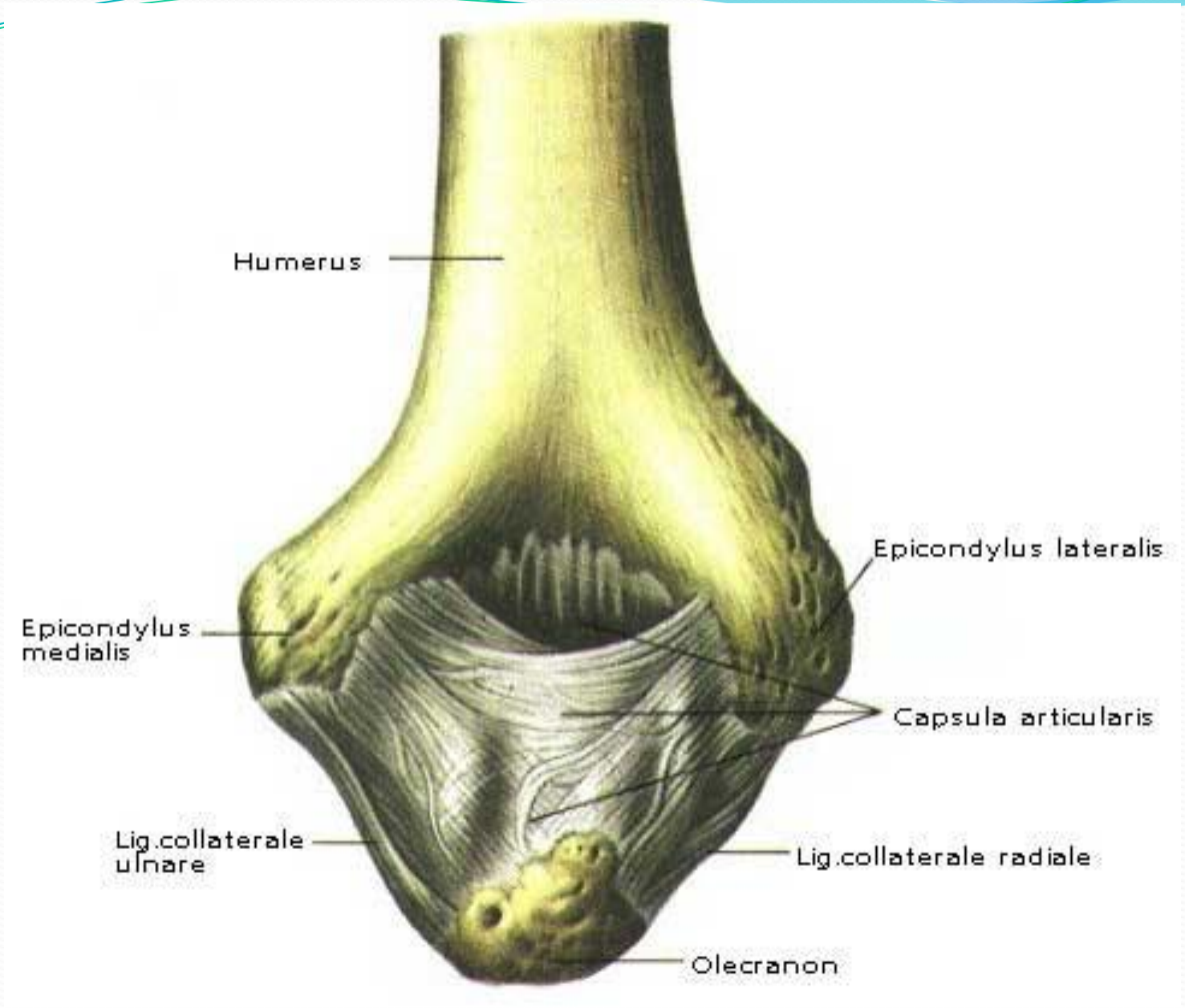
Humerus
Epicondylus lateralis
Epicondylus medialis
Capsula articularis
Lig.collaterale ulnare
Lig.collaterale radiale
Olecranon

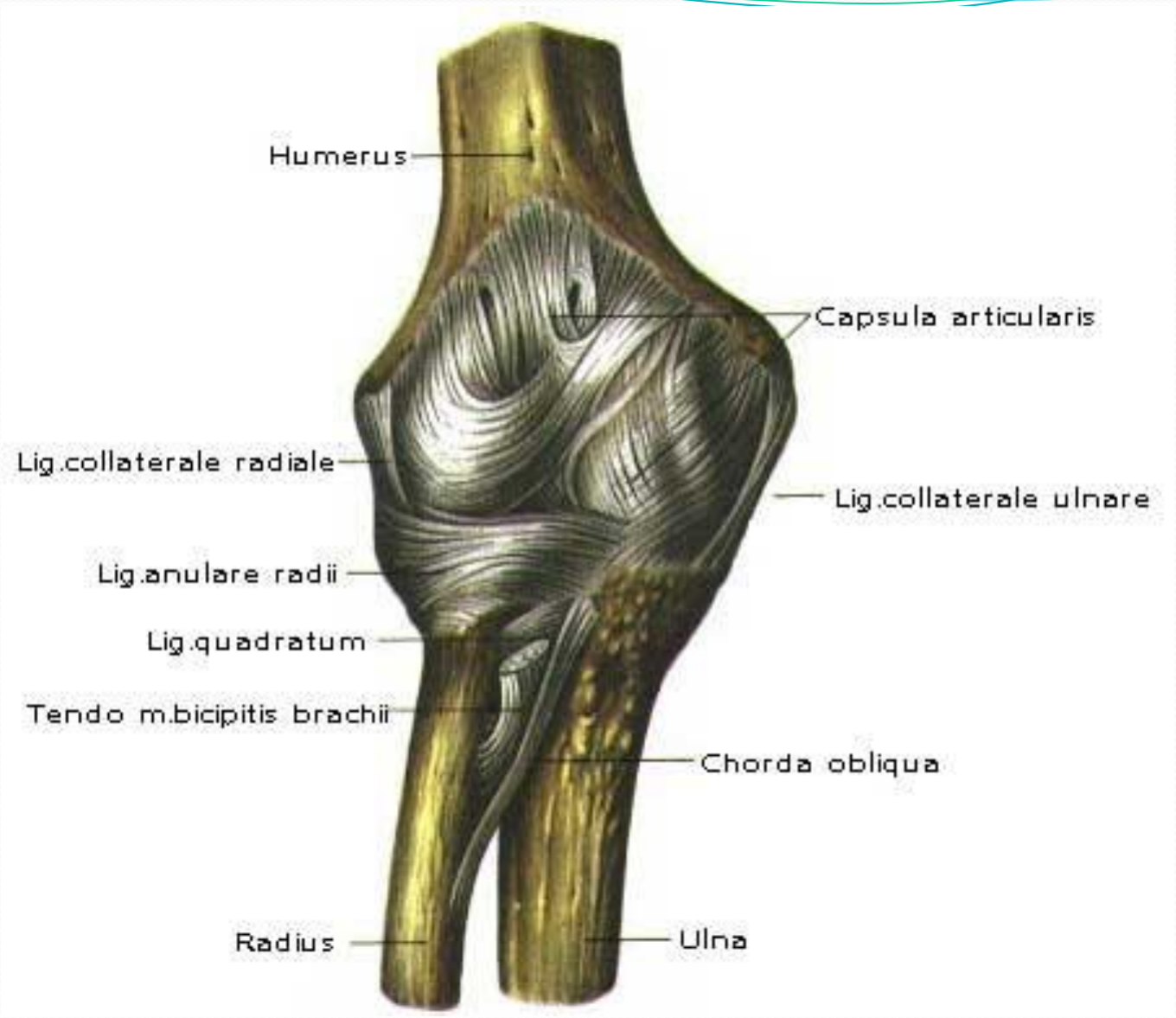
Humerus
Capsula articularis
Lig.collaterale radiale
Lig.collaterale ulnare
Lig.anulare radii
Lig.quadratum
Tendo m.bicipitis brachii
Chorda obliqua
Radius
Ulna

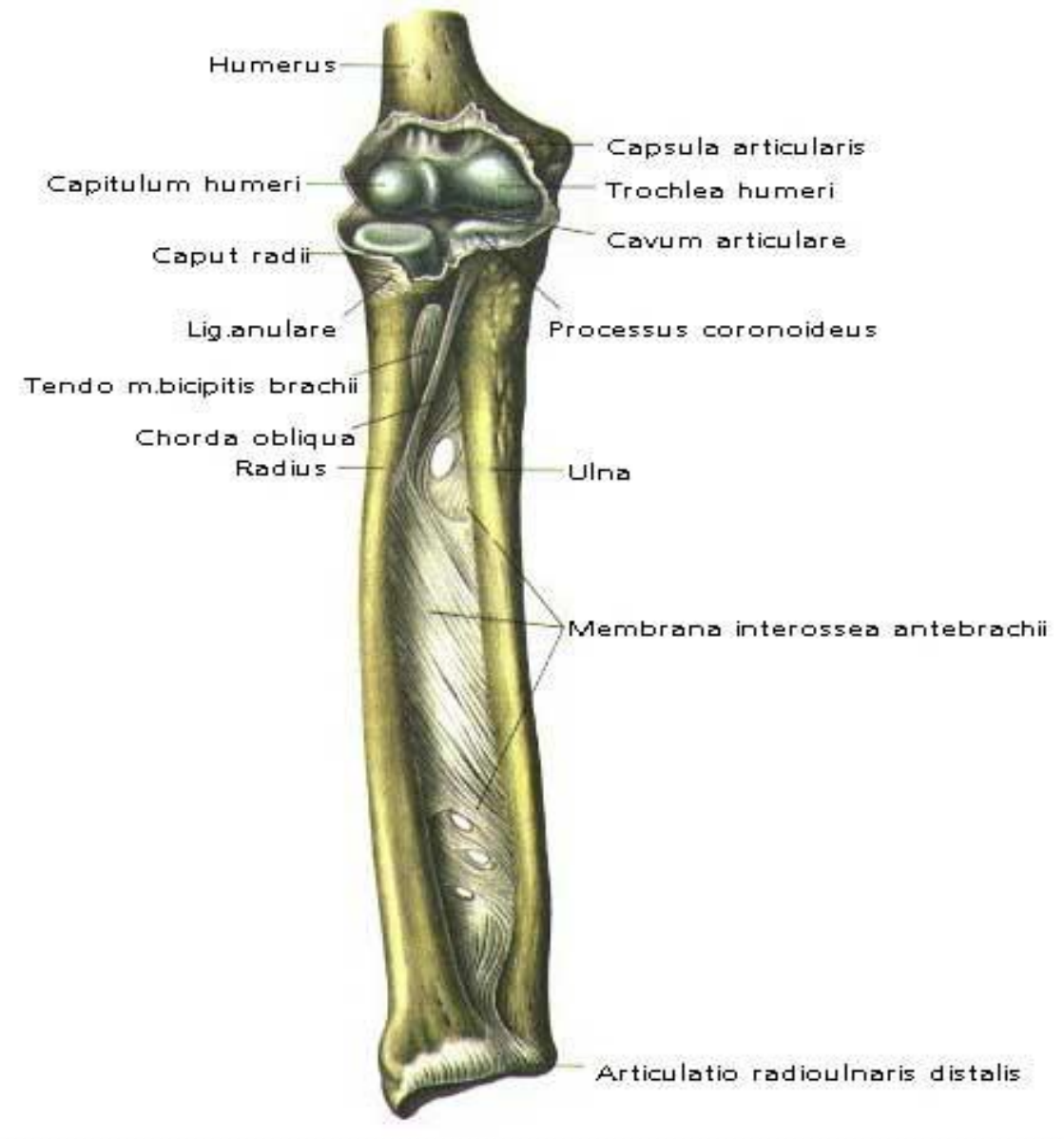
Humerus
Capsula articularis
Capitulum humeri
Trochlea humeri
Cavum articulare
Caput radii
Lig.anulare
Processus coronoideus
Tendo m.bicipitis brachii
Chorda obliqua
Radius
Ulna
Membrana interossea antebrachii
Articulatio radioulnaris distalis

Плечевая мышца

- Начало: на наружной и передней поверхности плечевой кости
- Крепление: на бугристости локтевой кости, а также частично к капсуле локтевого сустава.
- Функция: сгибает предплечье

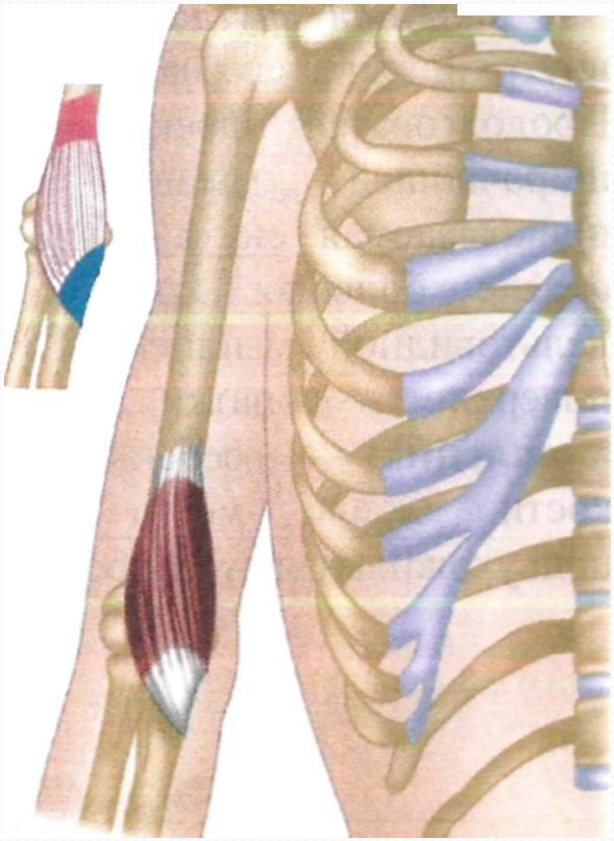

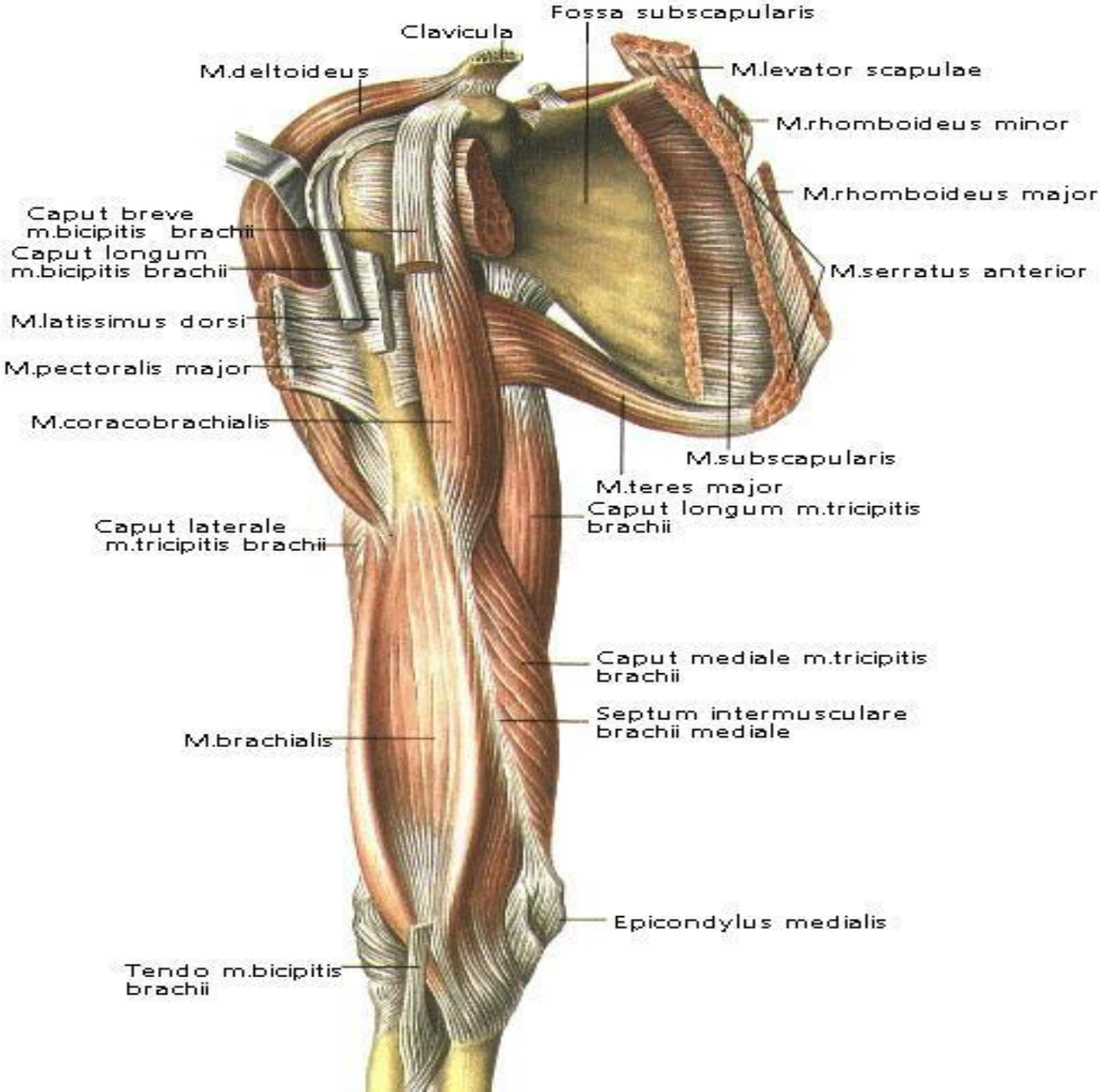
Fossa subscapularis
Clavicula
M.deltoideus
M.levator scapulae
M.rhomboideus minor
M.rhomboideus major
Caput breve
m.bicipitis brachii
Caput longum
m.bicipitis brachii
M.serratus anterior
M.latissimus dorsi
M.pectoralis major
M.coracobrachialis
M.subscapularis
M.teres major
Caput longum m.tricipitis
brachii
Caput laterale
m.tricipitis brachii
Caput mediale m.tricipitis
brachii
Septum intermusculare
brachii mediale
M.brachialis
Epicondylus medialis
Tendo m.bicipitis
brachii

Локтевая мышца

- Начало: на латеральном надмыщелке плечевой кости
- Крепление: на локтевом отростке и задней поверхности тела локтевой кости
- Функция: разгибает предплечье в локтевом суставе, оттягивая капсулу локтевого сустава

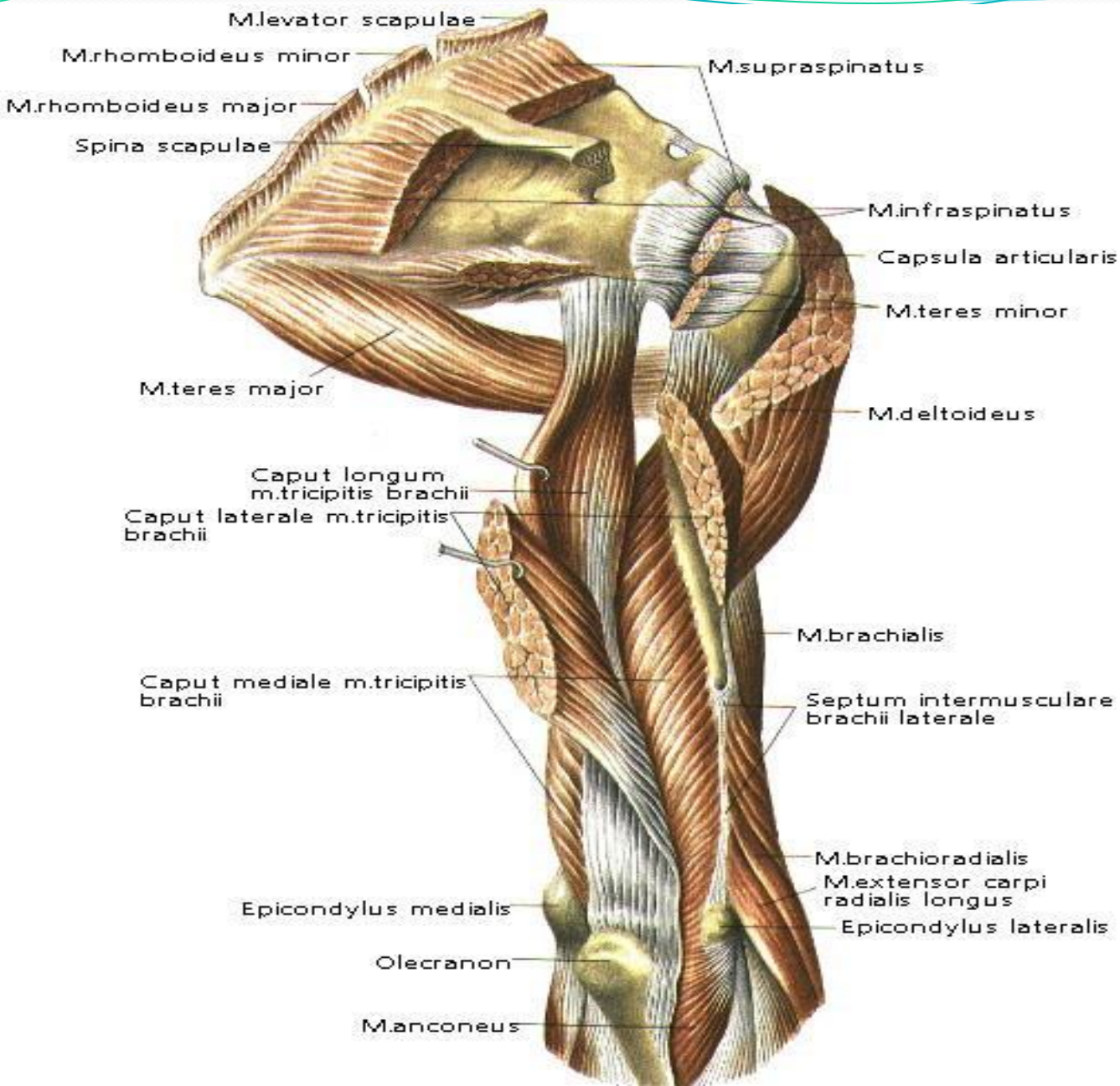
M.levator scapulae
M.rhomboideus minor
M.rhomboideus major
Spina scapulae
M.supraspinatus
M.infraspinatus
Capsula articularis
M.teres minor
M.teres major
M.deltoideus
Caput longum
m.tricipitis brachii
Caput laterale m.tricipitis
brachii
M.brachialis
Caput mediale m.tricipitis
brachii
Septum intermusculare
brachii laterale
M.brachioradialis
M.extensor carpi
radialis longus
Epicondylus medialis
Epicondylus lateralis
Olecranon
M.anconeus

Действие мышц на локтевой сустав

- Сгибание – бицепс плеча, плечелучевая, круглый пронатор
- Разгибание – трицепс, локтевая мышца
- Пронация – круглый пронатор, квадратный пронатор, плечелучевая
- Супинация – супинатор, бицепс, плечелучевая

Амплитуда движений

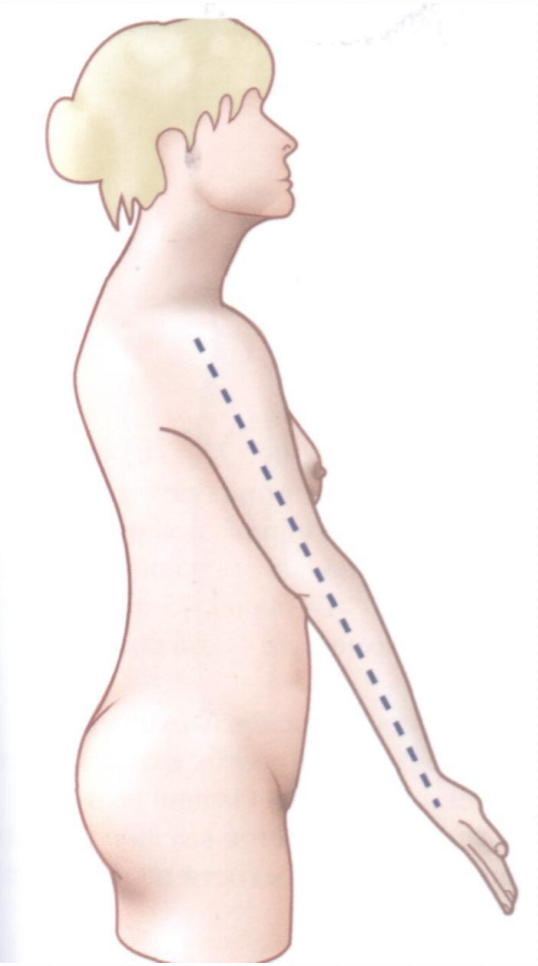

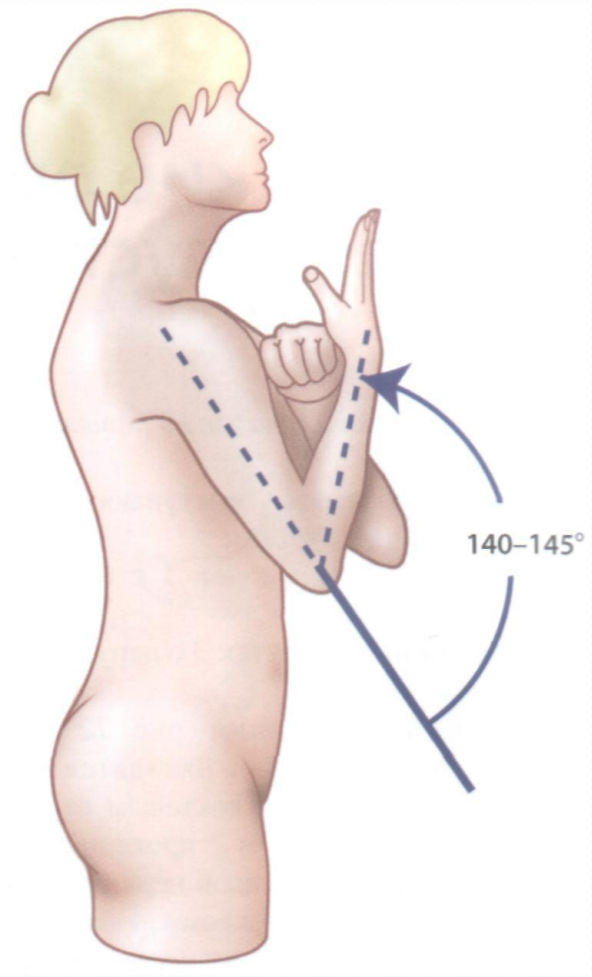

Передняя группа мышц поверхностный слой

- Функция: сгибатели кисти и пальцев и пронаторы
- Круглый пронатор
- Лучевой сгибатель запястья
- Длинная ладонная мышца
- Поверхностный сгибатель пальцев
- Локтевой сгибатель запястья

Передняя группа мышц глубокий слой

- Функция: сгибатели кисти и пальцев и пронаторы
- Длинный сгибатель большого пальца
- Глубокий сгибатель пальцев
- Квадратный пронатор

Задняя группа мышц поверхностный слой

- Функция: разгибатели кисти и пальцев и супинаторы
- Плечелучевая мышца
- Длинный лучевой разгибатель запястья
- Короткий лучевой разгибатель запястья
- Разгибатель пальцев
- Локтевой разгибатель запястья

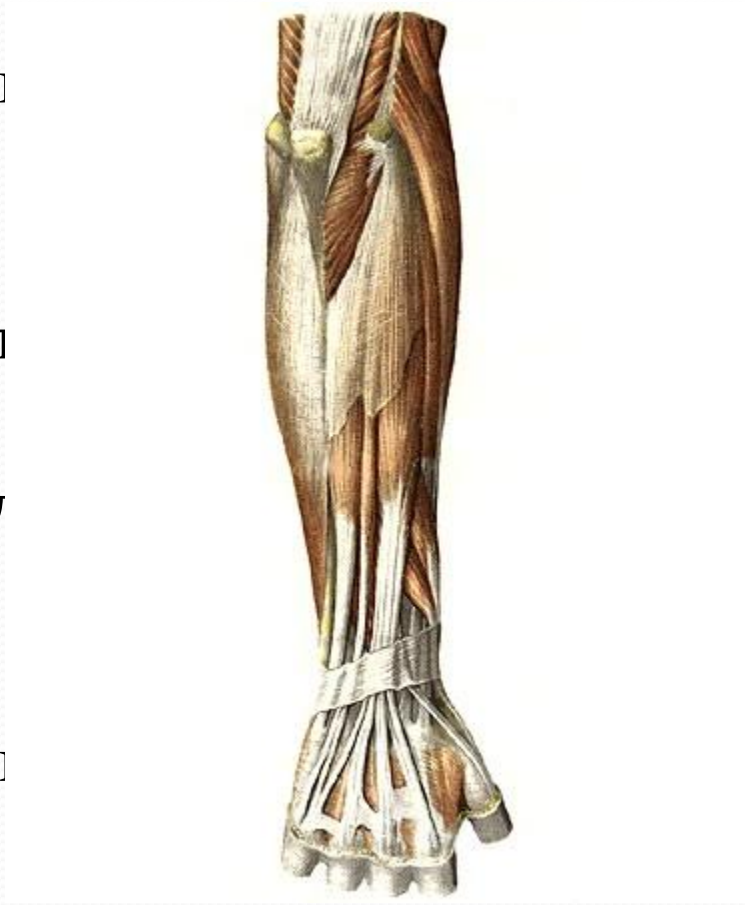

Задняя группа мышц глубокий слой

- Функция: разгибатели кисти и пальцев и супинаторы
- Супинатор
- Длинная отводящая мышца большого пальца
- Короткий разгибатель большого пальца
- Длинный разгибатель большого пальца
- Разгибатель указательного пальца

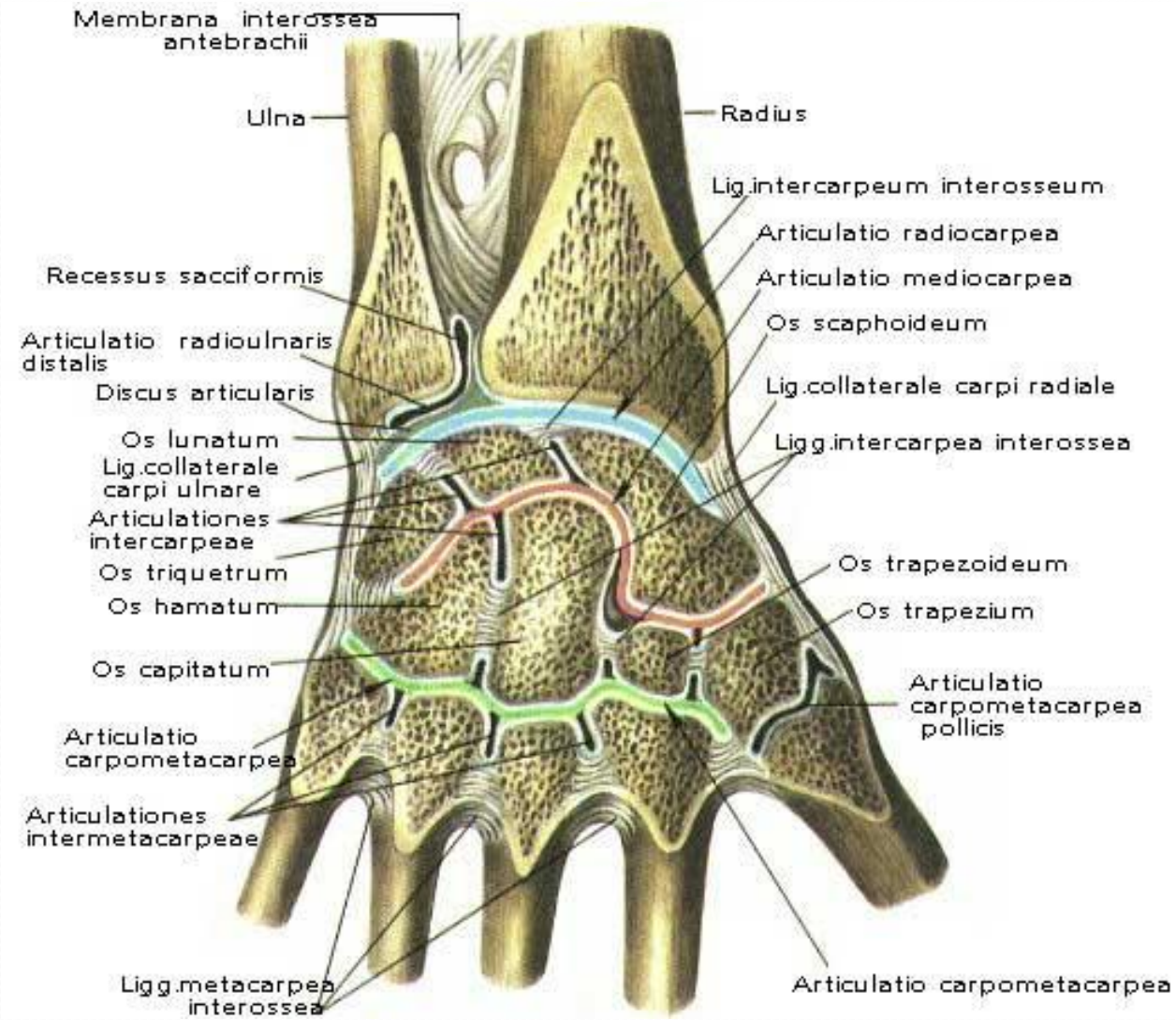
Membrana interossea antebrachii
Ulna
Radius
Lig.intercarpeum interosseum
Articulatio radiocarpea
Articulatio mediocarpea
Os scaphoideum
Lig.collaterale carpi radiale
Ligg.intercarpea interossea
Recessus sacciformis
Articulatio radioulnaris distalis
Discus articularis
Os lunatum
Lig.collaterale carpi ulnare
Articulationes intercarpeae
Os triquetrum
Os hamatum
Os capitatum
Os trapezoideum
Os trapezium
Articulatio carpometacarpea pollicis
Articulatio carpometacarpea
Articulationes intermetacarpeae
Ligg.metacarpea interossea
Articulatio carpometacarpea

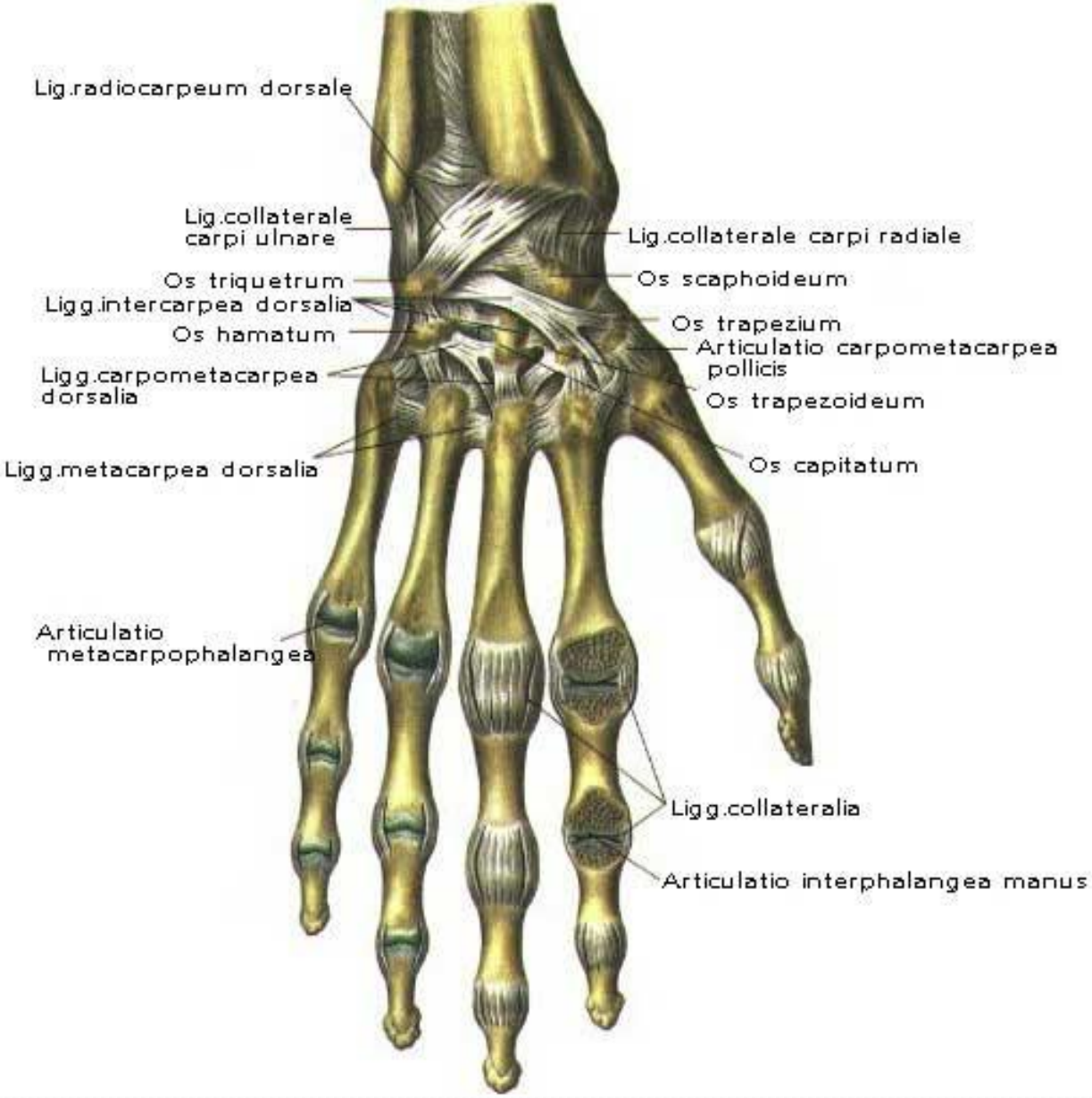
Lig.radiocarpeum dorsale
Lig.collaterale carpi ulnare
Lig.collaterale carpi radiale
Os triquetrum
Os scaphoideum
Ligg.intercarpea dorsalia
Os trapezium
Os hamatum
Articulatio carpometacarpea pollicis
Ligg.carpometacarpea dorsalia
Os trapezoideum
Ligg.metacarpea dorsalia
Os capitatum
Articulatio metacarpophalangea
Ligg.collateralia
Articulatio interphalangea manus

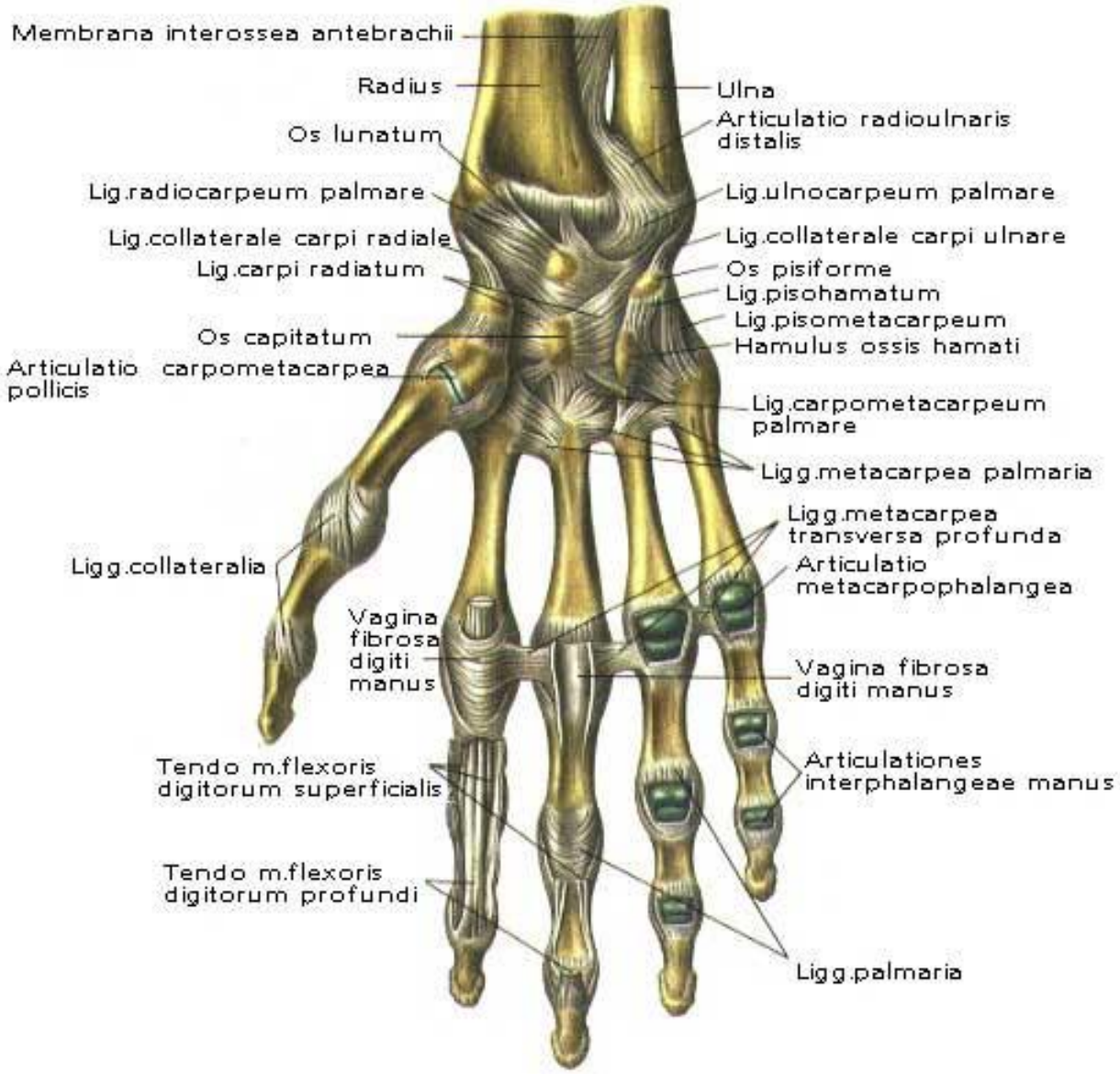
Membrana interossea antebrachii
Radius
Ulna
Os lunatum
Articulatio radioulnaris distalis
Lig.radiocarpeum palmare
Lig.ulnocarpeum palmare
Lig.collaterale carpi radiale
Lig.collaterale carpi ulnare
Lig.carpi radiatum
Os pisiforme
Lig.pisohamatum
Lig.pisometacarpeum
Os capitatum
Hamulus ossis hamati
Articulatio carpometacarpea pollicis
Lig.carpometacarpeum palmare
Ligg.metacarpea palmaria
Ligg.metacarpea transversa profunda
Ligg.collateralia
Articulatio metacarpophalangea
Vagina fibrosa digiti manus
Vagina fibrosa digiti manus
Tendo m.flexoris digitorum superficialis
Articulationes interphalangeae manus
Tendo m.flexoris digitorum profundi
Ligg.palmaria

Мышцы кисти

Мышцы возвышения большого пальца:

- короткая отводящая мышца большого пальца,
- короткий сгибатель большого пальца,
- мышца противопоставляющая большой палец,
- мышца приводящая большой палец

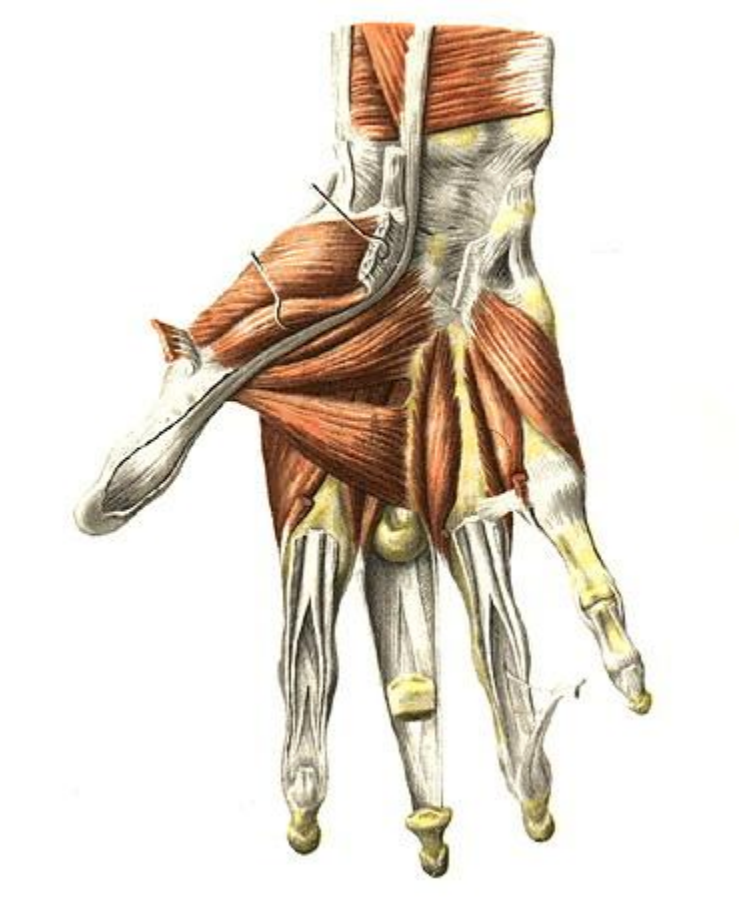

Мышцы кисти

Мышцы возвышения мизинца:

- Мышца отводящая мизинец,
- короткий сгибатель мизинца,
- мышца противопоставляющая мизинец,

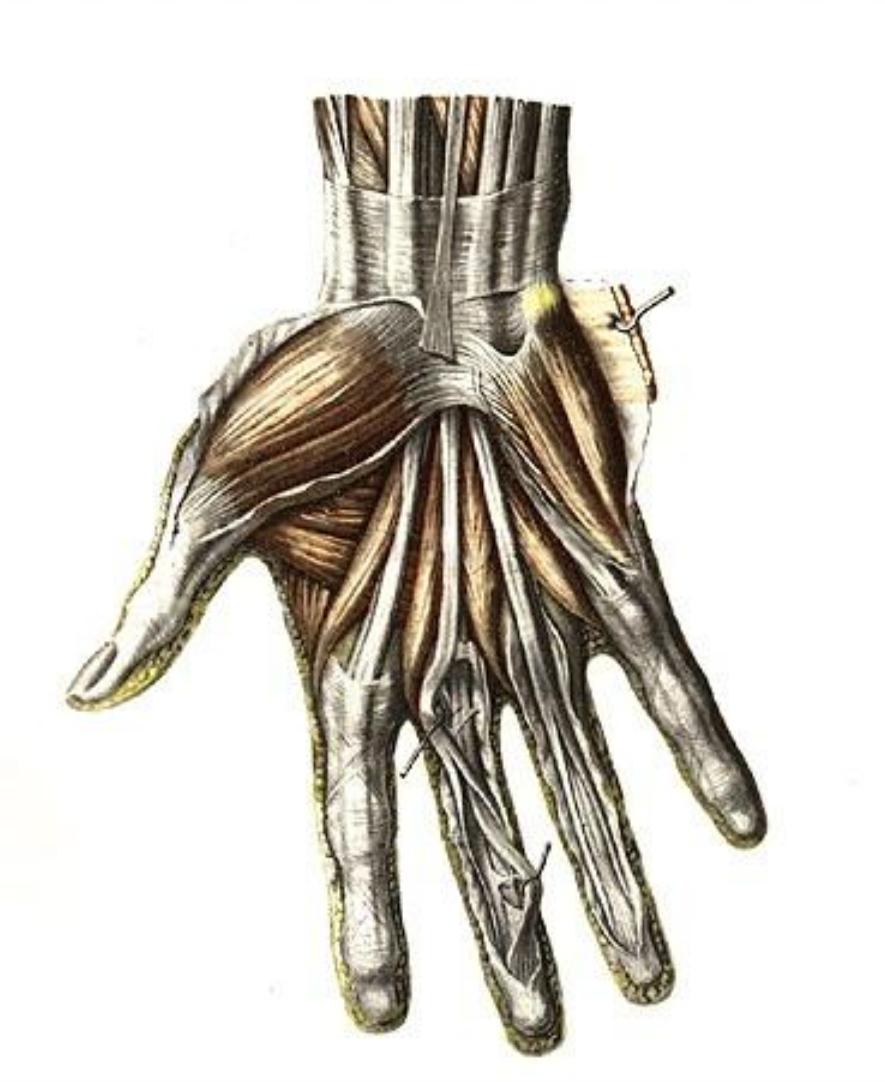

Мышцы кисти

Мышцы среднего слоя кисти:
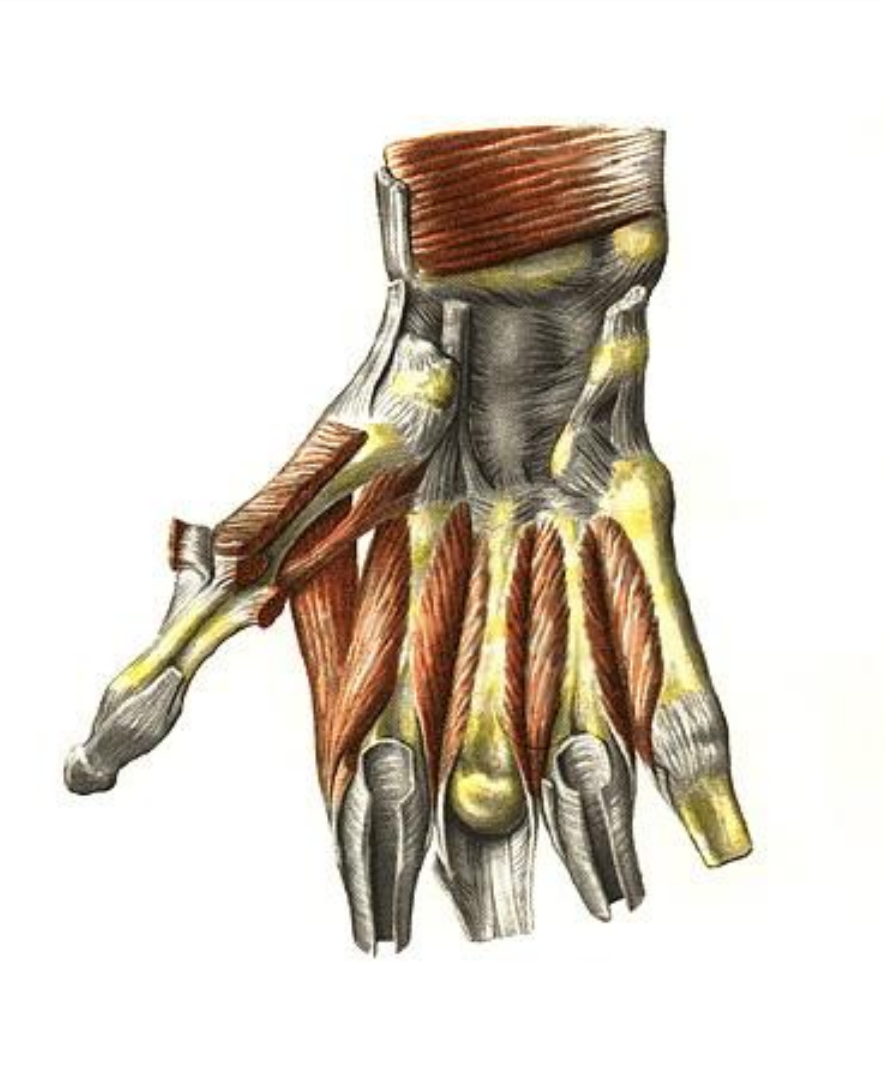
- Червеобразные мышцы
- Межкостные мышцы