

Цикл бойынша презентация:

Электрокардиография бойынша практикум Тақырып 1.

С.Д. Асфендияров атындағы ҚазҰМУ №3 ішікі аурулар кафедрасының
қызметкерлері:

Альмухамбетова Р.К.,

Жангелова Ш.Б.,

Попельная Л.А.

Шерияздан Ж.С. дайындаған.

Дәрісте қолданылған материалдар:

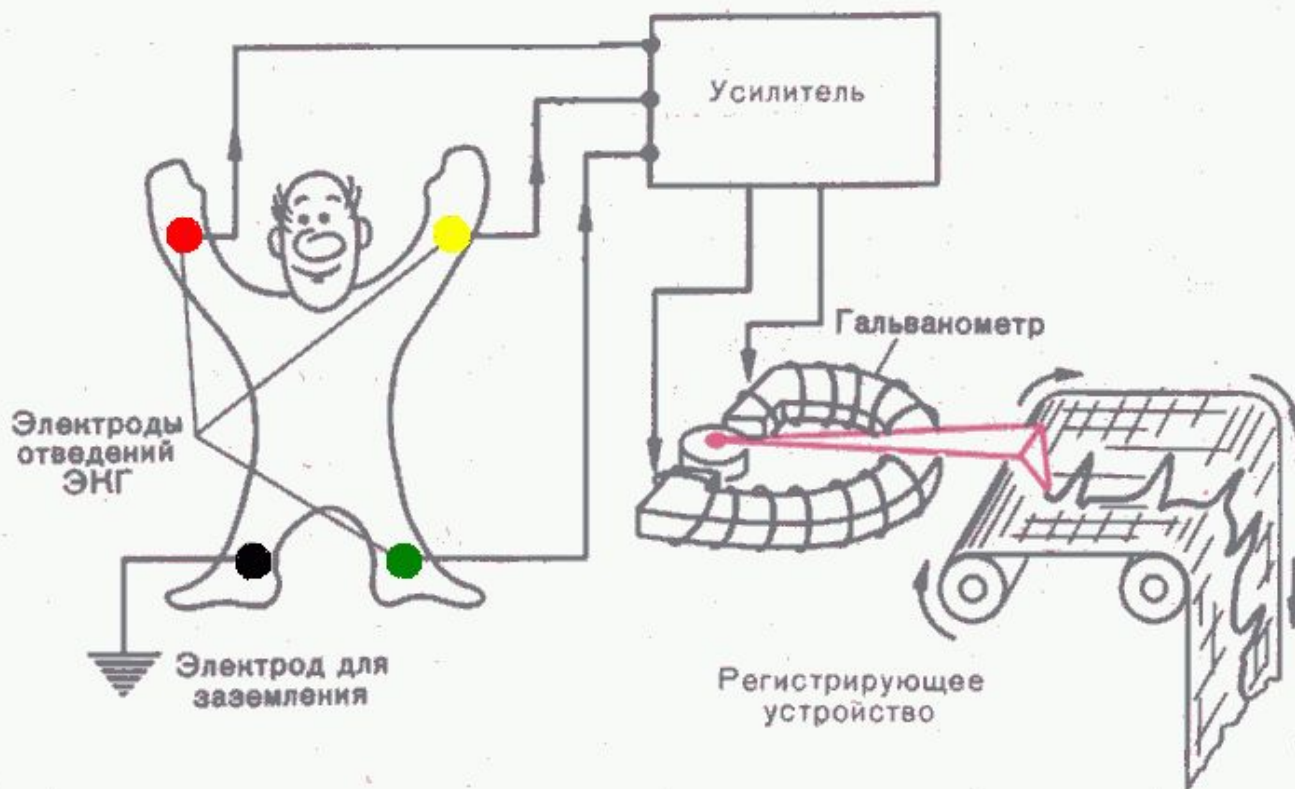- Мурашко В.В., Струтынский А.В. Электрокардиография. – 1991.
- Пропедевтика внутренних болезней. Г.И. Алексеев, О.В.Виноградскидің редакциялаумен – ВМА, 1987.
- E. Braunwald. A Textbook of CV Medicine. – 5 ed., 1997.
- www.cardiosite.ru. материалдары
- Әскери-медициналық академияның әскери-теңіз және жалпы терапия кафедрасы ассистенті м.ғ.к. А.И.Корзунның презентациясы

**Қарапайымды
қиындатудың қажеті
жоқ!**

**Жоқты құрастырудың
қажеті жоқ!**

Көргенімді – айтамын!

ЭКГ ПРИНЦИПІ



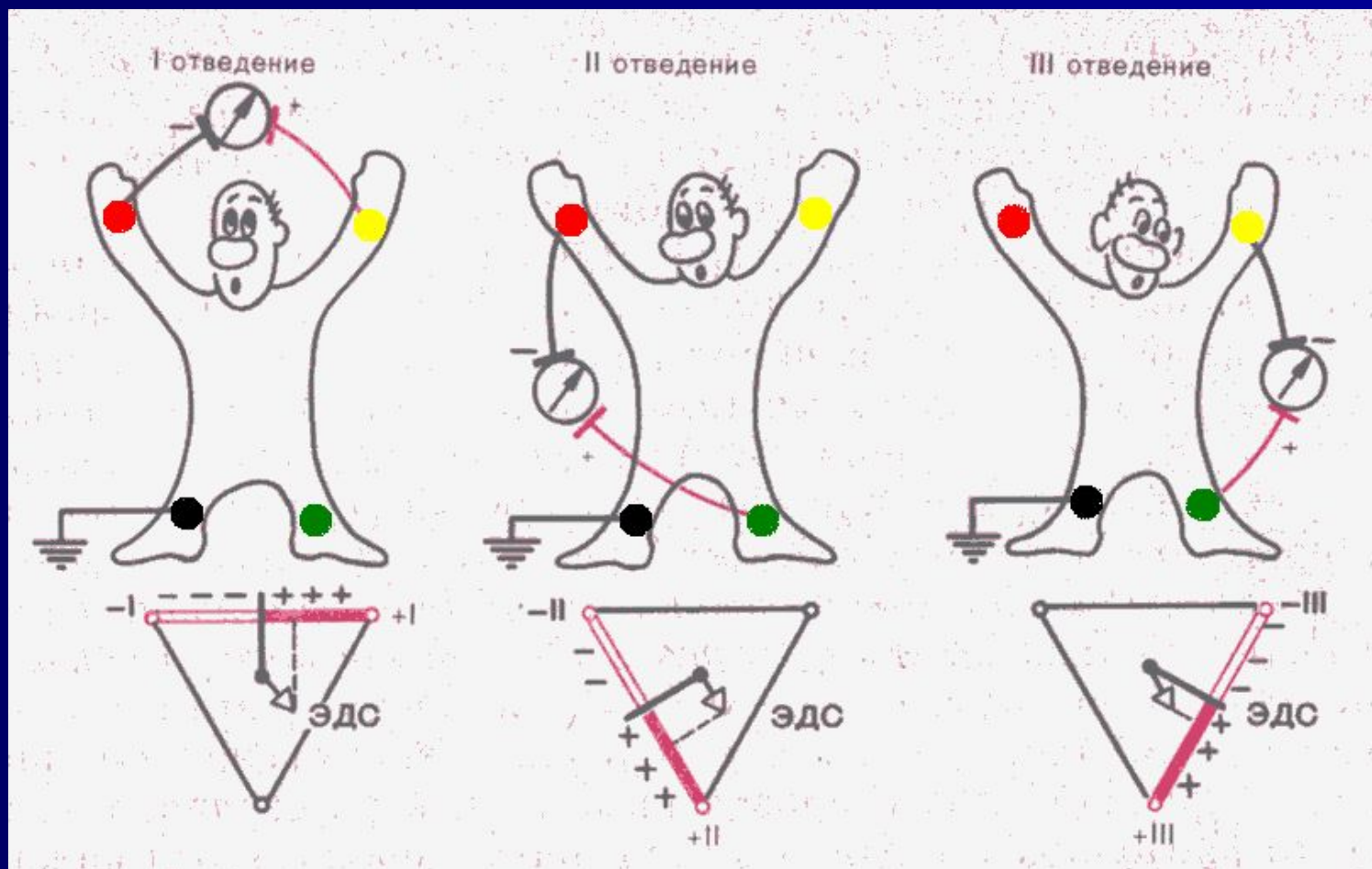
ЭКГ бөліктерінің өлшемдері

ЭКГ жазғанда – бақылау милливольтынан бастайды – 10 мВ (қажет болғанда 5 немесе 20 мВ немесе мм - биіктігі)

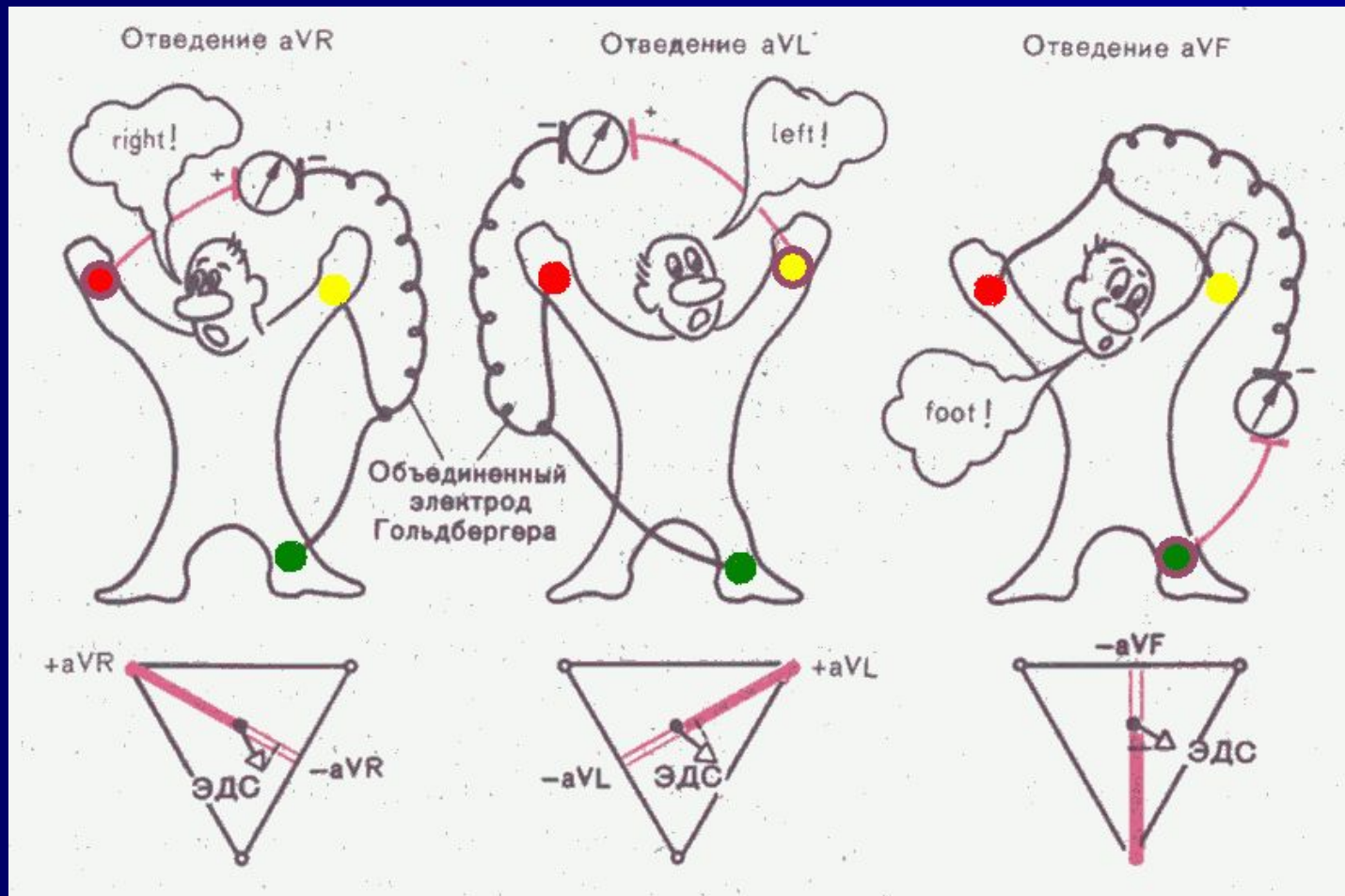
Әрдайым 12 шықпада жазылады (III, aVF-те тыныс алғанда да түсіру қажет)

Жылдамдығы	50 мм/с	25 мм/с
5 мм (үлкен торша)	0,1 с	0,2 с
1 мм (кіші торша)	0,02 с	0,04 с

Стандартты шықпалар



Стандартты аяқ-қолдан күшейтілген шықпалар

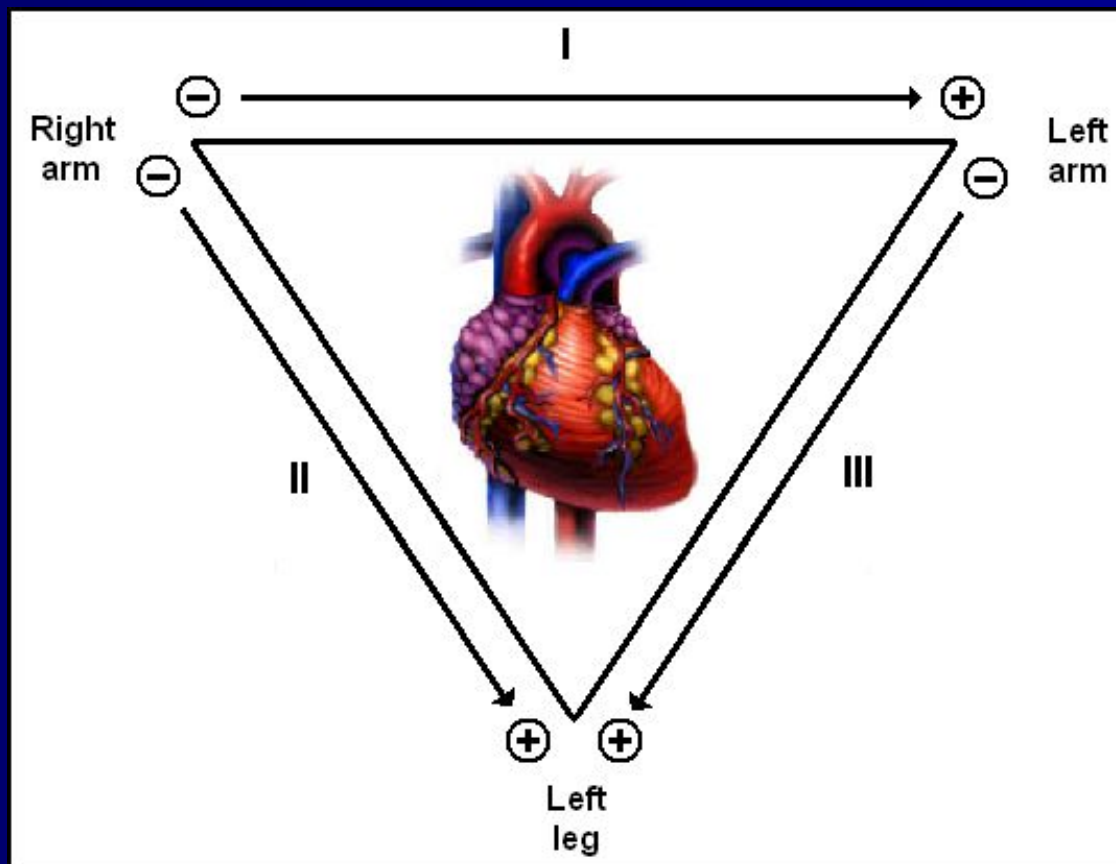


Стандартты шықпалар

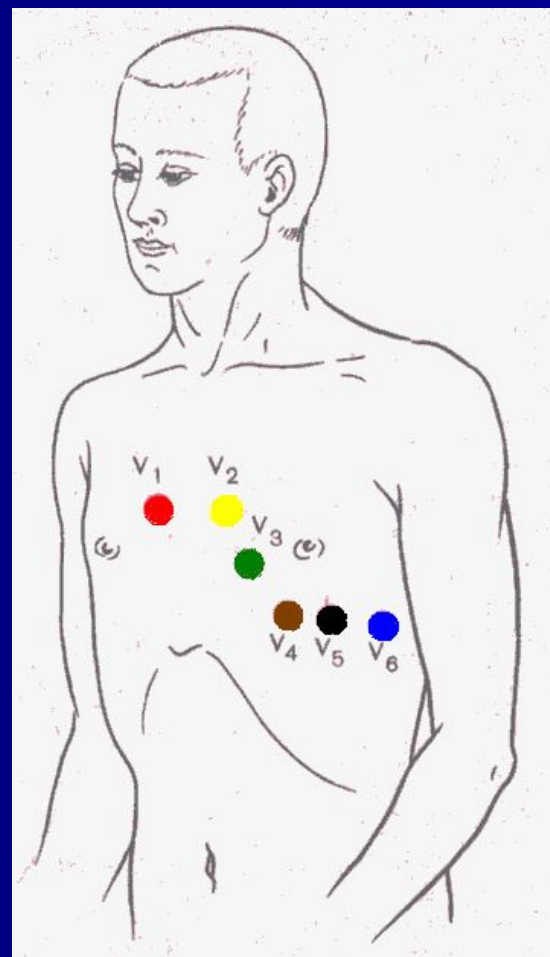
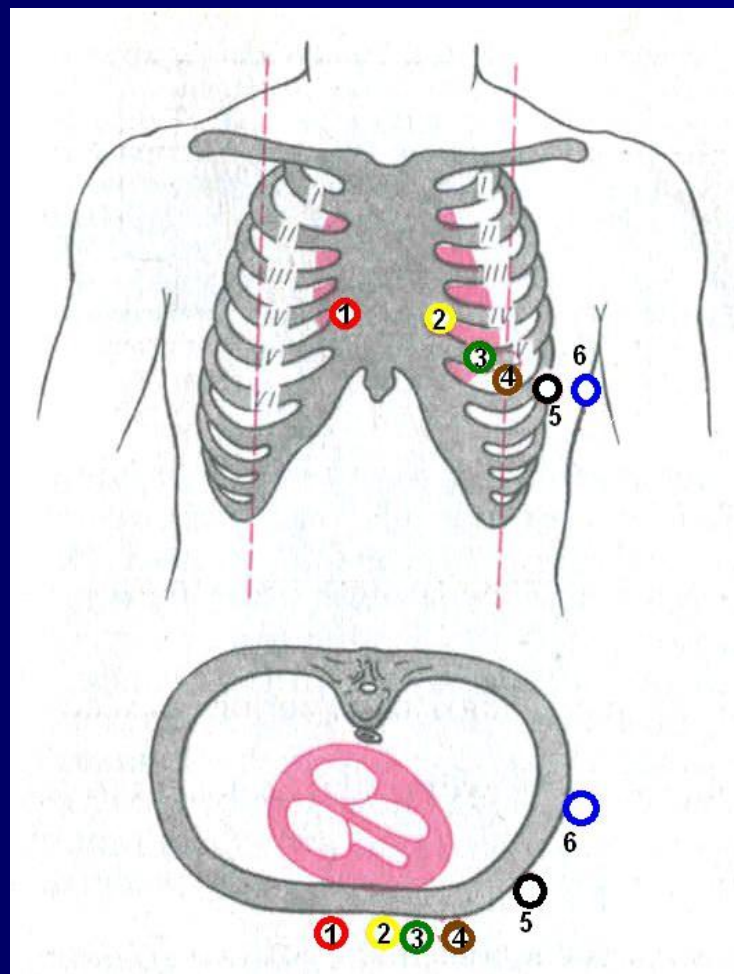
Аяқ-қолға стандартты электродтарды қоюдың ережелері:

- Электродтар оң қолдан бастап қойылады (оң – **Right**, қызыл – **Red**) – **ҚЫЗЫЛ** маркировкасы бар электрод.
- Әріқарай сағат тілі бойынша: **Қ**ызыл, **С**ары, **Ж**асыл, **Қ**ара.
- Түстерді бағдаршам түстері бойынша еске сақтау оңай: **Қ**ызыл, **С**ары, **Ж**асыл, оң қолдан басталады, **Қ**ара – бейтарап оң аяққа орналастырылады.

Эйнтховен үшбұрышы



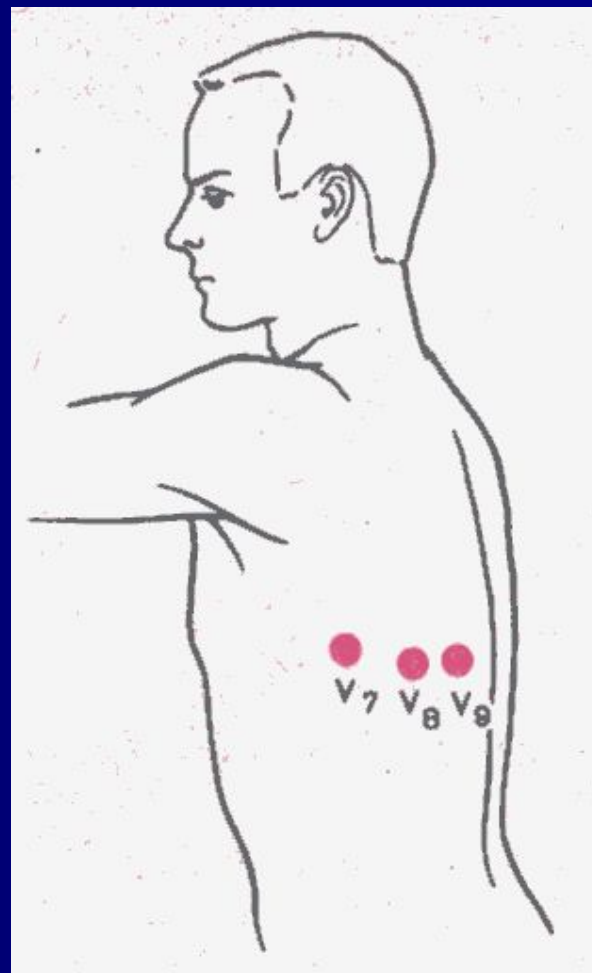
Кеуделік шықпалар



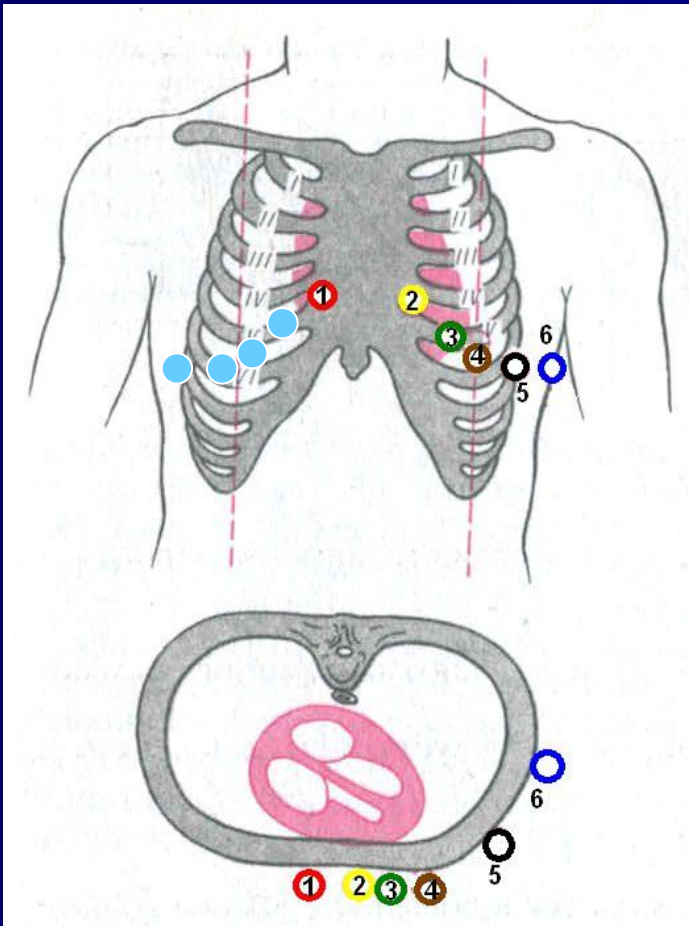
Көрсеткіштер бойынша қосымша шықпалар түсіріледі:

- Сол жақ кеуделік
- Оң жақ кеуделік
- Неб бойынша
- Өңеш арқылы эндограмма
- Жүрекішілік эндограмма
- Жүрекішілік картирлеу
(basket-катетер)

Сол жақ кеуделік шықпалар

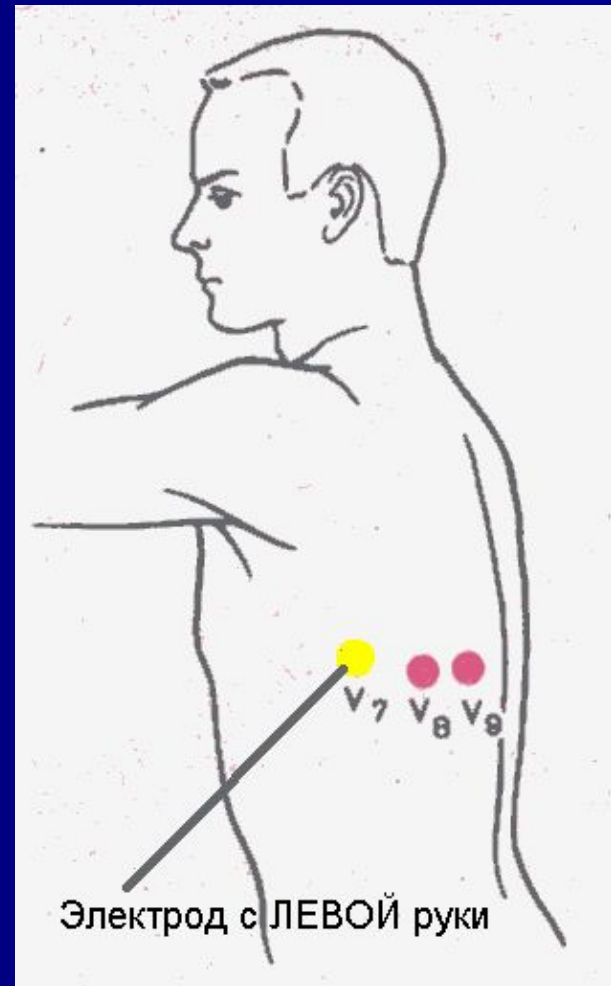
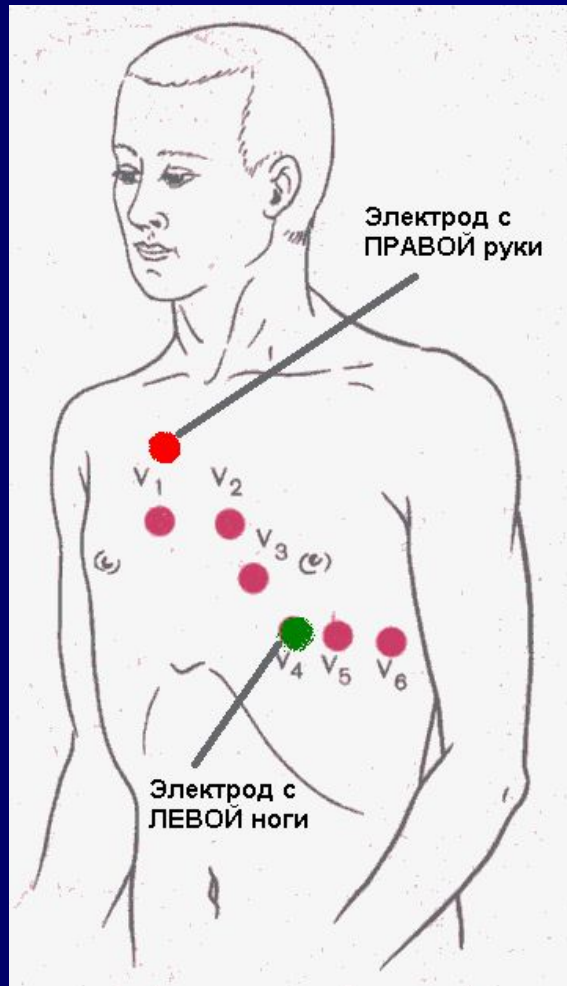


Оң жақ кеуделік шықпалар

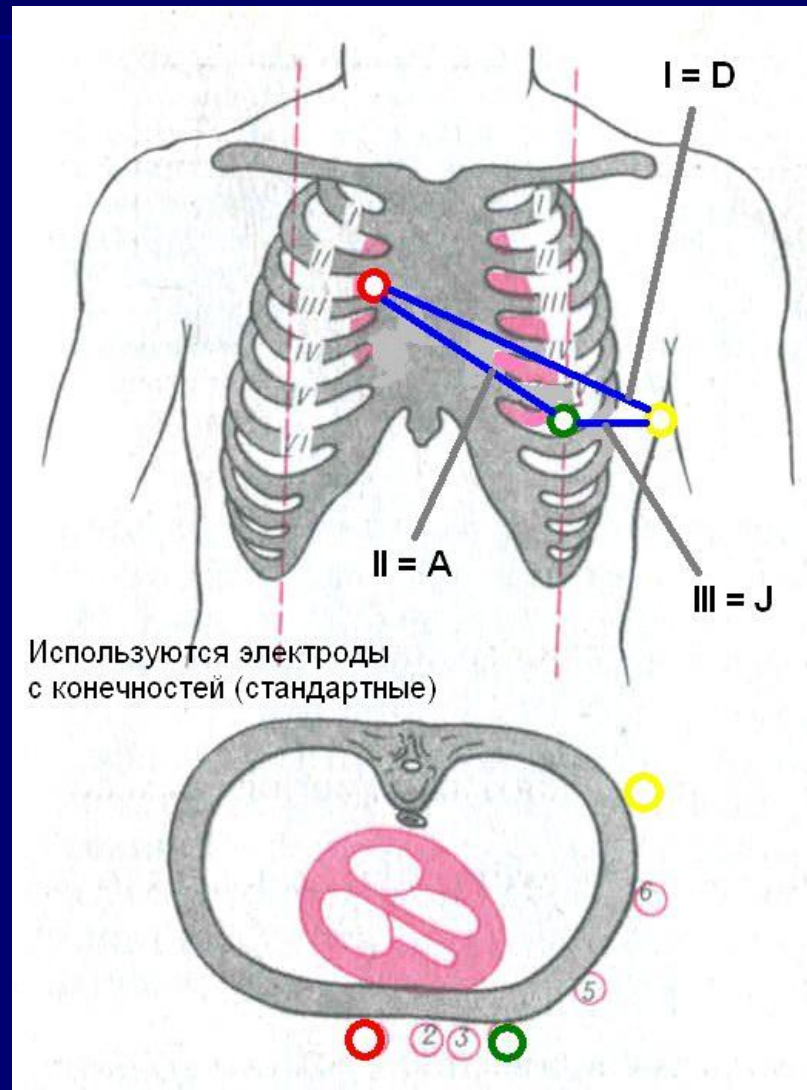


- V3R,
- V4R,
- V5R,
- V6R

Неб бойынша шықпалар



Неб бойынша шықпалар



Arrangement of Leads on the EKG

I	aVR	V ₁	V ₄
II	aVL	V ₂	V ₅
III	aVF	V ₃	V ₆

Anatomic Groups (Septum)

I Lateral	aVR None	V ₁ Septal	V ₄ Anterior
II Inferior	aVL Lateral	V ₂ Septal	V ₅ Lateral
III Inferior	aVF Inferior	V ₃ Anterior	V ₆ Lateral

Anatomic Groups (Anterior Wall)

I Lateral	aVR None	V ₁ Septal	V ₄ Anterior
II Inferior	aVL Lateral	V ₂ Septal	V ₅ Lateral
III Inferior	aVF Inferior	V ₃ Anterior	V ₆ Lateral

Anatomic Groups (Lateral Wall)

I Lateral	aVR None	V ₁ Septal	V ₄ Anterior
II Inferior	aVL Lateral	V ₂ Septal	V ₅ Lateral
III Inferior	aVF Inferior	V ₃ Anterior	V ₆ Lateral

Anatomic Groups (Inferior Wall)

I Lateral	aVR None	V ₁ Septal	V ₄ Anterior
II Inferior	aVL Lateral	V ₂ Septal	V ₅ Lateral
III Inferior	aVF Inferior	V ₃ Anterior	V ₆ Lateral

Көрсетілетін аймақтар

I Lateral	aVR None	V ₁ Septal	V ₄ Anterior
II Inferior	aVL Lateral	V ₂ Septal	V ₅ Lateral
III Inferior	aVF Inferior	V ₃ Anterior	V ₆ Lateral

Міндетті түрде көрсетілетін интервалдар мен қорытынды :

- P, PQ, QRS, QT, RR (min – max), вольтаж ↑↓
- Ырғақтың көзі
- Ырғақтың реттілігі (дұрыс немесе дұр.емес)
- ЖСЖ (ҚЖЖ)
- ЖЭӨ орналасуы
- ЭКГ синдромдары
- ЭКГ динамикада
- Қорытынды (*Сіздің лирикалық тұжырымыңыз*)

ЭКГ талдау – жазбаша бөлігі

- Жазбаша бөлігі **барлығына түсінікті жалпы қабылданаған пішінде** жазылады. Ең бастысы – ешқандай лирикалық талқылау болмауы керек, мысалы: шекті реполяризациялық өзгерістер немесе қарыншаішілік өткізгіштіктің бұзылысы немесе метаболикалық бұзылыс...
- Егер өзгерістер болса, онда – қандай?!
Егер өзгерістер болса, онда – олардың орналасуы?!
- Егер Сіз бірнәрсеге күмәндәнсәңіз, қиялыңызды жазғанша, көріп тұрғаныңызды жазыңыз. Мысалы, III және aVF шықпаларында теріс T сермесі. Бұл қалыпты жағдай ма немесе сол қарыншаның миокардының артқы – диафрагмалды қабырғаларының ишемиясы, сырқатнамада талқыласаңыз болады...
- Жазудың негізгі принципі –
«НЕНІ КӨРІП ТҰРМЫН – СОНЫ АЙТАМЫН!»

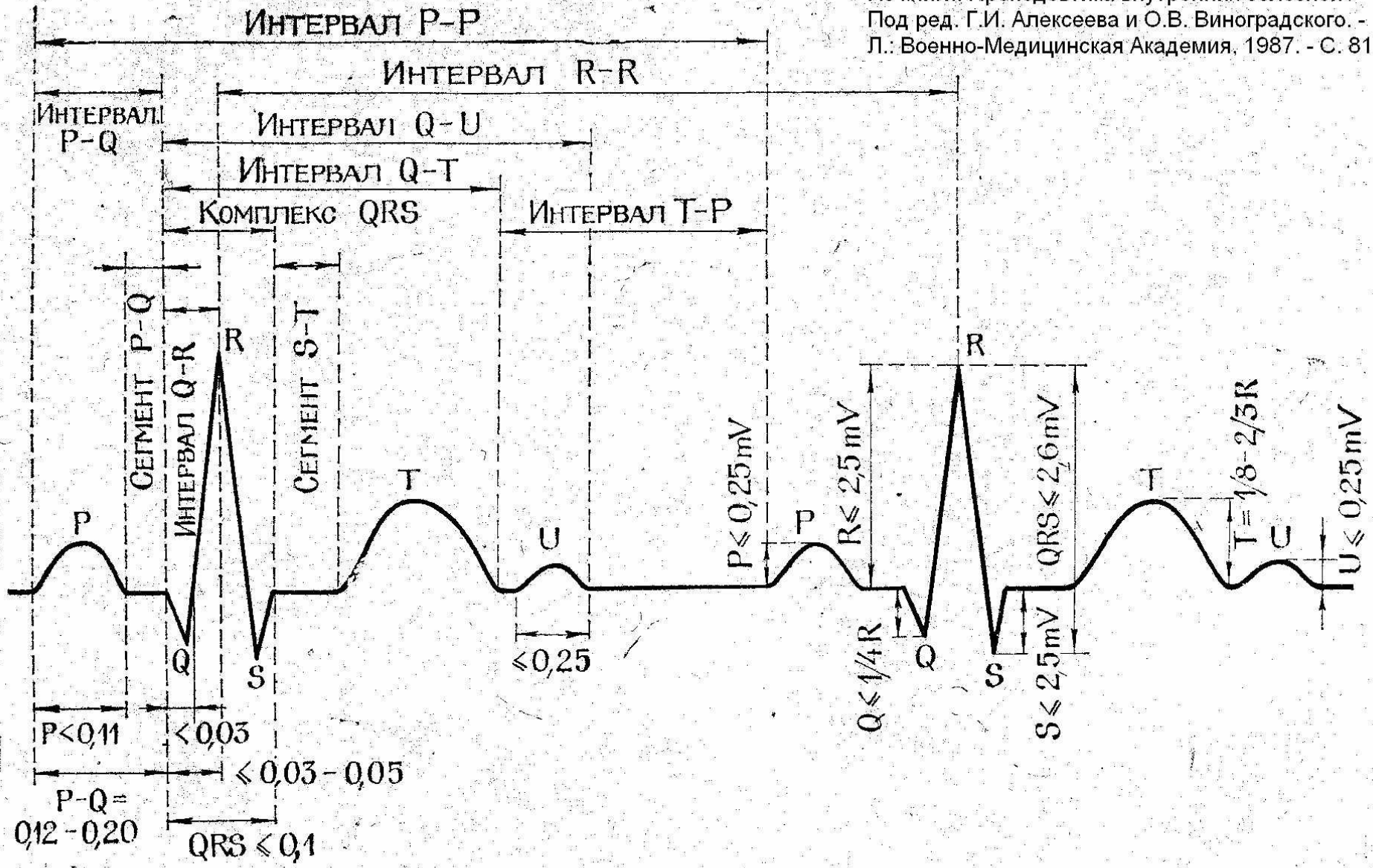
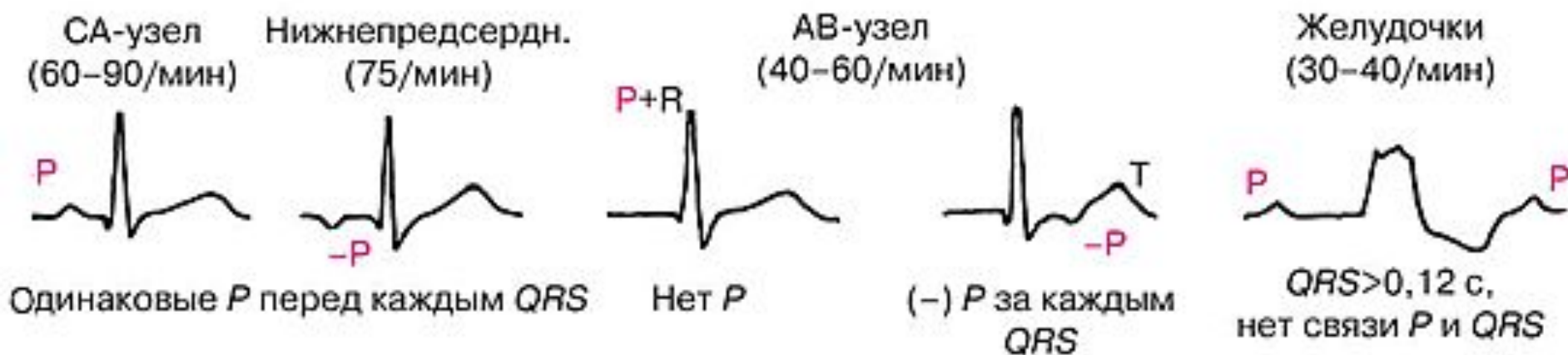


Рис. 8. Компоненты электрокардиограммы и их нормальные величины в секундах.

Ырғақтың көзі



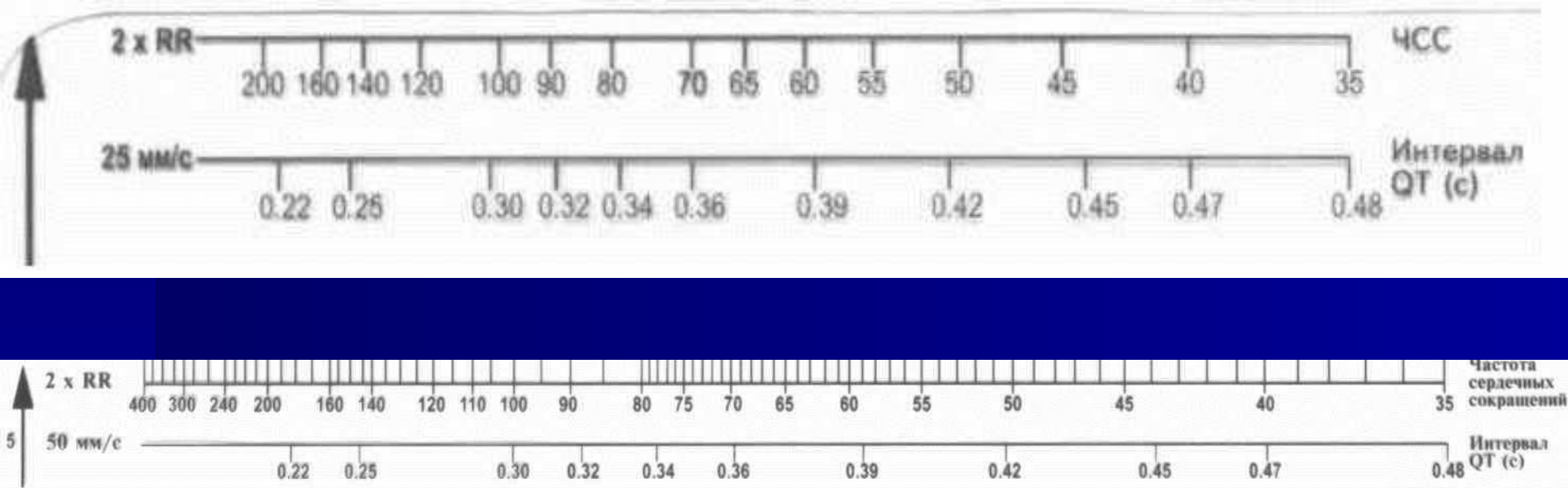
Егер ЭКГ-да аритмия жалғасса,
ол ырғақтың көзі болып саналады.

мысалы: жүрекшелердің фибрилляциясы.

Ырғақтың реттілігі

- Дұрыс ырғақ - R-R бірдей немесе орташа R-R $\pm 10\%$

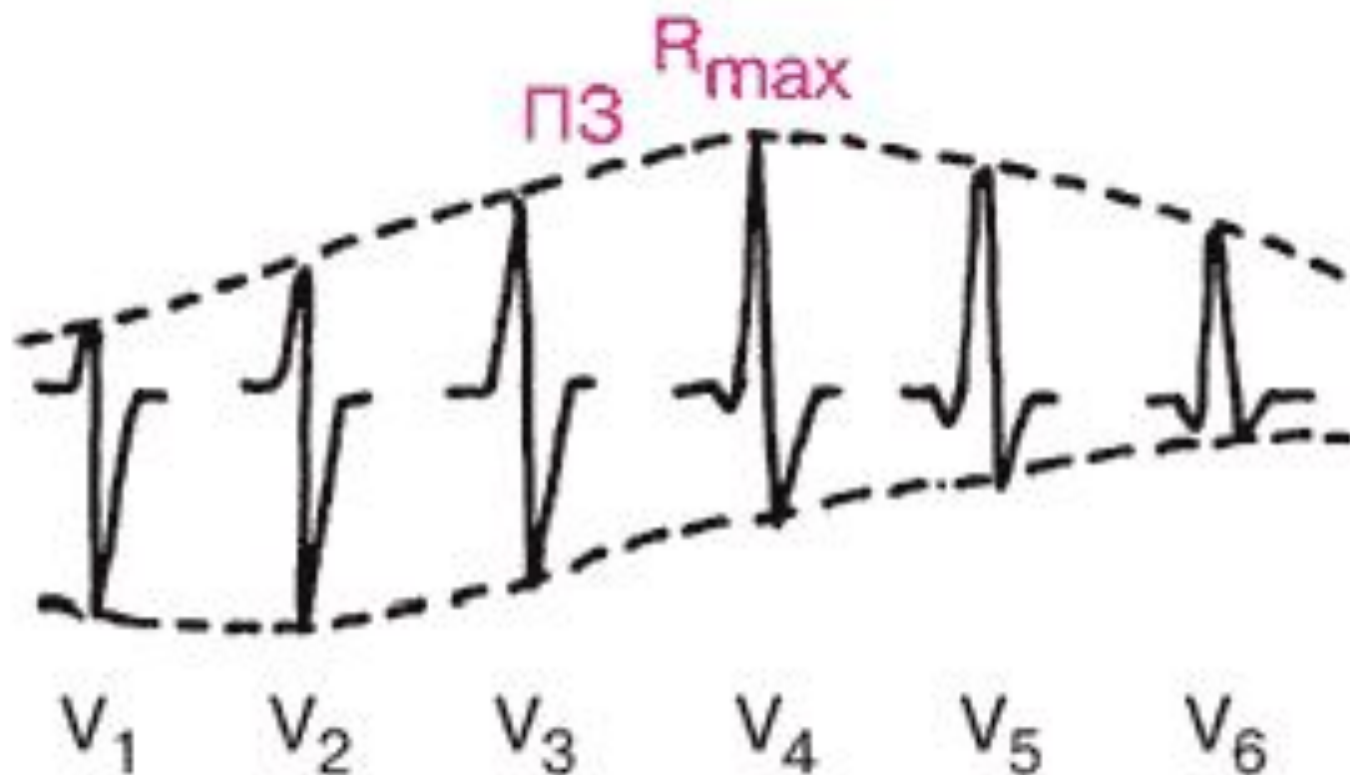
ЭКГ сызғыш бойынша ЖСЖ



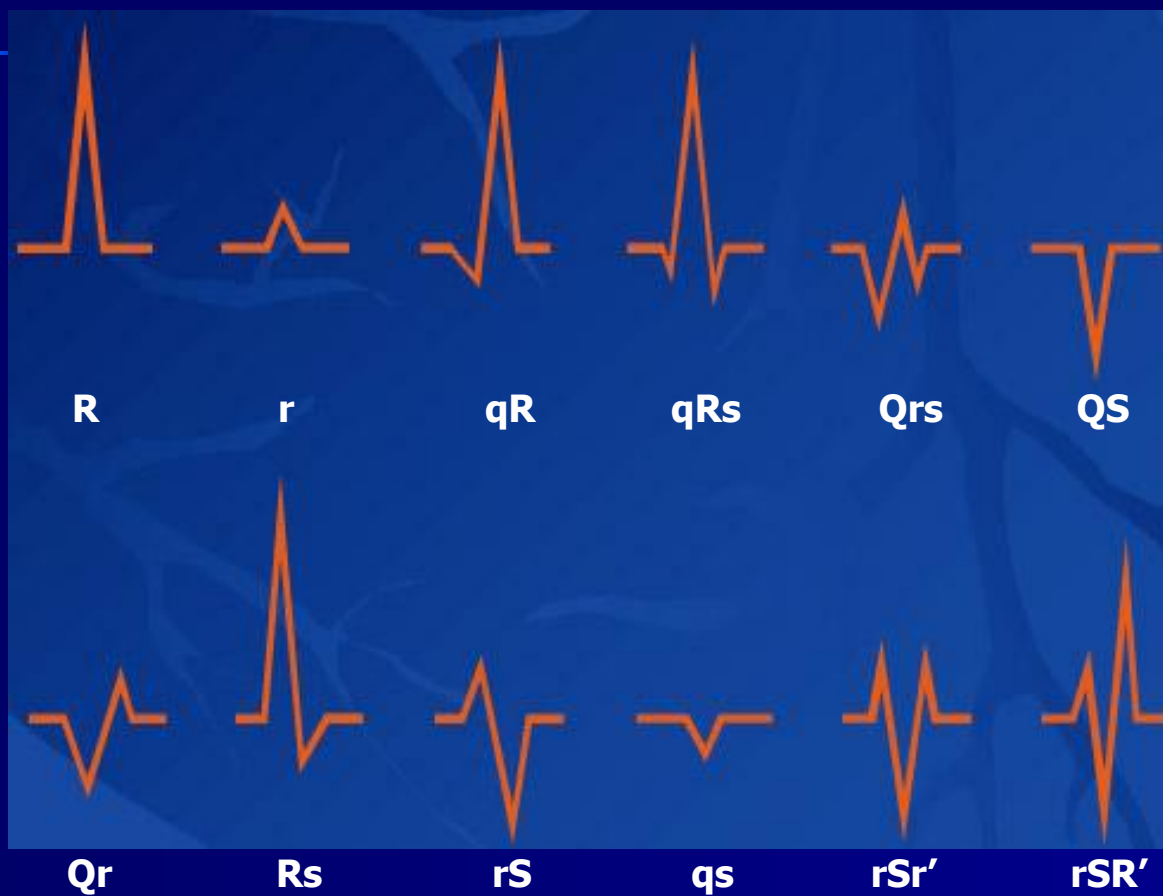
ЖСЖ

- **ЖСЖ = 60 / RR**
- Дұрыс емес (ретсіз) ырғақта ЖСЖ кем дегенде 3 RR интервалында саналады, сәйкесінше 60-ты емес, 180-ді бөлу керек.
Яғни, $ЖСЖ = 180/RR+RR+RR$

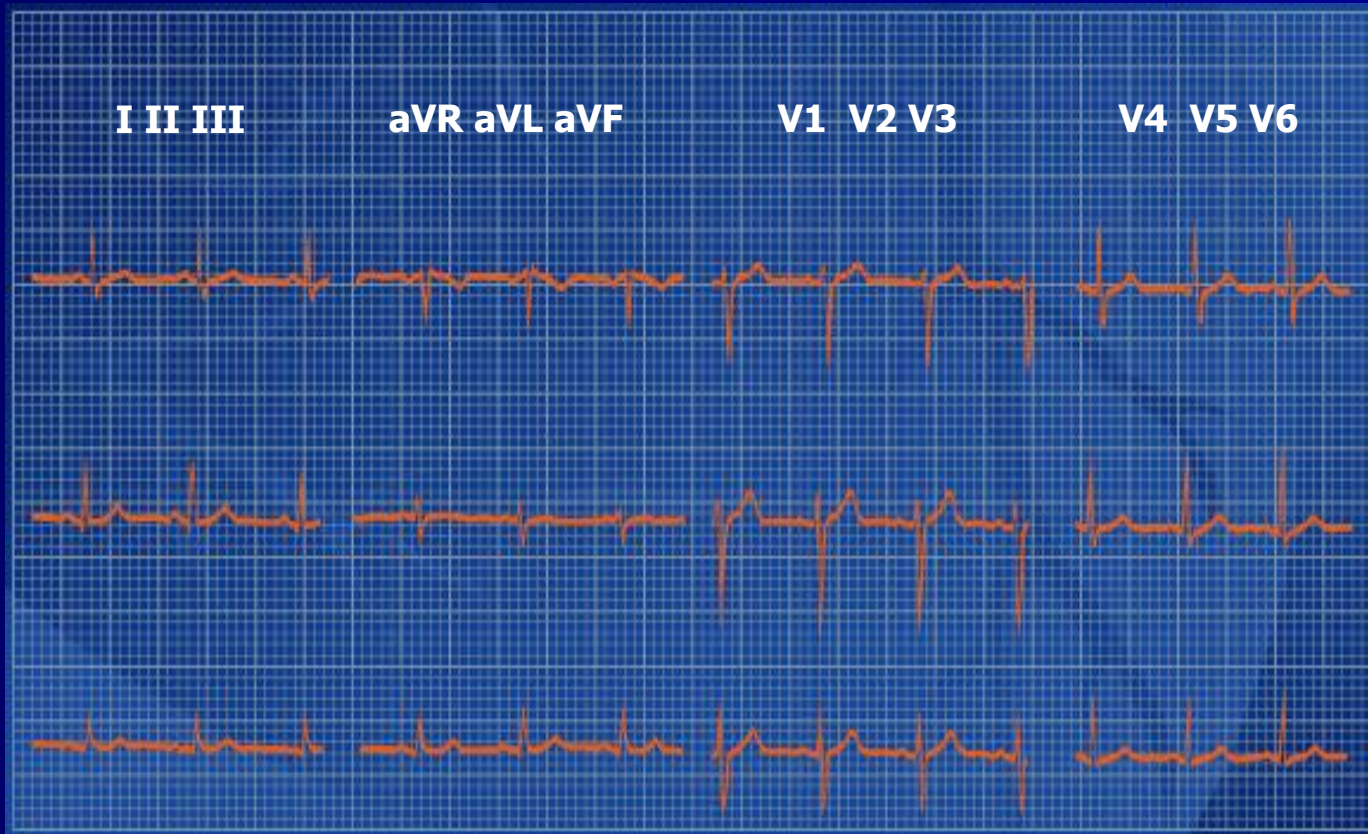Өтпелі зона



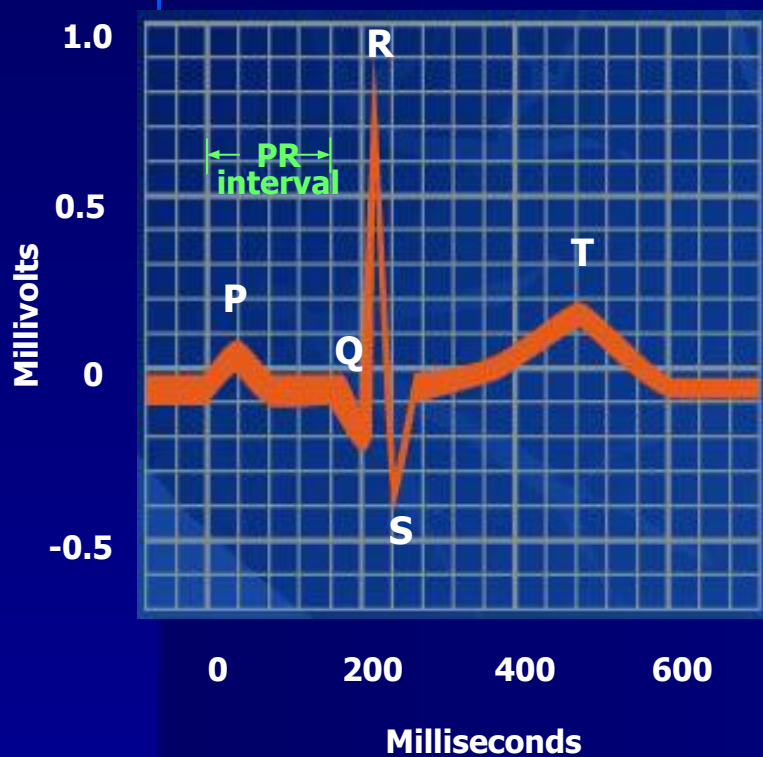
QRS кешенінің түрлері



Қалыпты ЭКГ 10 ережесі (барлық 12 шықпада түсірілген)

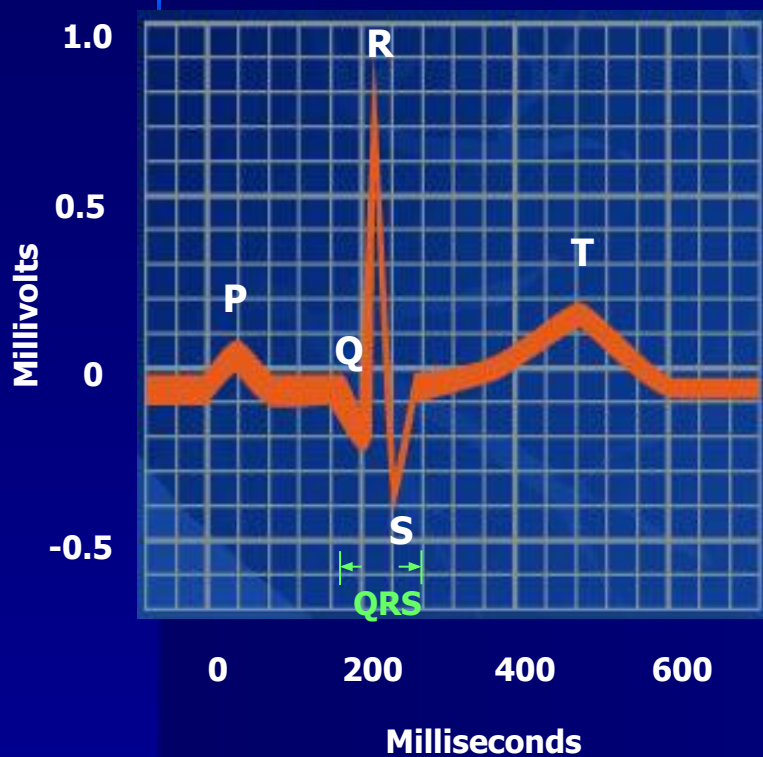


Ереже 1



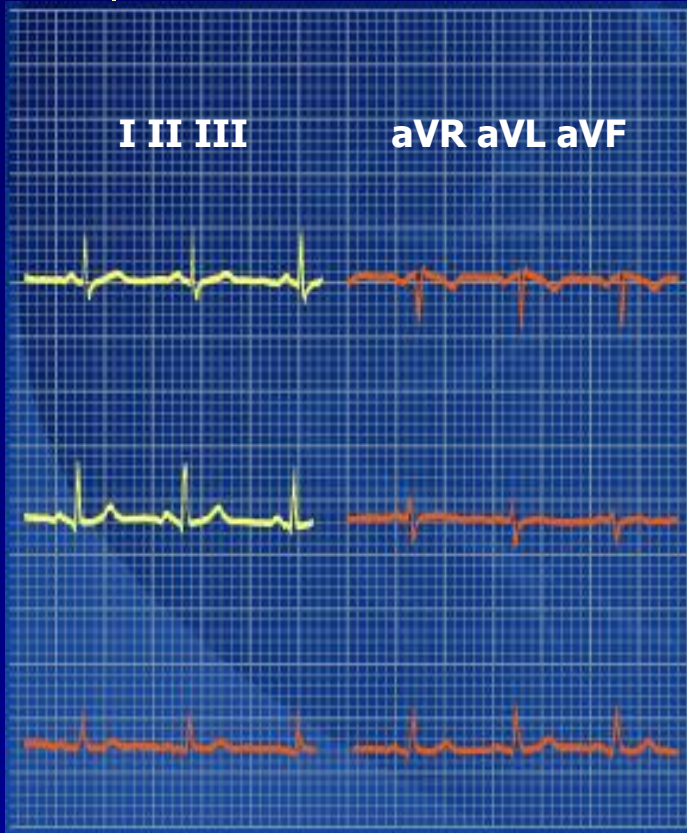**PR интервалы 0,12 - 0,20 секунд
немесе 6 - 10 мм**

Ереже 2



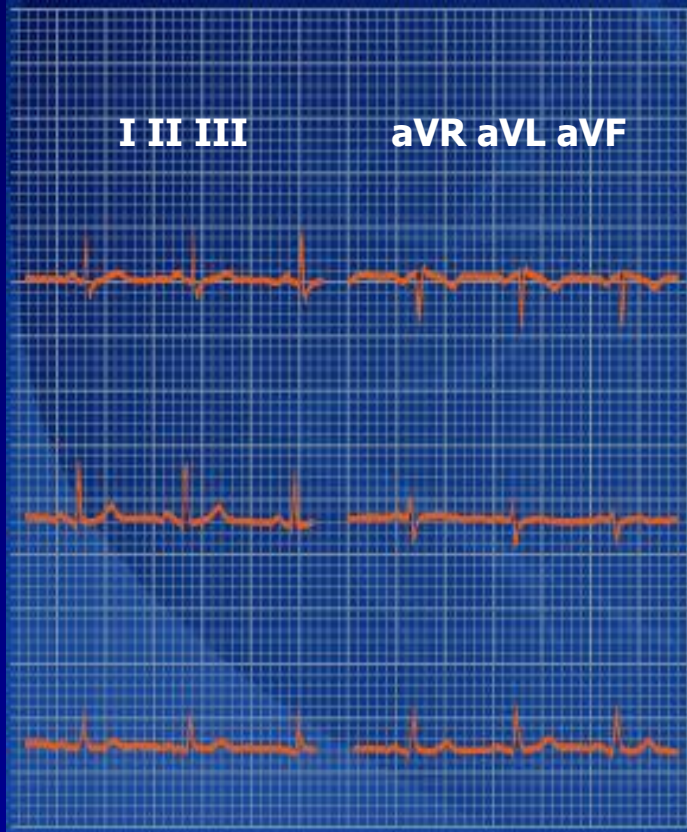**QRS кешенінің ені -
0,10 секундтан аз
немесе 3-5 мм**

Ереже 3



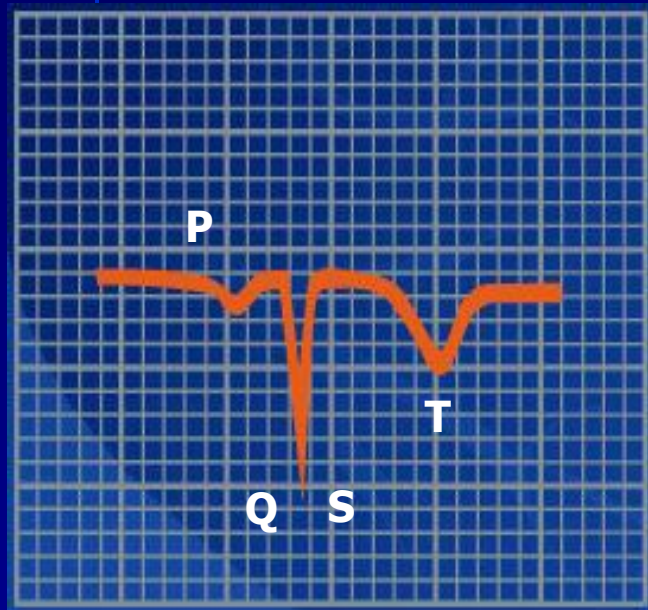
QRS кешені ІІ және І шықпаларда басым болуы керек

Ереже 4



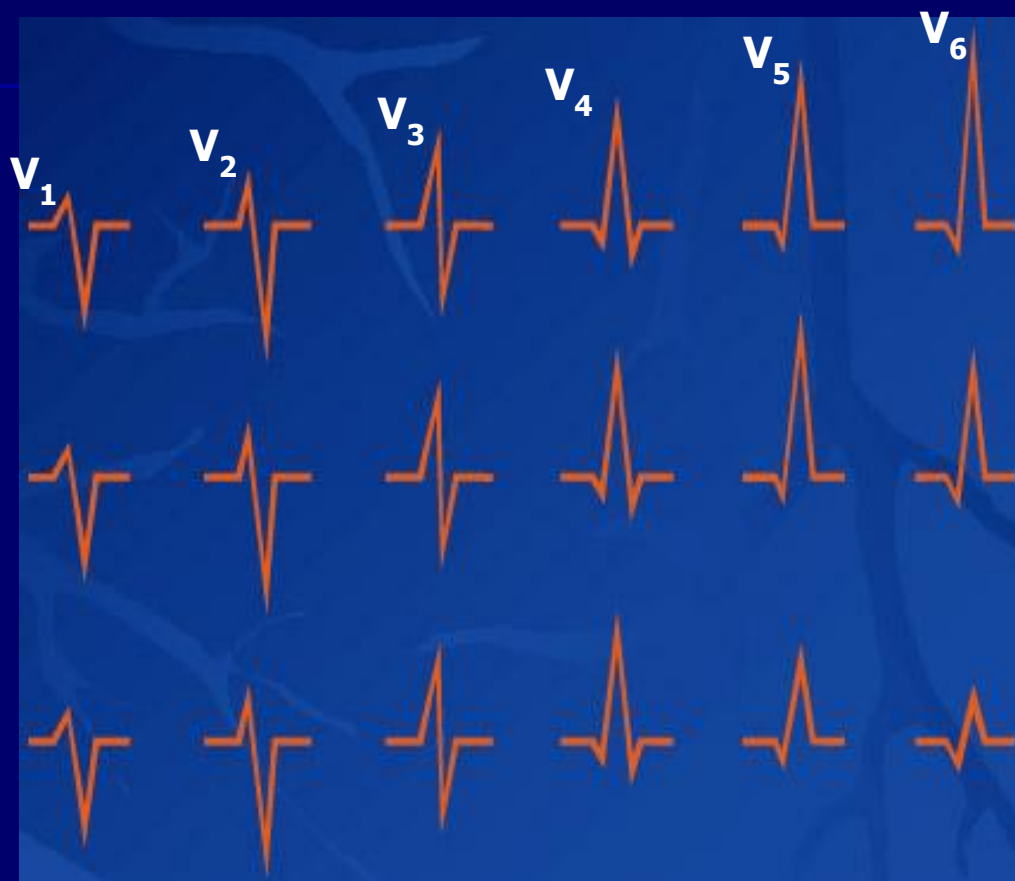
Қалыпты жағдайда QRS және T барлық шықпаларда бір бағытта болуы керек

Ереже 5



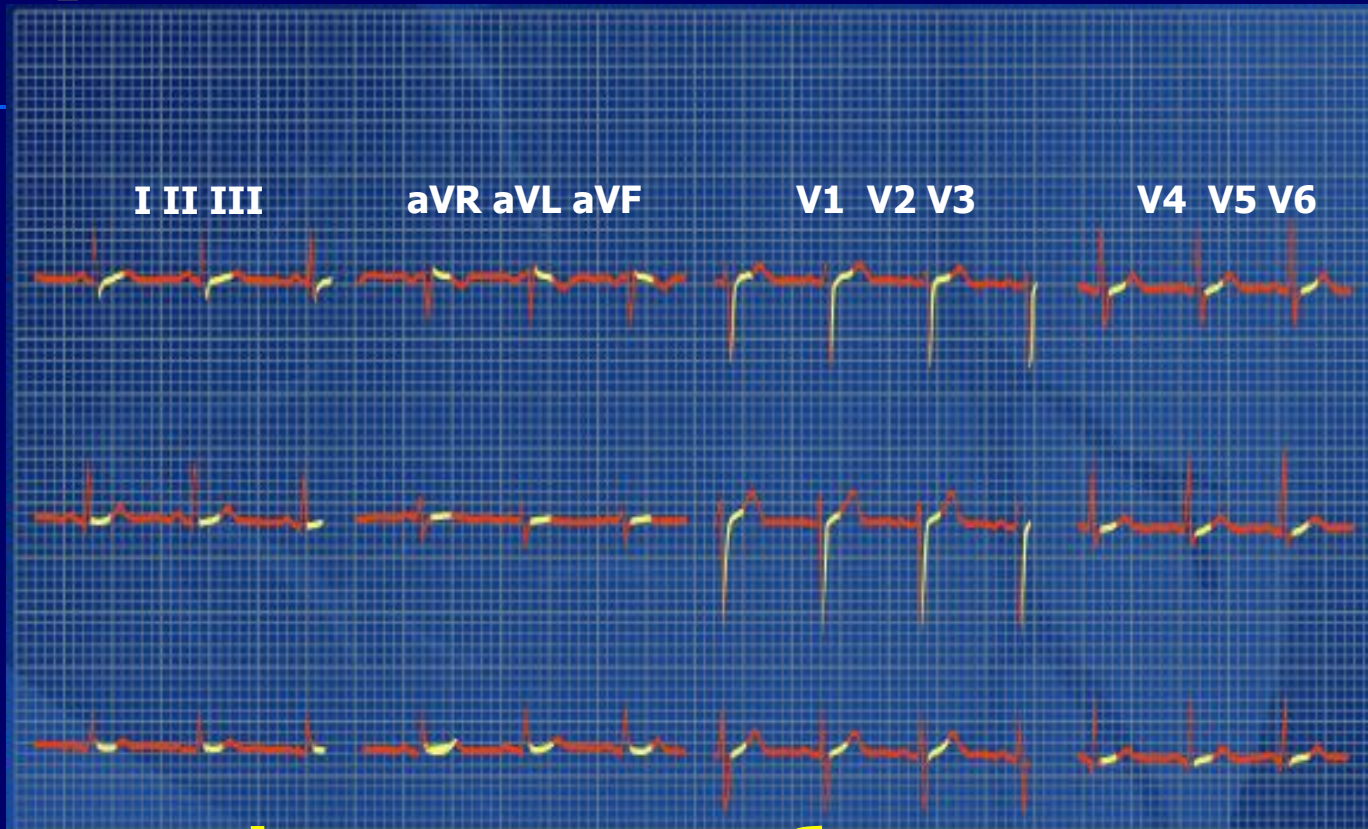
**Барлық сермелер
aVR-де теріс**

Ереже 6



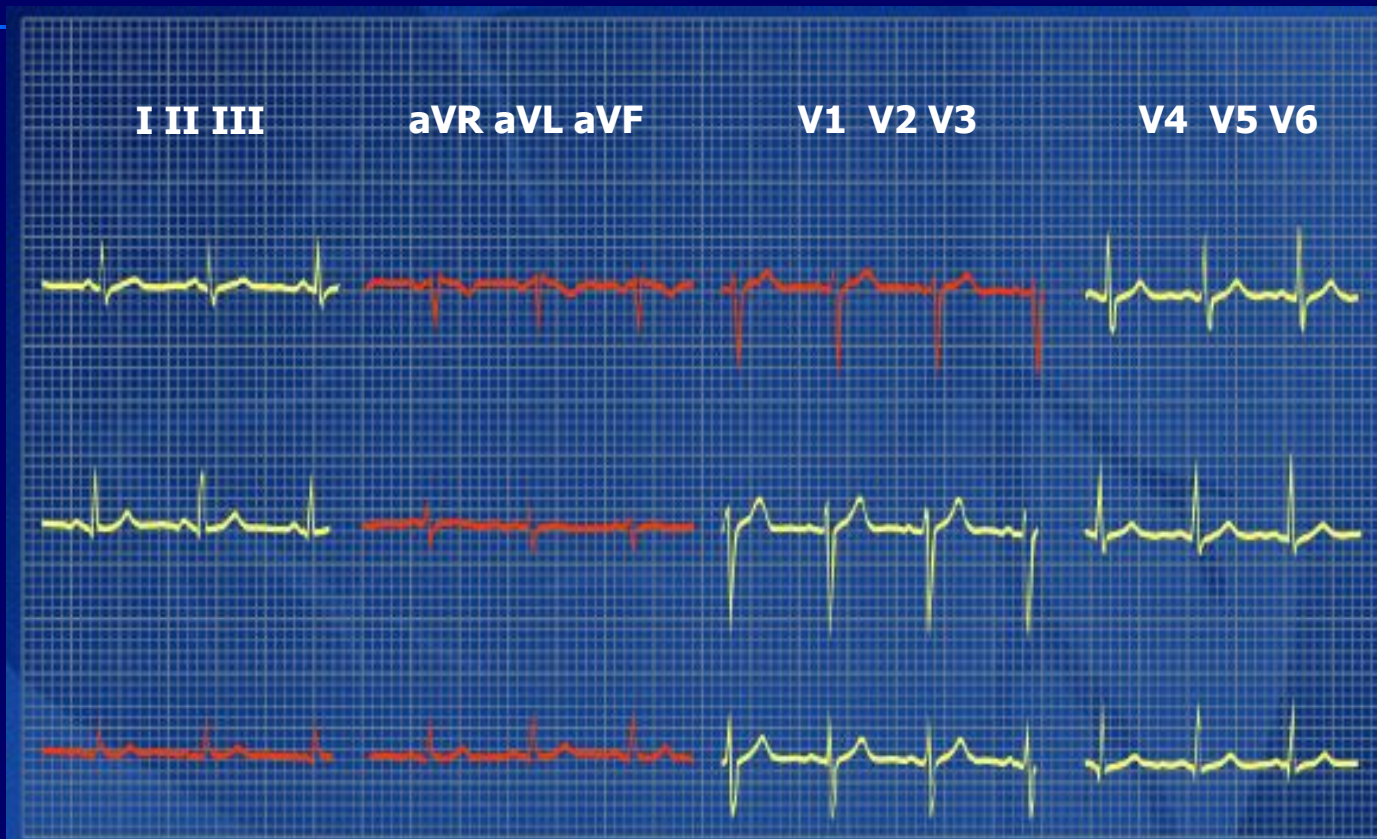
R V1-ден V4-ке дейін өсуге бейім

Ереже 7



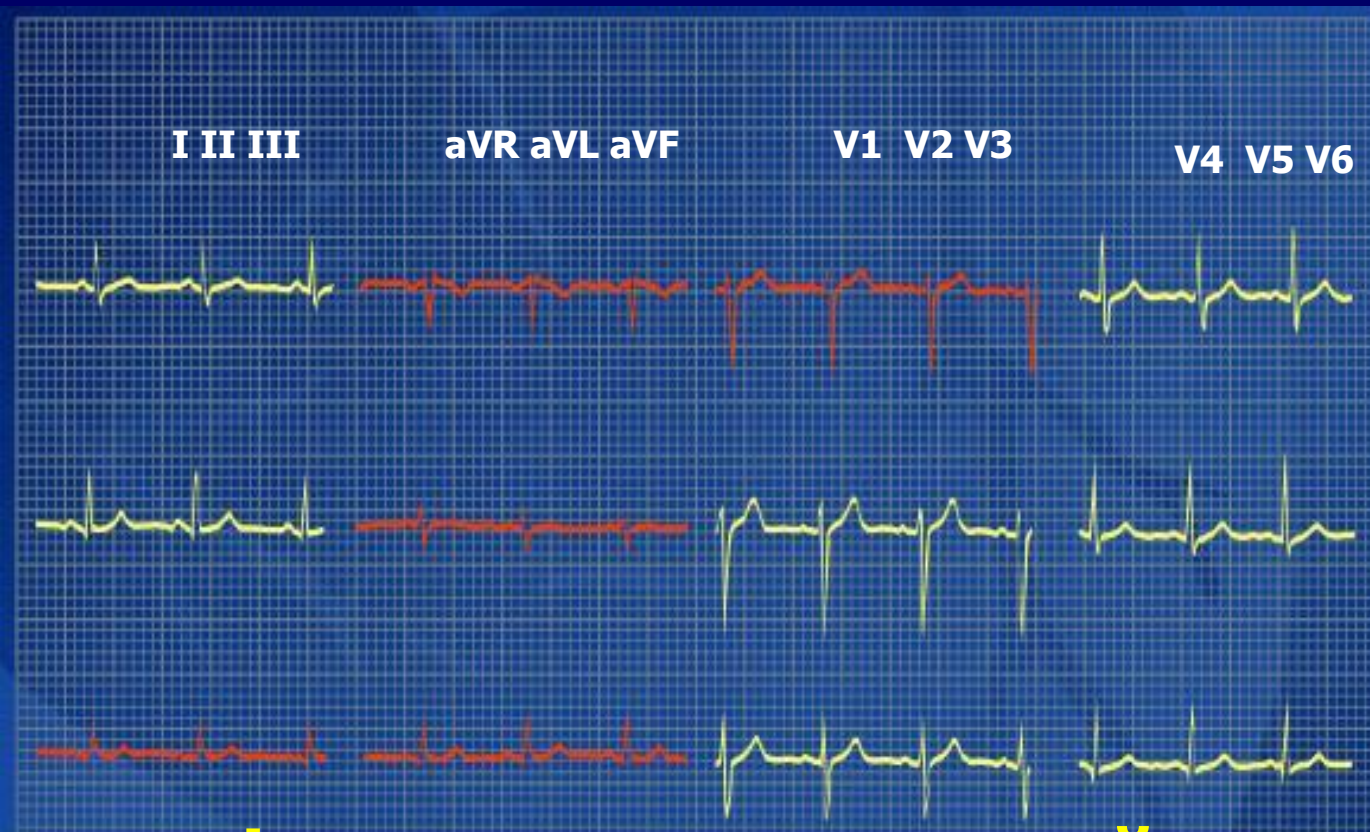ST сегменті изосызықта болуы керек, тек V1 және V2 –де 1 - 2 мм элевация, ал V6 –да 0,5 мм депрессия болуы мүмкін

Ереже 8



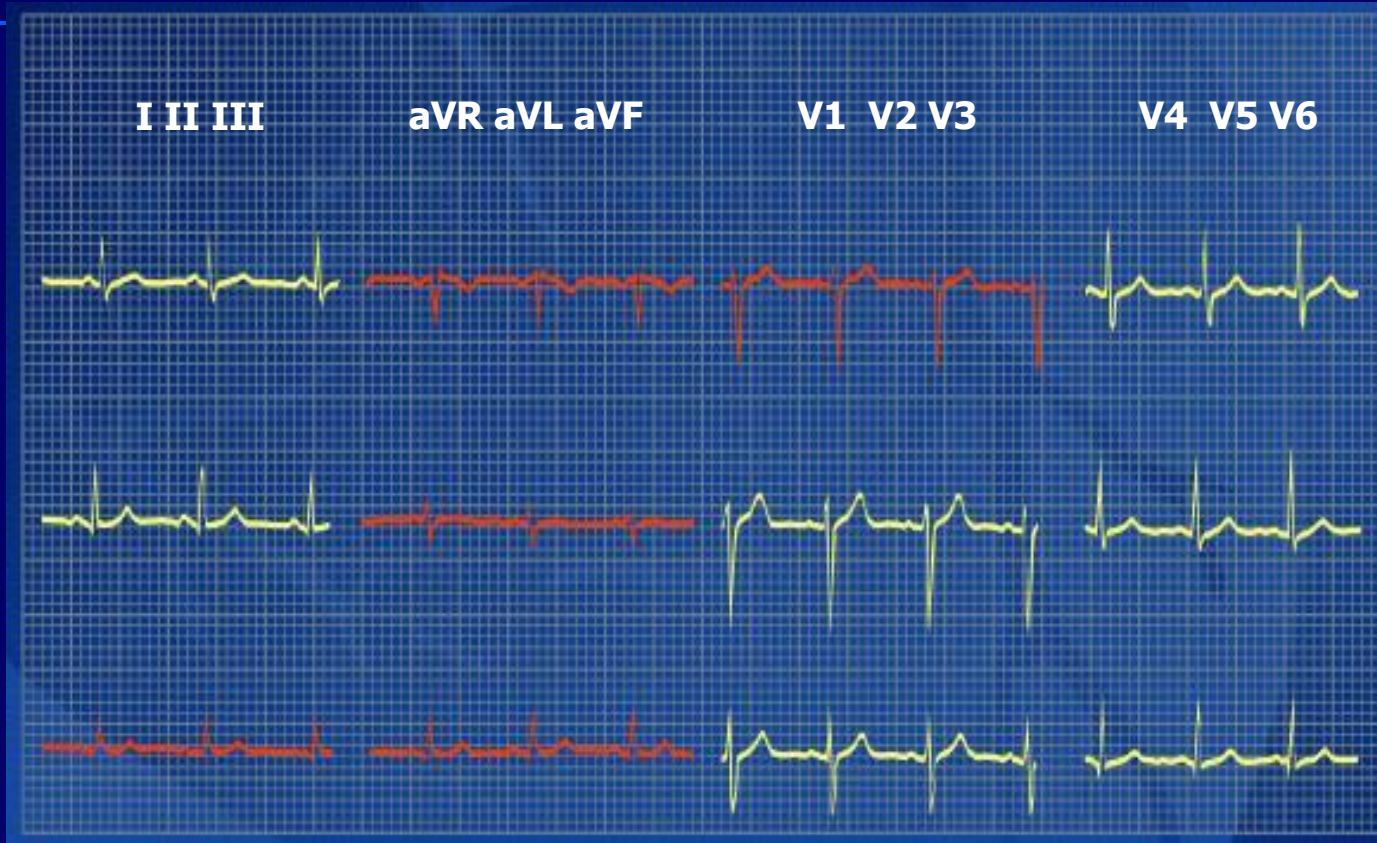**Р сермесі I, II және V2-ден V6-ға дейін
оң**

Ереже 9



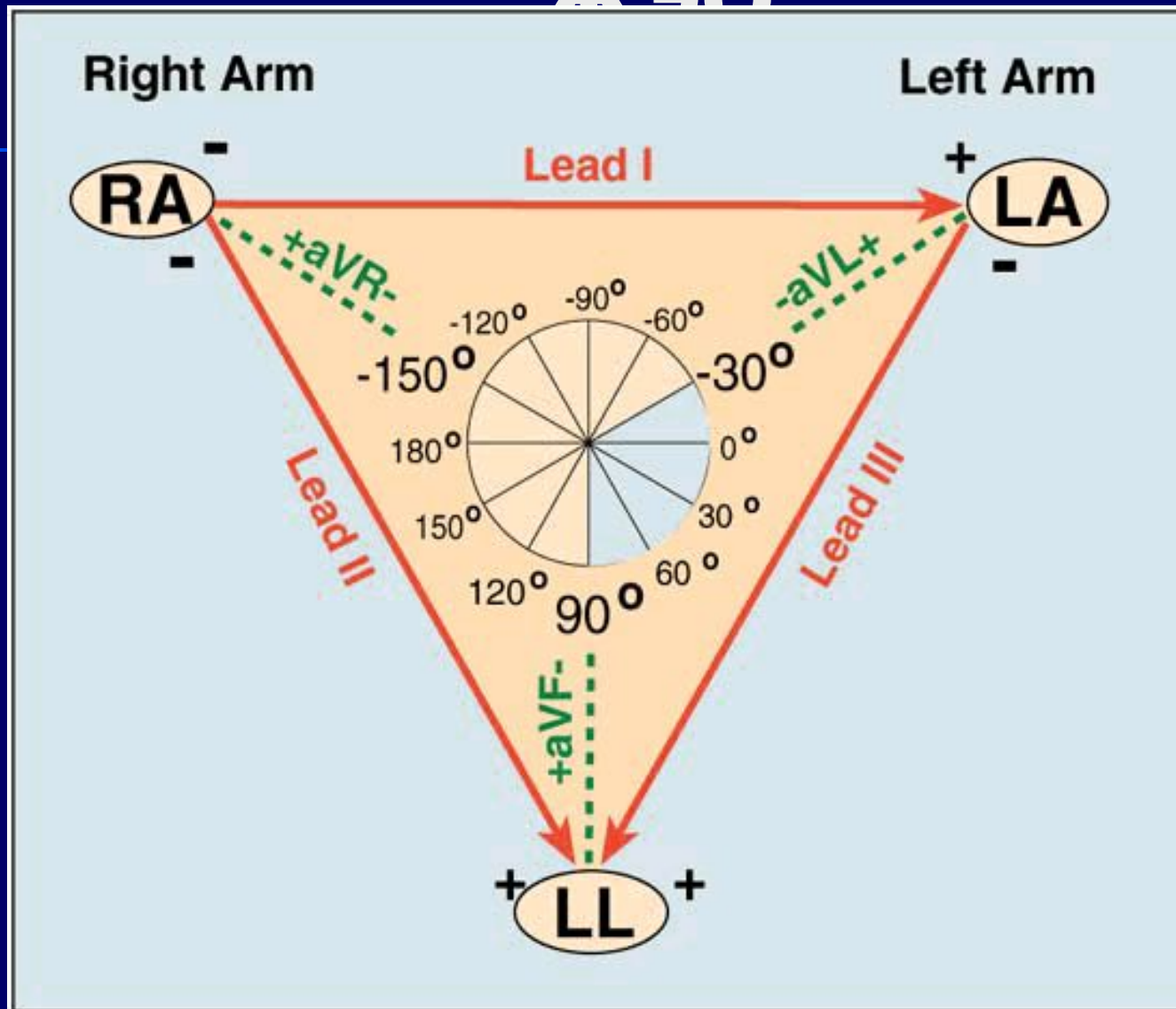
Q-сермесі ешқашан анықталмайды , тек кіші q - 0.03 секундтан аз (немесе 1.5 мм) және I, II, V2 -ден V6 –ға дейін R –сермесінің 1/4 құрайды

Ереже 10

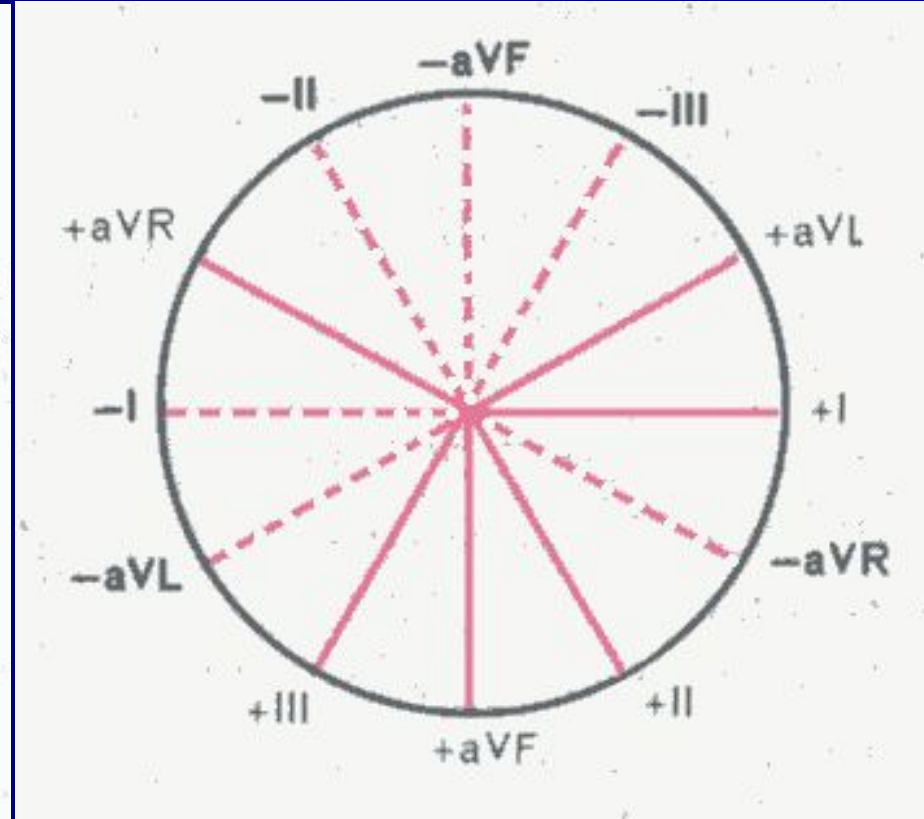
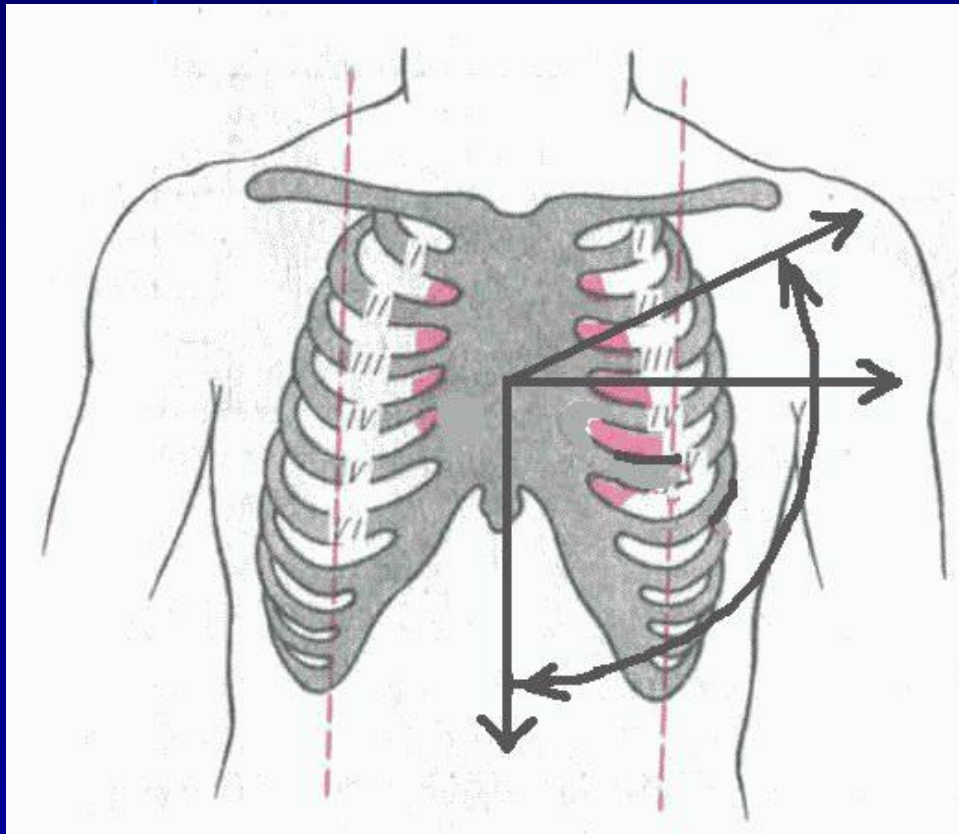


**I, II, V2-V6 шықпаларында Т-сермесі әрқашан о
Т сермесі R-сермесінің $1/3$ немесе $1/2$ құрайды**

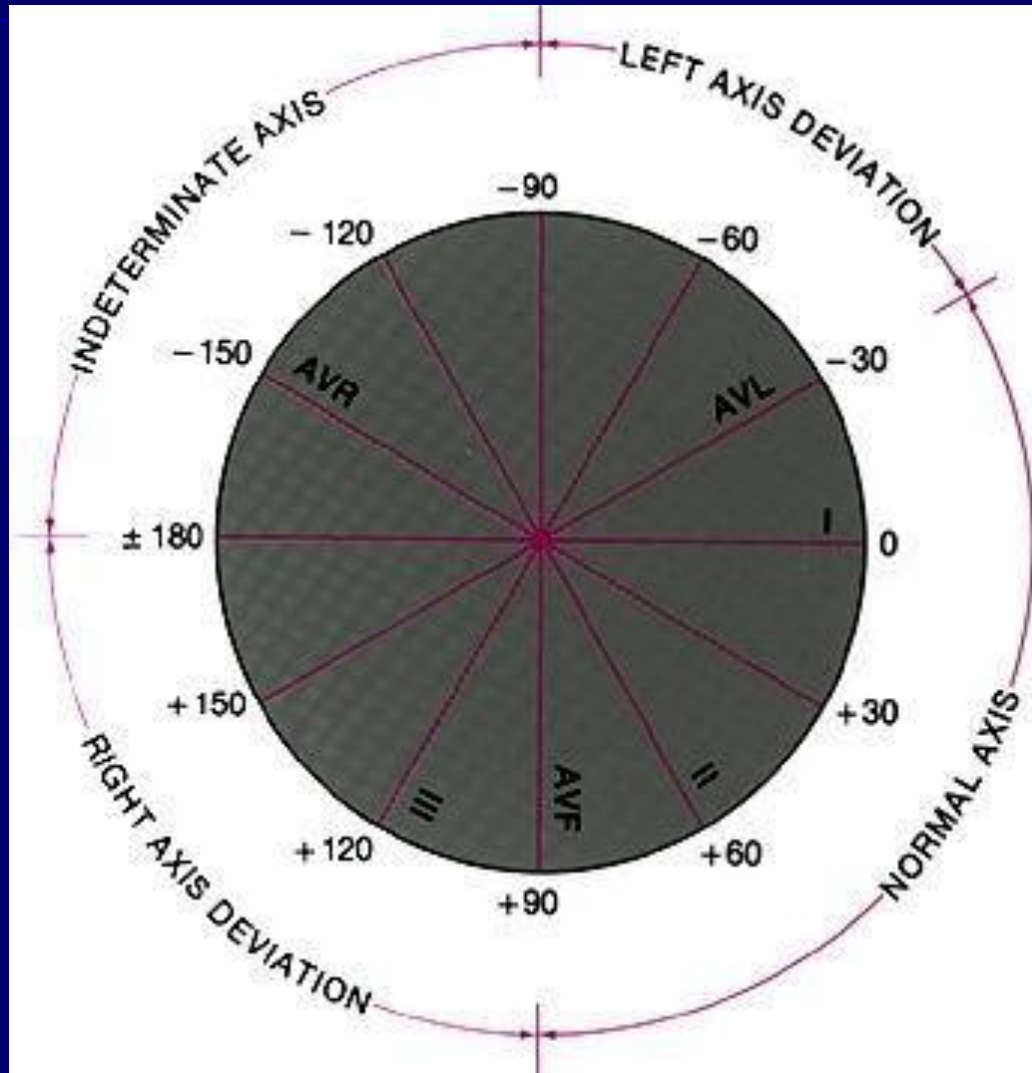
Бейли жүйесі бойынша ЖЭО



Сагиттальді өс бойынша



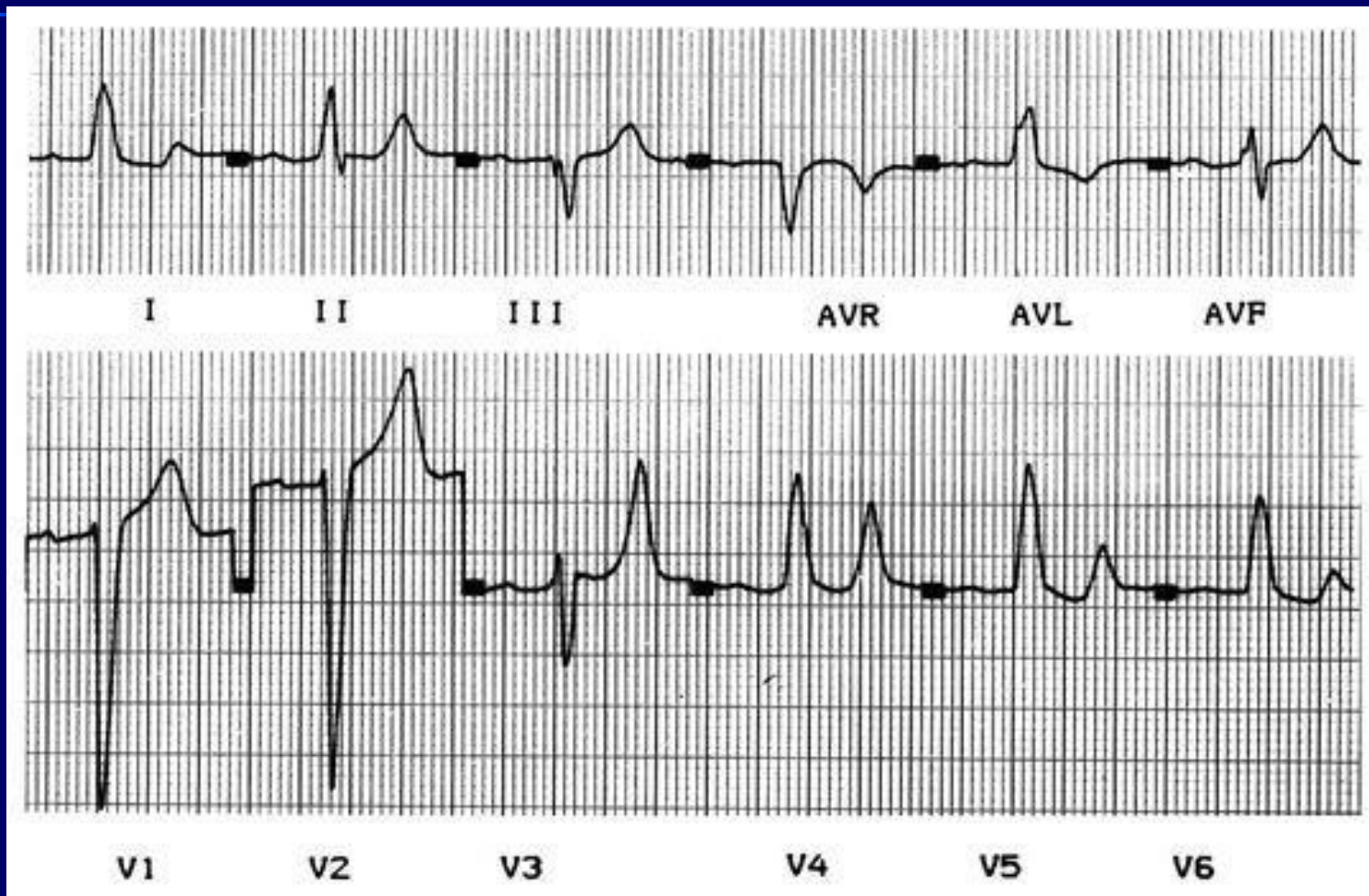
Сагиттальді өс бойынша



Визуальді (\sim) әдіс

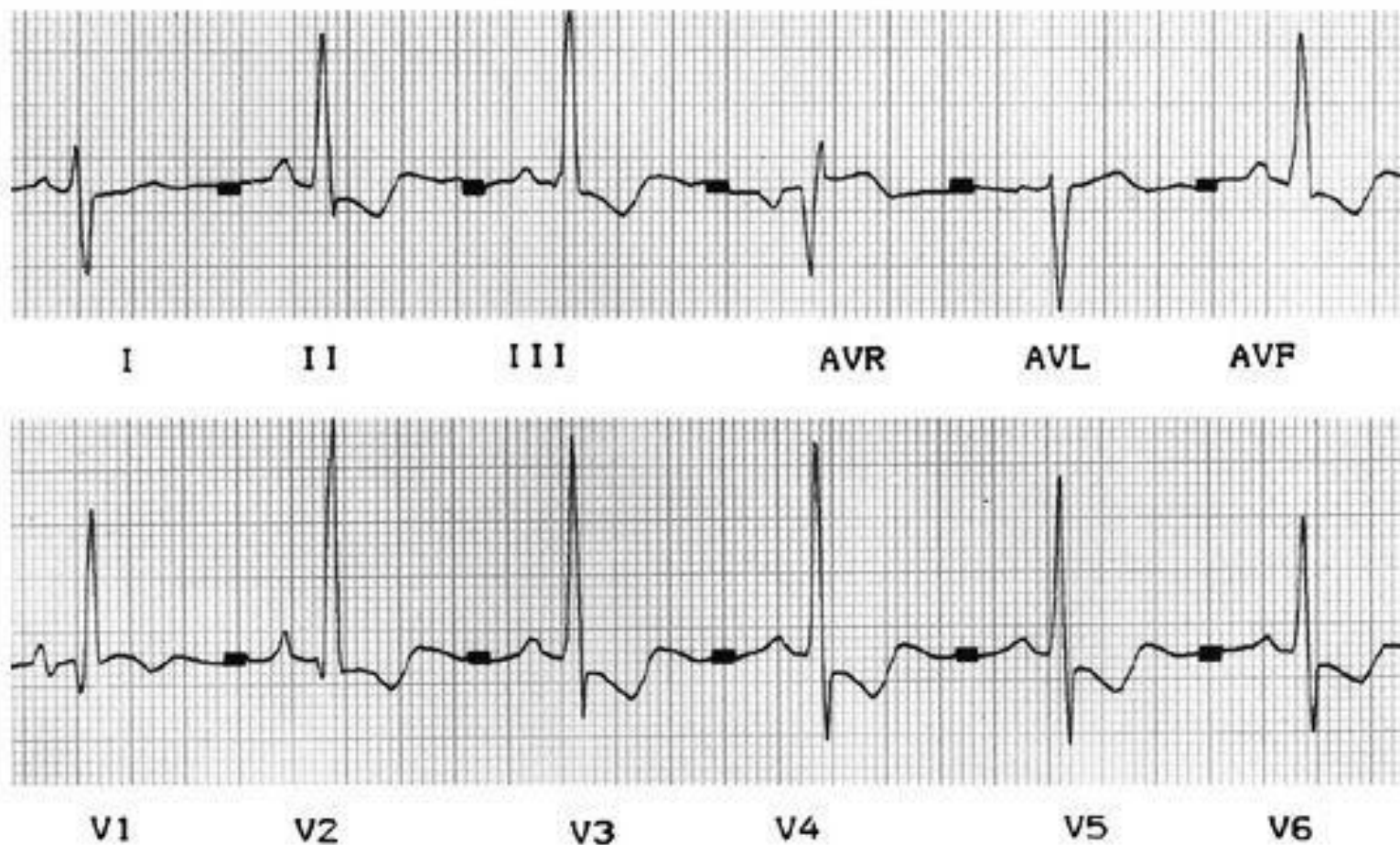- R және S сермелерінің ең үлкен айырмашылығы бар шықпасын табу керек (бұл шықпаның өсі жүректің сагиттальді электрлік өсіне сәйкес келеді)
- R және S сермелері бірдей шықпаны табу керек (бұл шықпаның өсі жүректің сагиттальді электрлік өсіне перпендикулярлы келеді)

Визуальді (~) әдіс



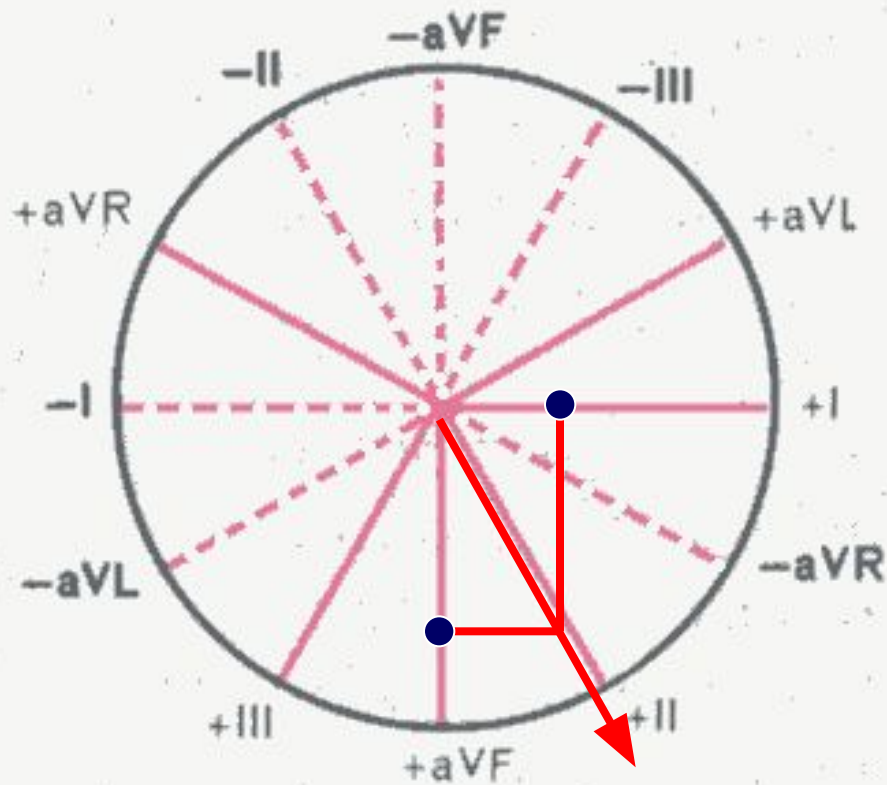
Максимальді R-S - I, R=S III шықпада, қандай ес?

Визуальді (~) әдіс



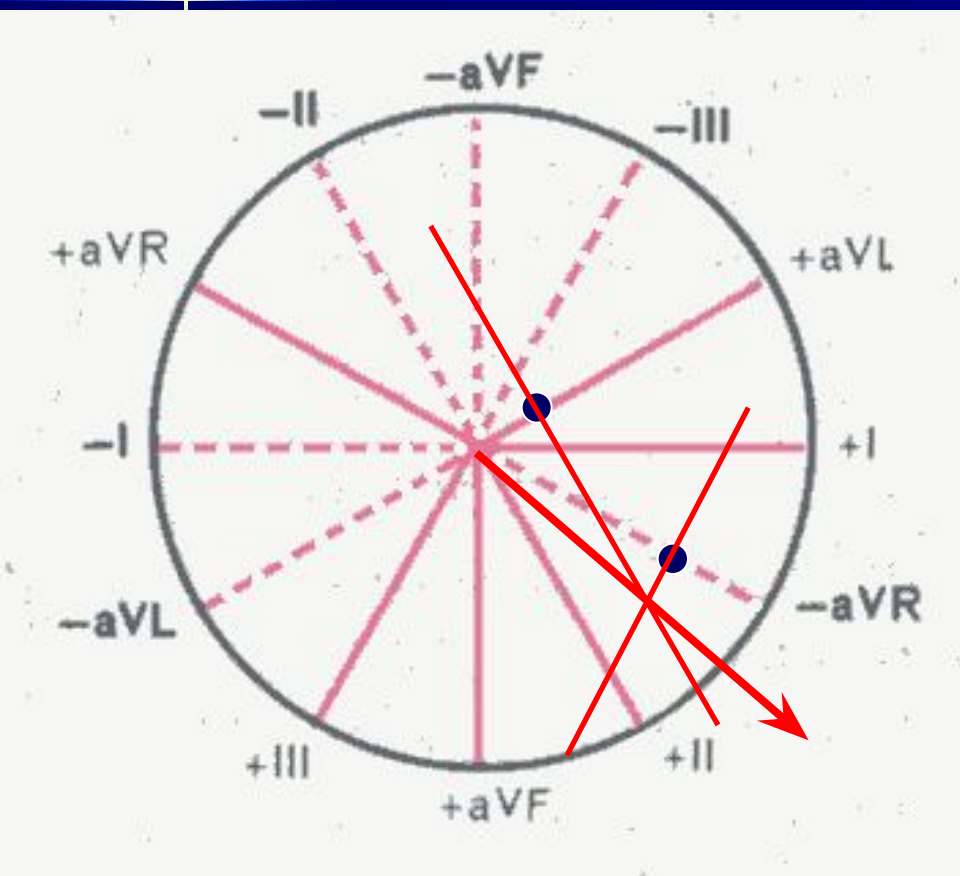
Максимальді R-S III, R=S I және aVR шықпаларында, Қандай ес?

Графикалық (нақты) әдіс



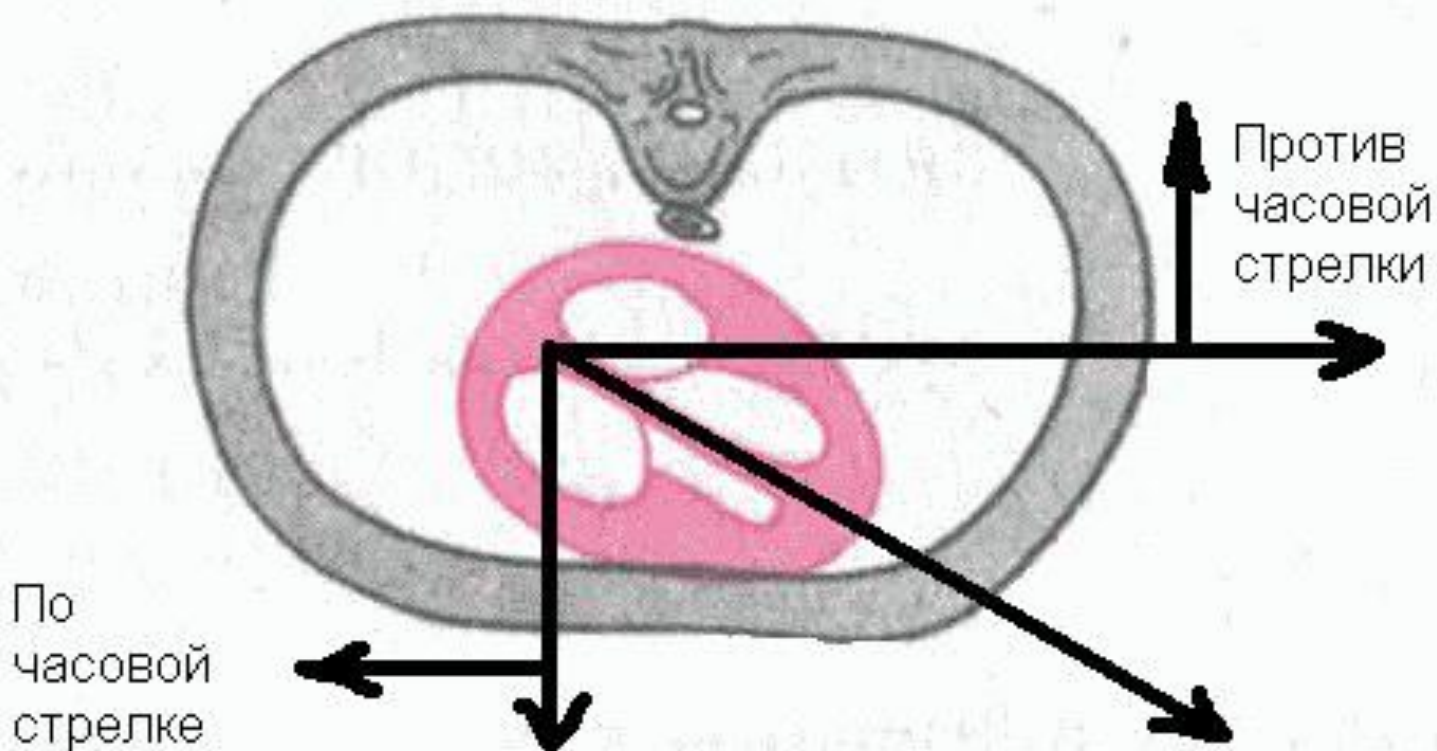
- R - S I және aVF шықпаларында анықтау
- Алынған аралықтарды вертикальді және горизонтальді өстерге орналастырыңдар
- Қиылысуы электрлік өстің бағытын анықтайды

Графикалық әдіс

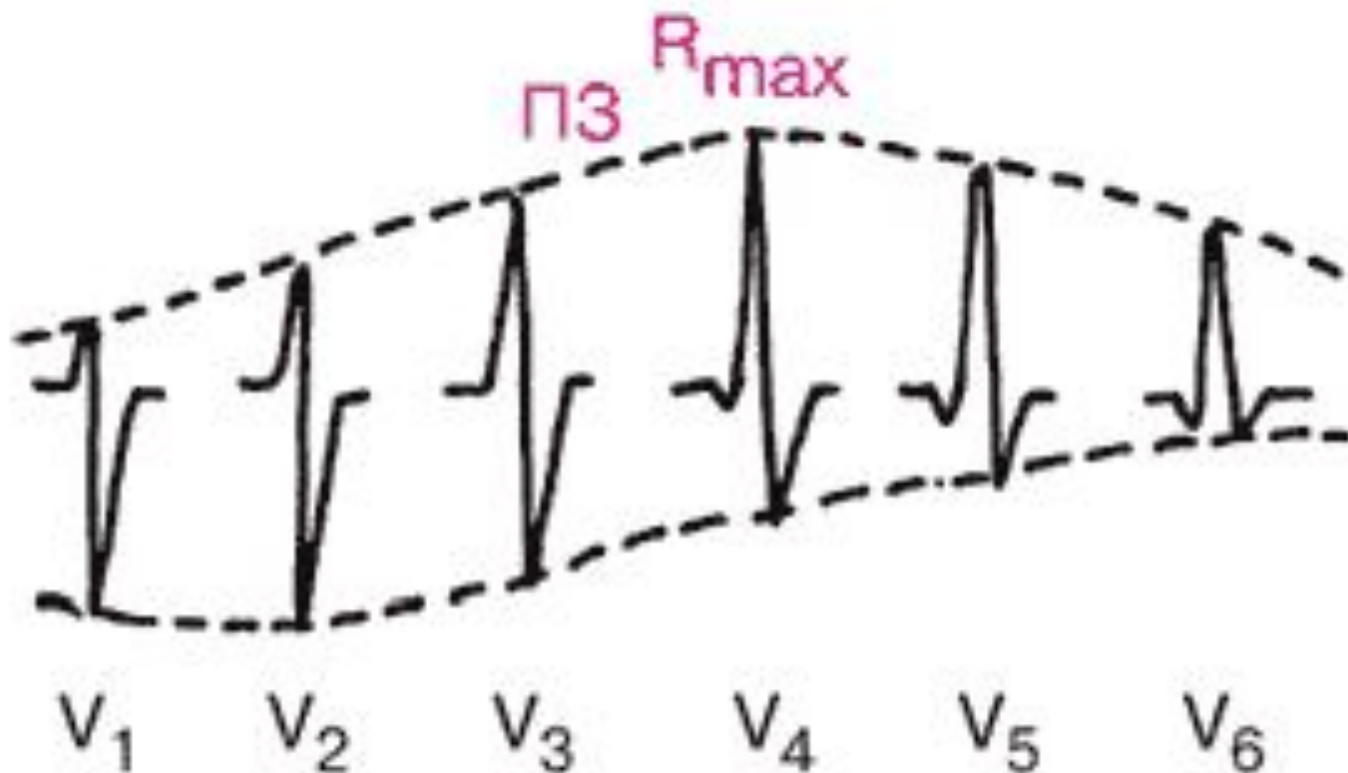


- Барлық стандартты шықпаларды қолданып өсті анықтауға болады, тіпті R – S теріс айырмасы болғанда да
- Бастысы өстерге перпендикулярдың қиылысу нүктесін табу

Ұзына бойы есі бойынша бұрылыстар



Қалыпты жағдайдағы өтпелі зона



Ұзына бойы өсі бойынша бұрылыстар

	V6	Өтпелі зона
Қалыпты жағдай	N	V3
Сағат тілі бойынша	↓ S	V4
Сағат тіліне қарсы бағытта	↓ Q	V2

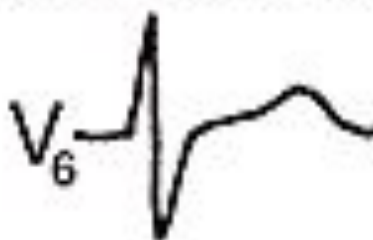
Ұзына бойы есі бойынша бұрылыстар

Норма



ПЗ в V_3

Поворот по часовой стрелке

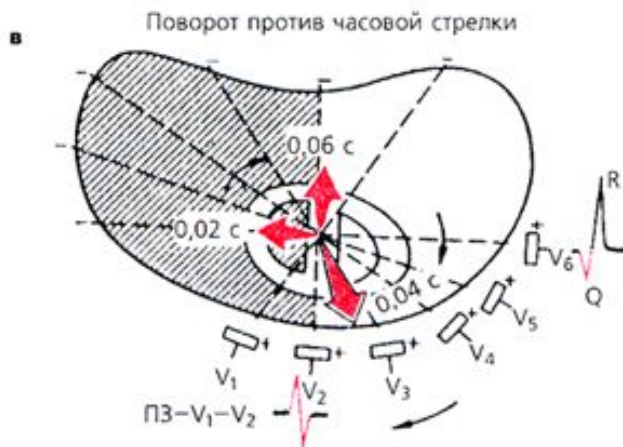
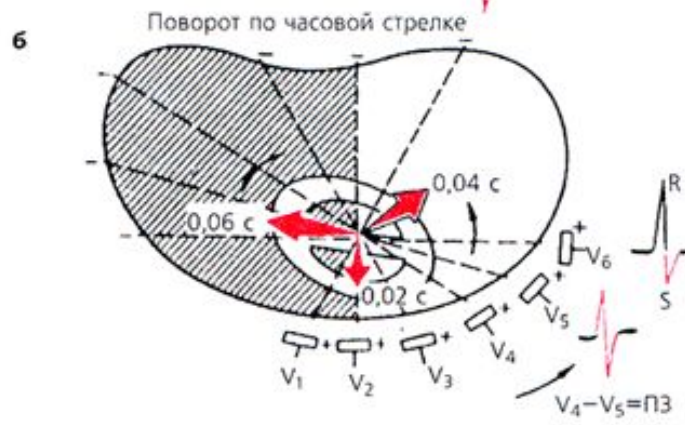
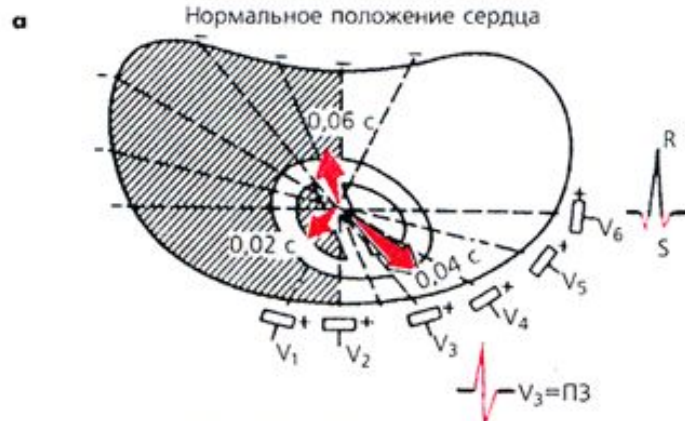ПЗ в V_4

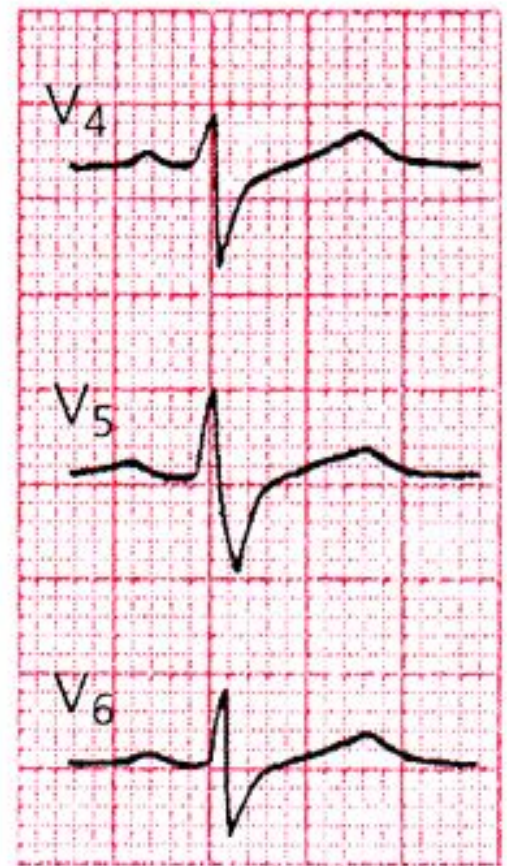
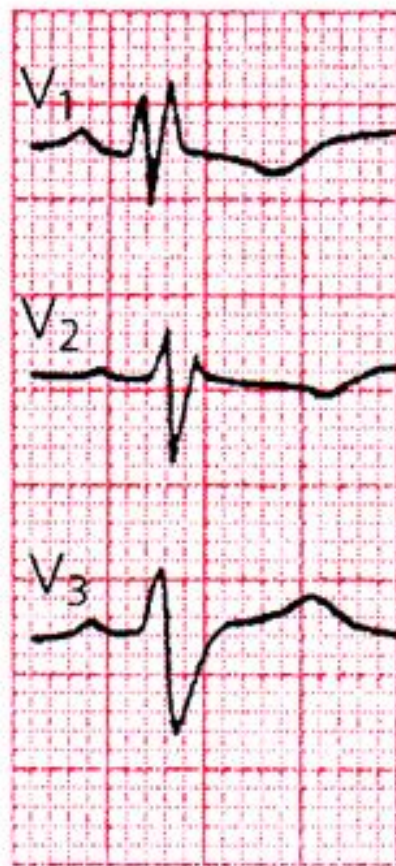
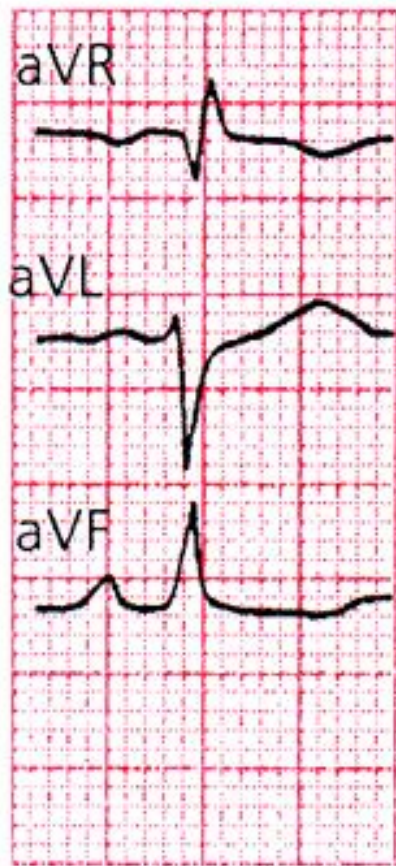
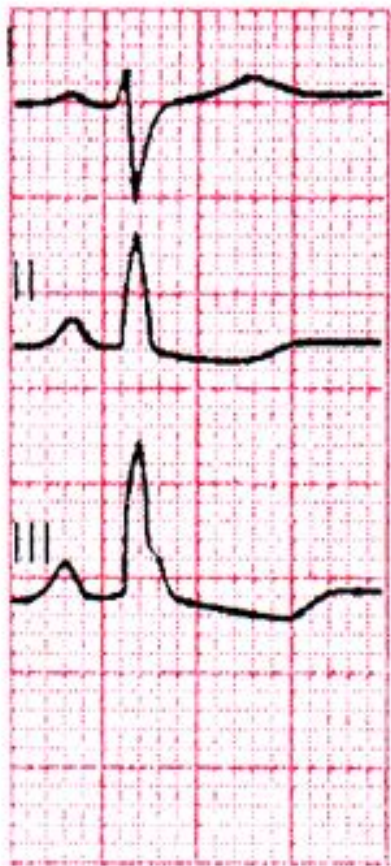Поворот против часовой стрелки



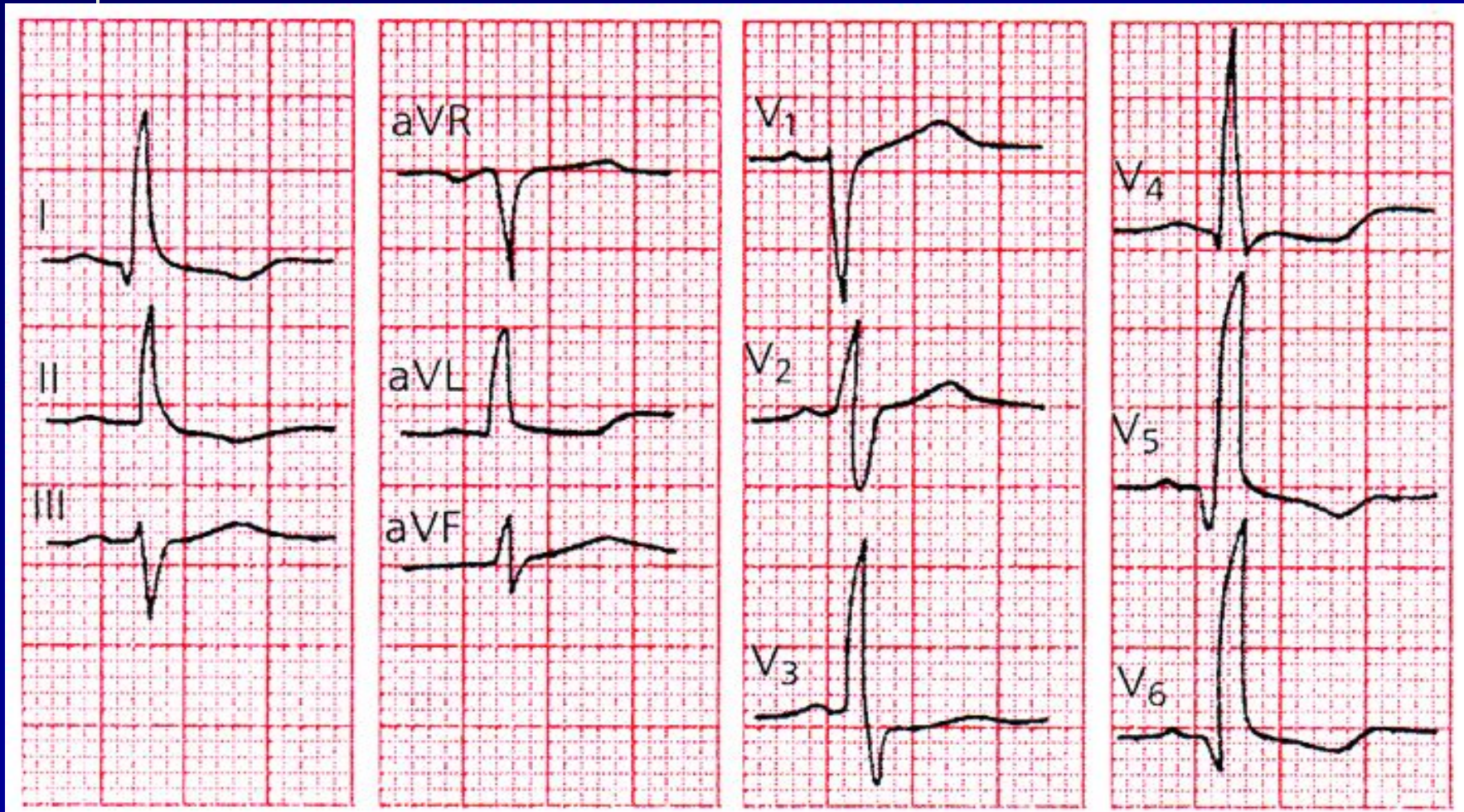
ПЗ в V_2



Жүректің ұзына бойы өсінің сағат тілімен бұрылысының жүректің электрлік өсінің оңға бұрылуымен қабаттасуы (альфа бұрышы $+120^\circ$).

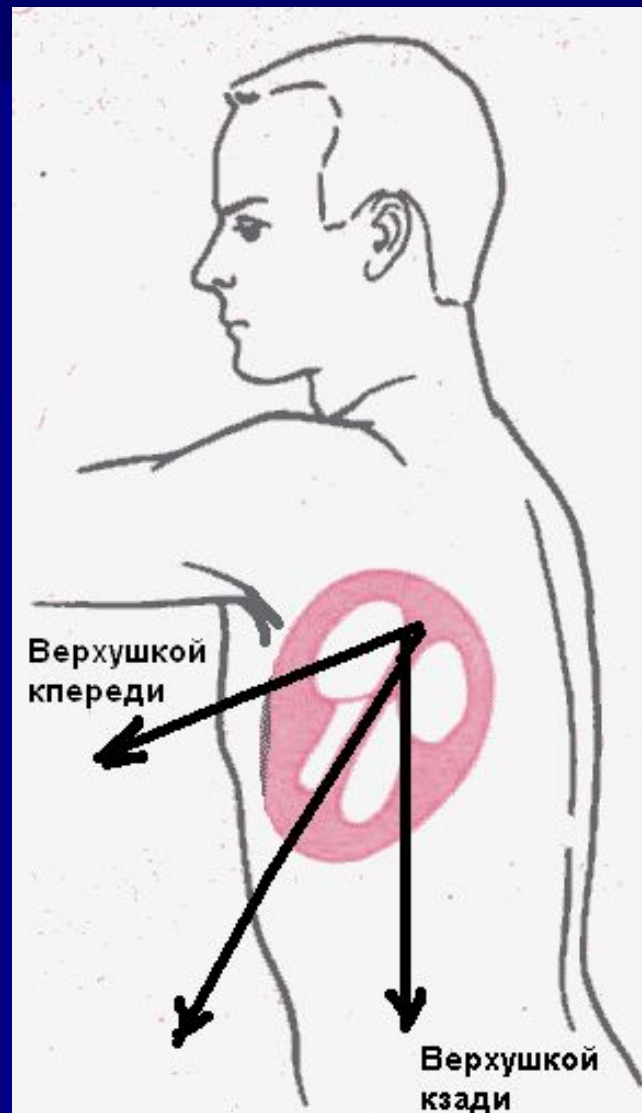

Жүректің ұзына бойы өсінің сағат тіліне қарсы бағыттағы бұрылысының жүректің электрлік өсінің горизонтальды орналасуымен қабаттасуы (альфа бұрышы $+15^\circ$).



Көлденең өсі бойынша бұрылыстары

Жүректің көлденең осі бойынша бұрылыстарын жүрек ұшының қалпынан алдыға немесе артқа ауытқуымен байланыстырады.



- Жүрек көлденең өсі бойымен ұшымен алдыға қарай бұрылғанда QRS кешені стандартты шықпаларда qR_I , qR_{II} , qR_{III} пішіндеріне ие болады.
- Керісінше, жүректің көлденең өсі бойымен ұшымен артқа қарай бұрылғанда QRS кешені стандартты шықпаларда RS_I , RS_{II} , RS_{III} пішіндеріне ие болады.

Көлденең өсі бойынша бұрылыстар

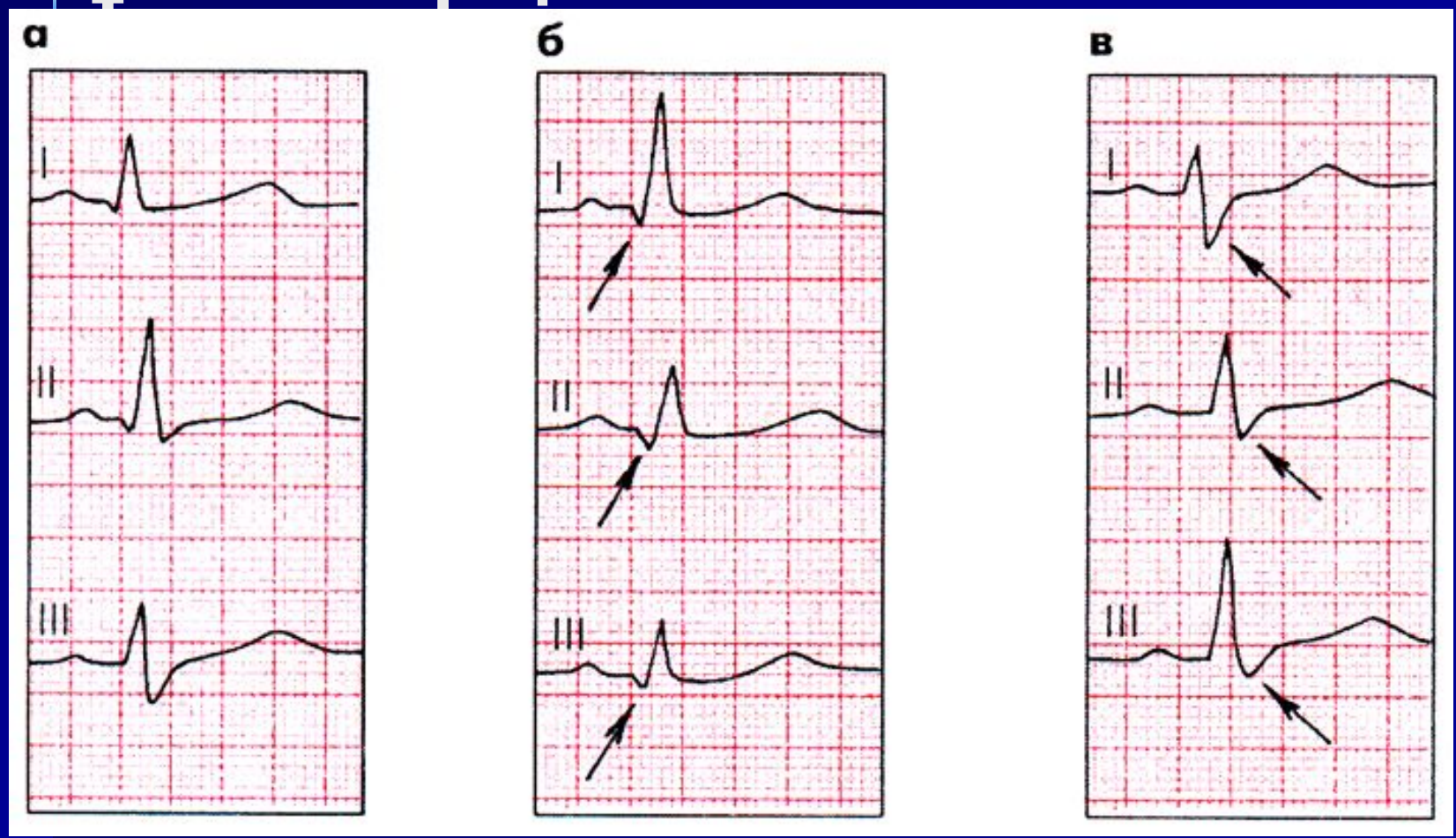
- Жүрек ұшымен алдыға:
 - **Q** в I, II, III
- Жүрек ұшымен артқа :
 - **S** в I, II, III

Үш стандартты шықпалардағы ЭКГ-пішіндері.

а – қалыпты жағдай және жүректің көлденең өсі бойымен

б – ұшымен алдыға

и в – ұшымен артқа.



ЭКГ СИНДРОМДАРЫ:

- Үрғақтың бұзылыстары
- Өткізгіштіктің бұзылыстары
- Ишемия, зақымдалу, некроз
- **Гипертрофия**
- Сол қарыншаның ерте реполяризация синдромы

Гипертрофиялар

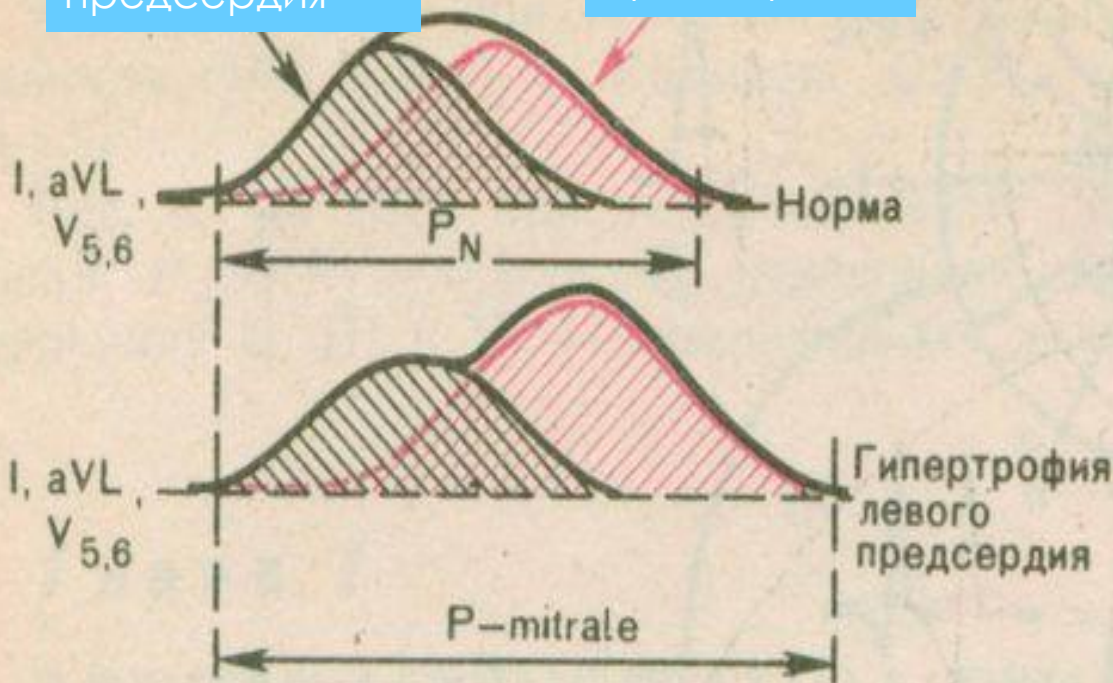
- ЭКГ – өте жанама әдіс!
- **Миокард гипертрофиясын анықтаудың бағалы әдісі— ЭхоКГ!**

Гипертрофия левого предсердия

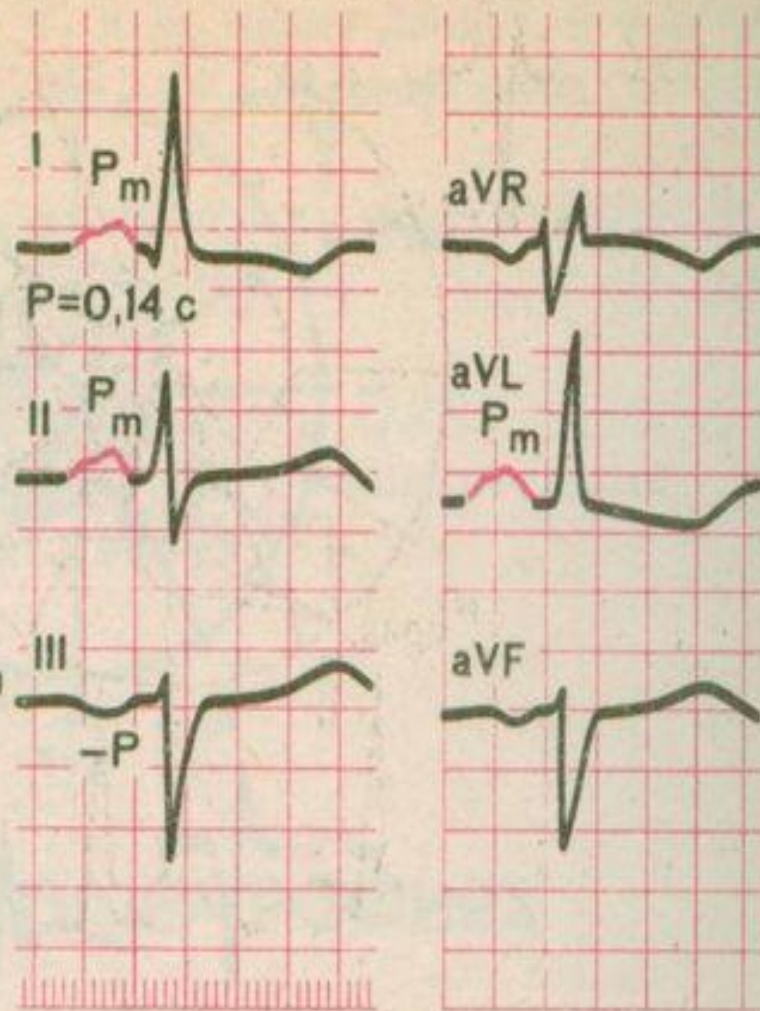
P - mitrale

Возбуждение
Правого
предсердия

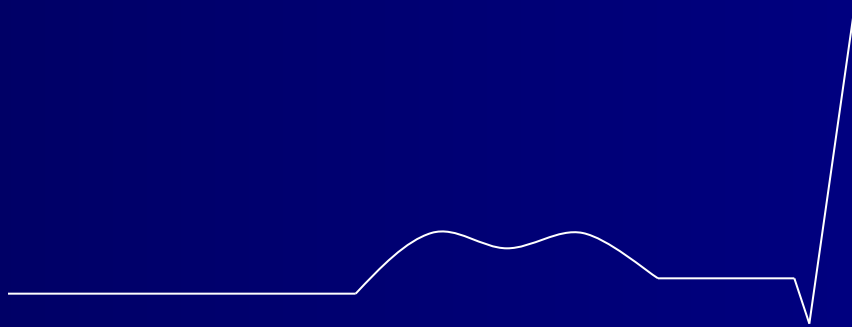
Возбуждение
левого
предсердия



P-mitrale

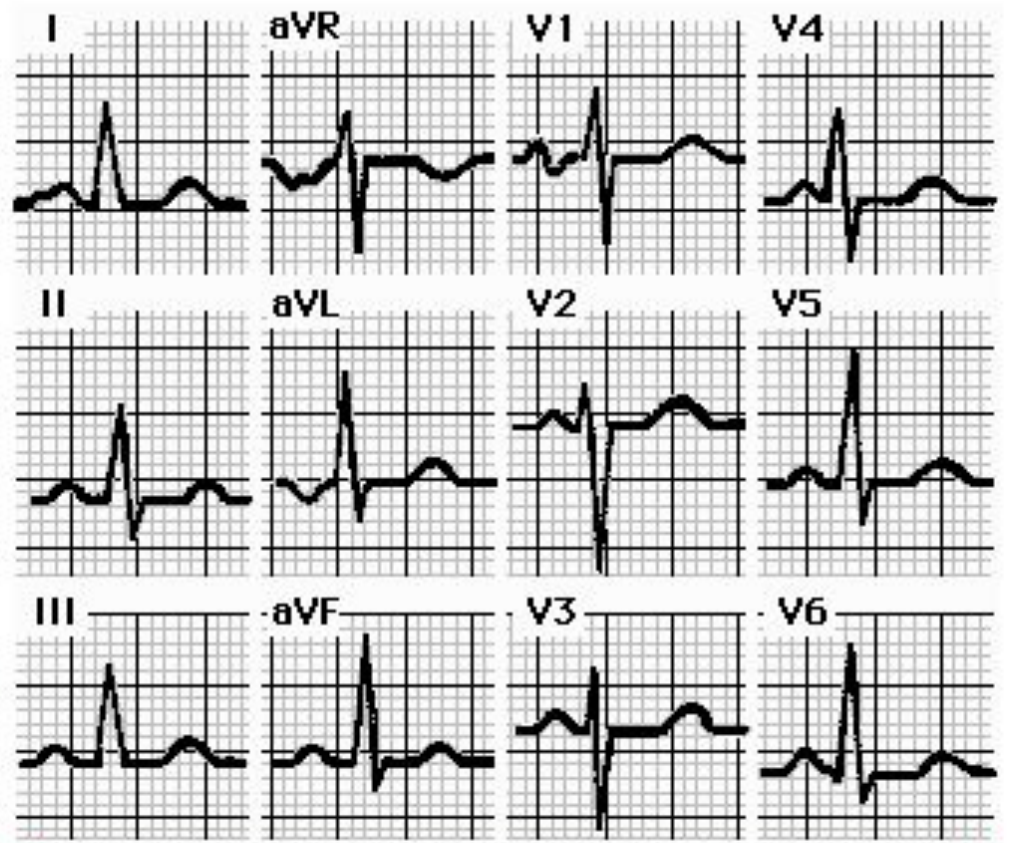
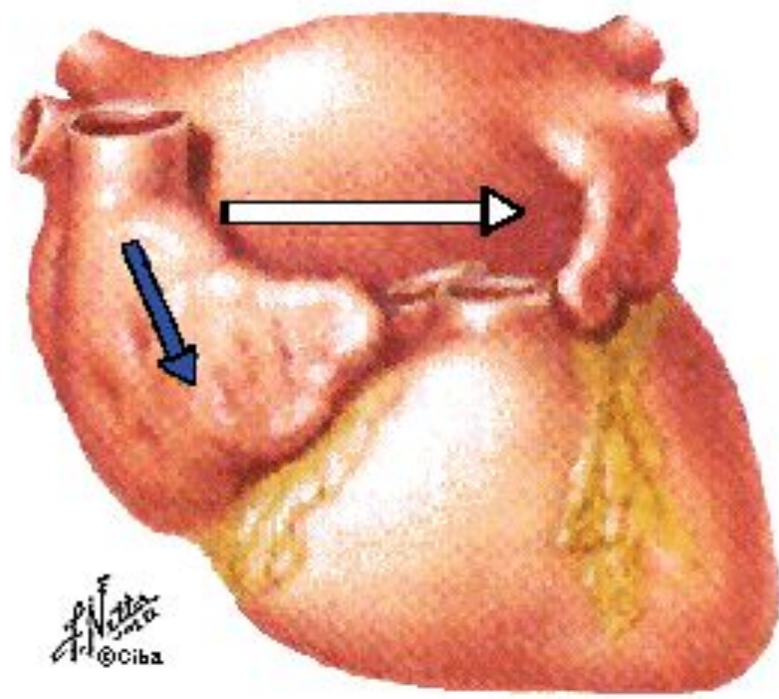


Сол жүрекшенің гипертрофиясы



P - mitrale

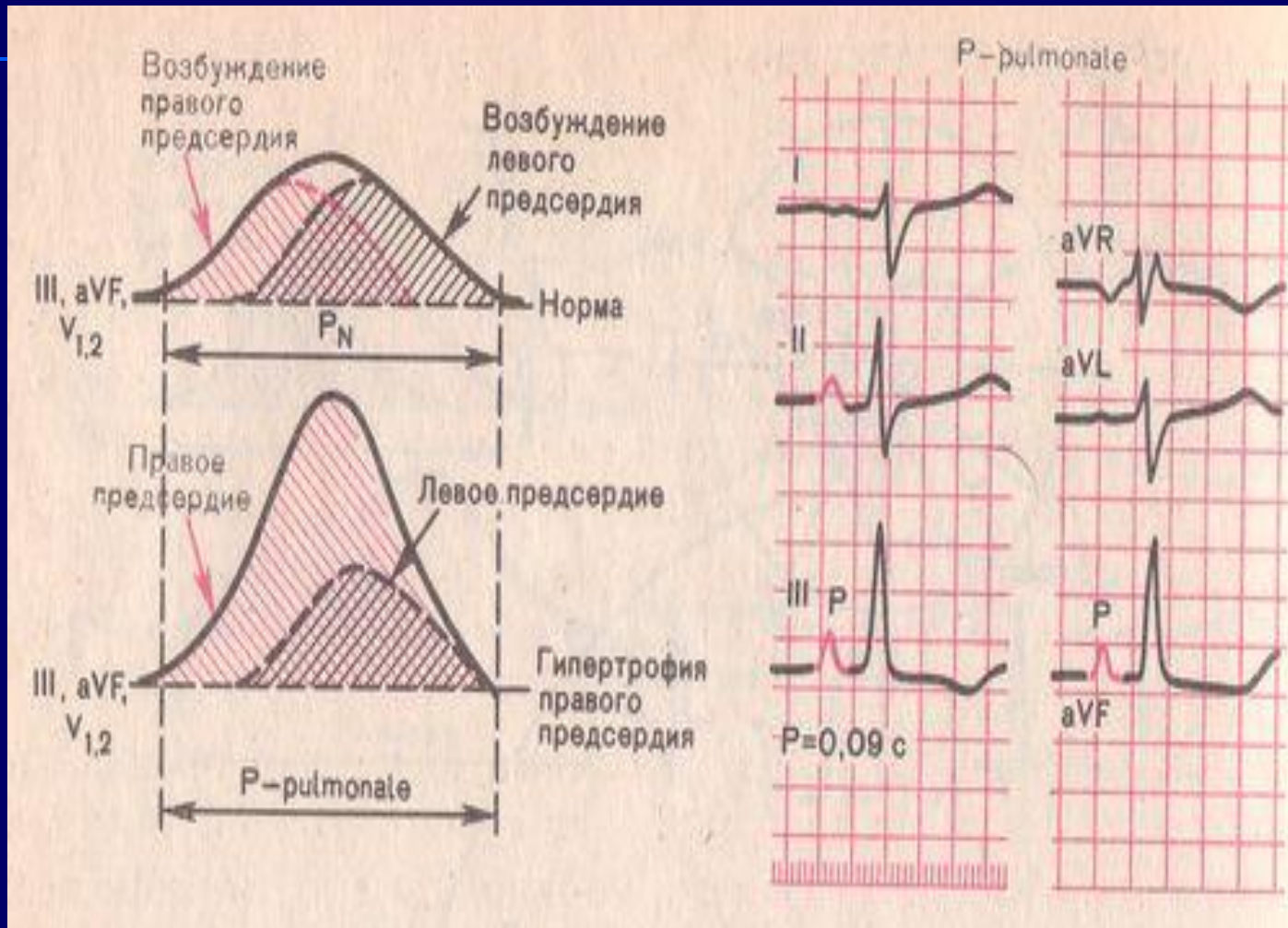
Left Atrial Enlargement (LAE)



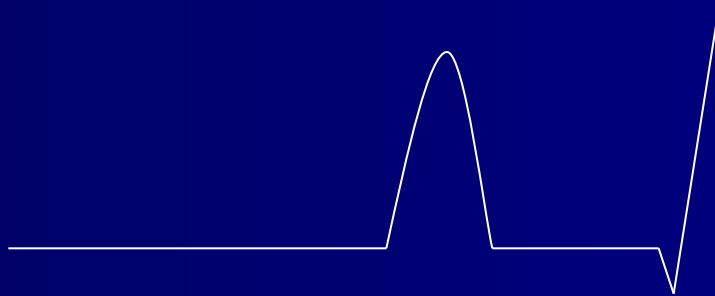
[Click to go to Right Atrial Enlargement](#)

Гипертрофия правого предсердия

P-pulmonale

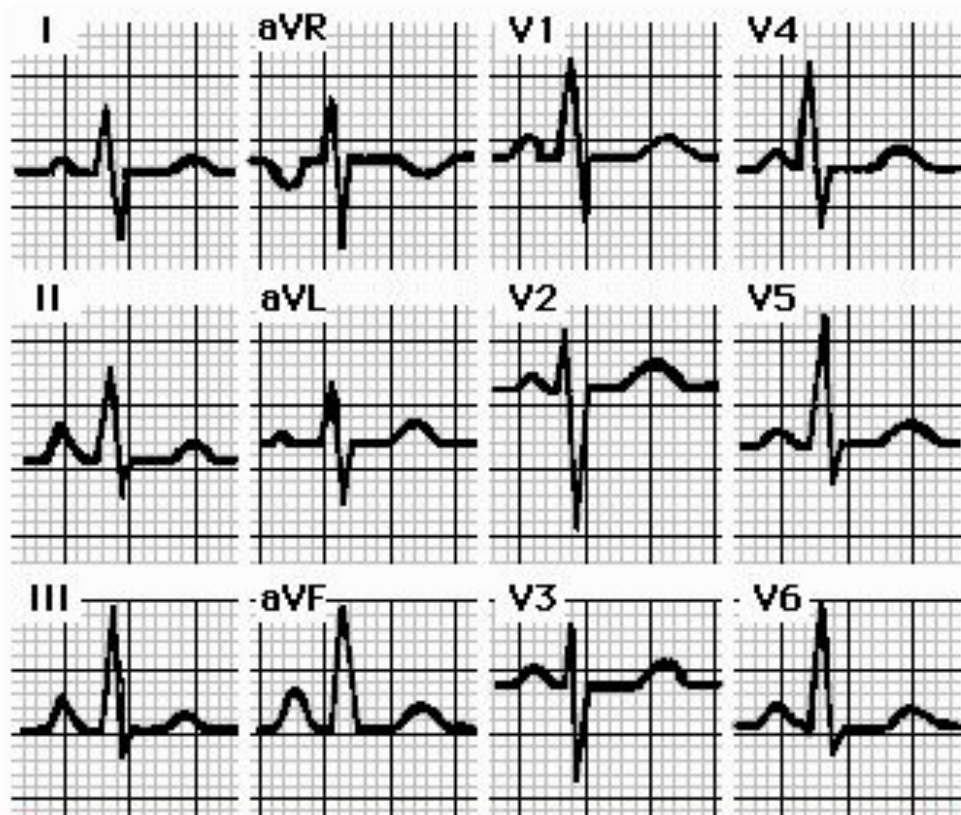
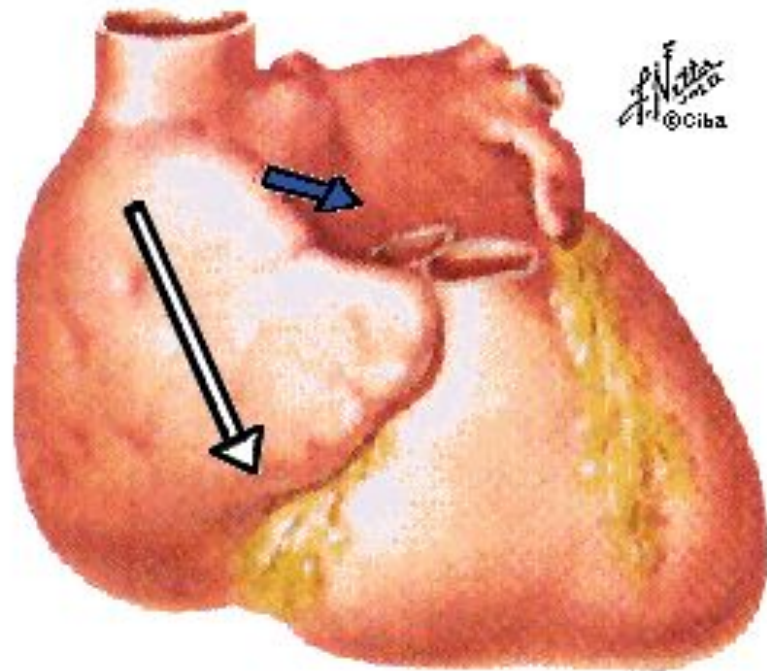


Оң жүрекшенің гипертрофиясы



P - pulmonale

Right Atrial Enlargement (RAE)



[Click to go to Left Atrial Enlargement](#)

Сол қарыншаның гипертрофиясы

- ЖЭО солға бұрылуы
- R сермесінің станд.шықпалардағы немесе қалыпты жағдайдағы вольтажы
- R сермесі V 5, 6-да R V 4-тен биік
- S V 1, 2
- Сағат тілі бойынша бұрылыс (ӨЗ - V 4-те)
- $R V 5,6 + S V 1 > 35 \text{ mm}$ (> 40 жас)
- $> 45 \text{ mm}$ (40 жасқа дейін)
- $R V 5,6 > 25 \text{ mm}$
- $R I + S III > 25 \text{ мм}$

Сол қарыншаның гипертрофиясы

Приложение 2. Диагностические критерии гипертрофии левого желудочка

1. ЭКГ

ЭКГ – критерии гипертрофии левого желудочка

Критерий	Чувствительность (%)	Специфичность (%)
Индекс Соколова–Лайона $SV_1 + RV_5 / RV_6 > 35$ мм	22	100
Корнельский вольтажный индекс $RaVL + SV_3 > 28$ мм у мужчин > 20 мм у женщин	42	96
$RaVL > 11$ мм	11	100

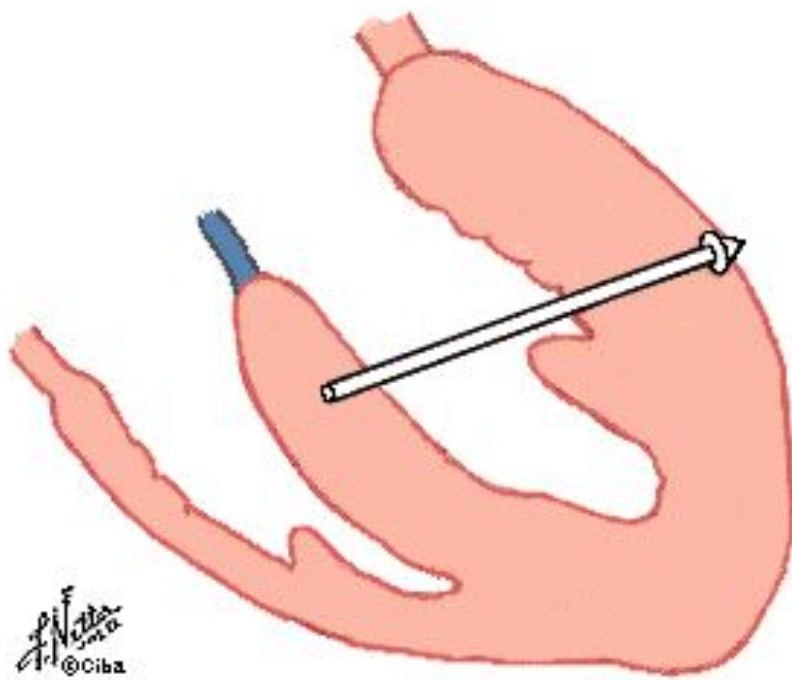
2. Эхокардиография

Индекс массы миокарда левого желудочка (отношение массы миокарда к площади поверхности тела)
у мужчин > 134 г/м², у женщин > 110 г/м²

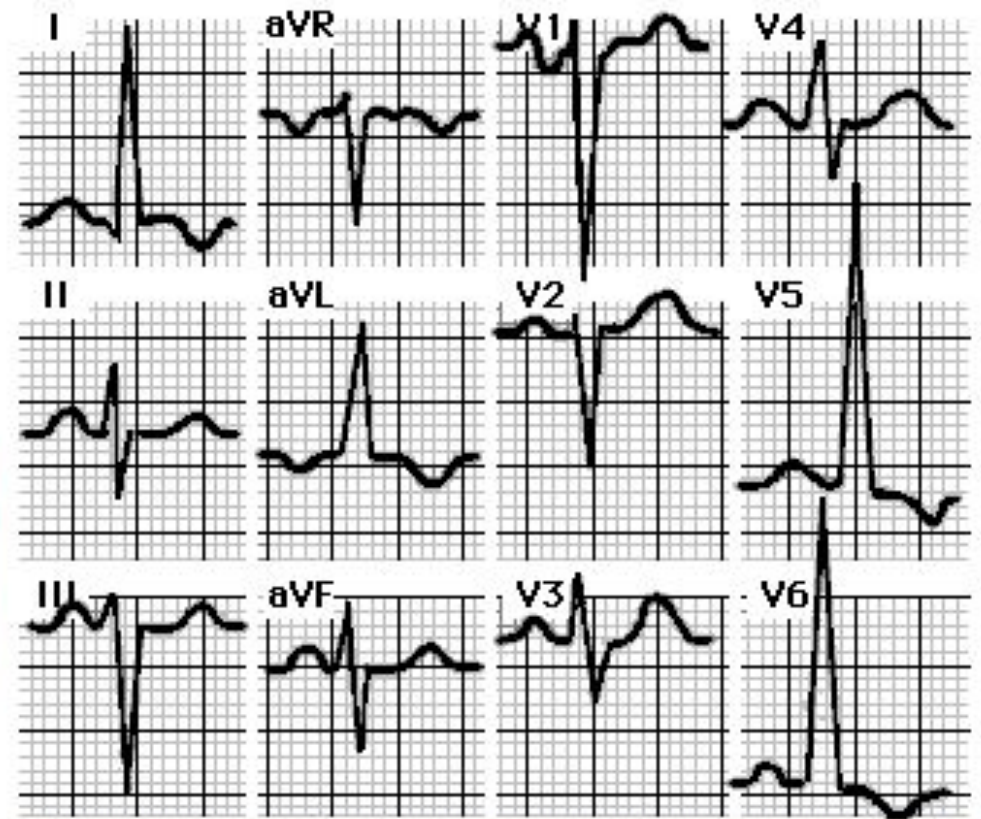
$$\text{ММЛЖ} = 1,04 ((\text{ТМЖП}^2 + \text{ТЗСЛЖ} + 3\text{КДР}^2) - \text{КДР}^2)^2 - 13,6(\text{г}),$$

где ММЛЖ – масса миокарда левого желудочка; ТМЖП – толщина межжелудочковой перегородки (см); ТЗСЛЖ – толщина задней стенки левого желудочка (см); КДР – конечный диастолический размер (см);

Left Ventricular Hypertrophy (LVH)



Dr. N. N. N.
©Ciba



[Click to go to Right Ventricular Hypertrophy](#)

Оң қарыншаның гипертрофиясы

- ЖЭО оңға бұрылуы
- $R_{V1,2}$
- $S_{V5,6}$
- $R_{V1} > 7 \text{ mm}$
- $R_{V1} + S_{V5,6} > 10,5 \text{ mm}$

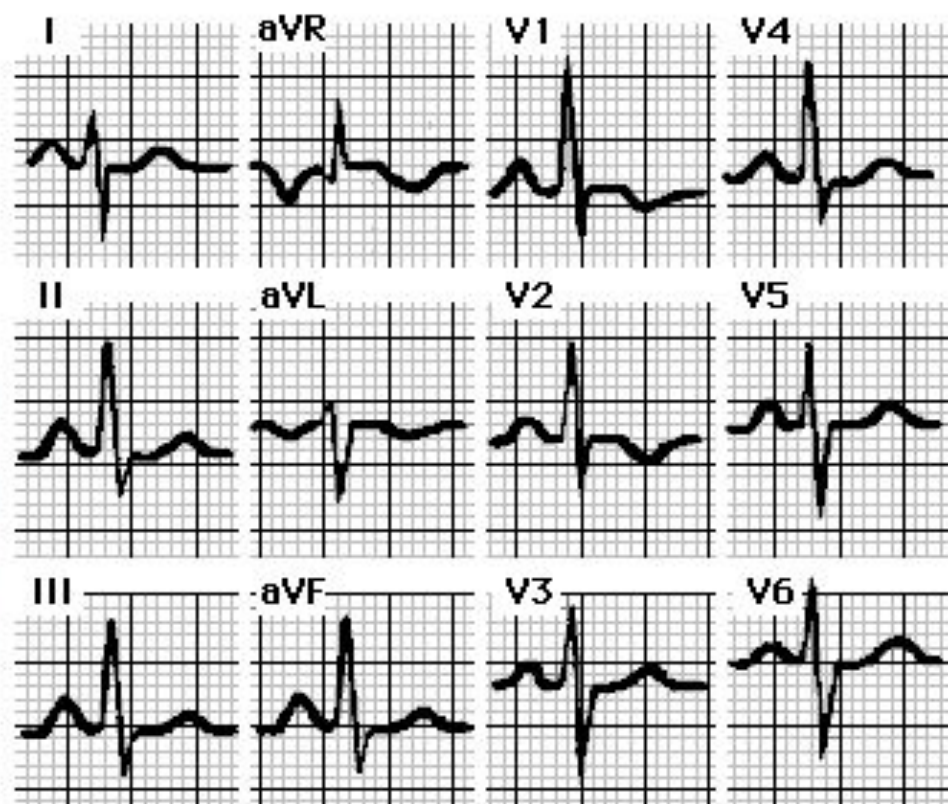
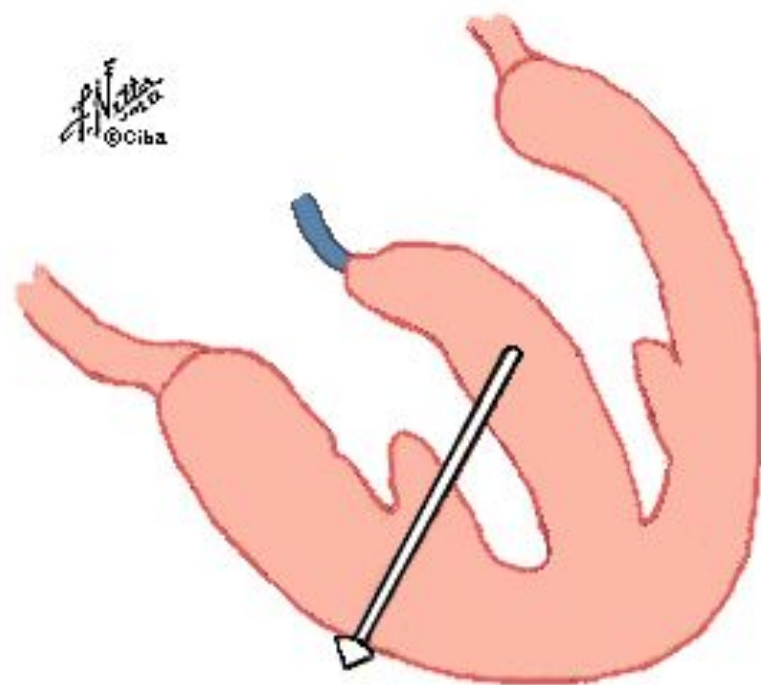
- + үш типі

Оң қарыншаның гипертрофиясы (үш типі)

- rSR' в V_1
- qR' в V_1
- S – тип (V_1 – V_6)

Right Ventricular Hypertrophy (RVH)

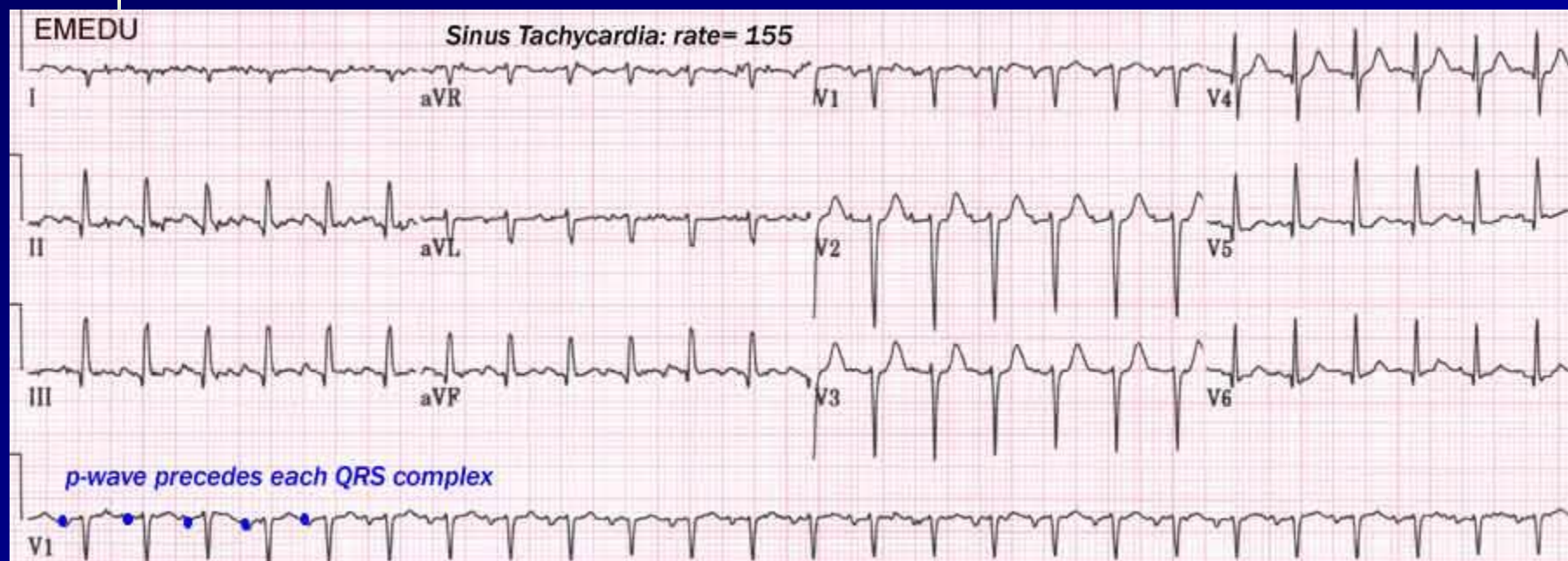
F. Natta
©Ciba



[Click to go to Left Ventricular Hypertrophy](#)

**Назарлаңызға көп
рахмет!**

Sinus tachycardia

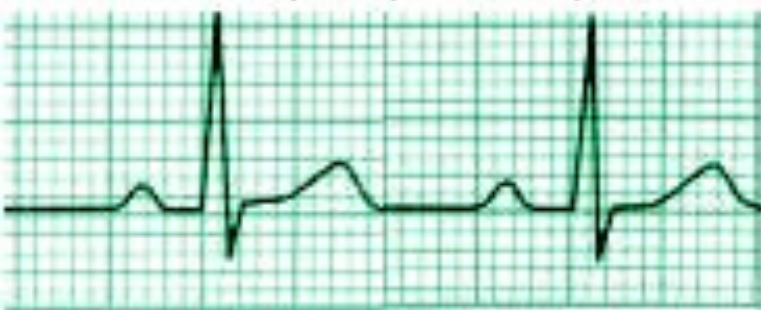

- Awake patient (+ Hypertension)
- Hypovolemia
- Hypoxia
- Hyperthyroidism

Sinus bradycardia


Normal Sinus Rhythm

Start 300 150 100 75



Sinus Bradycardia

Start 300 150 100 75 60 50 43 38



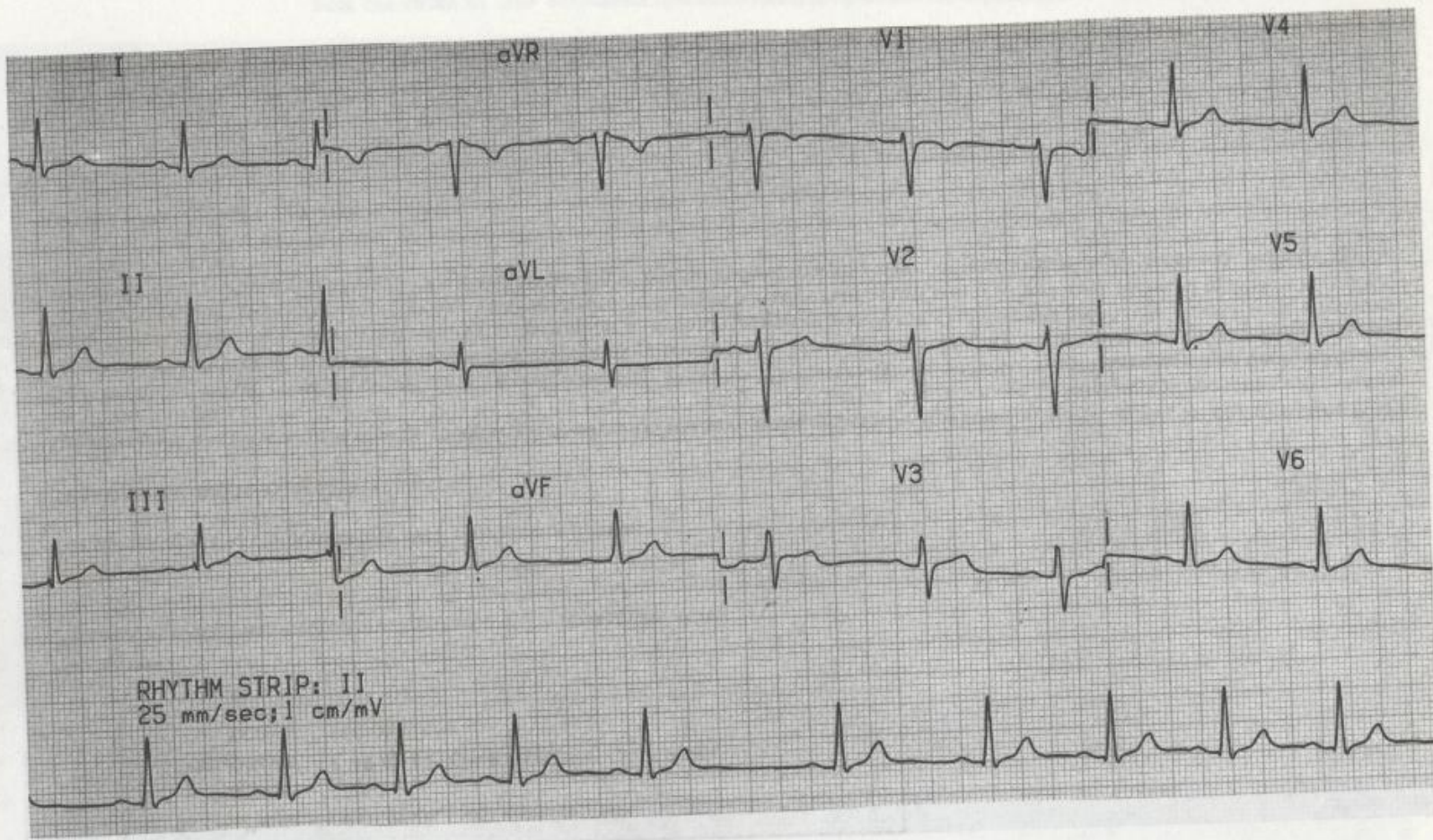
- Beta-blockers
- Calcium Channel blockers

Синустық аритмия

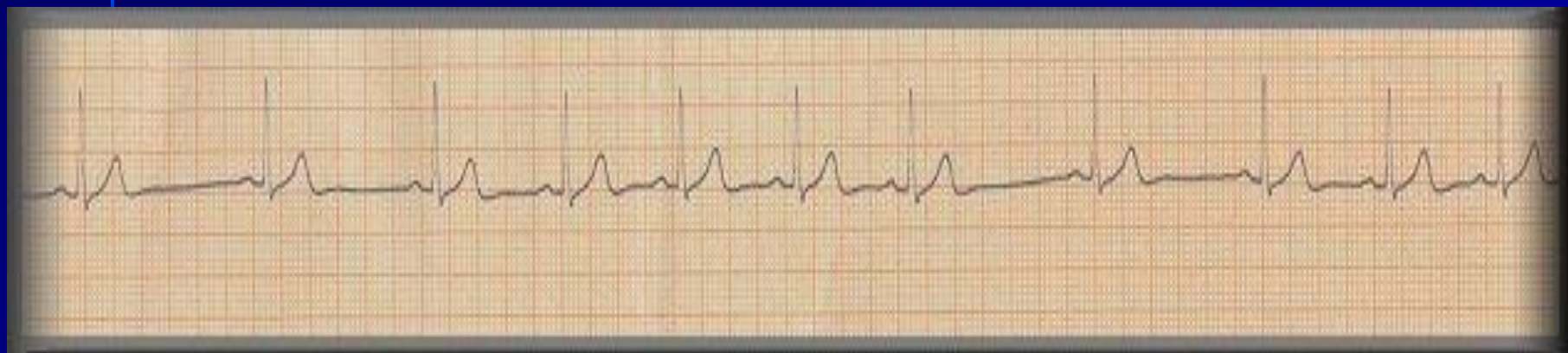
Б-15

Анамнез

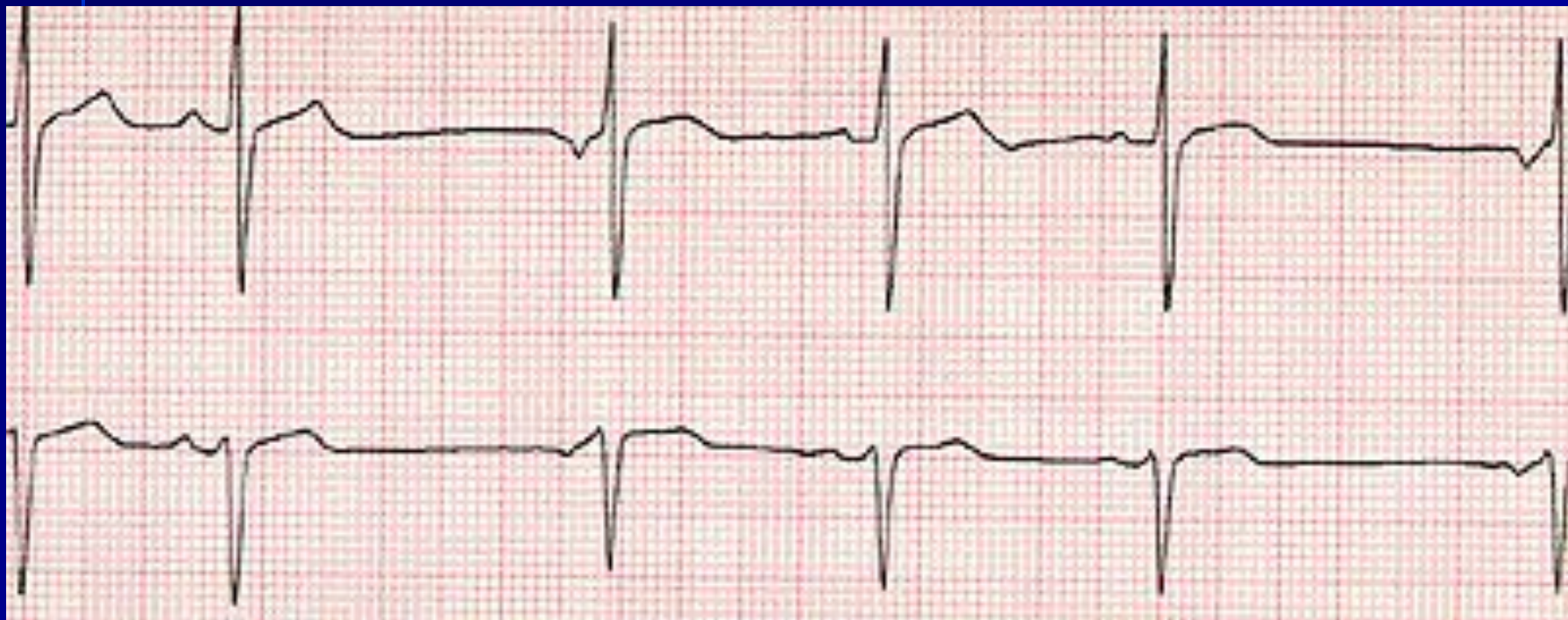
Мужчина в возрасте 18 лет с хорошим самочувствием.



Синустық аритмия



Ырғақтың бұзылысы



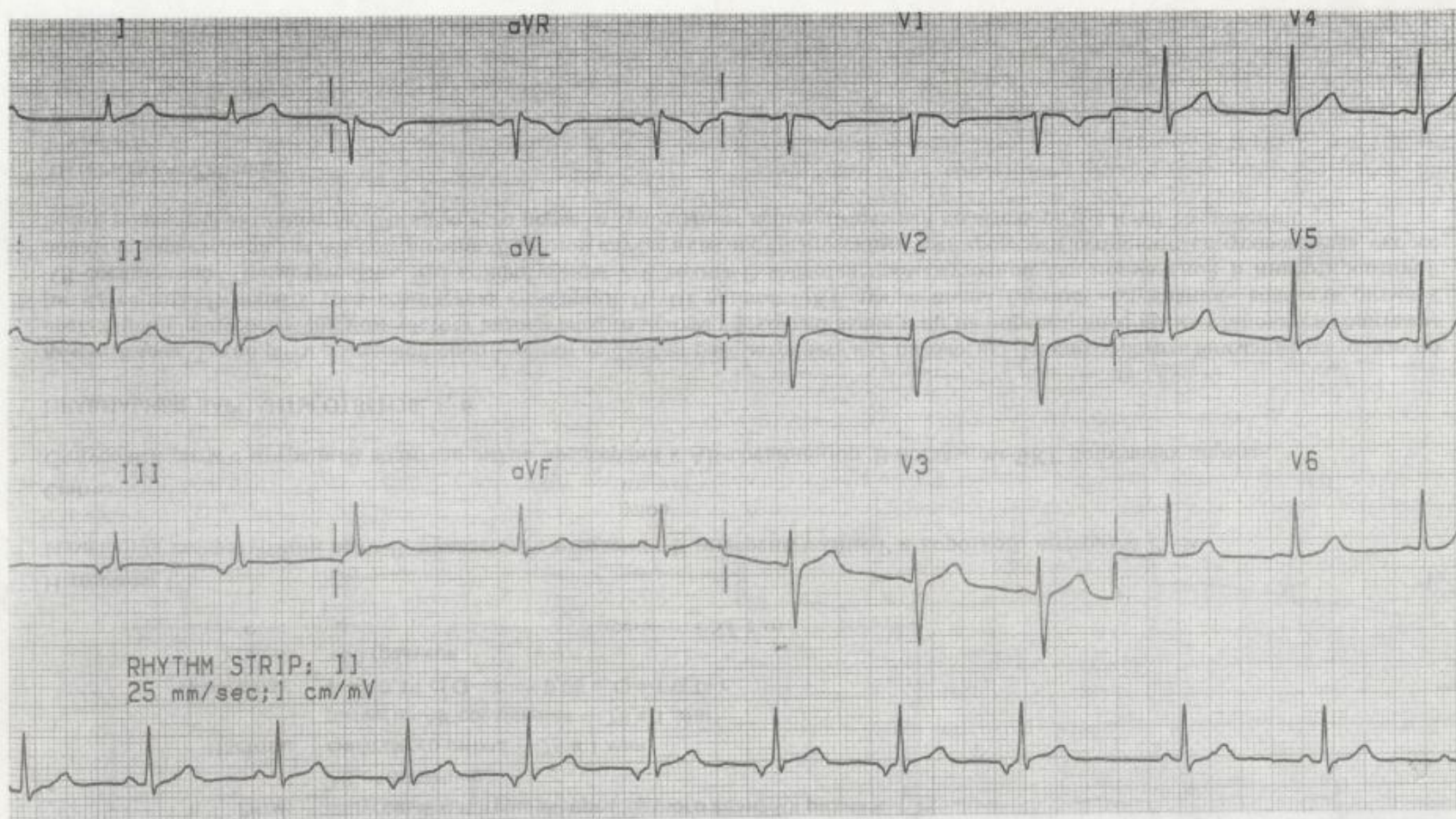
Ырғақ жүргізушінің миграциясы

Ырғақ жүргізушінің суправентрикулярлы миграциясы

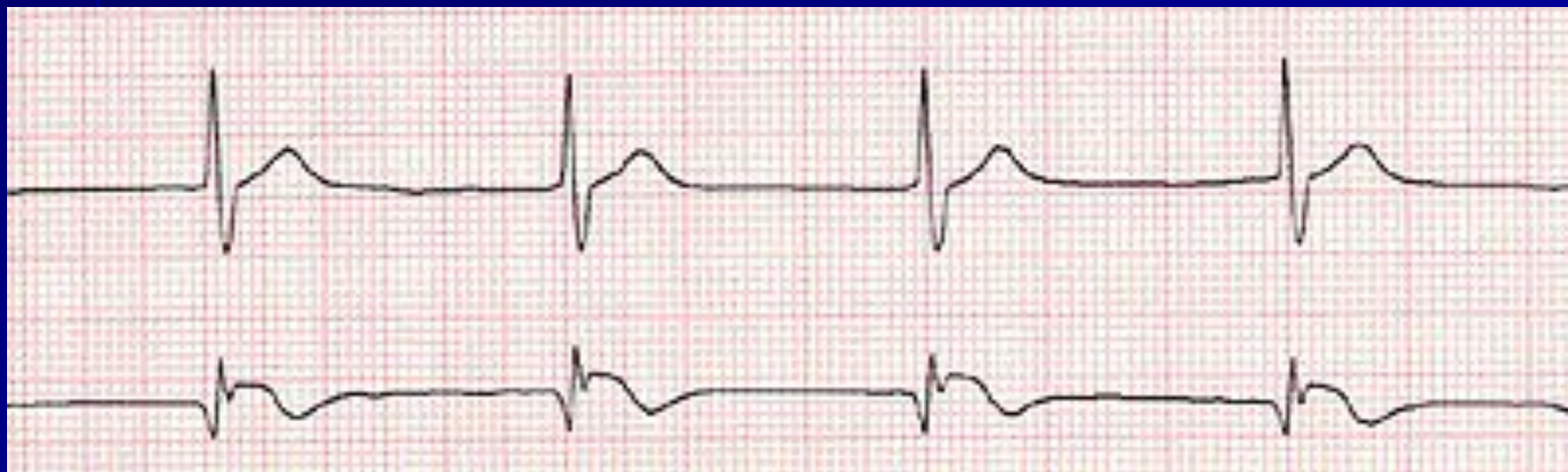
A-14

Анамнез

Мұқимов Девушка 16 лет, школьница, занимающаяся баскетболом.



Ырғақтың бұзылысы



Түйіндік ырғақ

ЭКГ қорытындысын құрау

Аты-жөні _____ жасы _____, күні _____

RR, немесе 3 әртүрлі RR, немесе орташа RR

ЖСЖ = $60/RR =$ _____

P _____ (қ.ж. 0,07-0,11 сек, қ.ж. 1/6 R)

PQ _____ (қ.ж. 0,12 – 0,20 сек)

QRS интервалы _____ (қ.ж. 0,06-0,10 сек)

QRS кешені (әр серменәі ұзақтығын, тереңдігін және пішінін көрсету)

QT _____ (ЖСЖ байланысты)

ST _____ (изосызықта, V1, V2, V3 шықпаларында

1-2 мм жоғары көтерілуі, ал V5-V6 0,5 мм депрессиясы болуы мүмкін)

T _____ (I, II, AVF, V2-V6 шықпаларында әрдайым оң болады, қ.ж. R сермесінің R 1/3 немесе 1/2 құрайды)

ЖЭӨ визуальді әдіс бойынша және Бейли әдісі бойынша α бұрышы

Вольтаж – стандартты шықпаларындағы R

сермелерінің қосындысы - _____ (қ.ж. 15-24 мм)

Кеуделік шықпаларда : өтпелі зонаны және максимальді R сермелері бар шықпаны анықтау.

Q сермесі қ.ж. R сермесінің 1/4 бөлігіне тең 1/4 немесе кіші, ені 0,03 сек ұзақ емес

Қорытынды:

1. Ырғақ
2. Дұрыс, дұрыс емес (ырғақ бұзылысының көзін анықтау)
3. ЖСЖ
4. ЖЭӨ
5. Вольтажы

- P ____ (қ.ж. 0,07-0,11 сек, қ.ж. 1/6 R)
- PQ _____ (қ.ж. 0,12 – 0,20 сек)
- QRS интервалы _____ (қ.ж. 0,06-0,10 сек)
- QRS кешені (әр серменәі ұзақтығын, тереңдігін және пішінін көрсету)
- QT _____ (ЖСЖ байланысты)
- ST ____ (изосызықта, V1, V2, V3 шықпаларында 1-2 мм жоғары көтерілуі, ал V5-V6 0,5 мм депрессиясы болуы мүмкін)
- T ____ (I, II, AVF, V2-V6 шықпаларында әрдайым оң болады, қ.ж. R сермесінің R 1/3 немесе 1/2 құрайды)

- ЖЭӨ визуальді әдіс бойынша
- Бейли әдісі бойынша α бұрышы
- Вольтаж – стандартты шықпаларындағы R сермелерінің қосындысы - _____ (қ.ж. 15-24 мм)
- Кеуделік шықпаларда : өтпелі зонаны және максимальді R сермелері бар шықпаны анықтау.
- Q сермесі қ.ж. R сермесінің $\frac{1}{4}$ бөлігіне тең $\frac{1}{4}$ немесе кіші, ені 0,03 сек ұзақ емес

Қорытынды:

1. Ырғақ

2. Дұрыс, дұрыс емес (ырғақ бұзылысының көзін анықтау)

3. ЖСЖ

4. ЖЭО

5. Вольтажы

6. Анықталған патологияны шықпалар бойынша суреттеу.

Электрокардиограм- маны шешу

- Электрокардиографиялық өзгерістерді талдағанда қателік жібермеу үшін, қандай ЭКГ болмасын оның шешуінің белгілі кестесін қатаң сақтау қажет. Ол төмендн көрсетілген.

ЭКГ шешудің жалпы кестесі (жоспары)

- *Жүректің ырғағын және өткізгіштігін талдау:*

- Жүрек жиырылуының реттілігін бағалау;
- Жүректің жиырылу жиілігін санау;
- Қозу көзін анықтау;
- Өткізгіштік қызметін бағалау.

Жүректің алдыңғы-артқы, ұзына бойы және көлденең бойы өстерімен бұрылуын анықтау:

- фронтальді жазықтықта жүректің электрлік өсін анықтау;
- жүректің ұзына бойы өсімен бұрылуын анықтау;
- жүректің көлденең бойы өсімен бұрылуын анықтау.

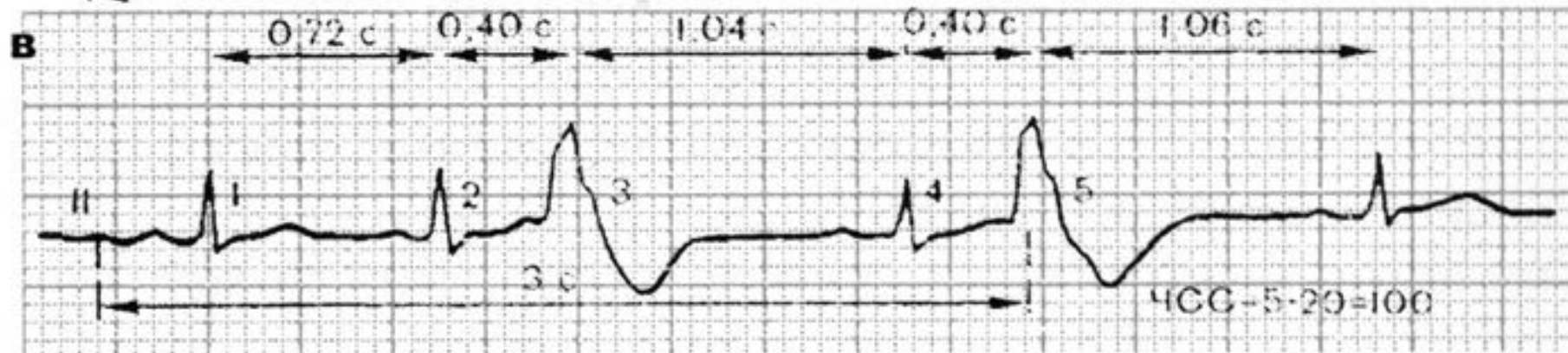
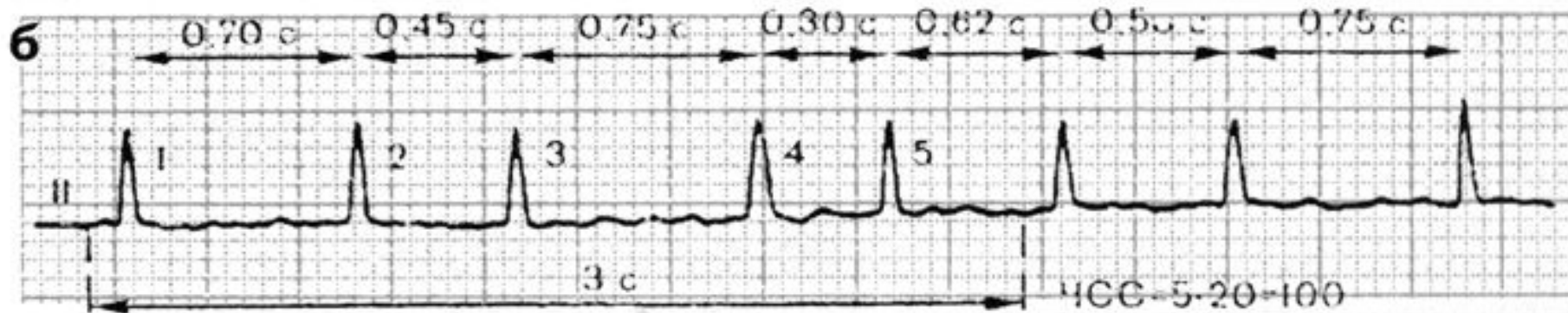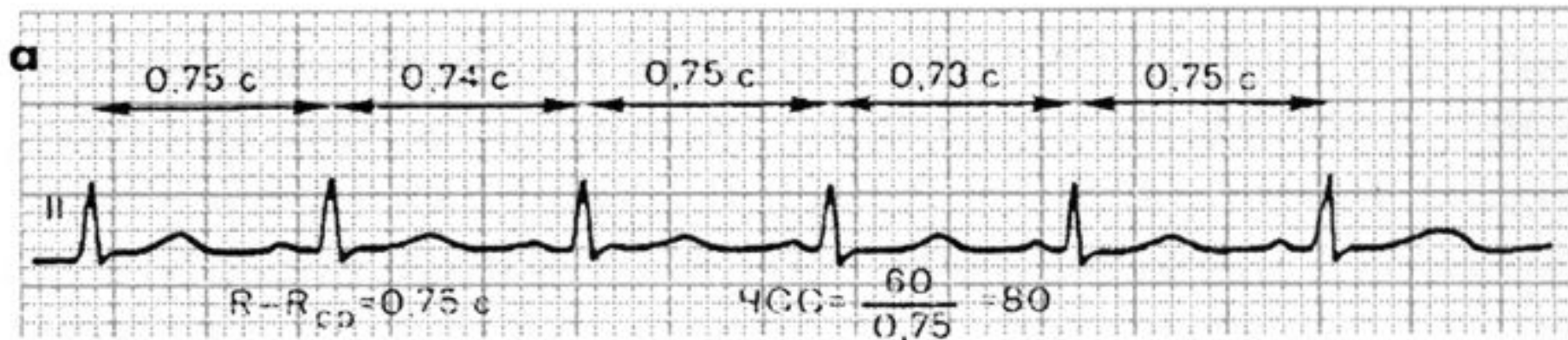- **Жүрекшелік Р сермесін талдау.**
- **Қарыншалық QRS-T кешенін талдау:**
 - анализ комплекса QRS кешенін талдау;
 - S-T сегментін талдау;
 - Т сермесін талдау;
 - Q-T интервалын талдау.
- ***Электрокардиографиялық қорытынды.***

Жүрек ырғағын және өткізгіштігін талдау

- Жүрек жиырылуының реті қатар тіркелген бірнеше жүректік циклдердің R-R интервалдарының ұзақтығын салыстырумен бағаланады.

Жүректің ретті немесе дұрыс ырғағы

- Егер R-R интервалының өлшенген ұзақтығы бірдей болса және алынған шығару көлемі R-R интервалының орташа ұзақтығынан $\pm 10\%$ аспаса диагностикаланады(1 сурет, а). Ал қалған жағдайларда дұрыс емес(ретті емес) жүректік ырғақ анықталады(1 сурет, б, в).



Ырғақ дұрыс болғанда ЖСЖ кесте бойынша анықталады (1 кестені қара) немесе формула бойынша есептелінеді : $ЖСЖ = 60 / R - R$

R-R интервалының ұзақтығы, с	ЖСЖ, мин	R-R интервалының ұзақтығы, с	ЖСЖ, мин
1,50	40	0,85	70
1,40	43	0,80	75
1,30	46	0,75	80
1,25	48	0,70	86
1,20	50	0,65	82
1,15	52	0,60	100
1,10	54	0,55	109
1,05	57	0,50	120
1,00	60	0,45	133
0,95	63	0,40	150
0,90	66	0,35	172

Дұрыс емес ырғақта

- Белгілі бір нақты уақыт аралығында тіркелген QRS кешендерінің санын есептейді (мысалы 3 с). Белгенде бұл жағдайда алынған нәтиже 20 болады ($60\text{с} : 3\text{с} = 20$), ЖСЖ есептейді.
- Дұрыс емес ырғақ кезінде минимальді және максимальды ЖСЖ анықтау керек. Минимальді ЖСЖ R-R интервалы ұзақ болса, максимальды ЖСЖ R-R интервалы қысқа болса анықталады.

- Қозудың шығу көзін, яғни ырғақ жүргізушісін анықтау үшін, жүрекшелер бойымен қозудың жүру жолын және R тісшесінің қарыншалық QRS комплексіне арақатынасын бағалау керек(2 сурет).

Бұл кезде келесі белгілерге сүйену керек:

- *Синустық ырғақ(2 сурет, а):*
 - P_{II} тішесі оң және әрбір қарыншалық QRS комплексінің алдында орналасады;
 - P тішесінің пішіні барлық шықпаларда бірдей.

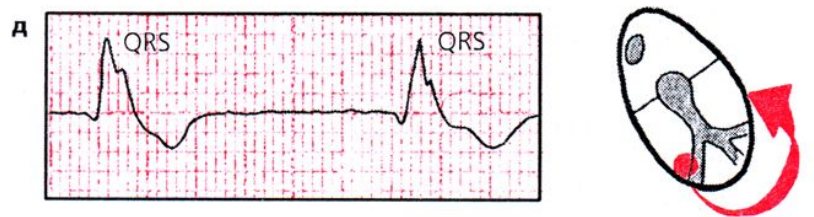
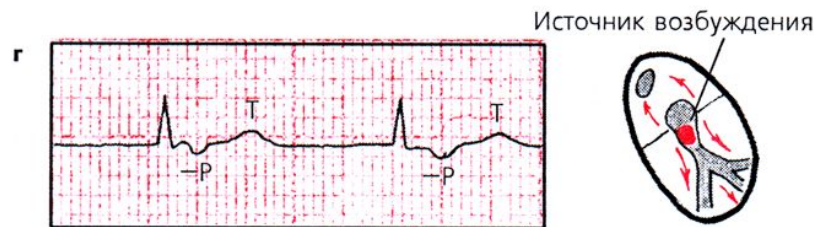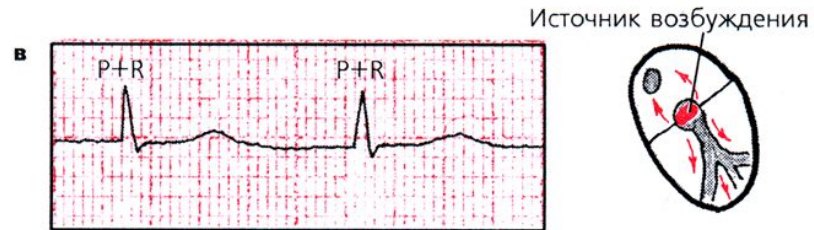
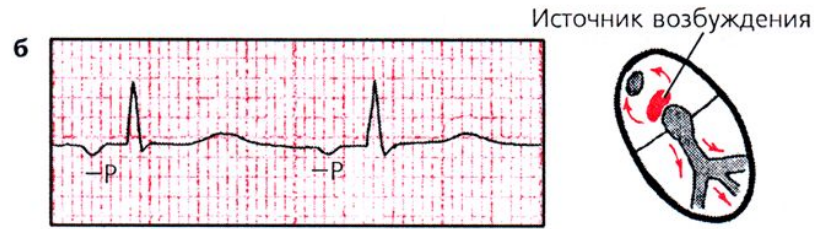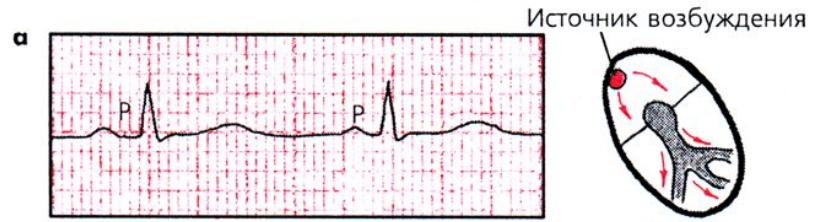- *Жүрекшелік ырғақ* (төменгі бөліктерінен) (2 сурет, б):
 - P_{II} және P_{III} тісшелері теріс;
 - әрбір P тісшесінен кейін өзгермеген QRS кешені орналасады.

АВ-түйінінен шыққан ырғақ (2 сурет, в, г):

- егер эктопиялық импульс жүреше мен қарыншаға бір мезгілде жетсе, ЭКГ-да Р тісшесі жоқ, ол өзгермеген қалыпты QRS комплексімен қосылып кетеді;
- эктопиялық импульс алдымен қарыншаларға, сосын барып жүрекшелерге жетсе, онда ЭКГ-да теріс P_{II} и P_{III} тісшесі қалыпты өзгермеген QRS комплексінен кейін орналасады.

Қарыншалық (идиовентрикулярлық) ырғақ (2 сурет, д):

- барлық QRS комплексі кеңейген, деформацияланған ;
- QRS комплексі мен P тісшесінің арасында заңды байланыс жоқ;
- ЖСЖ минутына 40-60 соққыдан аспайды .



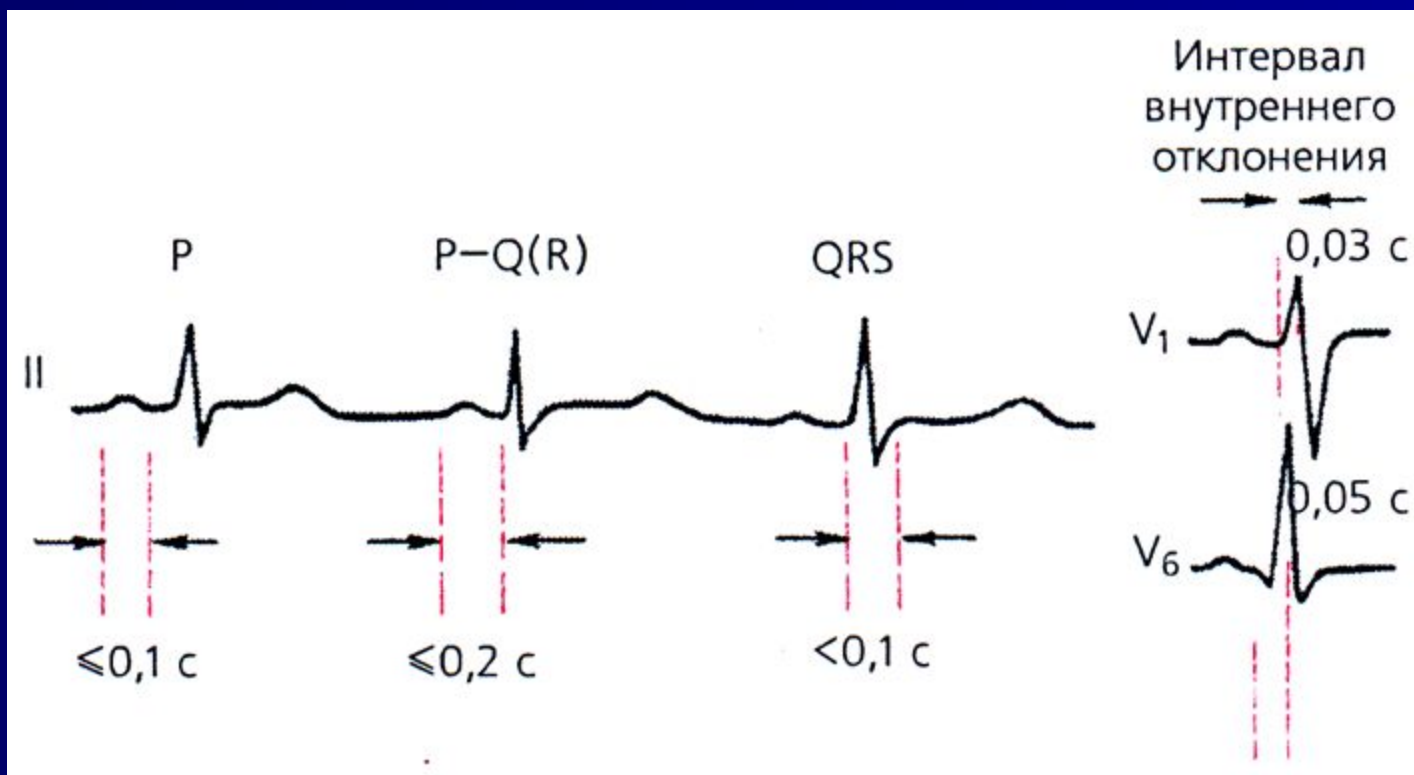
Өткізгіштік қызметін бағалау.

- Өткізгіштік қызметін болжамалы бағалау үшін өлшеу керек(3 сурет):
- Р тісшесінің ұзақтығын, ол электрлік импульстің жүрекшелер бойымен өту жылдамдығын сипаттайды (қалыптыда 0,1 с аспау керек);

- II стандартты әкетуде P-Q(R) интервалының ұзақтығын, ол жүрекшелердегі, АВ түйініндегі, Гисс жүйесіндегі өткізгіштіктің жалпы жылдамдығын береді (қалыптыда 0,12 с-тан 0,2 секундқа дейін);
- қарыншалық QRS комплексінің ұзақтығын (қарыншалармен қозудың өтуін), қалыптыда 0,08 с-тан 0,09 секундқа дейін.

- Көрсетілген тіше мен интервалдардағы ұзақтықтың артуы жүректің өткізу жүйесінің сәйкес бөлімдерінде өткізгіштіктің баяулағанын көрсетеді.

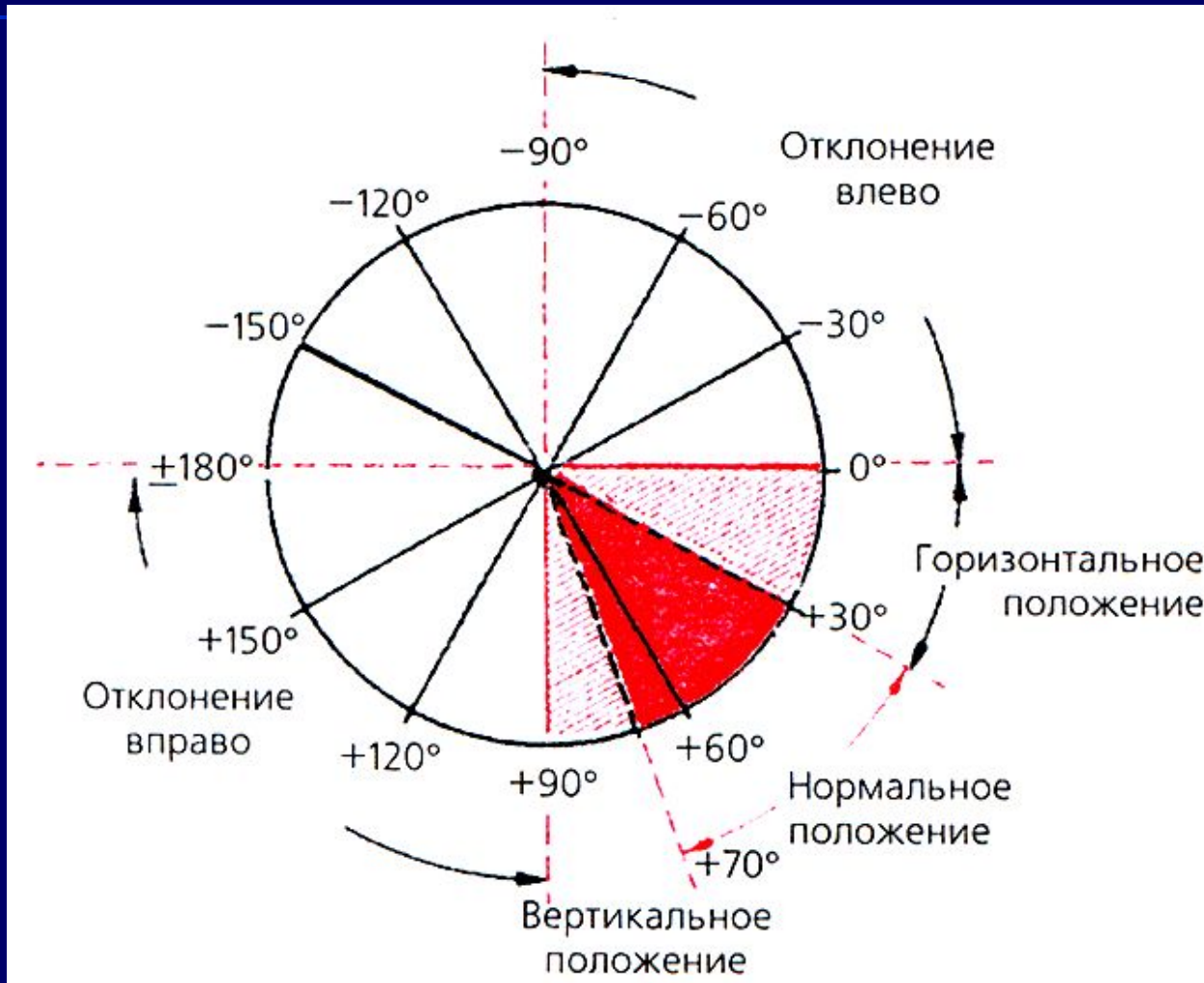
Өткізгіштік қызметін бағалау



V_1 және V_6 кеуделік шықпаларындағы ішкі ығысу интервалы

- Қозу толқындарының оң(0,03 с) және сол (0,05 с) қарыншаларда эндокардтан эпикардқа дейін таралу жылдамдығын жанама сипаттайды. Ішкі ығысу интервалы QRS комплексінің басталған жерінен берілген шықпадағы R тісшісінің шыңына дейін өлшенеді.

Жүректің электрлік осінің орналасуын анықтау



- Жүректің алдыңғы-артқы ось бойынша айналуы жүректің электрлік осінің фронтальды жазықтықта ығысуымен (QRS-тің ортаңғы нәтижелі А векторы) және аяқ-қолдан тіркелген стандартты және күшейген бір полюсті QRS комплексінің өзгерген конфигурациясымен жүреді.

ЖЭО орналасуының келесі нұсқаларын ажыратады (4 сурет):

- қалыпты орналасу-а бұрышы -30° -тан $+69^{\circ}$ -қа дейін;
- вертикальды орналасу -а бұрышы $+70^{\circ}$ -тан $+90^{\circ}$ -қа дейін;
- горизонтальды -а бұрышы 0° -тан $+29^{\circ}$ -қа дейін;
- оңға ығысу - а бұрышы $+91^{\circ}$ -тан $\pm 180^{\circ}$ -қа дейін;
- солға ығысу- а бұрышы 0° -тан -90° -қа

- ЖЭО орналасуын графикалық әдіспен дәл анықтау үшін осі фронтальды жазықтықта орналасқан аяқ-қолдан тіркелген кезкелген екі әкетудегі QRS комплексі тісшелерінің амплитудаларының алгебралық қосындысын шығару керек. Көбінесе бұл мақсатта I и III стандартты әкетулерді пайдаланады.

- Еркімен таңдап алынған масштабта QRS тісшелерінің алгебралық қосындысының оң немесе теріс көлемі Bayley координатының алты осьтік жүйесінің сәйкес шықпалары осінің оң немесе теріс бөлігіне ауысады. Әдетте бұл мақсатта электрография бойынша арнайы әдебиеттерде келтірілген диаграмма мен кестелер пайдаланылады.

- ЖЭО орналасуын бағалаудың қарапайым және нақты әдісі, о бұрышын визуальдық анықтау болып табылады. Бұл әдіс екі принципке негізделген:

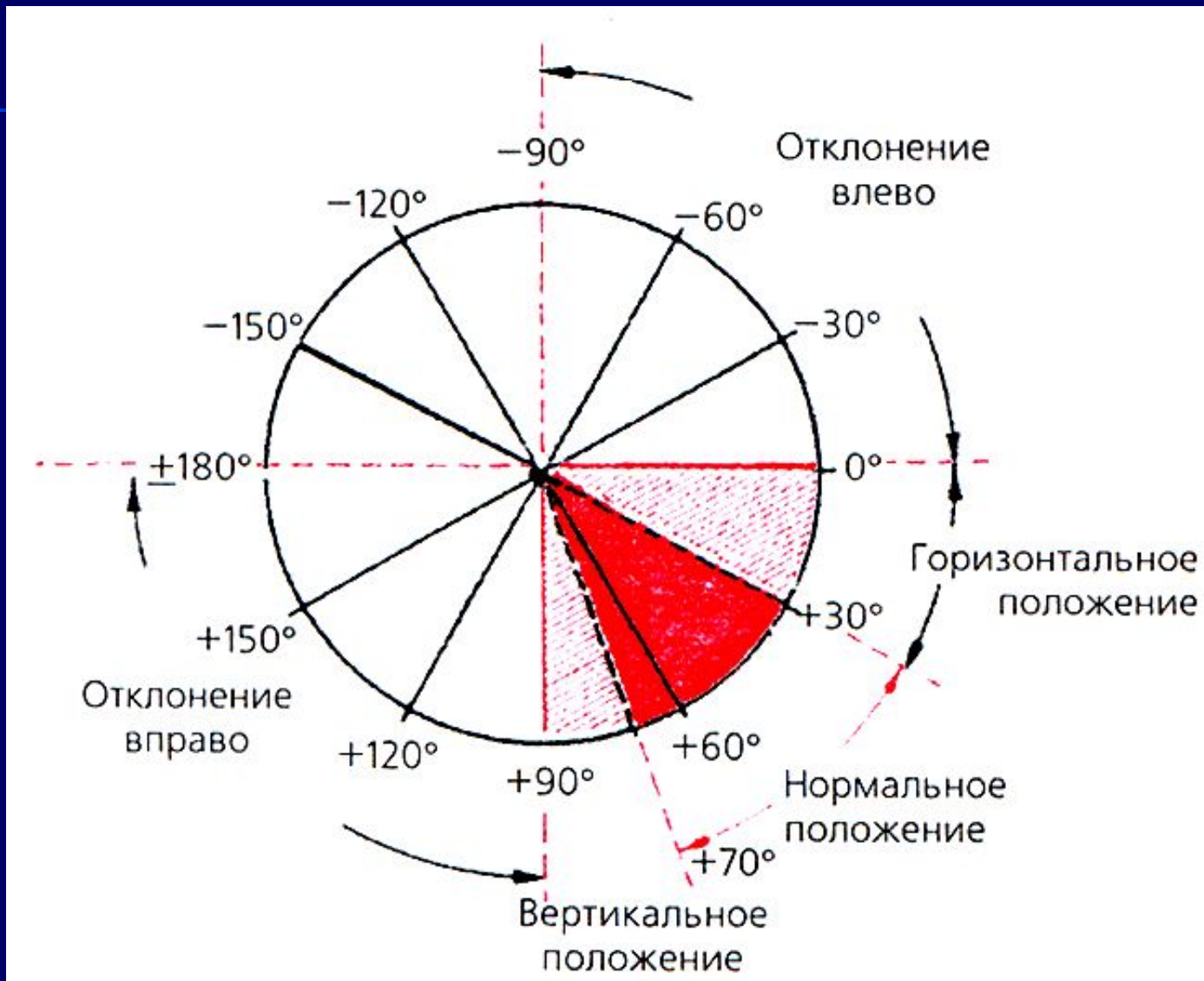
- *QRS* комплексі тісшелерінің алгебралық қосындыларының максимальді оң(немесе теріс) мәні осі жүректің электрлік осінің орналасуына шамамен сәйкес келетін электрокардиографиялық шықпаларда тіркеледі,және QRS-тің ортанғы нәтижелі векторы осы шықпа осінің оң(немесе теріс) бөлігіне ауысады.

- *Тісшелердің алгебралық қосындысы нөлге тең болатын ($R=S$ немесе $R=Q+S$) RS типті комплекс, осі жүректің электрлік осіне перпендикуляр болатын әкетулерде тіркеледі.*

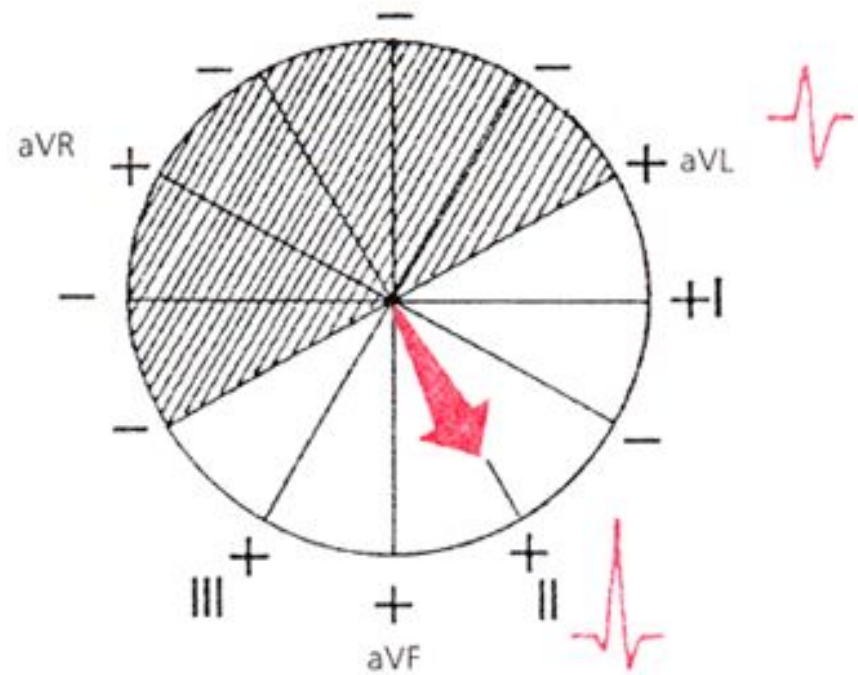
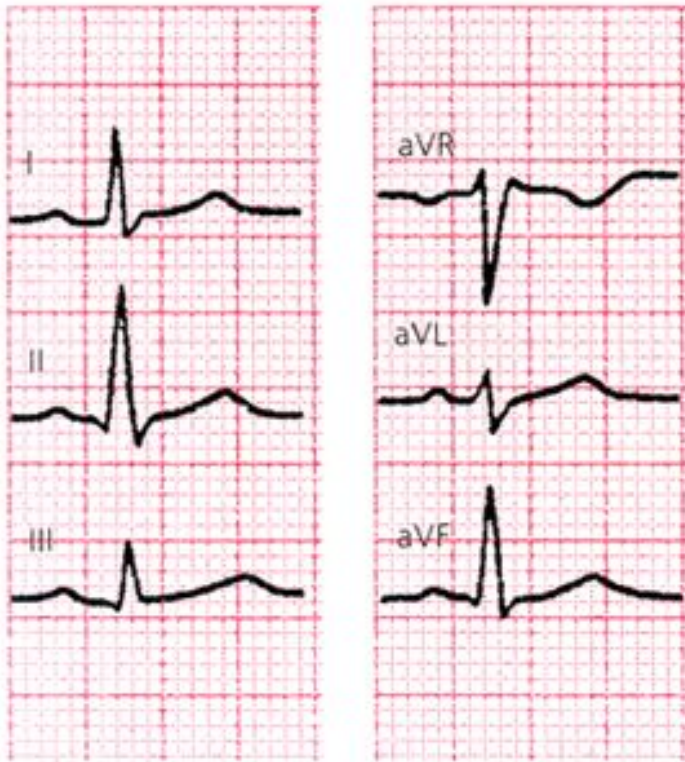- 2 кестеде жүректің электрлік осінің орналасуына байланысты QRS комплексі тішелерінің алгебралық қосындысы максимальды оң, максимальды теріс болатын және тішелердің алгебралық қосындысы нөлге тең болатын шықпа келтірілген.

Альфа бұрышы	R және S (S+Q) сермелерінің алгебралық қосындысы		RS типті QRS кешені
	Максимальді+	Максимальді-	
+30°	I и II	aVR	III
+60°	II	aVR	aVL
+90°	aVF	aVL и aVR	I
+ 120°	III	aVL	aVR
+ 150°	III	aVL	II
±180°	aVR	I	aVF
0°	I	aVR	aVF
-30°	aVL	III	II
-60°	aVL	III	aVR
-90°	aVL и aVR	aVF	I

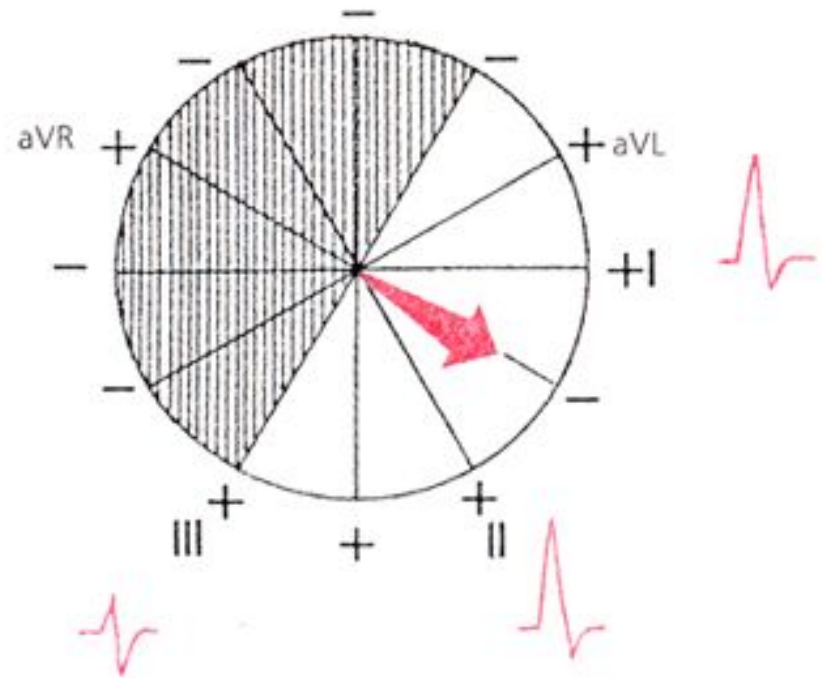
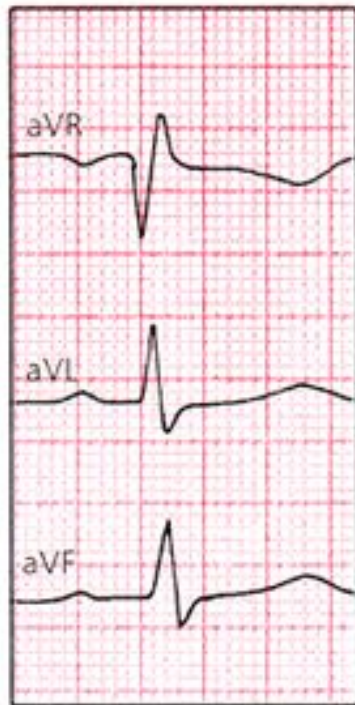
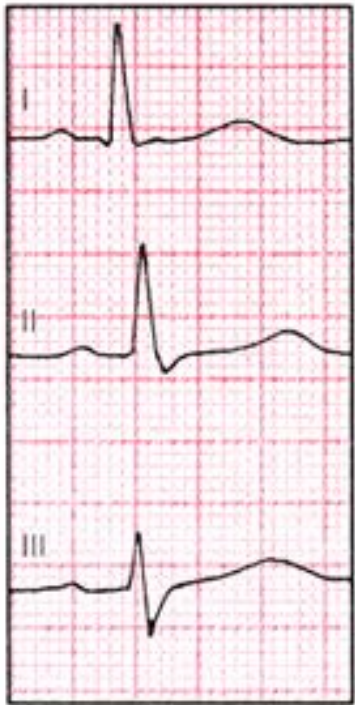ЖЭО қалыпты орналасуы. Альфа бұрышы $+60^\circ$



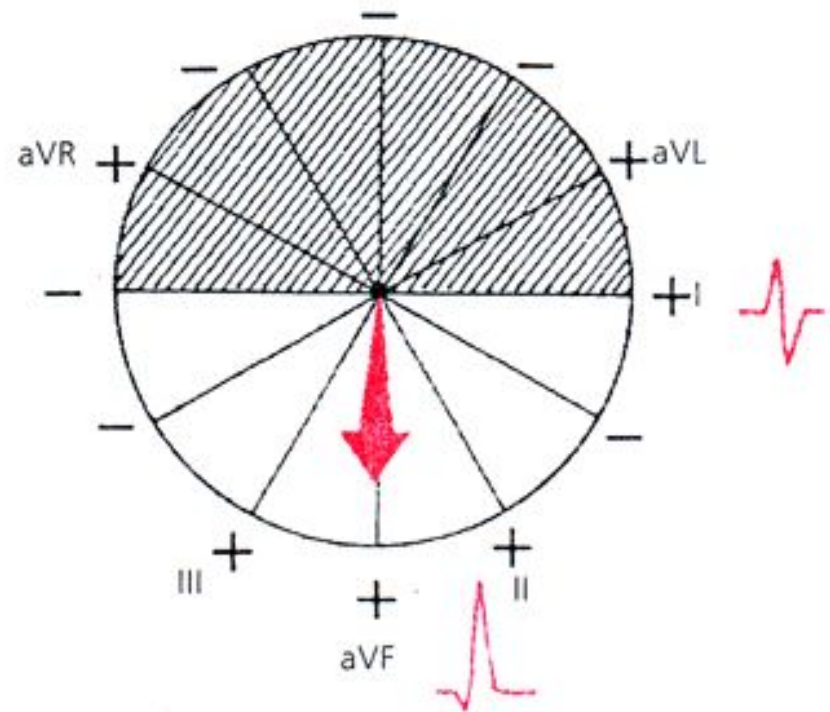
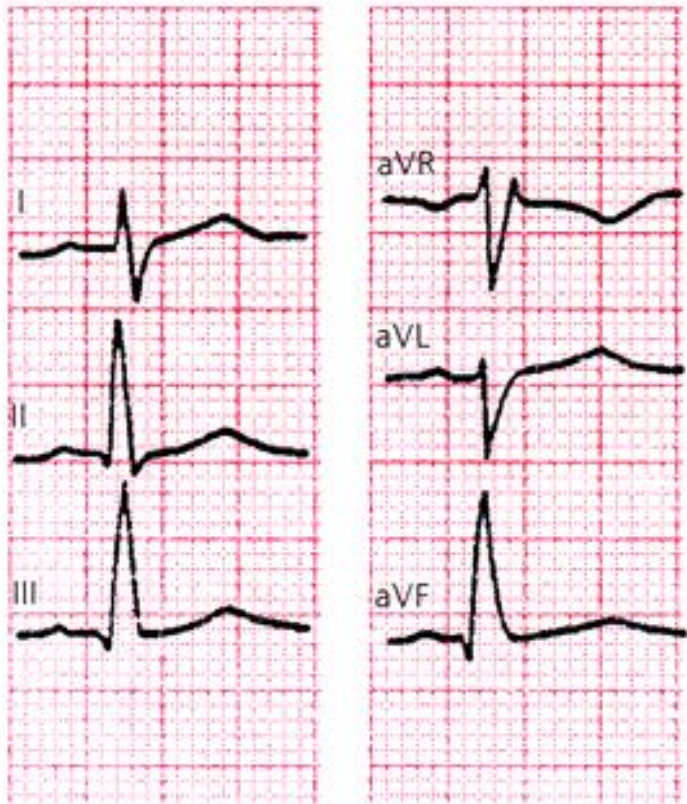
ЖЭО қалыпты орналасуы. Альфа бұрышы $+60^\circ$.



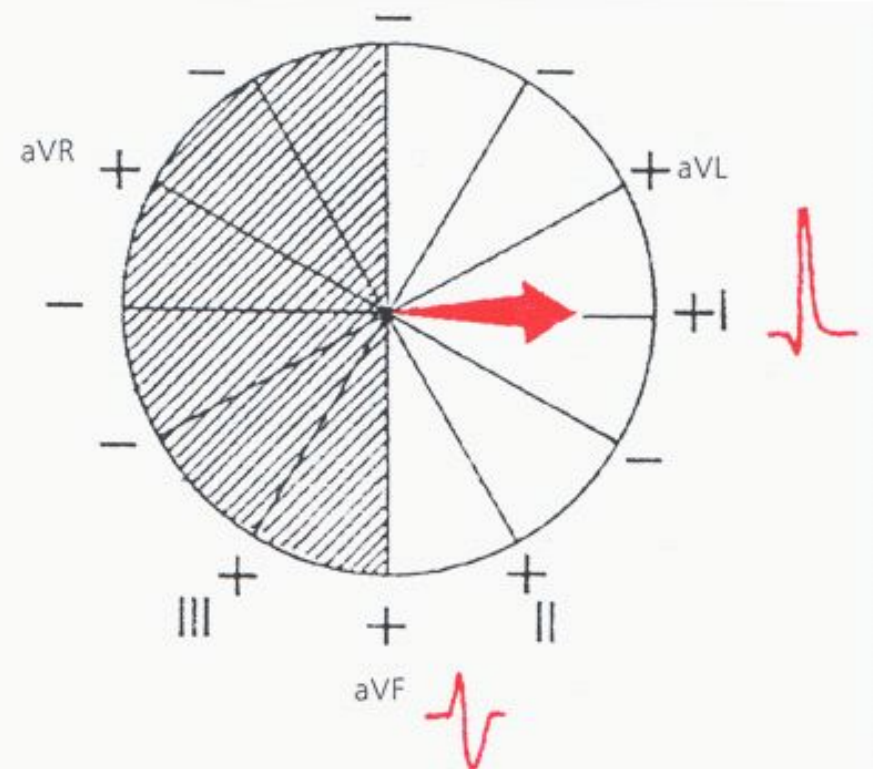
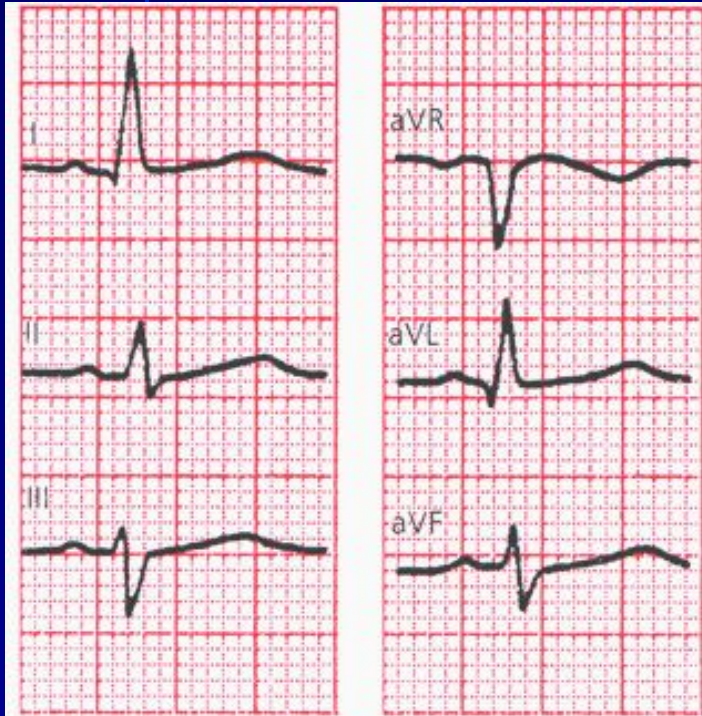ЖЭО қалыпты орналасуы. Альфа бұрышы $+30^\circ$.



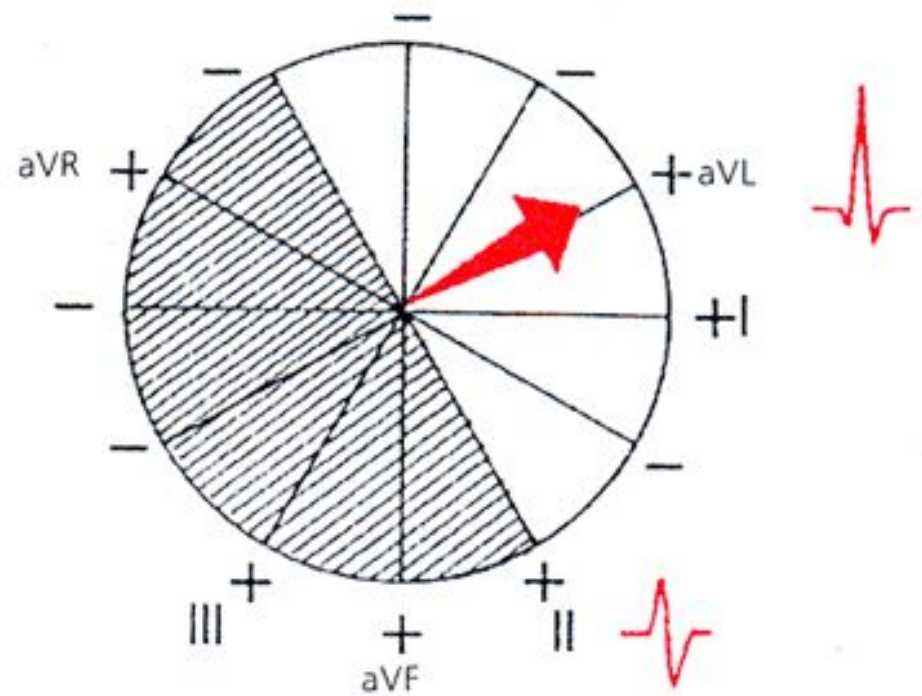
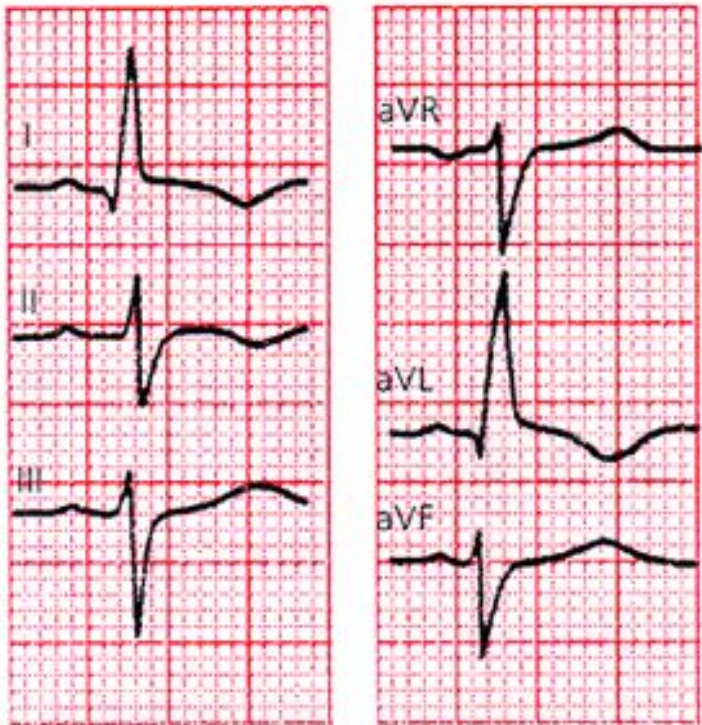
ЖЭО вертикальді орналасуы. Альфа бұрышы $+90^\circ$.



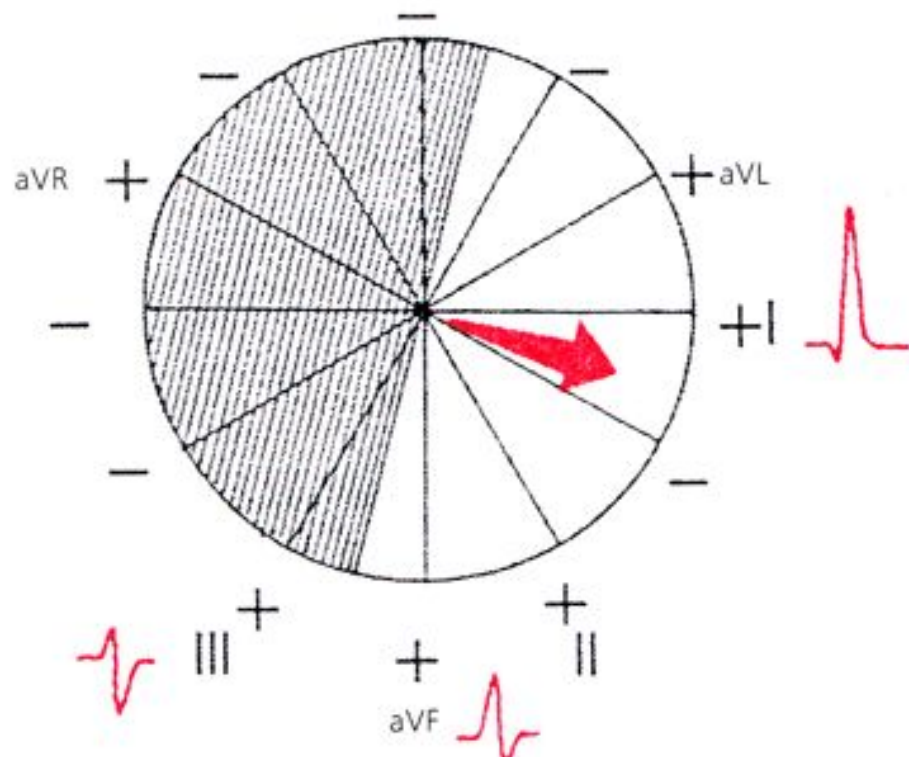
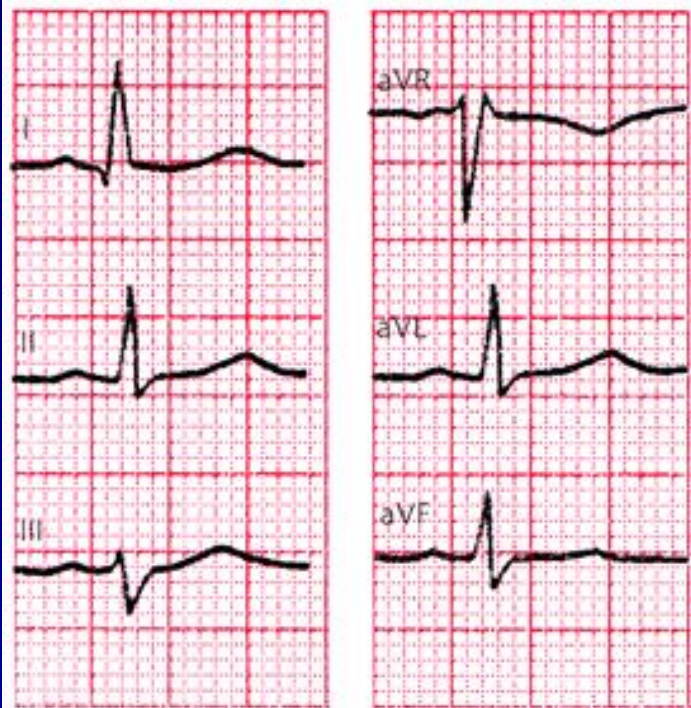
ЖЭО горизантальді орналасуы. Альфа бұрышы 0° .



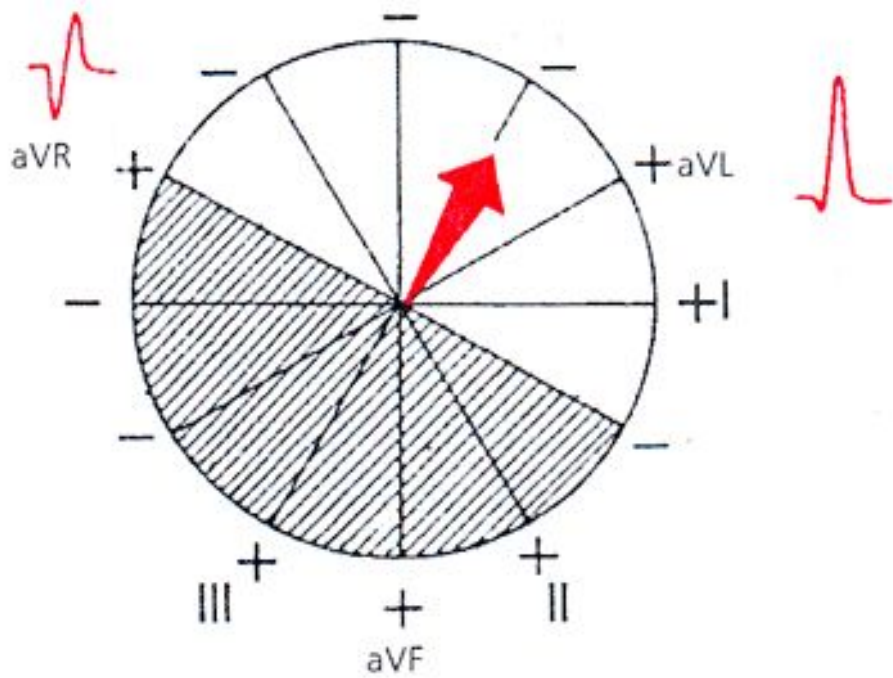
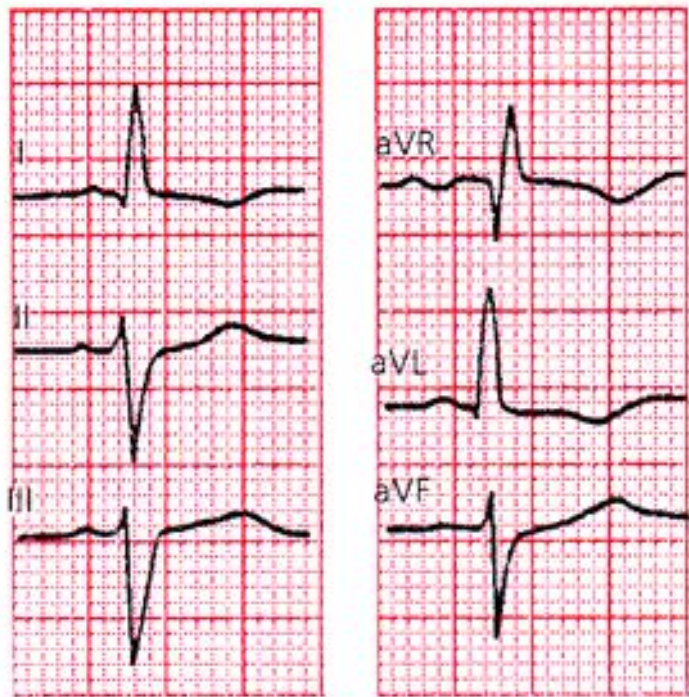
ЖЭО солға ығысуы. Альфа бұрышы -30° .



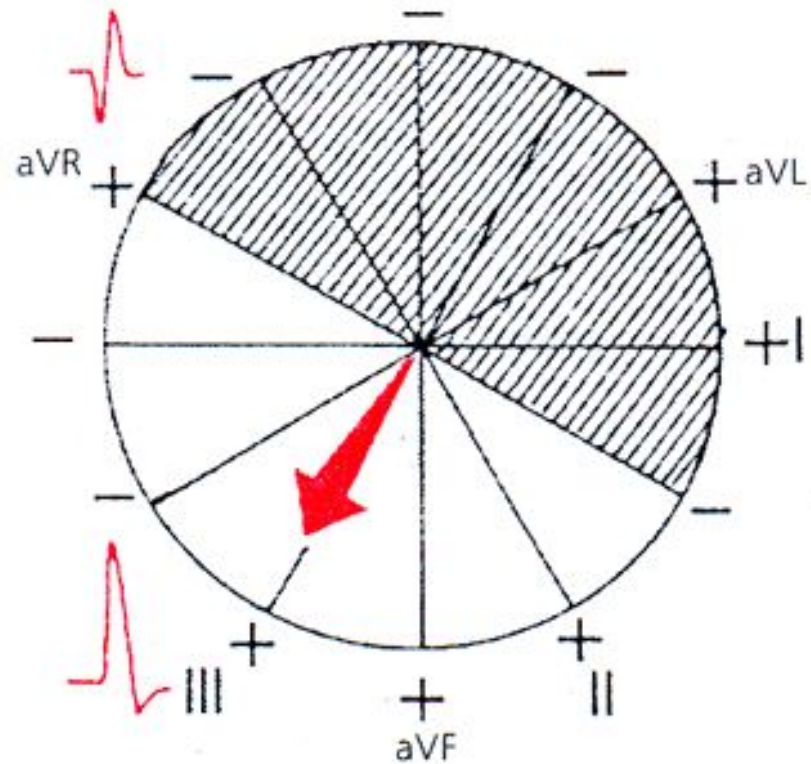
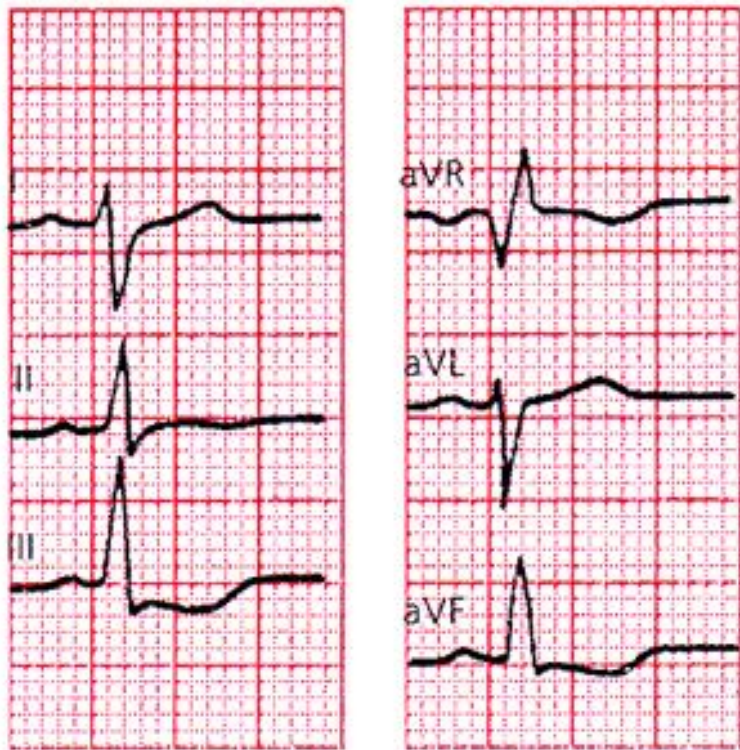
ЖЭО горизонтальді орналасуы. Альфа бұрышы $+15^\circ$.



ЖЭО тез солға ығысуы. Альфа бұрышы -60° .



ЖЭО оңға ығысуы. Альфа бұрышы $+120^\circ$.



- Жүректің электрлік осінің калыпты орналасуында (а бұрышы $+30^\circ$ - тан $+69^\circ$ -қа дейін) амплитуда $R_{II} > R_I > R_{III}$, III немесе/және aVL шықпаларында R және S бір-біріне тең болады.
- Жүректің электрлік осінің *горизонтальді* орналасуында (а бұрышы 0° -тан $+29^\circ$ -қа дейін) амплитуда $R_I > R_{II} > R_{III}$, aVF немесе/және III шықпаларында RS типті комплекс тіркеледі.

- ЖЭО солға ығысқанда(а бұрышы 0° -тан - 90° -қа дейін) тісшелердің максималды оң қосындысы I немесе/және aVL (немесе aVL және aVR) шықпаларында тіркеледі, aVF, aVR, I немесе II шықпаларында RS типті комплекс, III немесе/және aVF шықпаларында терең S тісшесі тіркеледі.

- Жүректің электрлік осінің *вертикальді орналасуында* (а бұрышы $+70^\circ$ - тан $+90^\circ$ -қа дейін) амплитуда $R_{II} > R_{III} > R_I$ немесе/және aVL шықпаларында RS типті комплекс тіркеледі.

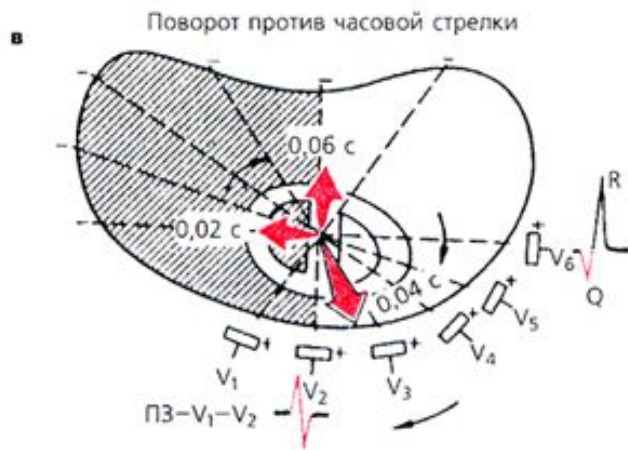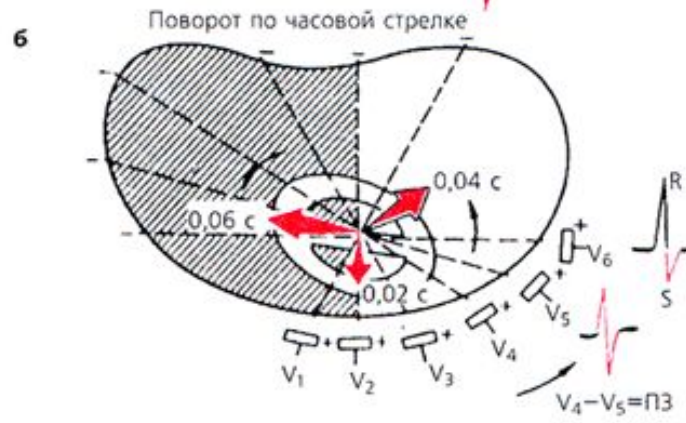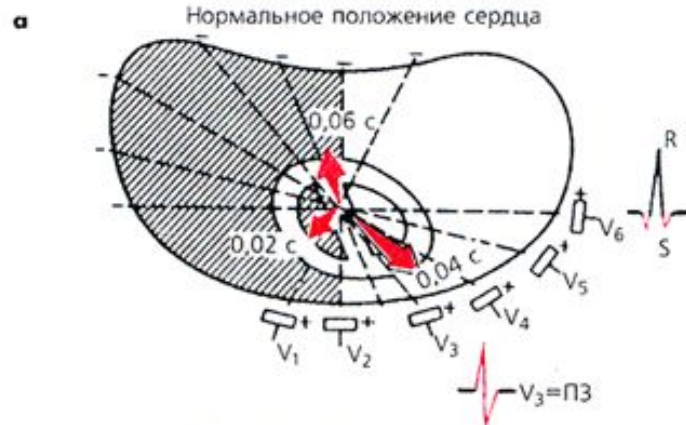- ЖЭО оңға ығысқанда(а бұрышы $+91^\circ$ -тан $\pm 180^\circ$ -қа дейін) максимальды R тісшесі aVF немесе/және III (немесе aVR) шықпаларында, RS типті комплекс I немесе/және II (немесе aVR) шықпасында, ал терең S тісшесі aVL немесе/және I шықпаларында тіркеледі.

Жүрек айналуын ұзындық осі бойынша анықтау

- Жүрек ұшынан негізіне шартты түрде жүргізілген ұзындық осі бойынша жүректің айналуы осі горизонтальді жазықтықта орналасқан кеуделік шықпалардағы QRS комплексінің конфигурациясы анықталады. Бұл үшін әдетте өтпелі зонаның орналасуын анықтау керек, сонымен қатар V_6 шықпасындағы QRS комплексінің пішінін анықтау керек.

Жүректің қалыпты орналасуында

- Горизонтальды жазықта (13 сурет, а) өтпелі зона көбінесе V_3 шықпасында орналасады. Осы шықпада амплитудалар бірдей R және S тсшелері келеді. V_6 шықпасында қарыншалық комплекс әдетте qR немесе qRs пішінді.



- Жүрек ұзындық осімен сағат тілі бағыты бойынша айналғанда(егер оны төменгі,яғни жүрек ұшы жағынан бақылайтын болсақ), шықпалары аймағында өтпелі зона с әл солға ығысады $V_4 - V_5$,ал V_6 шықпасында қарыншалық комплекс R_s пішінін қабылдайды (13 сурет, б).



- Жүрек ұзындық осімен сағат тіліне қарсы бағытта айналғанда отпелі зона шықпасынан оңға орналасуы мүмкін V_2 , V_5 , V_6 шықпаларында терең, (бірақ патологиялық емес) Q тісшесі тіркеледі, ал QRS комплексі qR типін қабылдайды (13 сурет, в).



Білу керек:

- Жүрек ұзындық осімен сағат тілі бағыты бойынша айналғанда жүректің электрлік осінің вертикальды орналасуымен немесе жүректің электрлік осінің оңға ығысуымен сәйкес келеді(14 сурет), ал сағат тіліне қарсы бағытта – *жүректің электрлік осінің горизонтальды орналасуымен немесе солға ығысуымен сәйкес*

Көлденең ось бойынша жүрек айналуын анықтау

Жүректің көлденең ось бойынша айналуын оның қалыпты орналасуына қатынасты жүрек ұшымен алға немесе артқа ығысуымен байланыстыруға болады.

Көлденең ось бойынша жүрек ұшымен алға қарай айналғанда QRS комплексі стандартты шықпаларда qR_I , qR_{II} , qR_{III} пішінін иеленеді (16, б). Көлденең ось бойынша жүрек ұшымен артқа қарай айналғанда қарыншалық комплекс стандартты шықпаларда RS_I , RS_{II} , RS_{III} (16 сурет, в) пішінін иеленеді.

Жүрекшелік Р тісшесінің сараптамасы мыналардан тұрады:

- Р тісшенің биіктігін өлшеу(қалыптыда 2,5 мм артық емес)
- Р тісшенің ұзақтығын өлшеу(қалыптыда 0,1 с артық емес);
- I, II, III әкетулерінде Р тісшенің полярлығын анықтау;
- Р тісшенің пішінін анықтау;

- Қозу толқындарының қозғалысы жүрекшелер бойымен дұрыс бағытталғанда(жоғарыдан төмен және сәл солға) Р тісшесі I, II и III әкетулерінде оң болады.

- Қозу толқындарының қозғалысының бағыты жүрекшелер бойымен томеннен жоғарыға бағытталса(егер ырғақ жүргізушісі жүрекшенің томенгі бөлімінде немесе АВ-түйінінің жоғарғы бөлігінде орналасса), онда бұл әкетулерде Р тісшесі теріс болады;

- I, aVL, V₅, V₆ әкетулеріндегі қос өркешті кеңейген P тісшесі (P-mitrale) сол жүрекшенің айқын гипертрофиясына тән, мысалы жүректің митральды ақауы бар науқастарда.
- II, III, aVF әкетулеріндегі үшкірленген жоғары амплитудалы P тісшесі (P-pulmonale) оң жүрекшенің гипертрофиясы кезінде пайда болады, мысалы өкпелік жүрекпен науқастарда.

- R тісшесі оның амплитудасын, ішкі ығысу интервалының ұзақтығын (V_1 және V_6 шықпаларында), және R тісшесінің мүмкін болатын бөлінуін немесе осы әкетулерде екінші қосымша R (г) тісшесінің пайда болуы анықтау арқылы бағаланады.
- S тісшесі оның амплитудасын өлшеу арқылы, сонымен қатар мүмкін болатын кеңеюін, тісшеленуін немесе S тісшесінің бөлінуін анықтау арқылы бағаланады.

RS-T сегментінің сараптамасы

1. изоэлектрлік сызықтан қосылу нүктесінің(j) оң(+)
немесе теріс (-) ығысуын өлшеу;
2. қосылу нүктесінен онға 0,08 с арақашықтықта RS-T сегментінің мүмкін болатын ығысу көлемін өлшеу;
3. RS-T сегментінің мүмкін болатын ығысу пішінін анықтау: горизонтальді,қиғаш төмендейтін немесе қиғаш өрлейтін ығысу.

***T* тісшесінің сараптамасы мыналардан тұрады:**

1. ***T* тісшесінің полярлығын анықтау;**
2. ***T* тісшесінің формасын бағалау;**
3. ***T* тісшесінің амплитудасын олшеу;**

- Қалыпты жағдайда көптеген әкетулерде, V_1 , V_2 және aVR-ден басқаларында T тісшесі оң, асимметриялық. aVR әкетуінде T тісшесі әрқашан оң, V_1 - V_2 , III және aVF әкетулерінде оң, екі фазалы немесе әлсіз теріс болуы мүмкін.

Q-T интервалының сараптамасы

- QRS комплекснің (Q немесе R тісшесі) басталған жерінен T тісшесінің аяқталған жеріне дейін өлшенеді.

Электрокардиографиялық қорытынды

- негізгі ырғақ жүргізушісі: синустық немесе синустық емес ритм (нақты қайсысы);
- жүрек ырғағының реттілігі: дұрыс немесе дұрыс емес;
- жүректің жиырылу саны;
- жүректің электрлік осінің орналасуы;

Назарларыңызға рахмет!

Электрокардиографиялық төрт синдром анықталады:

- жүрек ырғағының бұзылысы;
- өткізгіштіктің бұзылысы;
- жүрекшелер немесе қарыншалар миокардының гипертрофиясы, сонымен қатар олардың жедел жүктемесі;
- миокардтың зақымдалуы (ишемия, дистрофия, некроз, тыртық және т.б.)