

Кафедра топографической анатомии
и оперативной хирургии




Микрохирургический шов нерва

Подготовила:
студентка 6 курса 5 группы
лечебного факультета
Смирнова К.Ю.

Ярославль, 2018

История

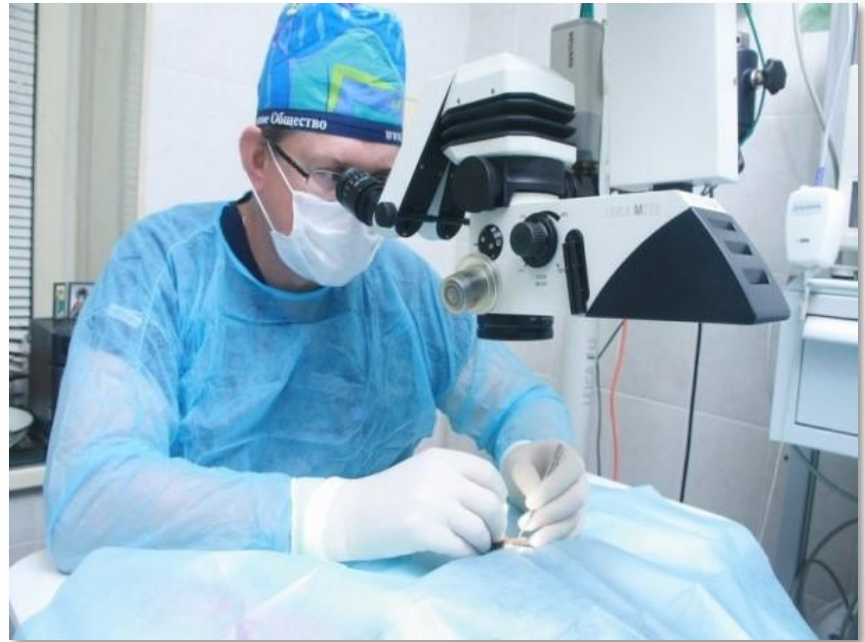- Р. Гук - 1660
- С. Nylen - 1921
- Холмгрен - Carl Zeiss



OLOF NYLÉN

Общие хирургические требования


- Атравматичность
- Удобство положения
- Мануальная техника



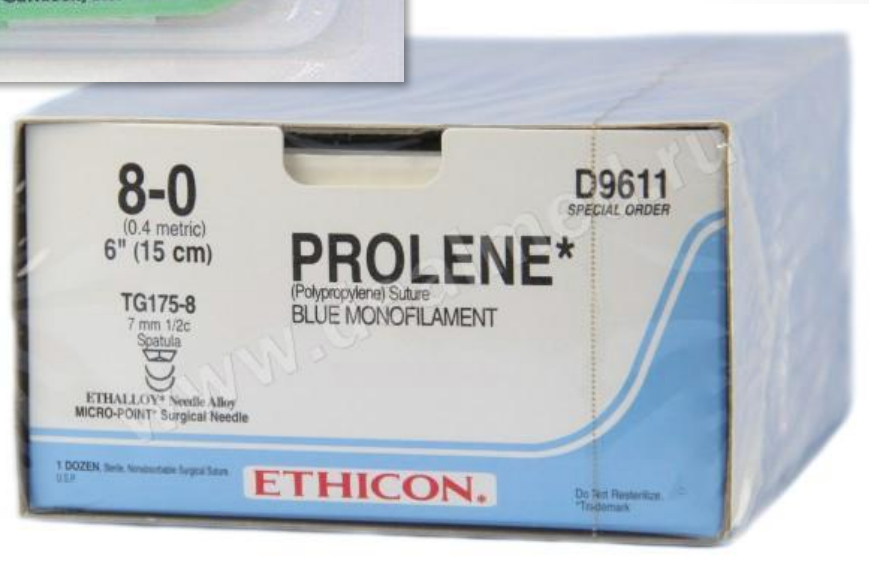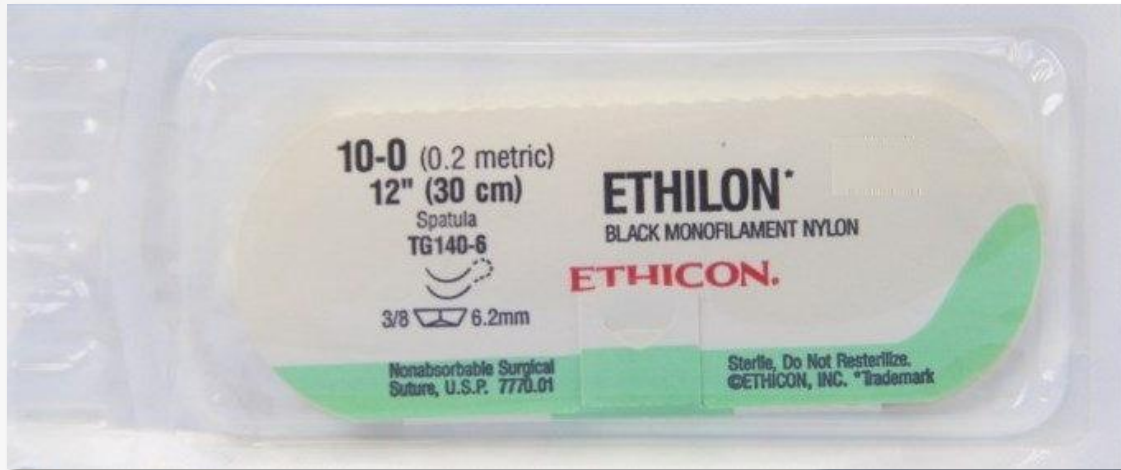
Оптика

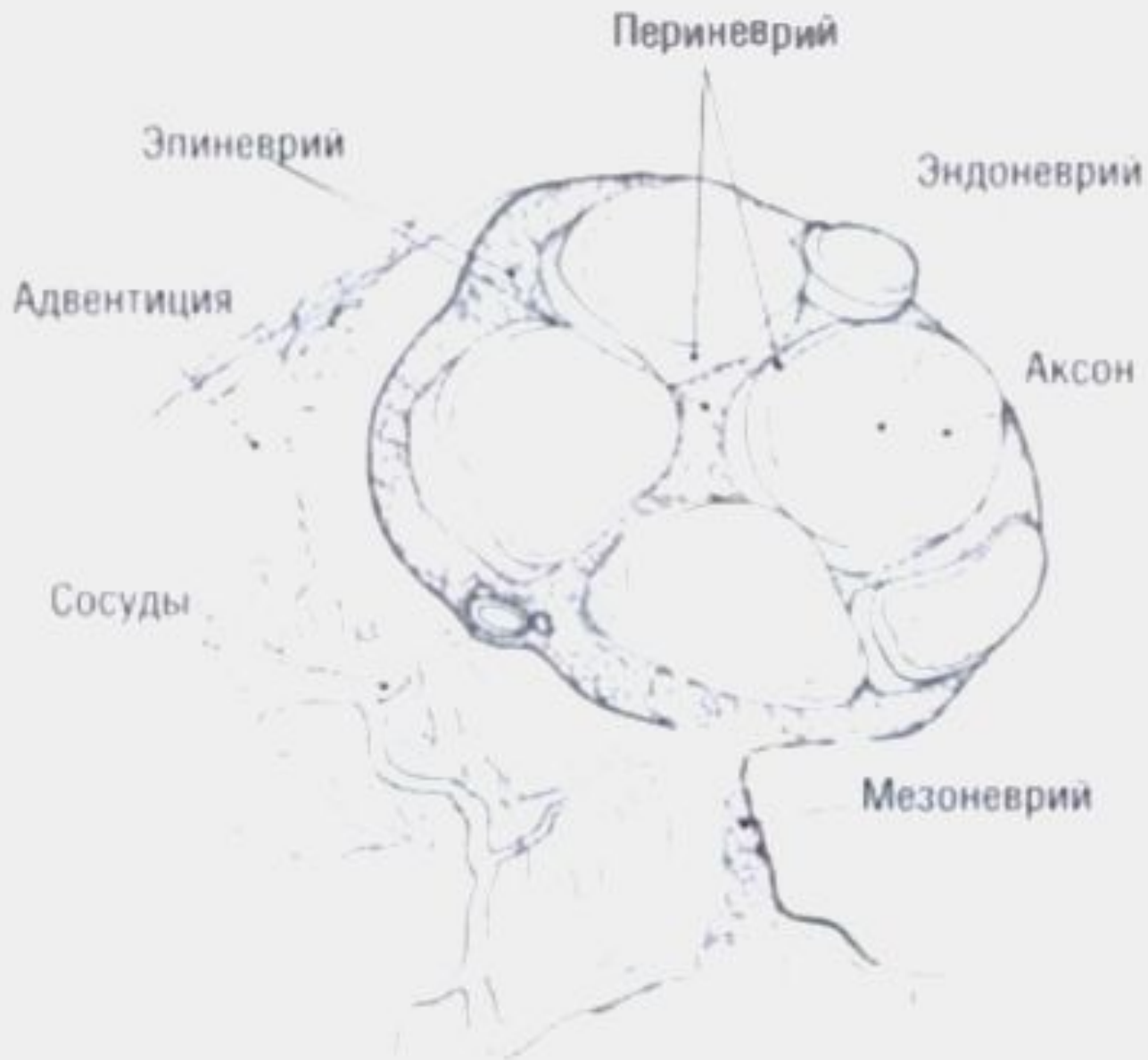

Инструменты



Шовный материал





Классификация повреждений нервов

Степень повреждения		Гистопатологические изменения				
По Sunderland	По Seddon	Миелин	Аксон	Эндо-неврий	Пери-неврий	Эпи-неврий
I	Нейропраксия	+/-	-	-	-	-
II	Аксонотемезис	+	+	-	-	-
III		+	+	+	-	-
IV		+	+	+	+	-
V	Нейротемезис	+	+	+	+	+
VI	Комбинация изменений в разных волокнах и фасцикулах					

Ход конкурса

- Первый этап - решение участниками теста (25 вопросов, 15 минут);
- Второй этап - устное собеседование (3 вопроса в билеты);
- Третий этап - выполнения шва нерва конец в конец;
- На третий этап конкурса проходят **три** лучших участника по итогам первых двух.

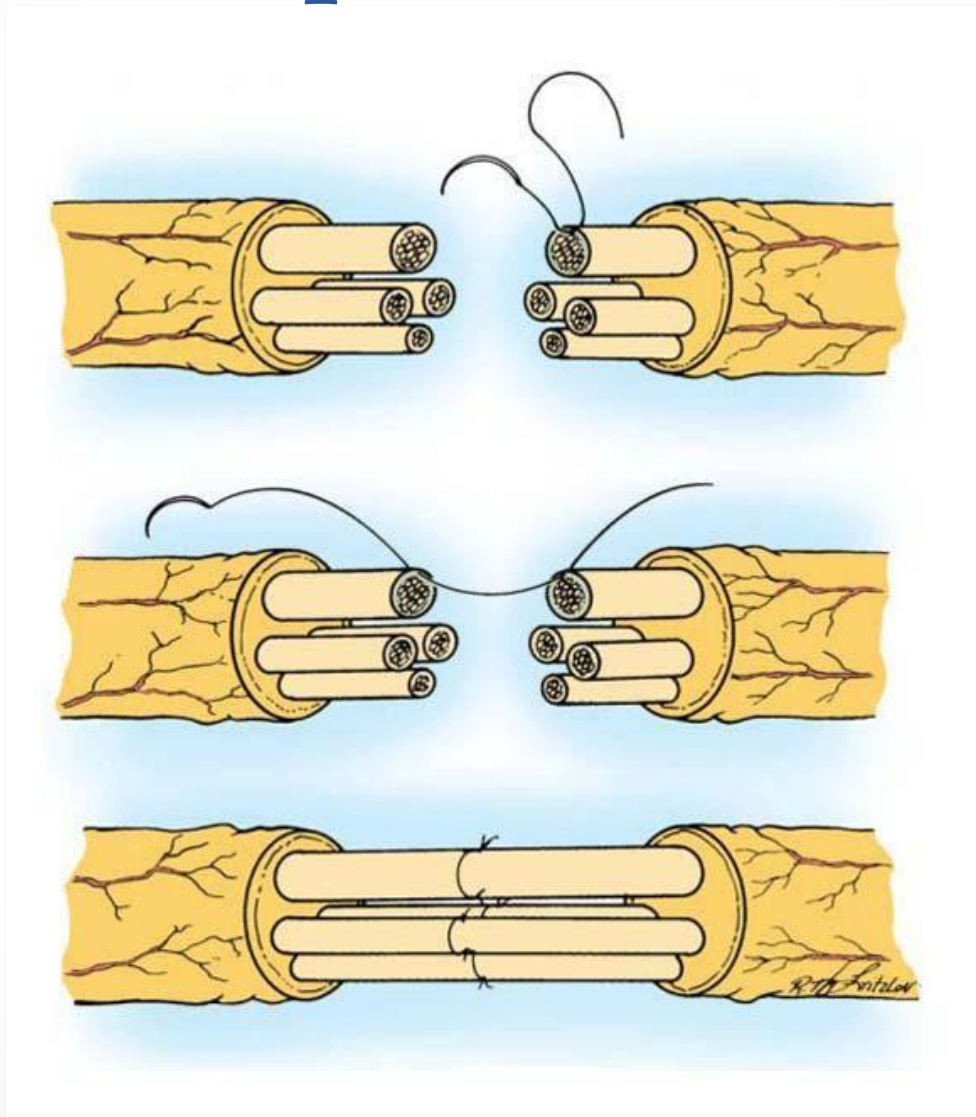
Теоретическая часть

- Классификация повреждений нервов
- Клиника повреждений периферических нервов
- Параличи плечевого сплетения
- Процесс регенерации в поврежденном нерве
- Тактика ведения открытых и закрытых повреждений нервов
- Инструментальная диагностика повреждений нервов
- Анатомия, топографическая анатомия, внутриствольная топография ПНС

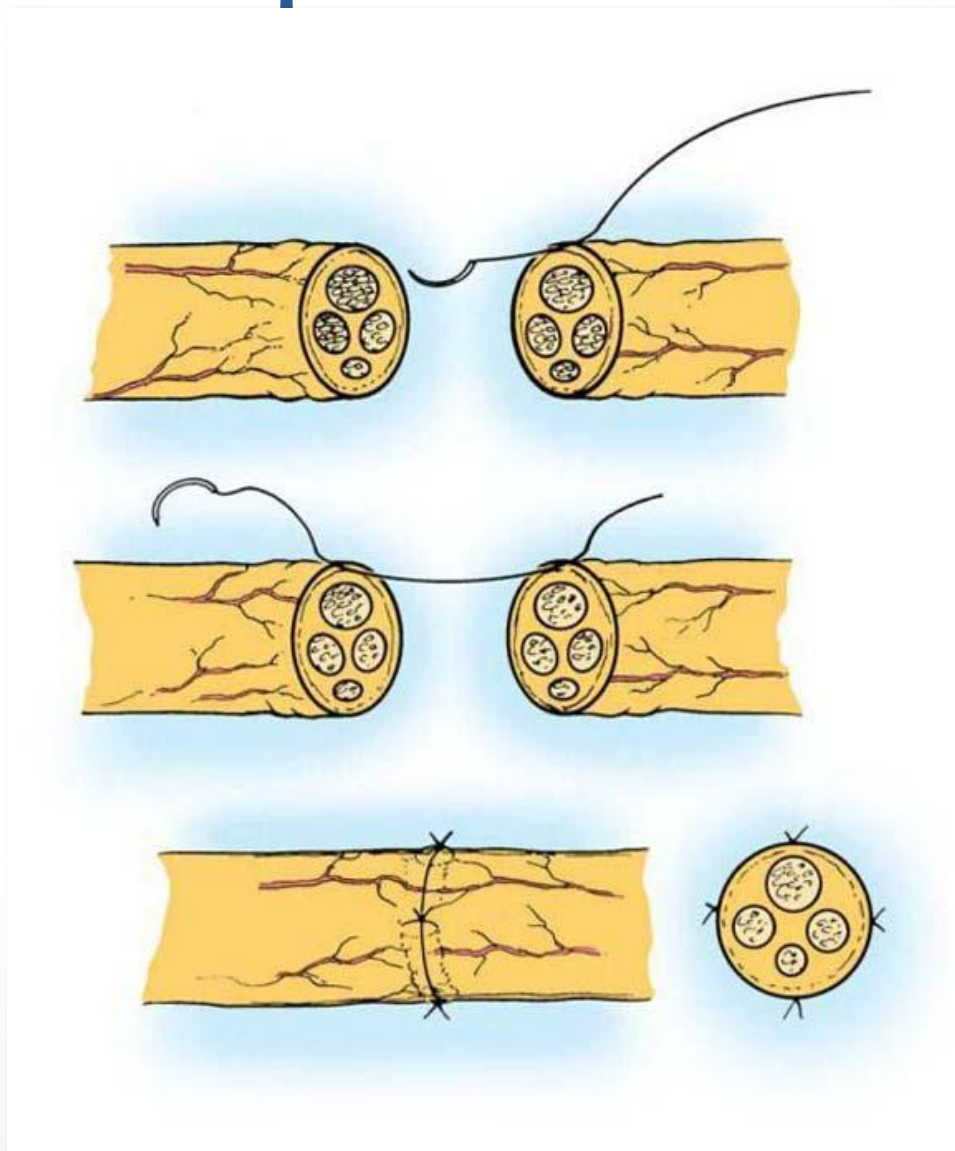
Практическая часть

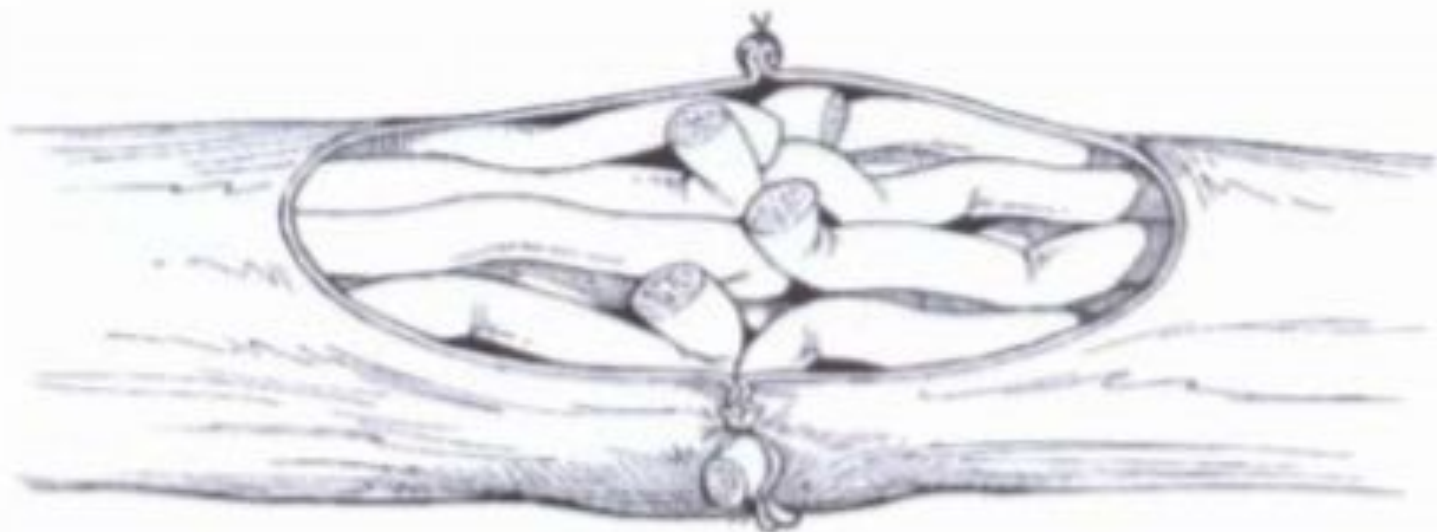- *Моделируемая клиническая ситуация:* У больного И., 25 лет, резаная рана средней трети передней поверхности левого предплечья. Пациент поступил в нейрохирургическое отделение через 20 минут после травмы. Рана зияющая, умеренно кровоточащая. Неврологическая картина повреждения срединного нерва. Диагноз: резаная рана левого предплечья с повреждением срединного нерва.
- *Модель операции:* Выполнить первичный периневральный и эпиневральный швы n.medianus. Операция выполняется под бинокулярными лупами (3,5x) на препарате нерва с применением микрохирургических инструментов и шовного материала 8/0-10/0. Препарат будет закреплен иглами к пенопластовой подставке.
- *Задание:* Выделение пучков поврежденного нерва и наложение на них периневральных швов. Для того чтобы набрать максимум баллов, необходимо сопоставить 4 пучка. Затем накладываются эпиневральные швы.

Периневральный шов

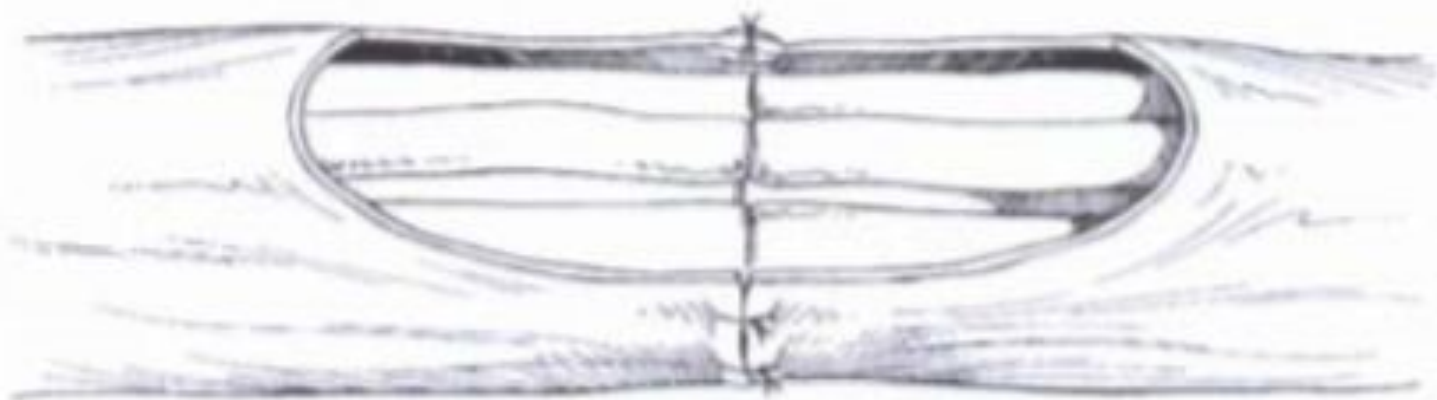


Эпинеуральный шов





A



Б

Критерии оценки

- Сопоставление пучков нерва : 0-4 балла
- Герметичность эпинеурия: 0-3 балла
- Отсутствие разволоknения: 0-3 балла
- Прочность узлов: 0-1 балл
- Правильность оперативной техники: 0-1 балл
- Время выполнения: 0-3 балла

Спасибо за внимание!

