

# Анаэробная инфекция

Подготовил студент 404гр  
Бакри Рамиль

*Анаэробная инфекция* – это инфекция, вызванная анаэробными бактериями, то есть микрофлорой, существующей в бескислородной среде. Большинство анаэробов погибает в присутствии кислорода, из-за чего определение их в исследуемом материале затруднено. Поэтому сложилось мнение, что анаэробные инфекции занимают незначительную часть в структуре хирургических инфекций. Под термином «анаэробная инфекция» чаще всего ассоциируют газовую гангрену и столбняк. Между тем инфекции, вызванные анаэробами, распространены очень широко.

## *Классификация:*

По этиологии:

1. Кластридиальные  
(образующие споры)
2. Некластридиальные (не образующие споры)
  - бактериоидные
  - пептострептококковые
  - фузобактериальные.

*По характеру микрофлоры:*

1. Моноинфекция – вызванная одним видом анаэроба
2. Полиинфекция – вызванная 2 или несколькими анаэробами
3. Смешанная инфекция – вызванная ассоциацией анаэроба и аэроба

*По источнику инфекции:*

Экзогенная инфекция (столбняк, клостридиальный мионекроз, газовая гангрена и др.)

Эндогенная инфекция (послеоперационная ползучая флегмона, гангрена Фурнье и др.).

Анаэробы составляют абсолютное большинство нормальной микрофлоры человека. Они обитают:

1. В ротовой полости – главным образом в десневых карманах, где флора на 99% состоит из анаэробов;
2. В желудке – при гипо- и анацидных состояниях микробный пейзаж желудка приближается к кишечному;
3. В тонкой кишке содержатся и аэробы, и в меньшей степени – анаэробы. Их число может значительно возрасти (например, при кишечной непроходимости);
4. В толстой кишке имеются благоприятные условия для обитания анаэробов, это их основное место обитания. Так, в 1 грамме толстокишечного содержимого обнаруживается до  $10^5$  микробных тел, из них 97% – строгие анаэробы. Доля же кишечной палочки составляет, вопреки общепринятому мнению, всего лишь 0,1 – 0,4%.

**Клиническая картина** разнообразна, однако можно выделить ряд признаков, относительно постоянно встречающихся при любой форме анаэробной инфекции. В области поражения больной испытывает постепенно усиливающиеся боли, рано появляется лихорадочное состояние с устойчиво высокой температурой тела. Общие симптомы, связанные с интоксикацией организма, выявляются прежде всего в виде нарушений функции ц.н.с. — от эйфории и до глубокой комы. Выражены признаки расстройства кровообращения — неустойчивое АД, венозная гипотензия, застой крови во внутренних органах. Развивающаяся дыхательная недостаточность сопровождается одышкой, снижением концентрации кислорода в крови.

## *Клинические особенности анаэробных инфекций*

Вне зависимости от локализации очага анаэробный процесс имеет ряд общих характерных признаков:

1. Неприятный гнилостный запах экссудата. Ранее было принято неприятный запах экссудата объяснять наличием кишечной палочки (так называемый «колибациллярный запах»). Однако в настоящее время доказано, что аэробная инфекция запаха не имеет, он появляется только при анаэробной инфекции.
2. Гнилостный характер поражения.
3. Грязный скудный экссудат.
4. Газообразование (пузырьки газа из раны, крепитация подкожной клетчатки, газ над уровнем гноя в полости абсцесса).
5. Близость развития анаэробного процесса к местам естественного обитания анаэробов

## **Клостридиальная инфекция**

*Клостридиальная инфекция (или газовая гангрена) – это инфекция, вызываемая спорообразующими анаэробами (клостридиями): Clostridium perfringens, Clostridium oedematiens, Clostridium septicum, Clostridium hystolyticum.*

### **По форме развития различают:**

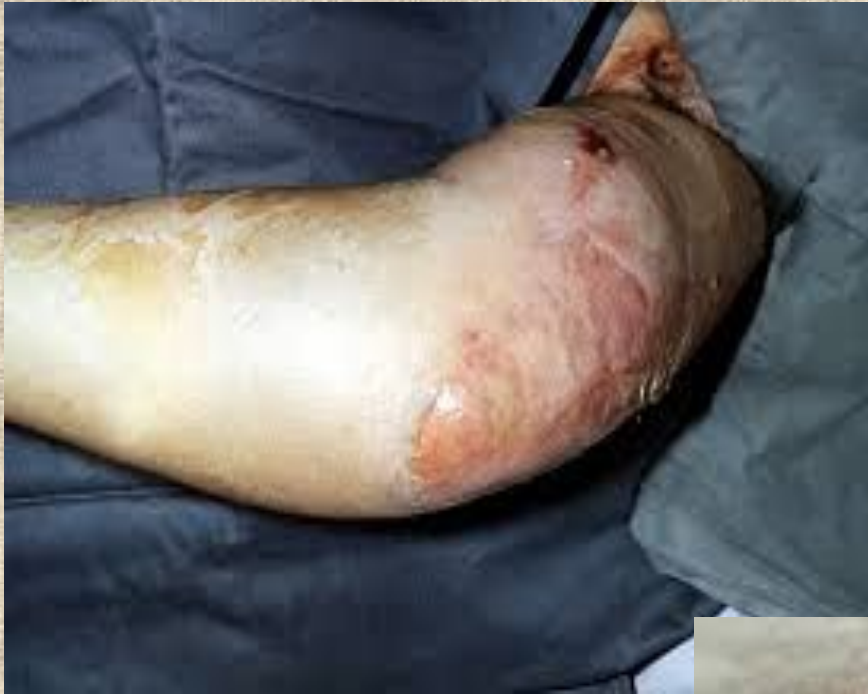- Тканерасплавляющую форму;
- Отечную форму;
- Эмфизематозную форму;
- Некролитическую форму;
- Флегмонозную форму;
- Смешанную форму.



## По характеру и локализации поражения различают:

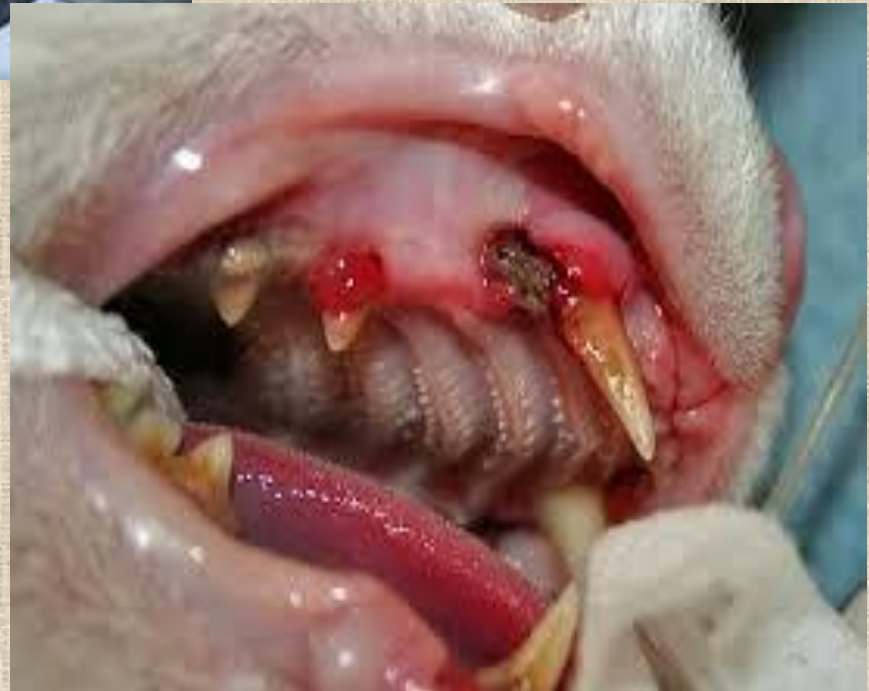1. *Клостридиальный целлюлит* – инфекция, развивающаяся в жировой клетчатке (подкожной, межмышечной, клетчаточных пространствах). Всегда сопровождается образованием газа в клетчатке, поражения мышц не наблюдается. Боль выражена незначительно, местно определяется грязная рана с неприятным запахом, серозно-гнойным экссудатом в клетчатке.

2. *Клостридиальный миозит* – более тяжелая инфекция, развивающаяся в мышцах. Характеризуется бурным развитием, интоксикация выраженная и опережает местные проявления заболевания. Клиника характеризуется нарастающими болями, отеком и напряжением тканей. Отмечается эйфория и возбуждение больных. Местно в ране определяется некроз мышц: мышцы в виде «вареного мяса», при иссечении практически не кровоточат и не сокращаются. Газообразование наблюдается в более поздние сроки. Отсрочка операции может быть смертельной для больных



Обширный  
кlostридиальный  
целлюлит верхней  
конечности  
посттравматического  
происхождения. Видны  
остатки самопроизвольно  
вскрывшихся.

Миозит  
жевательных мышц  
- клещевой паралич  
- ботулизм -  
полимиозит -  
Заболевания  
височно-  
нижнечелюстного  
сустава - бешенство



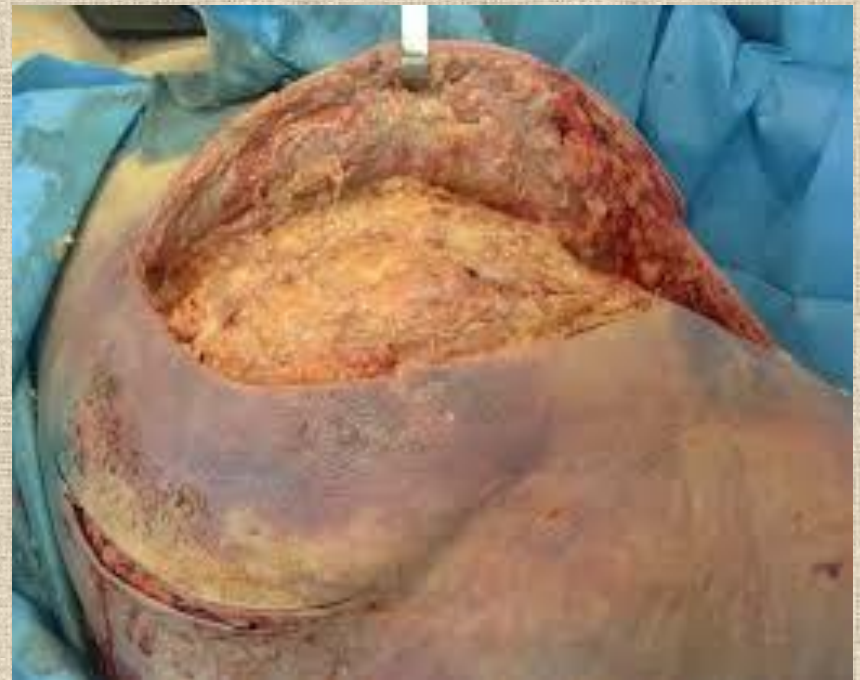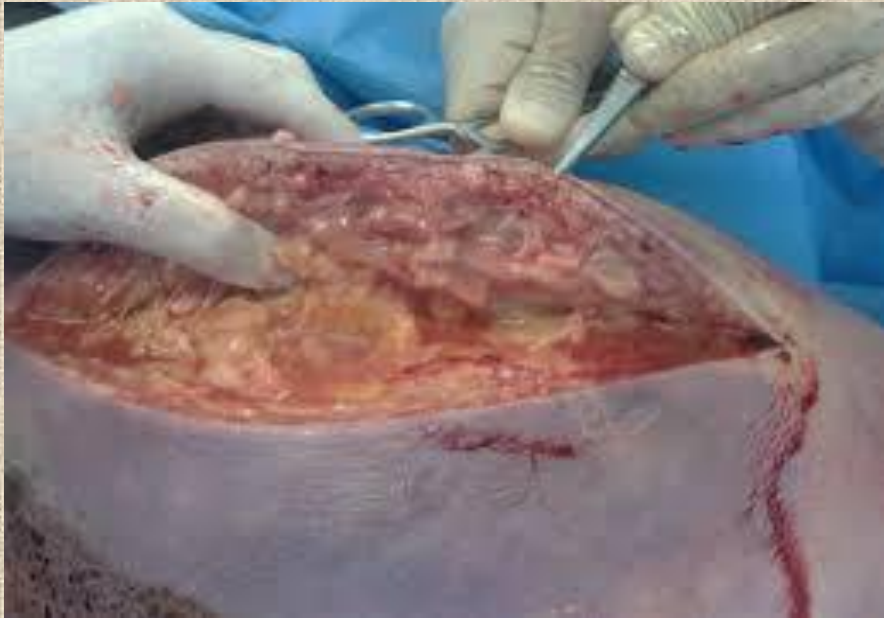Специфическое лечение при клостридиальной инфекции начинают сразу же. Во время операции вводят внутривенно капельно медленно (1 мл/мин) лечебную дозу поливалентной противогангренозной сыворотки (150000 МЕ), разведенной в 300—400 мл изотонического раствора хлорида натрия. Одновременно 5 профилактических доз сыворотки вводят внутримышечно.

## Некlostридиальная анаэробная инфекция

Некlostридиальная анаэробная инфекция вызывается анаэробами, не образующими спор, чаще всего анаэробными стрептококками. Процесс развивается в виде анаэробного стрептококкового *миозита* (массивного поражения мышц) или в виде анаэробного стрептококкового *целлюлита* (воспаления клетчатки). Начало невыраженное, затем появляются боль в ране, отек и гиперемия, выделяется серозный или серозно-геморрагический экссудат. Отсутствие гноя и четких местных признаков дает возможность заболеванию перейти в необратимую стадию. Даже при раскрытии раны можно не увидеть некроза мышц, будет иметь место незначительное серозно-геморрагическое отделяемое, мышцы слегка тусклые, сокращаются, что нередко приводит к диагностическим ошибкам. Некlostридиальная инфекция сопровождается выраженной токсемией, быстро приводит к бактериально-токсическому шоку с частым летальным исходом.

Некlostридиальная анаэробная инфекция может быть вызвана бактериоидами: *Bacteroides fragilis*, *Bacteroides melanogenicus*, а также фузобактериями (*Fusobacterium*).

Некротизирующая инфекция мягких тканей (анаэробная неклостридиальная флегмона). Некротизирующий фасциит



Из анаэробных процессов, имеющих место в хирургической клинике, необходимо отметить особые их формы:

*эпифасциальная ползучая флегмона* передней брюшной стенки, развивается как осложнение после операций (чаще после аппендэктомии при гангренозно-перфоративном аппендиците).

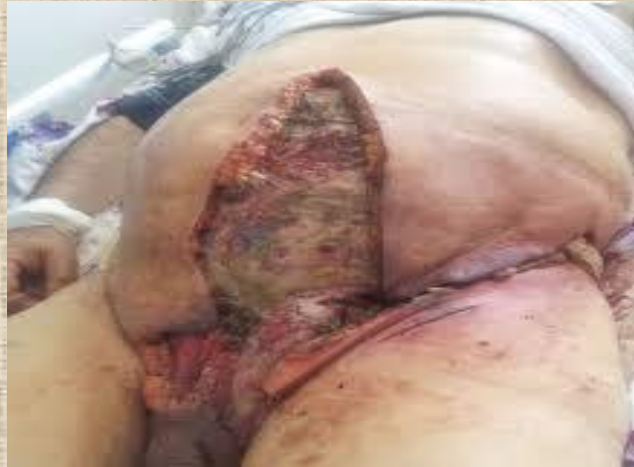*гангрена Фурнье* – анаэробная инфекция мошонки, распространяющаяся на промежность, брюшную стенку, сопровождающаяся некрозом кожи.

*анаэробные абсцессы внутренних органов* (легких, печени, брюшной полости).

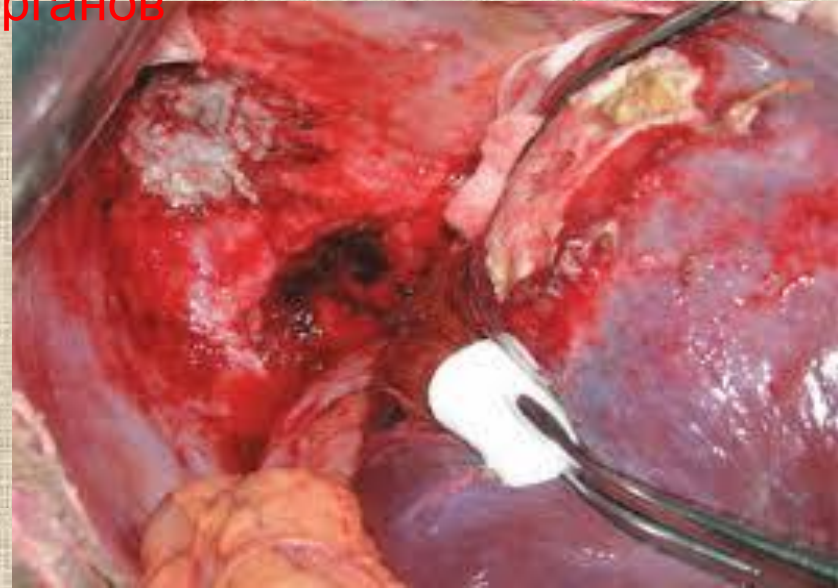*анаэробный перитонит.*

*анаэробная гангрена легких.*

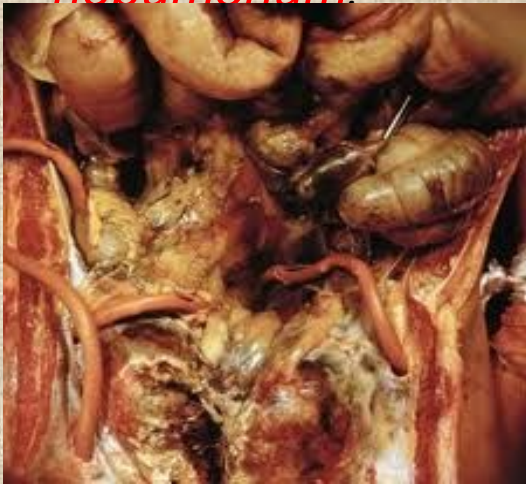
# Гангрена Фурнье



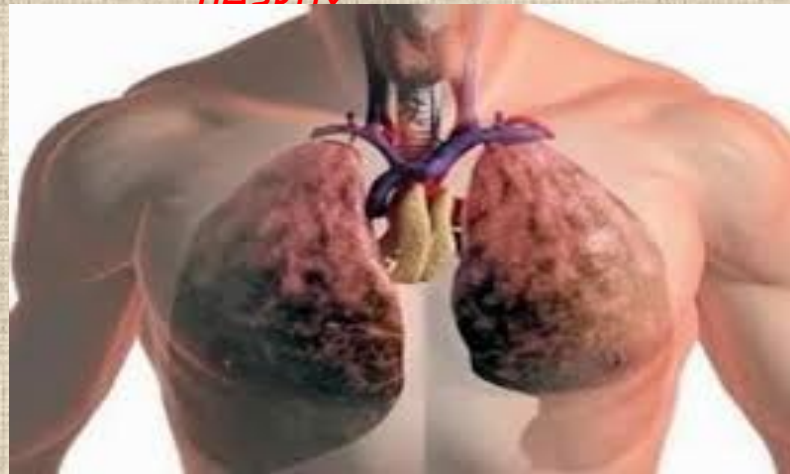*анаэробные абсцессы внутренних органов*



*анаэробный перитонит*



*анаэробная гангрена  
поздних*



## *Диагностика анаэробных инфекций*

1. Характерная клиническая картина: высокая гипертермия, тотальное нагноение раны с гнилостным запахом, газообразование, некроз тканей.
2. Микроскопия нативного материала: исследование под микроскопом мазков экссудата, при этом обнаруживаются анаэробы.
3. Газовая хроматография: исследование на хроматографе летучих веществ (летучие жирные кислоты), образующихся при анаэробной инфекции.
4. Бактериологический метод – выделение возбудителя инфекции. Необходимо отметить, что выделение возбудителя затруднено, так как при контакте с кислородом анаэробы погибают, и в обычных питательных средах они не растут, поэтому большое значение имеет правильность забора материала. Материал следует брать в герметично закрытые флаконы и быстро доставить в баклабораторию. Флаконы должны быть заполнены бескислородной газовой смесью (азот – 80%, водород – 10%, углекислый газ – 10%). В баклаборатории материал высевают на плотные питательные среды – кровяной агар, среды с тканью печени. Посевы помещают в анаэроостаты, инкубируют в течение 48 часов. При получении роста



## *Лечение анаэробной инфекции*

1. Предотвращение размножения и распространения анаэробной инфекции, включающее:

- Полноценную хирургическую обработку ран без их ушивания;
- Широкое дренирование ран;
- Некрэктомию;
- Обработку ран кислородсодержащими антисептиками: перекисью водорода, перманганатом калия, гипохлоритом натрия.
- Антибактериальную терапию: антибиотики пенициллинового и цефалоспоринового ряда, метрагил, метронидазол, трихопол.
- Специфическую сыворотку (противогангренозная сыворотка 150000 ME).
- Энзимотерапию – обработку ран протеолитическими ферментами.
- Применение ГБО-терапии (гипербарическая оксигенация).

## 2. Стимуляция защитных сил организма:

- Гемотрансфузии, переливание плазмы.
- Применение иммуностимуляторов.
- Общеукрепляющее лечение.

## 3. Обезвреживание токсинов:

- Введение специфических анатоксинов.
- Инфузионная дезинтоксикационная терапия.
- Применение гепарина.

#### 4. Методы гравитационной хирургии:

- УФО-крови.
- Лимфосорбция.
- Внутривенное лазерное облучение крови.
- Ксеноспленосорбция — подключение свиной селезенки.

#### 5. Хирургические методы:

- Снятие швов и полное раскрытие ран.
- Широкие разгрузочные «лампасные» разрезы.
- Вскрытие флегмон с проточно-аспирационным дренированием.
- Полная некрэктомия до «чистой» раны.
- Высокая ампутация конечности без ушивания культи

## Профилактика

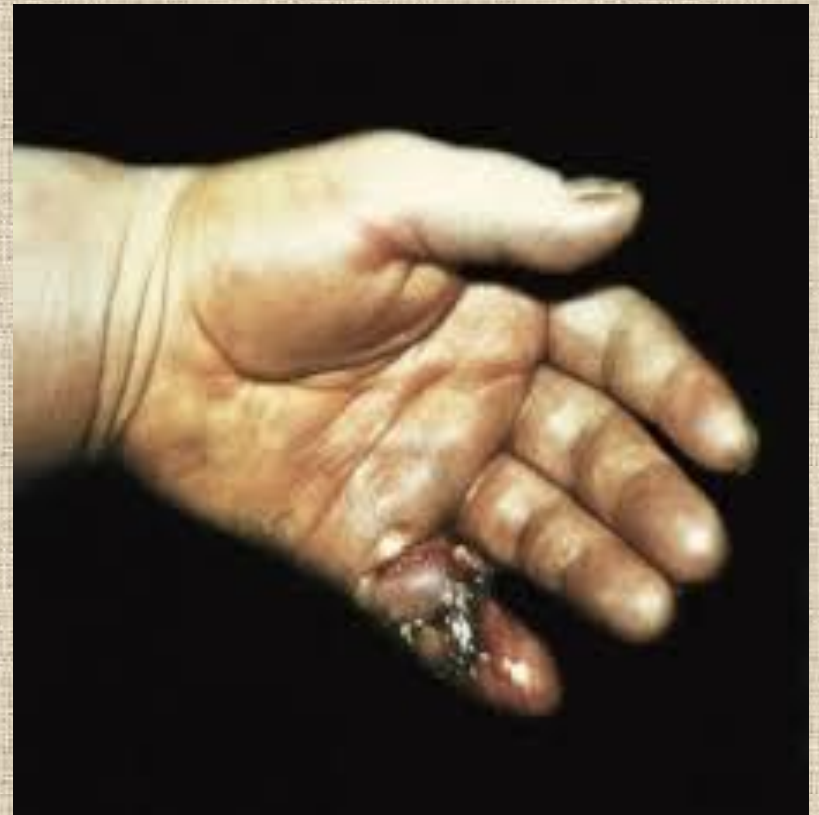А. и. эффективна при условии адекватной и своевременной хирургической обработки ран, тщательном соблюдении асептики и антисептики при плановых оперативных вмешательствах, превентивном использовании антибиотиков, особенно при тяжелых травмах и огнестрельных ранениях. В случаях обширных повреждений или выраженного загрязнения ран с профилактической целью вводят поливалентную противогангренозную сыворотку в средней профилактической дозе 30000 МЕ.

Санитарно-гигиенический режим в палате, где пребывает больной с клостридиальной раневой инфекцией, должен исключать возможность контактного распространения возбудителей инфекции. С этой целью необходимо придерживаться соответствующих требований к дезинфекции медицинского инструментария и аппаратуры, помещения и барокамеры, туалетных принадлежностей, перевязочного материала и т.д.

Анаэробная неклостридиальная инфекция не имеет тенденции к внутригоспитальному распространению, поэтому санитарно-гигиенический режим для больных с этой патологией должен соответствовать общим требованиям, принятым в отделении

## . Гнилостная инфекция

Гнилостная инфекция вызывается различными представителями анаэробной неклостридиальной микрофлоры в сочетании с анаэробными микроорганизмами. Гнилостная инфекция наблюдается при рваных, размозженных ранах, при открытых переломах. Общее состояние ухудшается, так же как и при аэробной инфекции. В области раны процесс некроза преобладает над процессами воспаления. Края и дно раны с некротизированными участками ткани гемморрагического, грязно-серого цвета и зловонным отделяемым. Вокруг раны выраженный отек и гиперемия. Часто наблюдается лимфангит и



Лечение гнилостной инфекции проводится в гнойно-септическом отделении хирургического стационара без изоляции пациента в бокс.

Проводится срочная радикальная хирургическая обработка раны с широким рассечением ткани и удалением некрозов, антибактериальная терапия, дезинтоксикационная терапия, иммунотерапия.

**Спасибо за внимания!!!**