



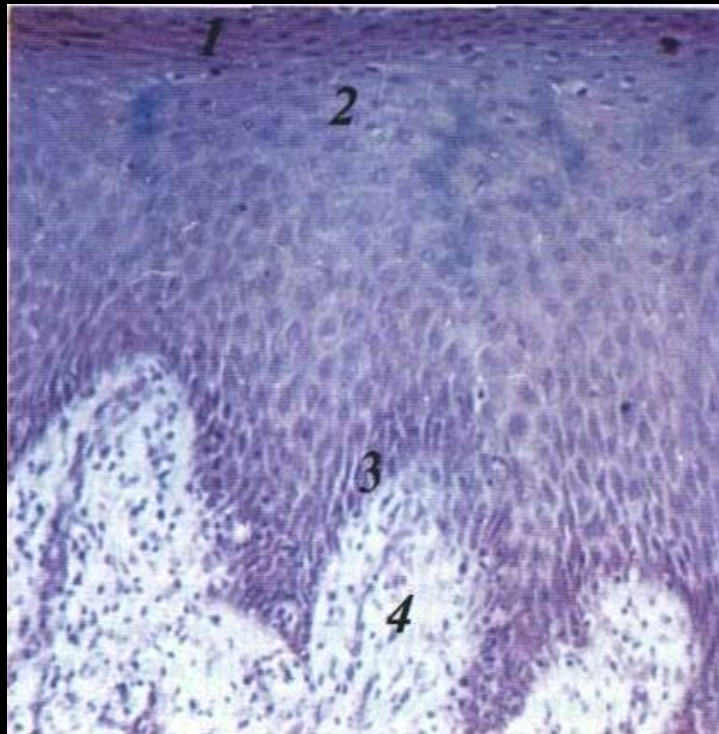
ТЕМА: БУДОВА ТА ФУНКЦІЇ СЛИЗОВОЇ ОБОЛОНКИ
ПОРОЖНИНИ РОТА, ПЕРВИННІ ТА ВТОРИННІ
ЕЛЕМЕНТИ УРАЖЕННЯ, ПАТОЛОГІЧНІ ПРОЦЕСИ,
ЩО ВИНИКАЮТЬ НА НІЙ.
ТРИЩИНА

Підготувала студентка V курсу
I групи II підгрупи
Чулей Ангеліна.

БУДОВА СЛИЗОВОЇ ОБОЛОНКИ
ПОРОЖНИНИ РОТА (СОПР).

- 1. Епітелій,*
- 2. Власна пластинка,*
- 3. Підслизова основа.*

НЕЗРОГОВІЛИЙ БАГАТОШАРОВИЙ
ПЛЕСКАТИЙ ЕПІТЕЛІЙ




*1 — шар плоских клітин, 2 — шипуватий шар
3 — базальний шар, 4 — власна пластинка.*

ЕЛЕМЕНТИ УРАЖЕННЯ СОПР

Первинні

Вторинні



**До первинних елементів висипу
відносять:**


1 - пляму,

2 - вузлик (папулу),

3 - вузол, 4 - горбик,

5 - гнояк (пустулу), 6 - кісту,

7 - пухир, 8 - пухирець.



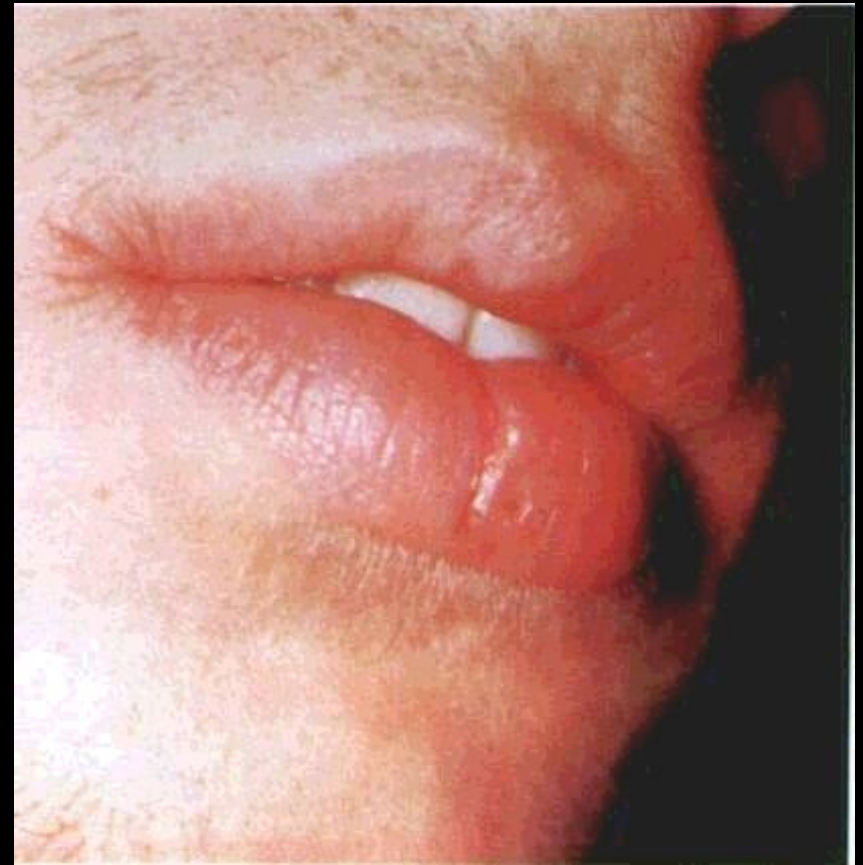
Вторинними елементами вважають:

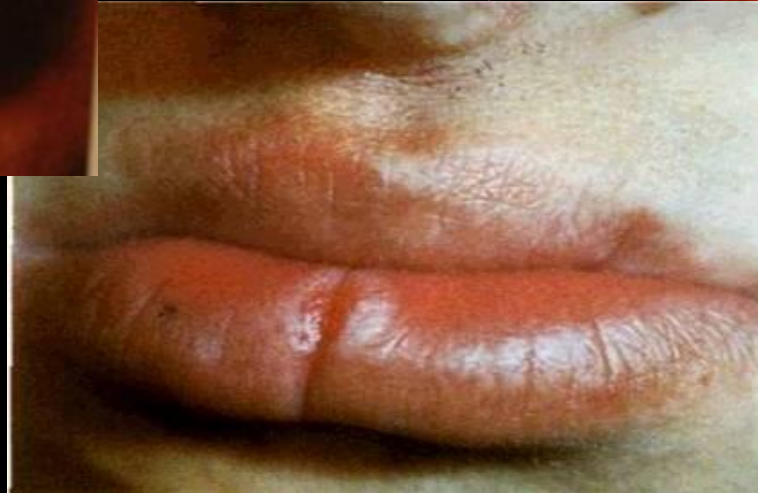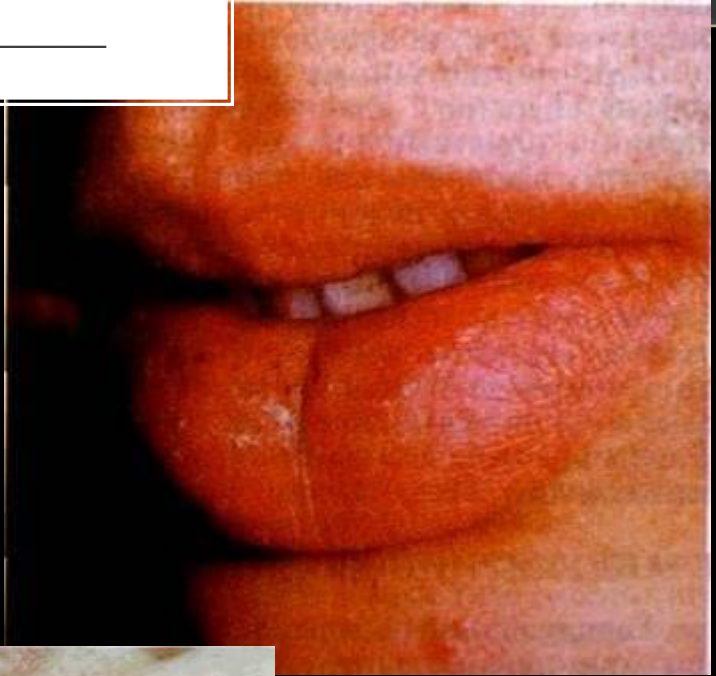
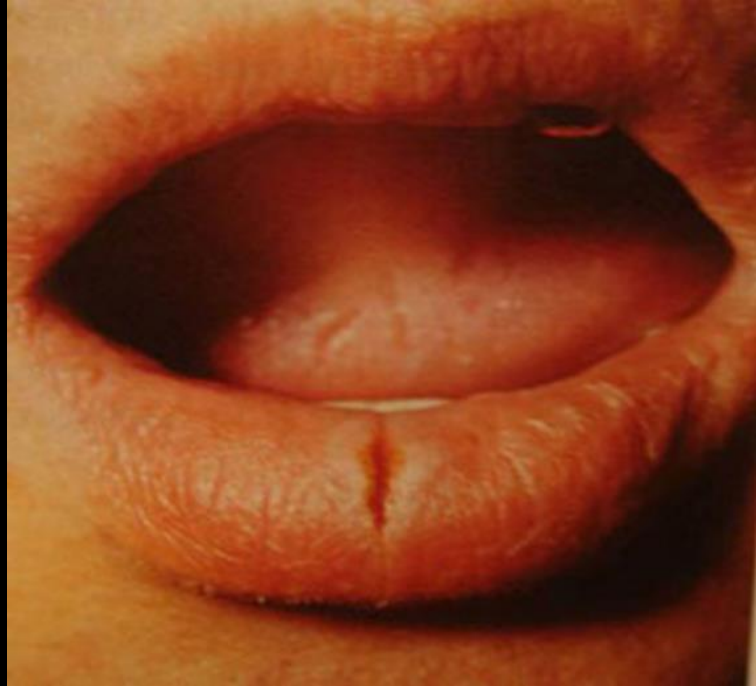- 1 - ерозію, 2 - афту,
3 - виразку, 4 - тріщину,
5 - лусочку, 6 - екскоріацію,
7 - кірку, 8 - рубець, 9 - ліхенізацію.**



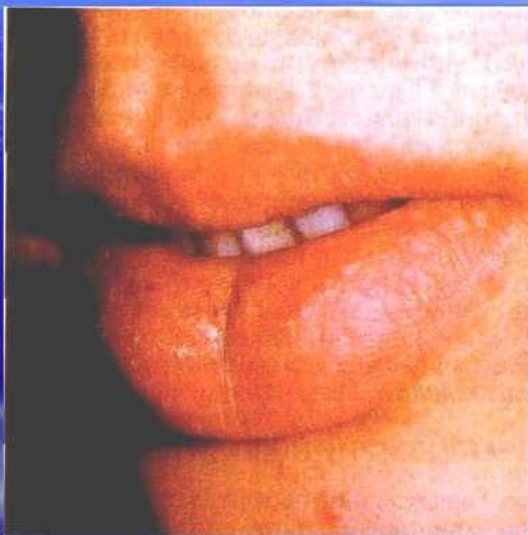ТРИЩИНА ЧЕРВОНОЇ КАЙМИ НИЖНЬОЇ ГУБИ

Тріщина (RHAGAS) — лінійний надрив СО або червоної кайми губ, який виникає при їх надмірній сухості чи втраті еластичності, а також при запальній інфільтрації (мал 1).





Захворювання губ



- **Хронічна тріщина губи**

- Наявна лінійна тріщина на червоній каймі губи

Найчастіше тріщини спостерігаються у місцях природних складок або на ділянках, які підлягають травматизації і розтягуванню.

Розрізняють поверхневі й глибокі тріщини.

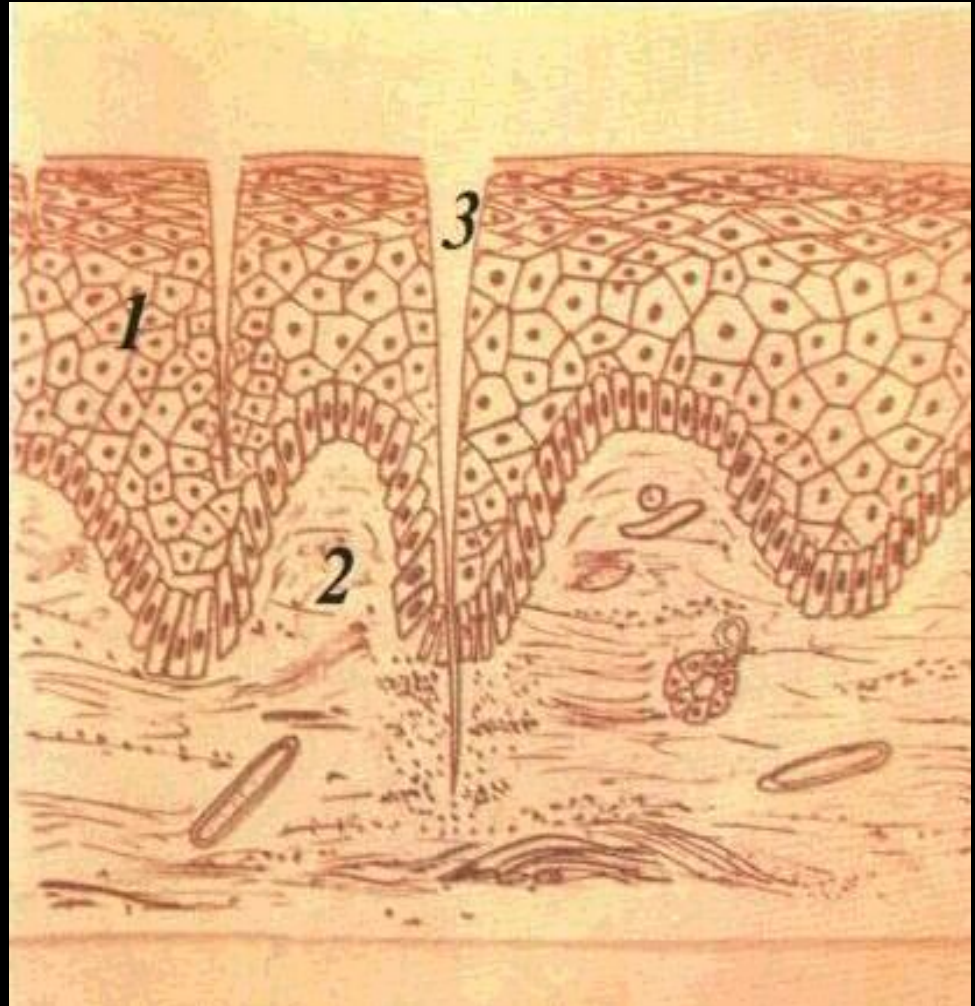
Поверхнева тріщина локалізується в межах епітелію, загоюється без рубця.

Глибока тріщина поширюється на сполучну тканину власної пластинки, загоюється з формуванням рубця.



СХЕМАТИЧНЕ ЇЇ ЗОБРАЖЕННЯ

- ❖ 1 — епітелій,
- ❖ 2 — власна пластинка слизової оболонки,
- ❖ 3 — лінійний дефект тканин слизової оболонки.



ПЕРЕЛІК ХВОРОБ В КЛІНІЦІ ЯКИХ ВІДМІЧАЮТЬ
ЕЛЕМЕНТИ УРАЖЕННЯ СОПР
ТАКИХ, ЯК ТРІЩИНА

*Лейкоплакія, Скарлатина, Сифіліс, Кандидоз,
Актинічний хейліт, Хронічна тріщина губи,
Контактний алергійний хейліт, Екзематозний
хейліт,
Атопічний хейліт, Гландулярний хейліт,
Складчастий язик, Гіповітаміноз В2,
Червоний вовчак.*



Захворювання слизової оболонки порожнини рота		
Самостійні	Симптоматичні	Синдроми
<i>Травматичні ураження</i>		
Механічна		
Хімічна травма		
Фізична травма		
Лейкоплакія		
<i>Інфекційні захворювання</i>		
Вірусні	Грип, кір, ящур, вітряна віспа, інфекційний мононуклеоз	СНІД
Бактеріальні	Кашлюк, дифтерія, скарлатина, туберкульоз, сифіліс, лепта	Бідерманна
Мікотичні		
<i>Захворювання губ</i>		
Екسفоліативний	Екзематозний	
Метеорологічний хейліт	Атопічний хейліт	
Актинічний		
Хронічна Гландулярний хейліт		Пуенте — Асеведо
Лімфедема		Мелькерсона — Розенталя, Мішера



ЛІТЕРАТУРА

1. Данилевський М.Ф., Борисенко А.В. та інші. Терапевтична стоматологія. Том 4 Захворювання слизової оболонки порожнини рота.
2. Банченко Г.В. Сочетанные заболевания слизистой оболочки полости рта и внутренних органов.- М.: Медицина, 1979.
3. Болезни слизистой оболочки полости рта: метод. пособие /П.Т. Максименко, О. Ю. Костелли, Т.П. Скрипникова.- К.: Хрещатик, 1998.
4. Банченко Г.В., Максимовский Ю.М., Тринин В.М. Язык - „зеркало” организма. Клиническое руководство для врачей.- М.: ЗАО „Бизнес Центр „Стоматология”, 2000.
5. Боровский Е.В., Данилевский Н.Ф. Атлас заболеваний слизистой оболочки рта.- М.: Медицина, 1991.



ДЯКУЮ ЗА УВАГУ !