Применение механической тромбоэкстракции в университетской клинике Пауля Страденя.

Рига. Латвия.

Университетская клиника П. Страденя:

- 800 коек
- 10 коек «инсультной единицы»
- 60 коек неврологического отделения.
- Доступность КТ/МРТ + КТ-АГ + КТ перфузия 24/7
- Инвазивный радиолог и ассистент 24/7
- 2 дежурных невролога

Критерии включения для механической тромбоэкстракции

- Непригоден для внутривенного тромболиза
- Субоптимальный исход после внутривенного тромболиза
- Терапевтическое окно
  - <8 часов – передняя циркуляция
  - <24 часа – задняя циркуляция

- Оценивание по NIHSS (шкала тяжести инсульта Национальных институтов здравоохранения) перед лечением и по окончанию процедуры
- Оценивание по mRS (модифицированная шкала Рэнкина) до лечения и через 3 месяца после выписки

Алгоритм обследования пациента с острым инсультом

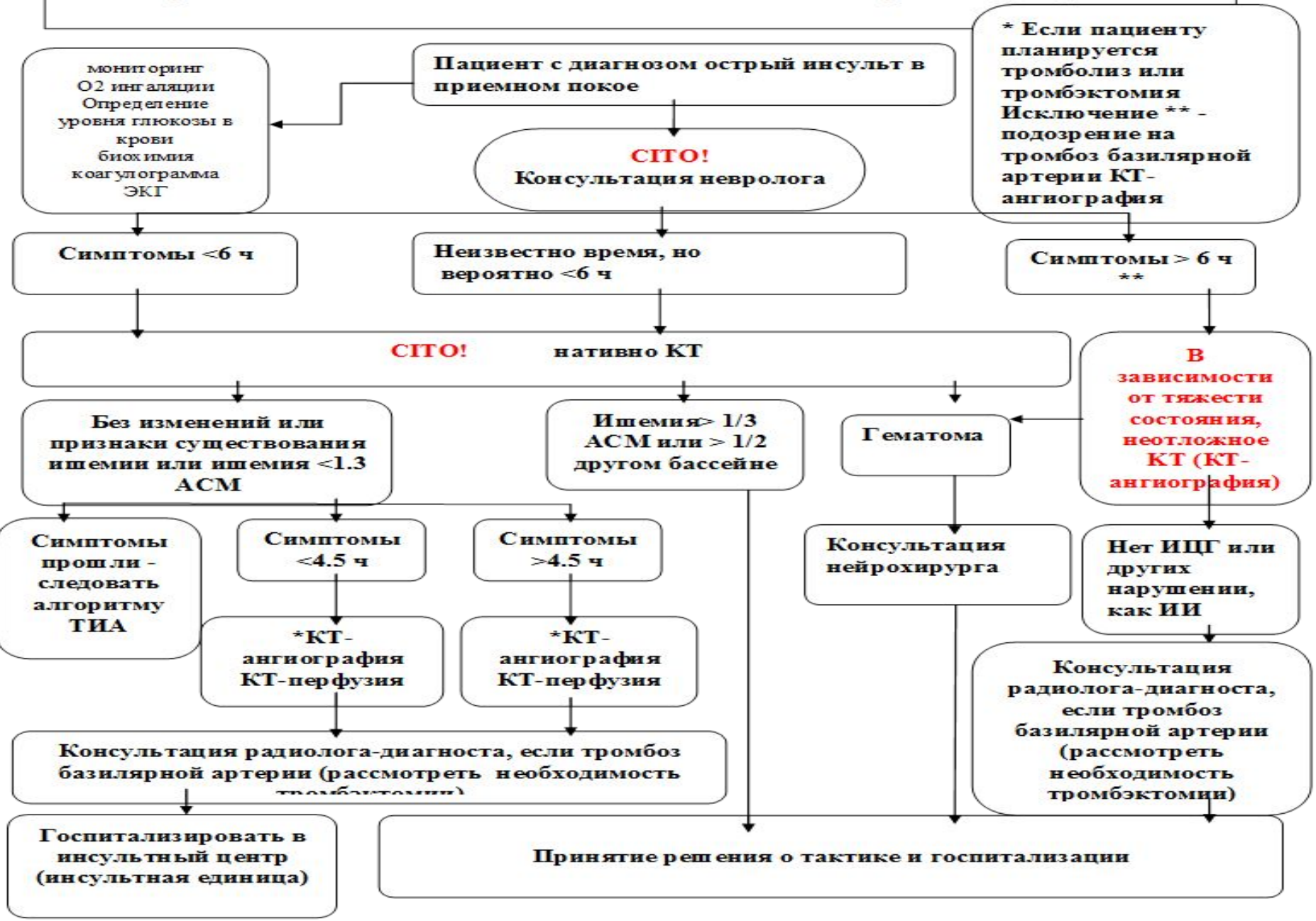

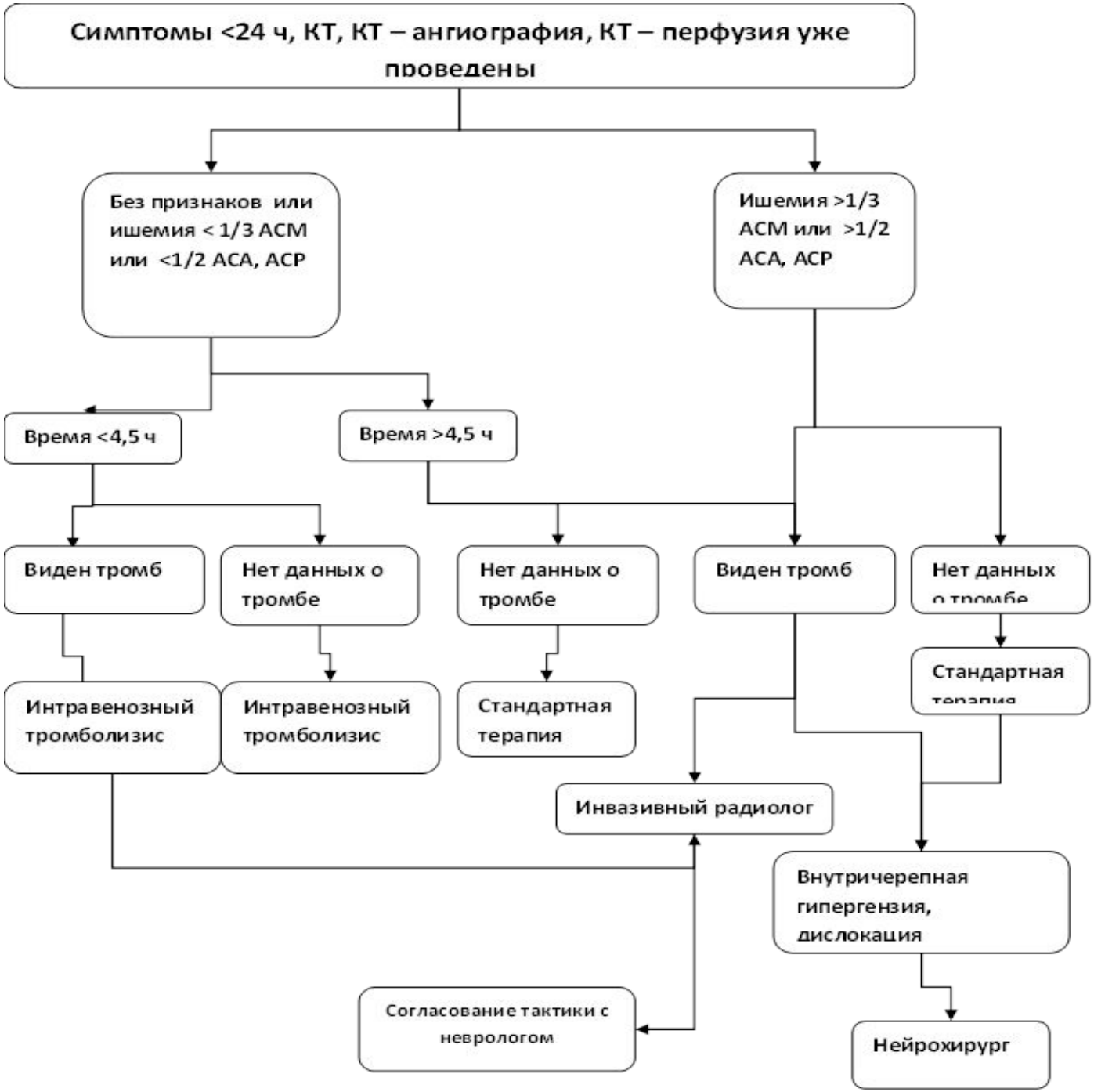
Симптомы <24 ч, КТ, КТ – ангиография, КТ – перфузия уже проведены
Без признаков или ишемия < 1/3 АСМ или <1/2 АСА, АСР
Ишемия >1/3 АСМ или >1/2 АСА, АСР
Время <4,5 ч
Время >4,5 ч
Виден тромб
Нет данных о тромбе
Нет данных о тромбе
Виден тромб
Нет данных о тромбе
Стандартная терапия
Интравенозный тромболизис
Интравенозный тромболизис
Стандартная терапия
Инвазивный радиолог
Внутричерепная гипергензия, дислокация
Согласование тактики с неврологом
Нейрохирург

Больница пауля страденя мех Т.Э. > 300 patients

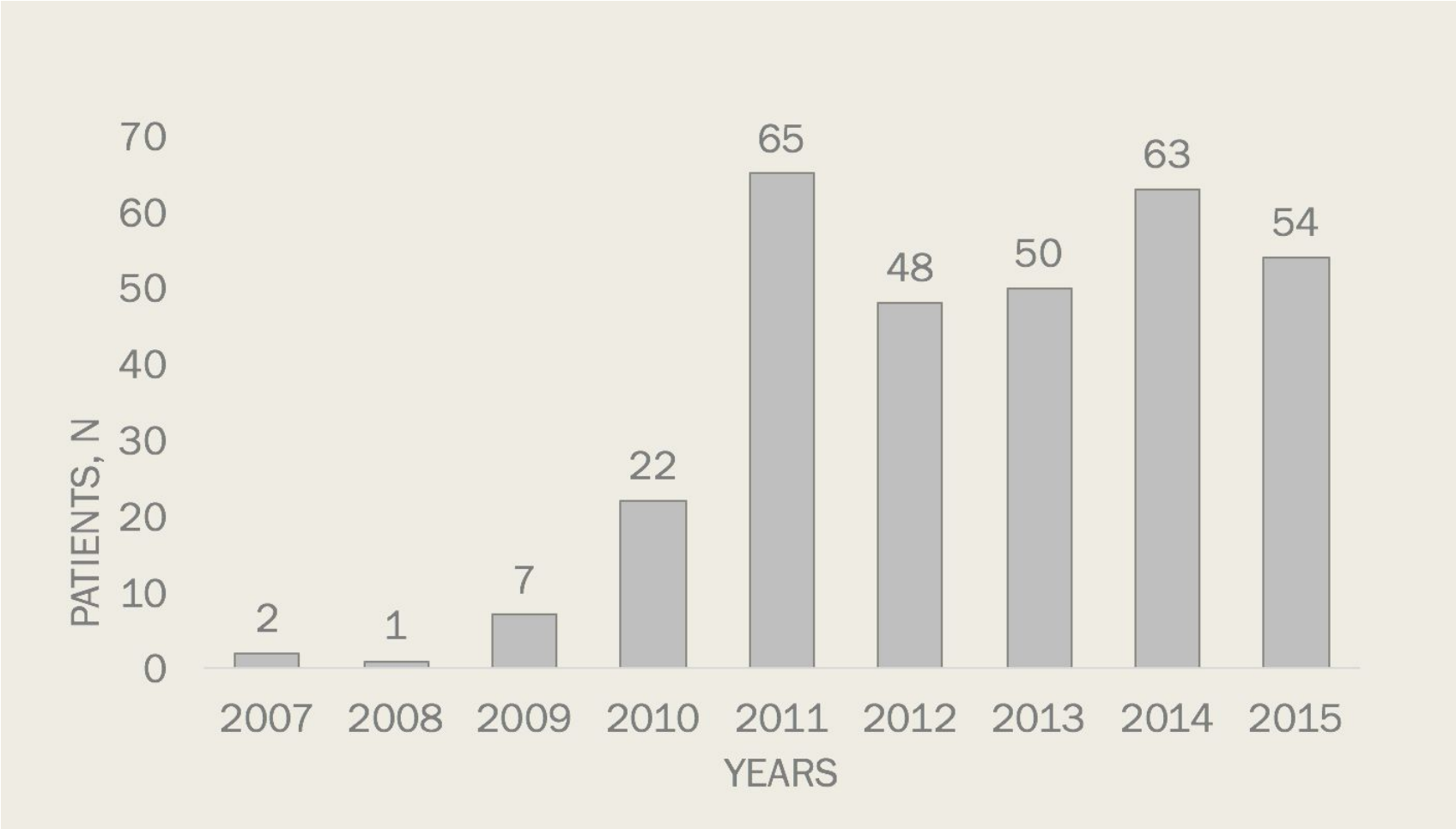

Results

- NIHSS until thrombectomy was median 16,0 ±6,6(SD)
- NIHSS after the treatment was median 6.0 ±7,62(SD)
- The difference was statistically significant between these groups, $p<0,0001$

Сравнение исходов по шкале Ренкина (бассейн передней циркуляции)

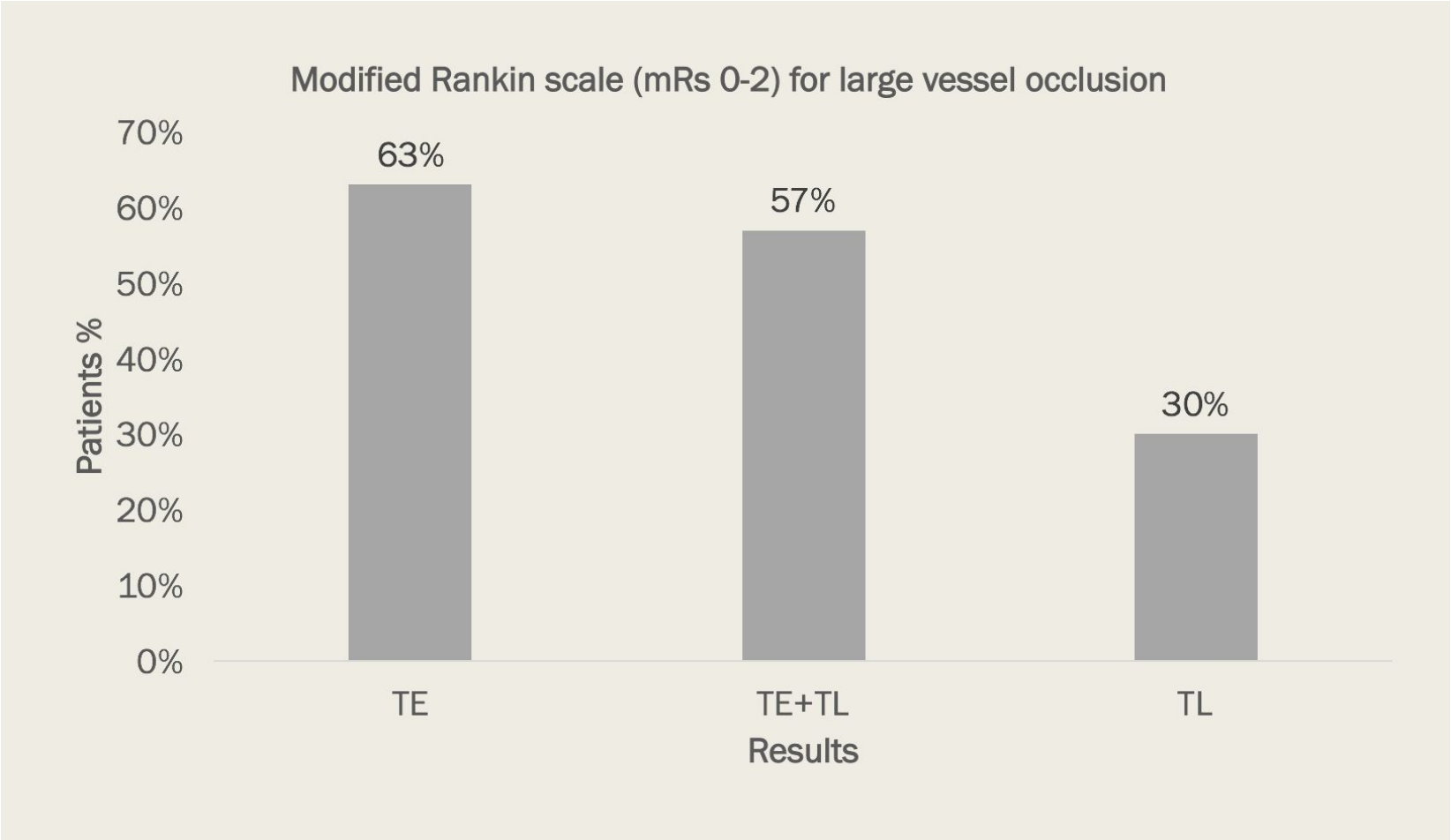

Проведены исследования:

MR CLEAN (Multicenter Randomized Clinical trial of Endovascular treatment for Acute ischemic stroke in the Netherlands)

- 2010-2012
- Эндоваскулярное лечение 233/267 стандартное лечение
- Лечение:
  - 84,1% эндоваск./ 91% с.л.
  - 90 % получили Альтеплазе в обеих группах
  - передн. цирк. NIHSS>2

  (среднем NIHSS 17/18)
- Исходные КТ, КТА, МРА/ ДСА
- Контрольное КТ, КТА, МРА
- 97% тромбэкт. с стентом

MR CLEAN

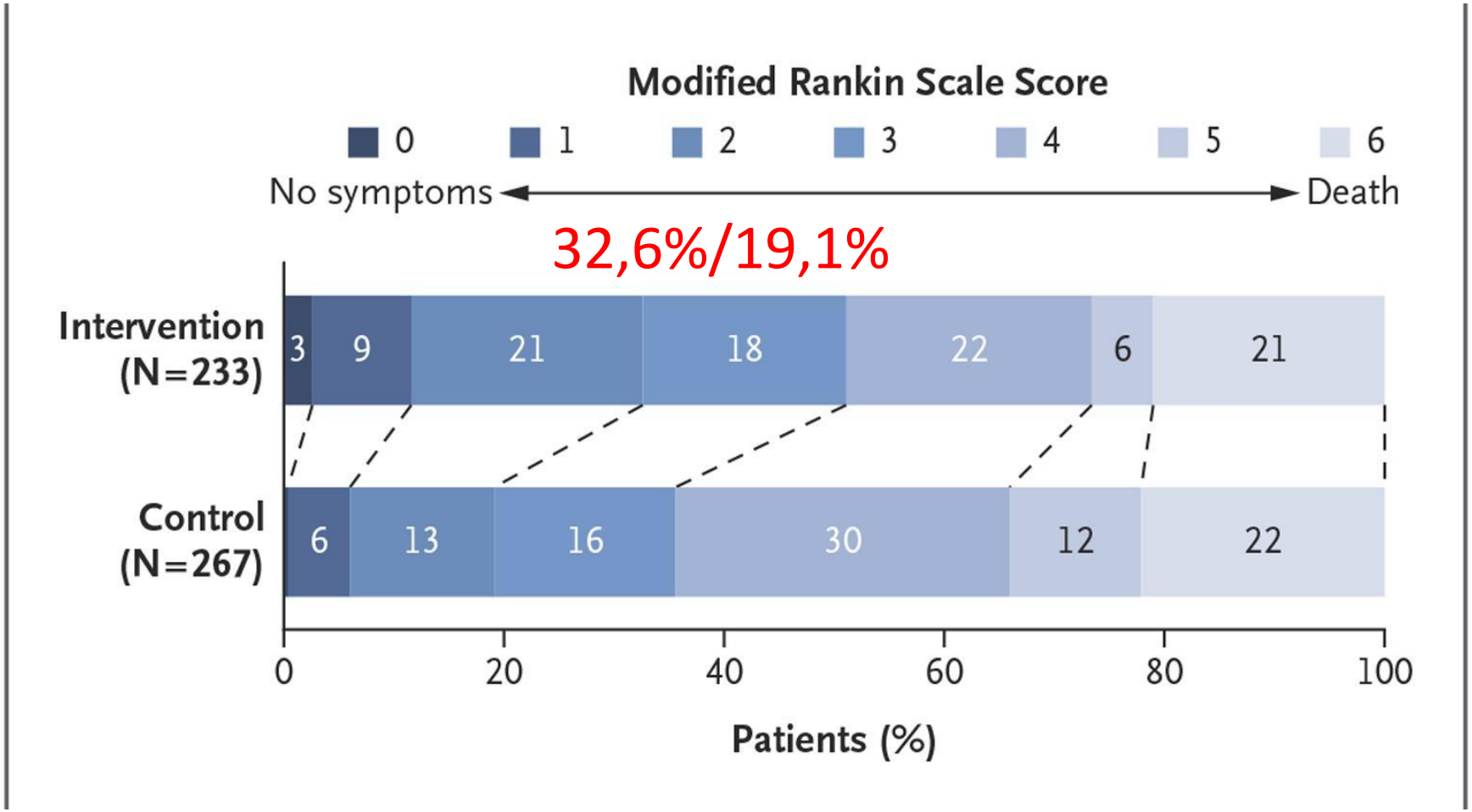
Modified Rankin Scale Score
0
1
2
3
4
5
6
No symptoms
Death
32,6%/19,1%
Intervention (N=233)
3
9
21
18
22
6
21
Control (N=267)
6
13
16
30
12
22
0
20
40
60
80
100
Patients (%)

MR CLEAN

- Реканализация через 24 ч на CTA / MRA
  75,4% в эндоваск. / 32,9% в с.л.

- mRenkin s 0-2 эндоваск. 32,6% / 19,1% в с. л.

- 13% - одновременное стентирование сонной артерии

MR CLEAN

- Эндоваск./ с.л.
  - Смертность в 90 дней 18,9%/18,4%
  - Симптоматическое внутричерепное кровоизлияние 7,7%/6,4%

- Эндоваскулярные осложнения:
  - Эмболизация в новых сосудистых территорий 8,6%
  - Перфорация сосуда 0,9%
  - Диссекция 1,7%

ESCAPE
(Randomized Assessment of Rapid Endovascular Treatment of Ischemic Stroke)

- Февраль 2013 - октябрь 2014
- 316 п (165/150) в 22 центрах
- Стандартное лечение + эндоваскулярное/Стандартное лечение
- Исходное среднее NIHSS 16 / 17
- Альтеплазе в 120 эндоваск./ 118 с.л. (4,5ч)
- Инсульт в передней циркуляции до 12 ч
- Большое ядро на КТ и/или плохие коллатерали на КТА исключается

ESCAPE

- Остановлено преждевременного из-за эффективности!

- mRs 0-2 эндоваск. 53% / 29,3% с.л.

- Смертность 10,6% / 19%
- Симптоматическое внутричерепное кровоизлияние 3,6% / 2,7%

ESCAPE

Быстрое решение и действие:

- С КТ до феморалной пункции 51 мин;
- С КТ до первой реваскуляризации 84 мин;
- С начало инсульта до реваскуляризации 241 мин;

- Тромбэктомия с стентом в 86,7%
- TICI 2b-3 72,4%
- В группе стандартного лечения на контрольном КТА реваскуляризация в 31,2%

EXTEND-IA

(Endovascular Therapy for Ischemic Stroke with Perfusion-Imaging Selection)

- Инсульт в передней циркуляции
- Окклюзия *ICA* и/или *MCA* + подверженные риску ткани мозга и ядро <70 ml на КТП
- Рандомизация ≤4,5 h после 0,9 mg Альтеплазе

  на эндоваскулярное лечение / Альтеплазе
- Эндоваскулярное лечение начато ≤6 h, закончено ≤8 h
- 25% пациентов исключены после КТР из-за большого ядра

EXTEND -IA

- Остановлено преждевременного из-за эффективности после рандомизации 70 пациентов!
- mRs 0-2 после 90 д эндоваск. 71%/ 40% Альтеплазе
- Никакой разницы в смертности
- Симптоматическое внутричерепное кровоизлияние у 2 пациентов в группе Альтеплазе

SWIFT PRIME

SOLITAIRE FR With the Intention For Thrombectomy as Primary Endovascular Treatment for Acute Ischemic Stroke

- Инсульт в передней циркуляции (30 декабря 2012 - февраля 2015)
- ≤ 6 ч
- Альтеплазе + Solitare/ Альтеплазе (≤4,5ч)
- NIHSS 8-29
- КТА/МРА подтверждено окклюзия сосуда
- Феморальная пункция ≤ 6 h (≤90 мин с КТА/МРА)

SWIFT PRIME

Эндоваскулярное лечение / Тромболизис:

- mRs 0-2 60,2% / 35,5%
- Реваскуляризация TICI 2b-3 82,8% / 40,4%
- Симптоматическое внутричерепное кровоизлияние (27 ч) 1% / 3,1%
- Субарахноидальное кровоизлияние 4,1% / 1,0%

REVASCAT (Endovascular Revascularization With Solitaire Device Versus Best Medical Therapy in Anterior Circulation Stroke Within 8 Hours)

- Инсульт в передней циркуляции
- ≤ 8 ч
- КТА/МРА подтверждено окклюзия сосуда
- Альтеплазе ≤4,5ч + без улучшения через 30 мин и наличие окклюзии сосуда –> Solitaire
- NIHSS ≥6
- Феморальная пункция ≤ 8 ч

REVASCAT

Эндоваскулярное лечение / Тромболизис:

- Остановлено преждевременного
- mRs 0-2 43,7% / 28,2%

- Реваскуляризация TICI 2b-3 66 % в эндоваскулярной группе.
- Без различия в безопасности!

Доказательства!

90 д mRs 0-2
Эндоваскулярное лечение/Тромболизис:

- 32,6% / 19,1% MR CLEAN
- 53% / 29,3% ESCAPE
- 60,2 %/ 35,5 % SWIFT PRIME
- 71% / 40% EXTEND-IA

- 43,7% / 28,2% REVASCAT

Доказательства!

90 д mRs 0-2
Эндоваскулярное лечение/Тромболизис:

- 32,6% / 19,1% MR CLEAN
- 53% / 29,3% ESCAPE
- 60,2 %/ 35,5 % SWIFT PRIME
- 71% / 40% EXTEND-IA

- 43,7% / 28,2% REVASCAT

Их результаты:

Результаты мех тромбоэкстракции по больнице П. Страденя.

- NIHSS until thrombectomy was median 16,0 ±6,6(SD)
- NIHSS after the treatment was median 6.0 ±7,62(SD)
- The difference was statistically significant between these groups, $p<0,0001$

Чему мы научились?

- Без антиагрегантов
- Без антикоагулянтов
- Без общей анестезии (если возможно)
- Процедура должна быть как можно проще

Выводы

- Высокая стоимость процедуры
- Инсультное отделение является обязательным условием
- Крайне важно междисциплинарное сотрудничество

Выводы

- Результаты позволяют предположить, что эндоваскулярная реваскуляризация является относительно безопасной и эффективной у пациентов с острым ишемическим инсультом и окклюзией большой артерии, а также дает возможность хорошего исхода у пациентов с инсультом, у которых в/в тромболиз не даст преимущества.
- Чем короче время TTN, тем лучше исход

стандарты

Эндоваскулярное лечение

- Patients eligible for intravenous r-tPA should receive intravenous r-tPA even if endovascular treatments are being considered **(Class I; Level of Evidence A).**
- **Пациенты подходящие для внутривенного тромболизиса должны его получит даже если планируется эндоваскулярное лечение**

Пациенты должны получит эндоваскулярное лечение стент ретривером если выполнены все последующие критерий:
(Class I; Level of Evidence A). (New recommendation)

- До инсульта mRS 0-1
- Острый ишемический инсульт получающий в/в тромболизис в 4,5 ч от начало заболевания в согласии с рекомендациями профессиональных медицинских ассоциаций
- Окклюзия ICA или MCA (M1)
- Возраст ≥18 л
- NIHSS ≥ 6
- ASPECTS ≥ 6
- Возможность начать лечение (феморалная пункция) до 6 ч с начало симптомов

Эндоваскулярное лечение

The use of proximal balloon guide catheter or a large bore distal access catheter rather than a cervical guide catheter alone in conjunction with stent retrievers may be beneficial **(Class IIa; Level of Evidence C).**

Future studies should examine which systems provide the highest recanalization rates with the lowest risk for nontarget embolization. (New recommendation)

Применение балон-катетра или большого диаметра дистального катетра в сочетании с стент-ретривером возможно лучше чем только обычный цервикальный катетер

Эндоваскулярное лечение

- The technical goal of the thrombectomy procedure should be a TICI 2b/3 angiographic result to maximize the probability of a good functional clinical outcome **(Class I; Level of Evidence A).**
- **Ангиографический результат тромбэктомии должен быть TICI 2b/3 чтобы достичь максимально хороший возможный клинически функциональный исход**

Радиологическая диагностика

Emergency imaging of the brain is recommended before initiating any specific treatment for acute stroke **(Class I; Level of Evidence A)**.

In most instances, nonenhanced CT will provide the necessary information to make decisions about emergency management.

(Unchanged from the 2013 guideline)

Неотложное радиологическая визуализация головного мозга рекомендуется перед началом какого-либо конкретного лечения острого инсульта.

В большинстве случаев, КТ без контраста будет предоставлять необходимую информацию для принятия решений на счет неотложного лечения.

Радиологическая диагностика

If endovascular therapy is contemplated, a noninvasive intracranial vascular study is strongly recommended during the initial imaging evaluation of the acute stroke patient but should not delay intravenous r-tPA if indicated.

Если возможность эндоваскулярного лечения острого инсульта рассматривается, то не инвазивное исследование внутричерепных сосудов настоятельно рекомендуется во время первоначального радиологического исследования, но не должно задерживать введение внутривенного тромболизиса , если показано.

Радиологическая диагностика

For patients who qualify for intravenous r-tPA according to guidelines from professional medical societies, initiating intravenous rtPA before noninvasive vascular imaging is recommended for patients who have not had noninvasive vascular imaging as part of their initial imaging assessment for stroke. Noninvasive intracranial vascular imaging should then be obtained as quickly as possible **(Class I; Level of Evidence A).** (New recommendation)

Для пациентов, которым показан внутривенный тромболизис, рекомендуется его начать до не инвазивного исследование внутричерепных сосудов если это не производилось во время первоначального радиологического исследования инсульта. Тогда не инвазивное исследование внутричерепных сосудов должно быть сделано как можно быстрее.

Организация по лечению инсульта

Patients should be transported rapidly to the closest available certified primary stroke center or comprehensive stroke center or, if no such centers exist, the most appropriate institution that provides emergency stroke care as described in the 2013 guidelines.

(Class I; Level of Evidence A).

Пациенты должны быть быстро доставлены в ближайший доступный сертифицированной центр по лечению инсульта. При отсутствии таких центров, в наиболее соответствующее учреждение, которое обеспечивает неотложную помощь в случае инсульта.

Организация по лечению инсульта

Endovascular therapy requires the patient to be at an experienced stroke center with rapid access to cerebral angiography and qualified neurointerventionalists. Systems should be designed, executed and monitored to emphasize expeditious assessment and treatment.

Эндоваскулярная терапия требует, чтобы пациент находился в опытным центре по лечению инсульта с быстрым доступом к церебральной ангиографии и квалифицированными невро-инвазивным специалистом. Системы должны быть разработаны, выполнены и проверены, чтобы подчеркнуть оперативное обследование и лечение.

Организация по лечению инсульта

Outcomes on all patients should be tracked. Facilities are encouraged to define criteria that can be used to credential individuals who can perform safe and timely intra-arterial revascularization procedures

(Class I; Level of Evidence E). (Revised from the 2013 Guideline)

Результаты всех пациентов следует контролировать. Центрам рекомендуется определить критерии для необходимой квалификации врачей которые могут выполнять безопасную и своевременную внутриартериальную процедуру реваскуляризации.

КЛИНИЧЕСКИЕ РЕКОМЕНДАЦИИ ВНУТРИСОСУДИСТОЕ ЛЕЧЕНИЕ ИШЕМИЧЕСКОГО ИНСУЛЬТА В ОСТРЕЙШЕМ ПЕРИОДЕ

Клинические рекомендации обсуждены и утверждены на Пленуме Правления Ассоциации нейрохирургов России г. Санкт-Петербург, 16.04.2015 г

Особенности нейровизуализации при ВСР в острейшем периоде ИИ

- Стандарт (А)

До принятия решения о выполнении внутрисосудистой тромбэктомии с целью выявления окклюзии крупных церебральных артерий необходимо выполнение неинвазивных исследований магистральных артерий шеи и головы (спиральная КТ-ангиография, МР-ангиография).

Особенности нейровизуализации при ВСР в острейшем периоде ИИ

Рекомендация (B)

У пациентов с ранними признаками ишемии большого объема при нативной КТ (ASPECTS менее 5) внутрисосудистая реканализация может быть не показана.

Особенности нейровизуализации при ВСР в острейшем периоде ИИ

Рекомендация (В)

Способы нейровизуализации, позволяющие детально оценить состояние зоны ишемии (ядро инфаркта и пенумбру) могут использоваться для индивидуального отбора пациентов на внутрисосудистую тромбэктомию, в том числе и за пределами установленного терапевтического окна (6 часов)

Внутрисосудистая тромбэктомия

Стандарт (А)

Для выполнения внутрисосудистой тромбэктомии рекомендуется проведение механической тромбэкстракции с применением стент-ретриверов (таких как Solitaire или Trevo)

Внутрисосудистая тромбэктомия

Опция (C)

Другие устройства для внутрисосудистой тромбэктомии могут использоваться по усмотрению выполняющего вмешательство специалиста, если они обеспечивают быструю, полную и безопасную реваскуляризацию в бассейне пораженной артерии

Внутрисосудистая тромбэктомия

Рекомендация (B)

Внутрисосудистая тромбэктомия должна выполняться специально подготовленным специалистом, обладающим опытом выполнения внутрисосудистых вмешательств на интракраниальных сосудах

Внутрисосудистая тромбэктомия при острой окклюзии внутричерепных артерий в каротидном бассейне

Стандарт (А)

Внутрисосудистая тромбэктомия должна быть выполнена как можно раньше после установления показаний к ее проведению

Стандарт (А)

Возможность проведения внутрисосудистой тромбэктомии не должна препятствовать или задерживать проведение внутривенной тромболитической терапии (при наличии показаний к ней). Проведение внутривенной тромболитической терапии не должно приводить к задержке выполнения внутрисосудистой тромбэктомии (при наличии показаний к ней)

Стандарт (А)

Для лечения пациентов с ишемическим инсультом, вызванным окклюзией крупной артерии в передних отделах артериального круга большого мозга (ВСА, СМА М1-М2, ПМА А1-А2) в течение 6 часов от возникновения симптомов рекомендуется выполнение механической тромбэкстракции в дополнении к внутривенной тромболитической терапии (проведенной в течение 4,5 часов от начала ИИ)

Стандарт (А)

Если пациенту с ишемическим инсультом, вызванным окклюзией крупной артерии в передних отделах артериального круга большого мозга (ВСА, СМА М1-М2, ПМА А1-А2), противопоказано проведение внутривенной тромболитической терапии, то в качестве метода лечения рекомендуется механическая тромбэкстракция

Внутрисосудистая тромбэктомия при острой окклюзии внутричерепных артерий в каротидном бассейне

Опция (С)

Решение о выполнении внутрисосудистого вмешательства при ишемическом инсульте должно приниматься совместно командой специалистов, включающей (но не ограничивающейся) невролога и специалиста по внутрисосудистым вмешательствам. Вмешательство должно выполняться в лечебном учреждении, специализирующемся на оказании помощи при ишемическом инсульте, обладающим соответствующим уровнем оснащения и квалификации специалистов

Острая окклюзия основной артерии

Рекомендация (B)

Пациенты с верифицированной острой окклюзией основной артерии должны подвергаться внутривенной тромболитической терапии (при отсутствии противопоказаний) с последующей внутрисосудистой тромбэктомией

Что влияет на результат тромбэктомии?

- **Клинические параметры:**
  - Возраст,
  - NIHSS
  - Временное окно
- **Визуальная диагностика**:
  - Сосуды
  - Обём инфаркта – ASPECT/DWI
  - Пенумбра – КТП/МРП
  - Коллатерали
- **Процедура:**
  - Седация/общий наркоз
  - Баллон-катетер + стентретривер / ADAPT (intermediate cath + stentretriever)
  - Реваскуляризация TICI ≥ 2b
  - Time is brain!

Клинические параметры:

- Возраст
- Диабет
- NIHSS ≥ 6 или тяжёлая афазия;
- NIHSS > 25 - ? – базилярная окклюзия;
- Time is brain
  - – передняя циркуляция 6-8 ч
  - –Задняя циркуляция – 12-24 ч

Onset recanalization time and good clinical outcome in STAR study

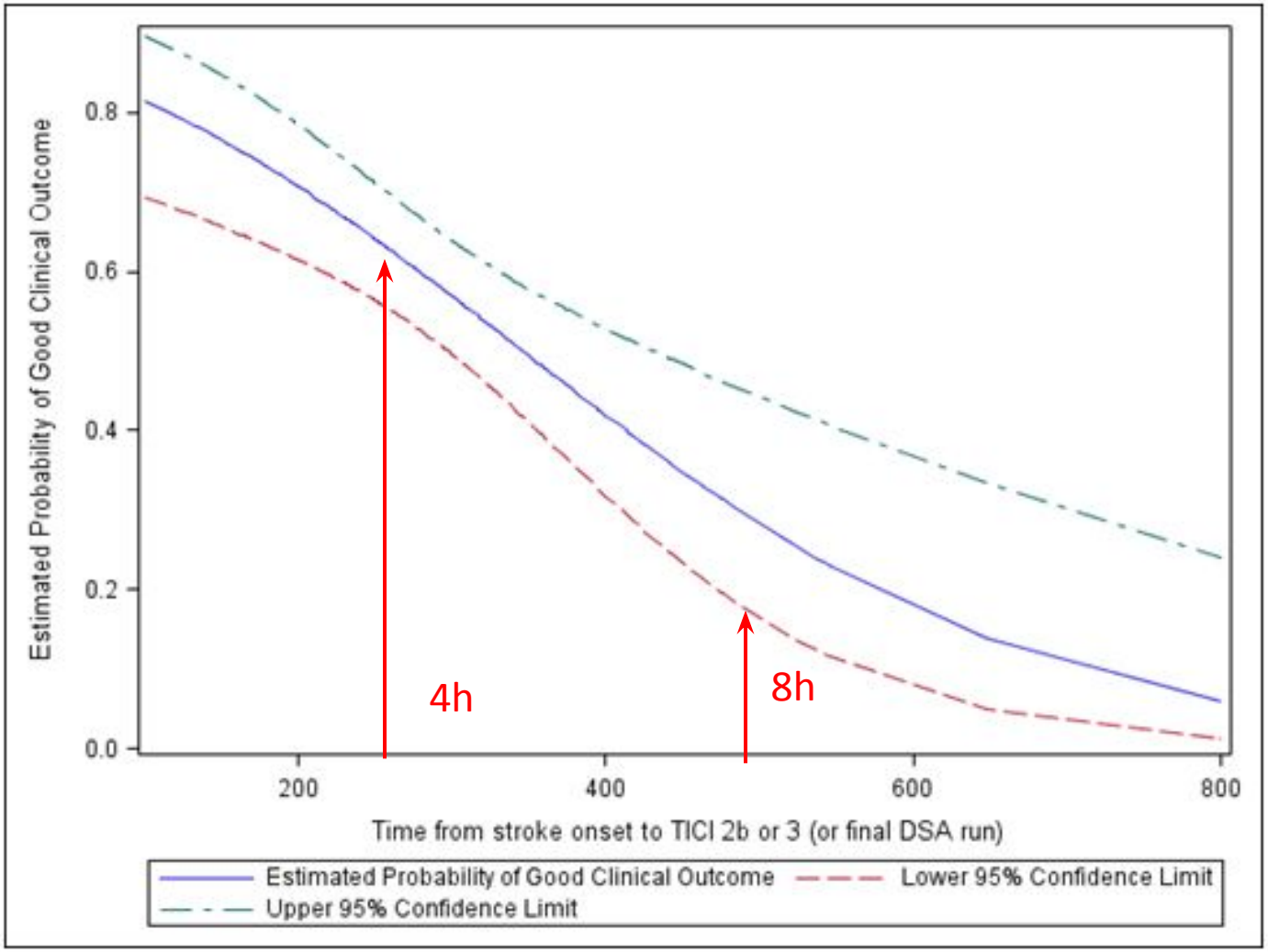

Bijoy Menon et al, submitted to STROKE , 2014

Визуальная диагностика

- КТ - ASPECT < 6 – связано с повышенным риском кровоизлияния и худшим клиническим результатом
- КТ ангио/перф или МР ангио/ перф-диф для определения локализации закупорки и пенумбры (пенумбра на 20% менще чем ядро инфаркта являются критерием исключения)
- Чем лучше коллатерали - лучше результат.

EJMINT Original Article, 2013: 1306000105 (6th February 2013)

Процедура

- Седация – наш первый выбор;
- Общий наркоз – когда работать в седации невозможно - базилярная окклюзия или афазия

Patients placed under GA during IAT for anterior circulation stroke appear to have a higher chance of poor neurologic outcome and mortality. There do not appear to be differences in hemorrhagic complications between the 2 groups.

Abou-Chebl et al Conscious Sedation vs General Anesthesia in IAT, Stroke 2010;41:1175-1179;

Процедура

- Баллон-катетер или дист. катетер + стентретривер - передняя циркуляция
- ADAPT (дист. катетер + stentretriever) - задняя циркуляция
- Проксимальная окклюзия + дистальная тромбэмболия – ПТА прокс. –» дист. тромбэктомия –» +/- прокс. стентирование

Эффективное лечение

- Специализированный центр 24/7
- Выбор пациента:
  - Роль радиологической визуализации растёт
    - Присутствие окклюзии
    - Присутствие пенумбры
    - Присутствие коллатерального потока
- Оптимизация быстрого движения пациента в больныце

Клинический случай № 1

- **Мужчина, 66 лет**
- **<u>Сопутствующие заболевания:</u>**
- ИБС, инфаркт миокарда (01.14), фибрилляция предсердий в постоянной форме, ХСН IIа (II фк по NYHA), ПАГ 2 ст
- Ожирение 1 ст; ИМТ – 33,7 кг/(м)^2
- **<u>Принимает:</u>**

Периндоприл,

Торасемид,

Метопролол,

Изосорбида мононитрат

- В 10:00 нарушения речи и слабость правой стороны
- В 12:20 госпитализирован

- **<u>Объективное исследование</u>**

Выраженная сенсоро-моторная афазия,
кортиконуклеарная недостаточность
лёгкий правосторонний гемипарез,
гемигипестезия.

- NIHSS 9 баллов

- В 13:05 **<u>Неотложная КТ</u>**

<u>Заключение:</u>

- Без признаков сформировавшейся ишемии или геморагии
- Гиперденсная левая *АСМ*

=> КТА + КТП

КТА реконструкция

КТП

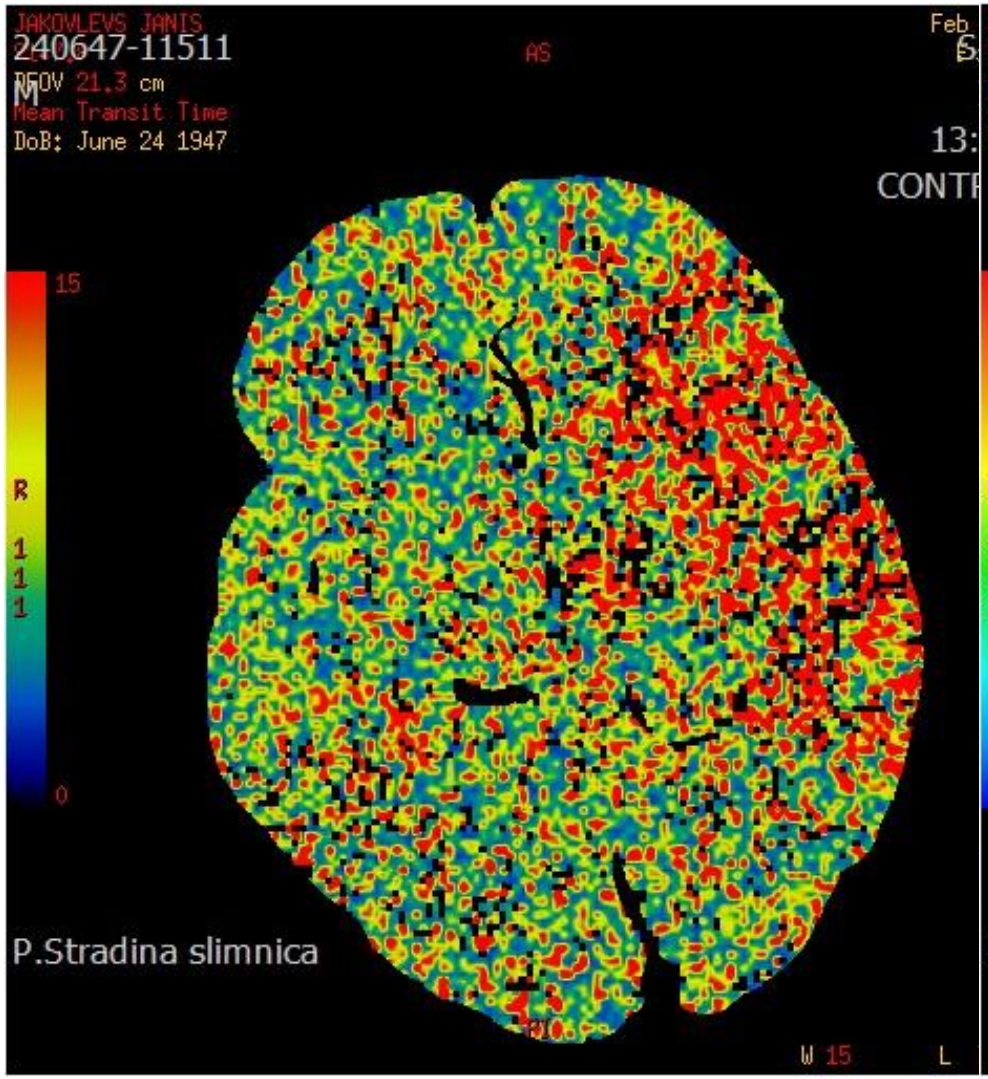
JAKOVLEVS JANIS
240647-11511
AS
RFOV 21.3 cm
Mean Transit Time
DoB: June 24 1947
15
0
P.Stradina slimnica
W 15
L

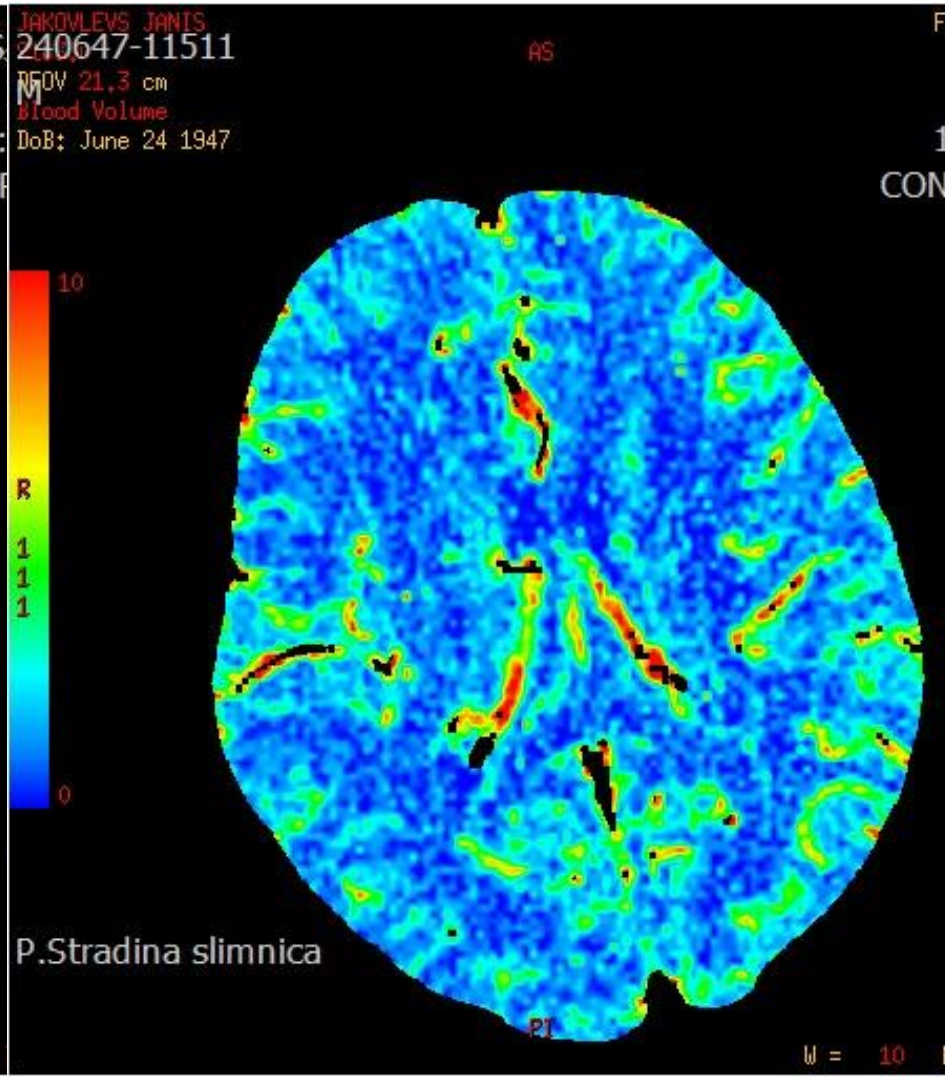
JAKOVLEVS JANIS
240647-11511
AS
RFOV 21.3 cm
Blood Volume
DoB: June 24 1947
10
0
P.Stradina slimnica
W = 10

ЗАКЛЮЧЕНИЕ РАДИОЛОГА

- Косвенные признаки острой ишемии, гиперденсный *ACM sin* M_1 сегмент
- Окклюзия *ACI sin* дистальной части и *ACM sin* M_1, M_2 сегментов
- Оптимальные лептоменингеальные коллатерали левого полушария
- *Penumbra > 2/3, отдельные очаги Cor в районе инсулы и базальных ганглиев*

- В 13:15 в инсультной единице
- В 13:30 начат тромболизис

<u>Клинически:</u> без динамики

- В 14:15 тромбэктомия

Механическая тромбэктомия из СМА sin M_1 сегмента. Стент “Solitaire”

Тромбэктомия без осложнений

- В 16:10 в инсультной единице

<u>Клинически:</u> Сохраняется средне выраженная сенсорно-моторная афазия и лёгкий парез правой ноги

- В 17:10 повторное обследование

Элементы сенсорно-моторной афазии, парез редуцировался, сохраняется КНН

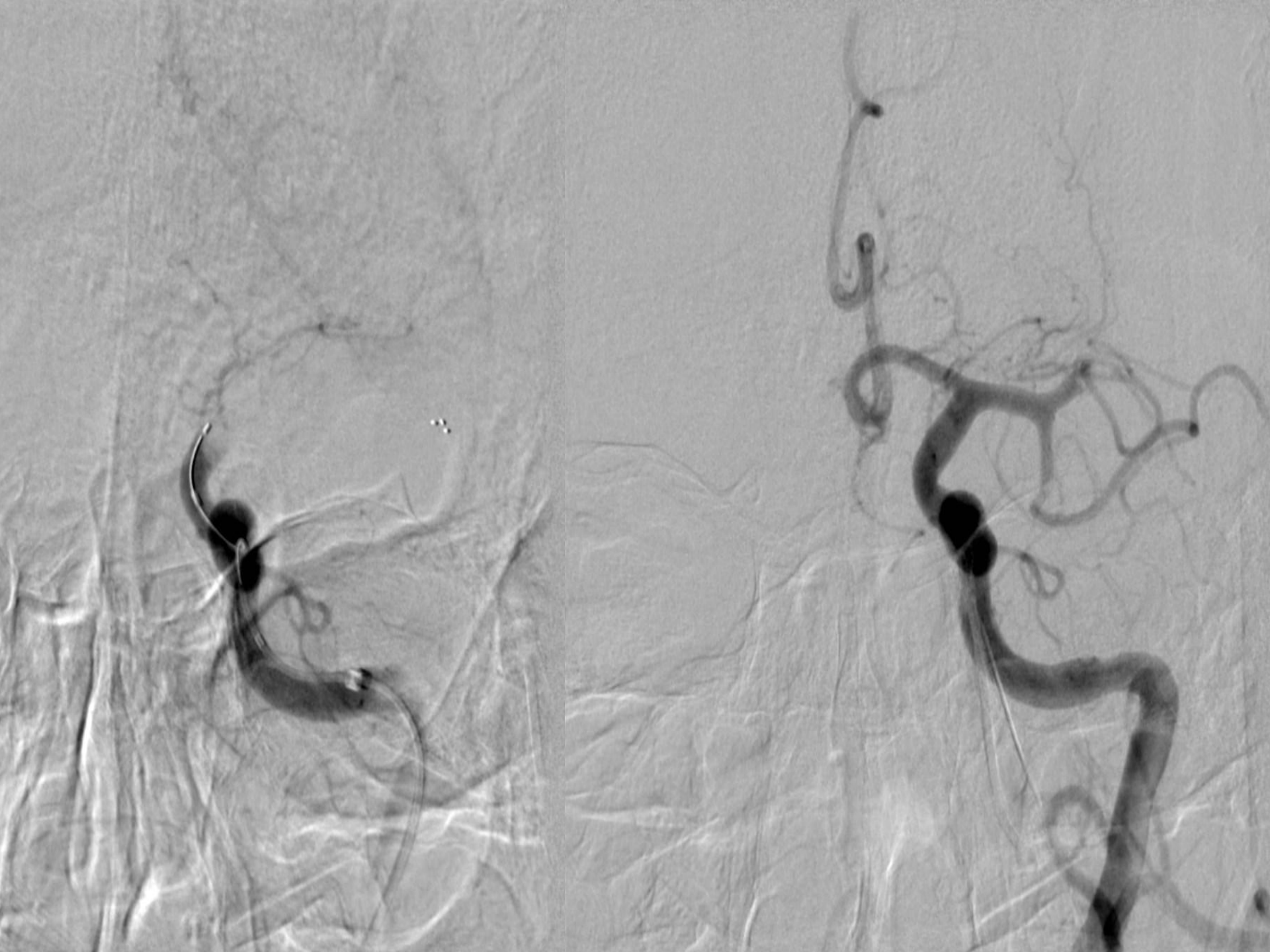

КОНТРОЛЬНАЯ КТ ЧЕРЕЗ 24 Ч ПОСЛЕ ТРОМБЭКТОМИИ

Сформировался небольшой ишемический очаг в бассейне АСМ sin, без геморрагии

- **После контрольного КТ**

- *Fraxiparini 0,6 ml (5 700 IU) s/c*
- *Aspirini 100 mg*
- *Orfarini 5 mg x 1, с 4го дня лечения*

- NIHSS 9 при поступлении
- NIHSS 2 (2 день лечения)
- NIHSS 0 (5 день лечения)
- *Выписан домой на 11 день лечения*

- **Назначенное лечение:**

-Orfarini 5 mg
-Perindoprili 10 mg
-Amlodipini 10 mg
-Atorvastatini 20 mg
-Spironolactoni 25 mg

Клинический случай № 2

- **Женщина, 68 лет**
- **<u>Сопутствующие заболевания:</u>**
- Дилатационная кардиомиопатия, фибрилляция предсердий в пароксизмальной форме, ХСН III, ПТКА, дислипидемия, Лёгочная гипертензия

- Ivabradine 5 mg x2
- Metoprolol 100 mg
- Cardace 5 mg
- Omeprasol 20 mg
- Furosemide 40 mg,
- Sortis 20 mg
- Aspirin 100 mg

- В 7:00 муж замечает лёгкие нарушения речи
- 9:30 при попытке встать, падает с кровати
- 10:58 поступление в приемное отделение

- **<u>Объективное исследование</u>**

Выраженная сенсорно-моторная афазия,
правосторонняя кортиконуклеарная недостаточность,
правосторонний гемипарез средней тяжести
лёгкая гемигипестезия

NIHSS 11

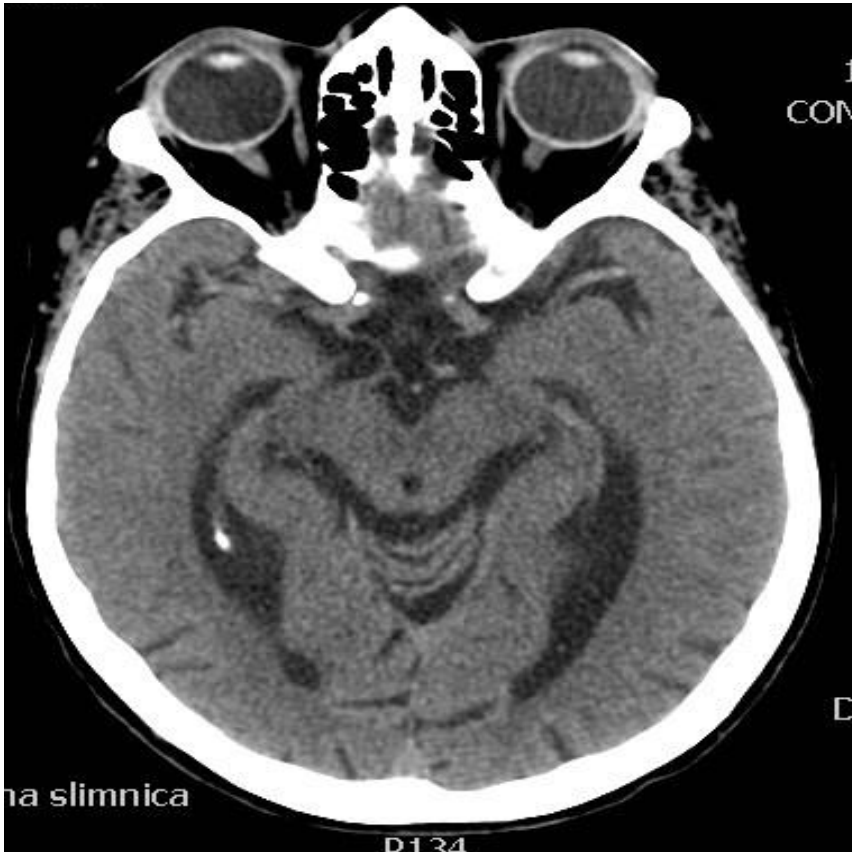

11:39(через 4ч40м) <u>неотложная КТ</u>

- <u>Заключение:</u>

Без признаков сформировавшейся ишемии или геморрагии

- КТА + КТП

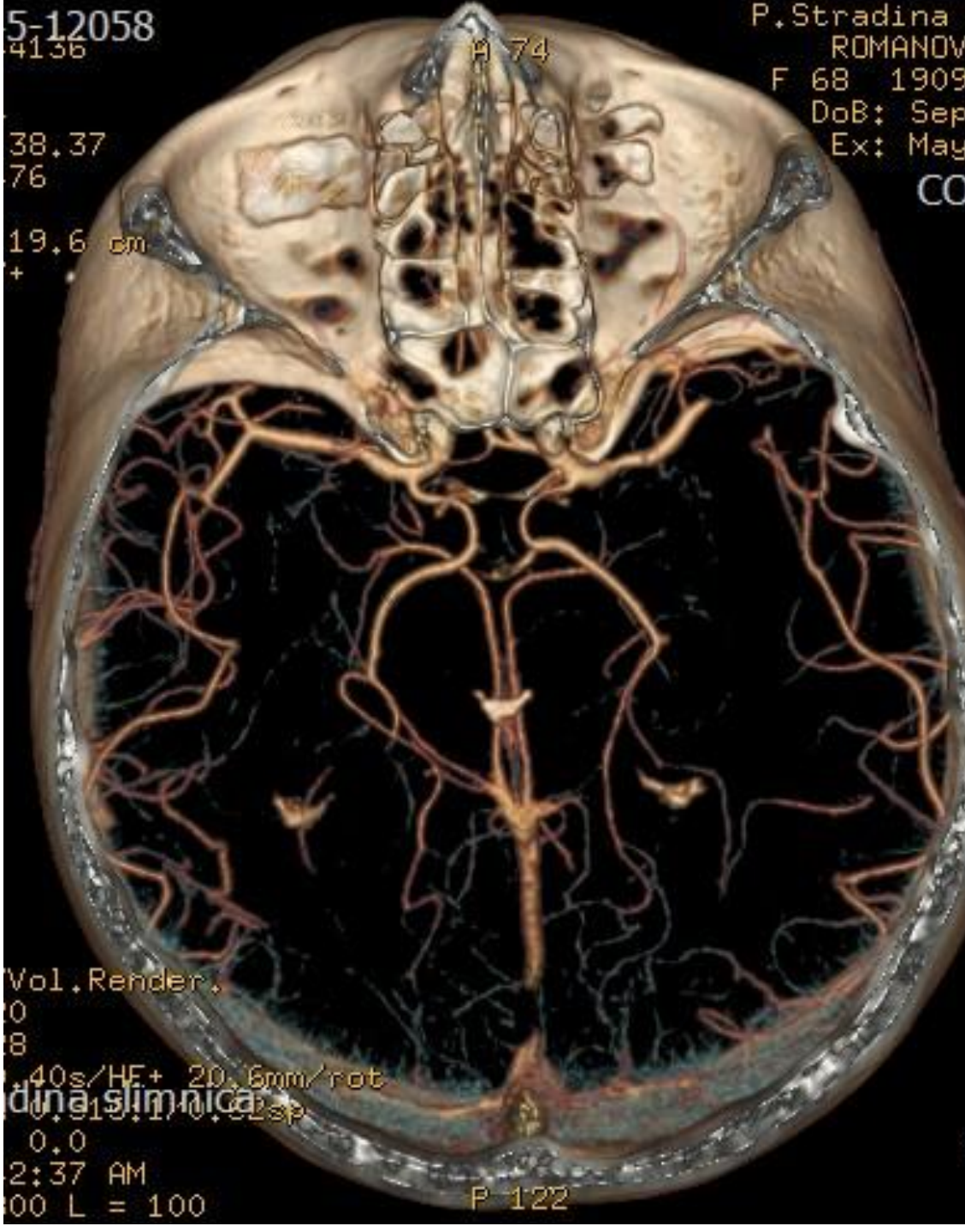
5-12058
A 74
P.Stradina
ROMANOV
F 68 1909
DoB: Sep
Ex: May
38.37
76
19.6 cm
Vol.Render.
0
8
.40s/HF+ 20.6mm/rot
0.0
2:37 AM
00 L = 100
P 122

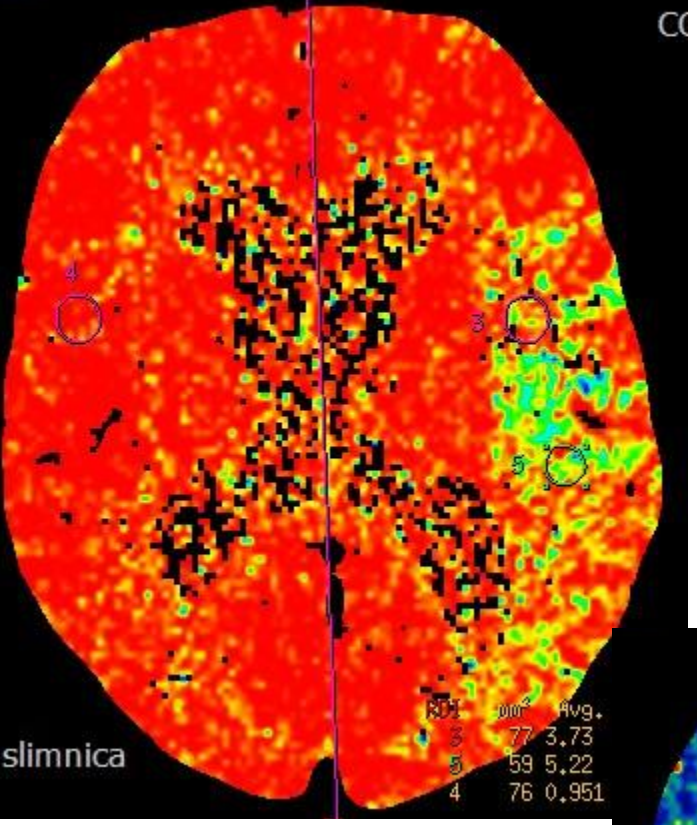
slimnica
ROI mm² Avg.
3 77 3.73
5 59 5.22
4 76 0.951

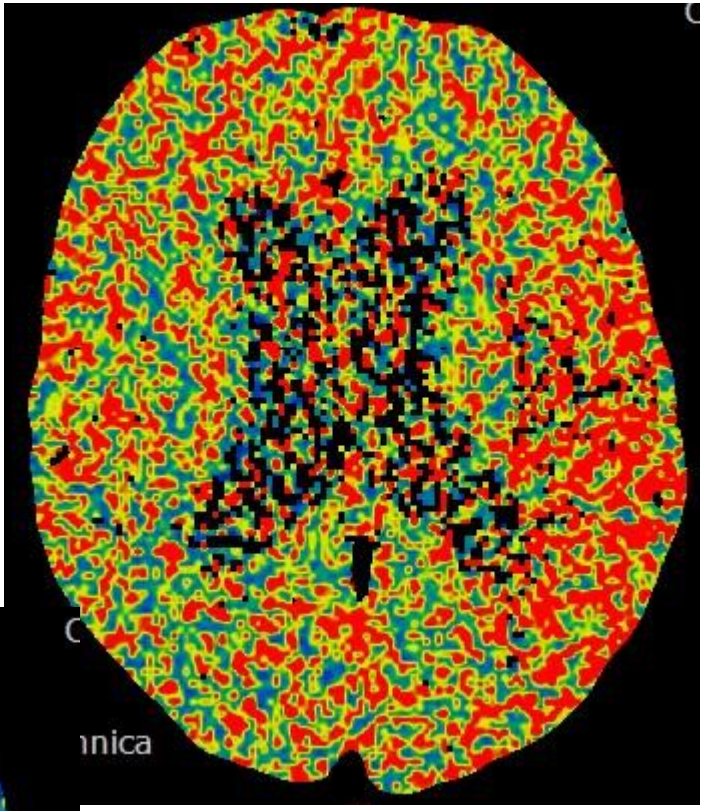

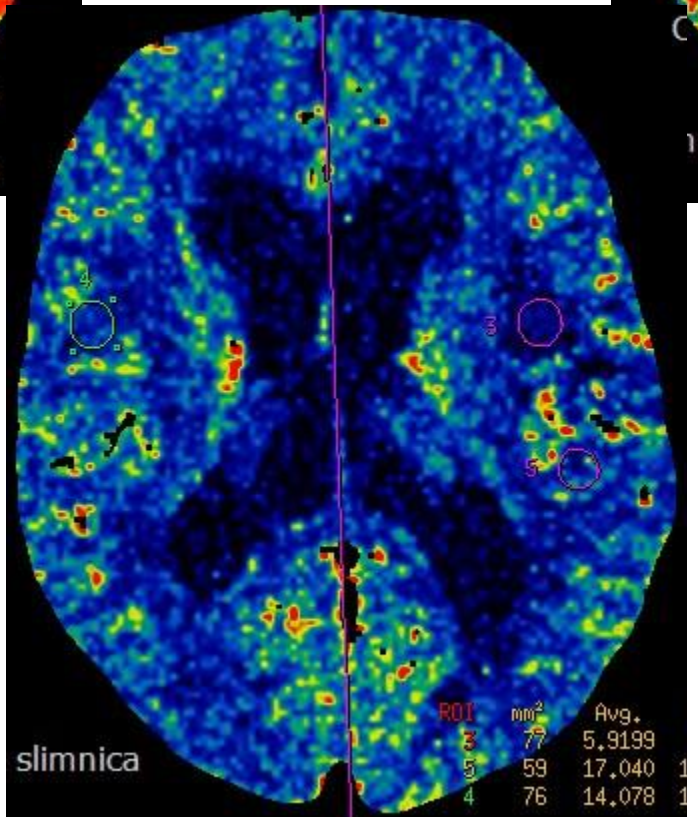
slimnica
ROI mm² Avg.
3 77 5.9199
5 59 17.040
4 76 14.078

ЗАКЛЮЧЕНИЕ РАДИОЛОГА

- **КТ-АГ** – интракраниальная окклюзия левой *АСМ*, M_1,M_2 сегментов на протяжении ~1 см, гипопластичная правая вертебральная артерия
- Активные коллатерали
- **КТП** – в левом полушарии выявлены повреждения по типу *penumbra* в височной, теменной и фронтальной долях. *COR составяет 15-20%.*
- Принято решение проводить тромбэктомию

- Тромбэктомия начата в 12:40
- Выявлен тромбоз ACM sin M1 сегмента
- Проведена тромбэктомия, имплантирован стент в ACM M1 sin
- Достигнута реканализация

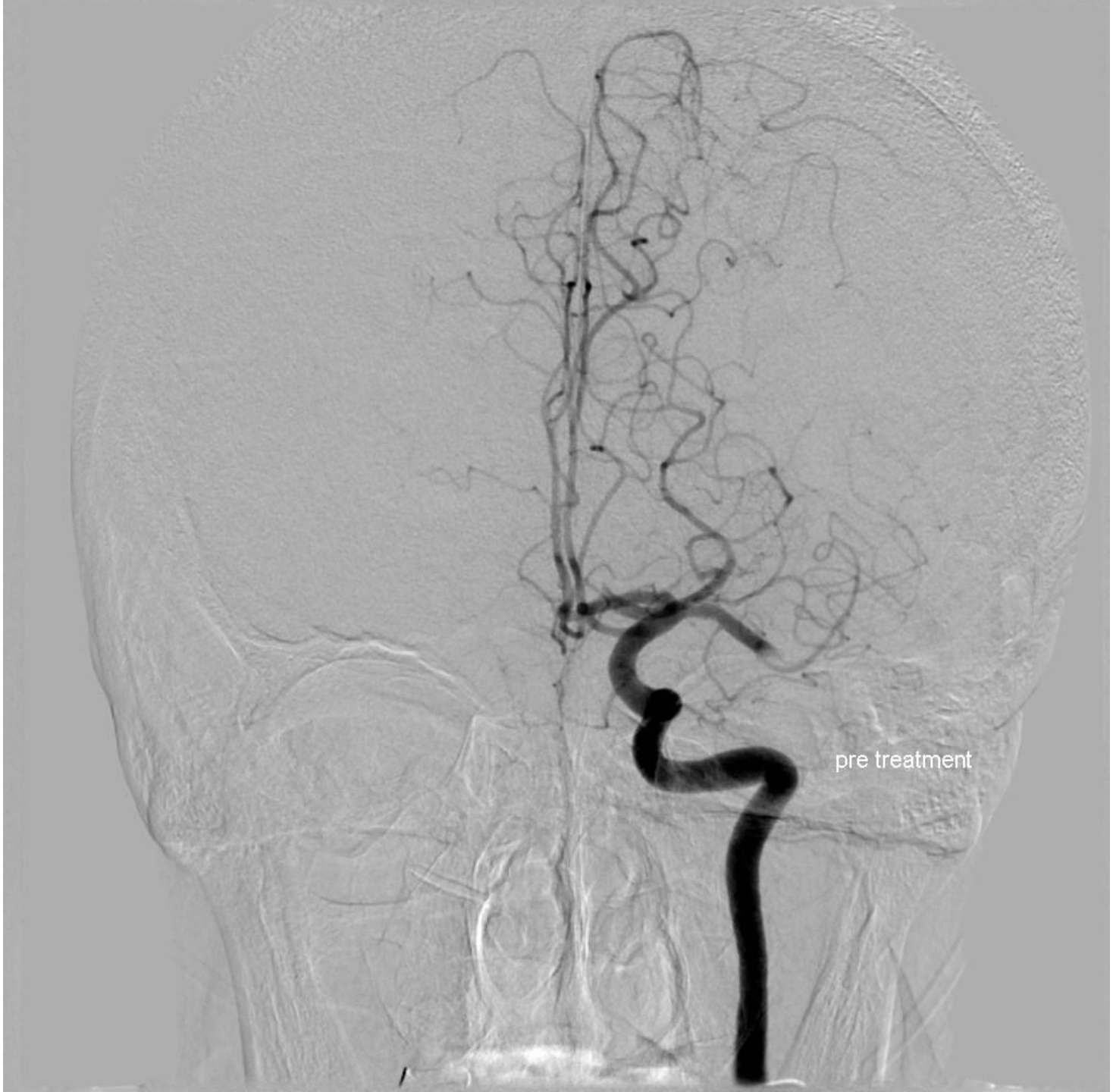
pre treatment

post treatment

- 13:30 в инсультной единице после тромбэктомии

- *Клинически:*

Средне выраженная моторная афазия,

лёгкая кортиконуклеарная недостаточность,

средне выраженный правосторонний гемипарез

КТ КОНТРОЛЬ ЧЕРЕЗ 24 Ч

Оформилась ограниченная ишемия в районе левой инсулы и базальных ганглиев, признаки отёка извилин левой теменной и височной долей

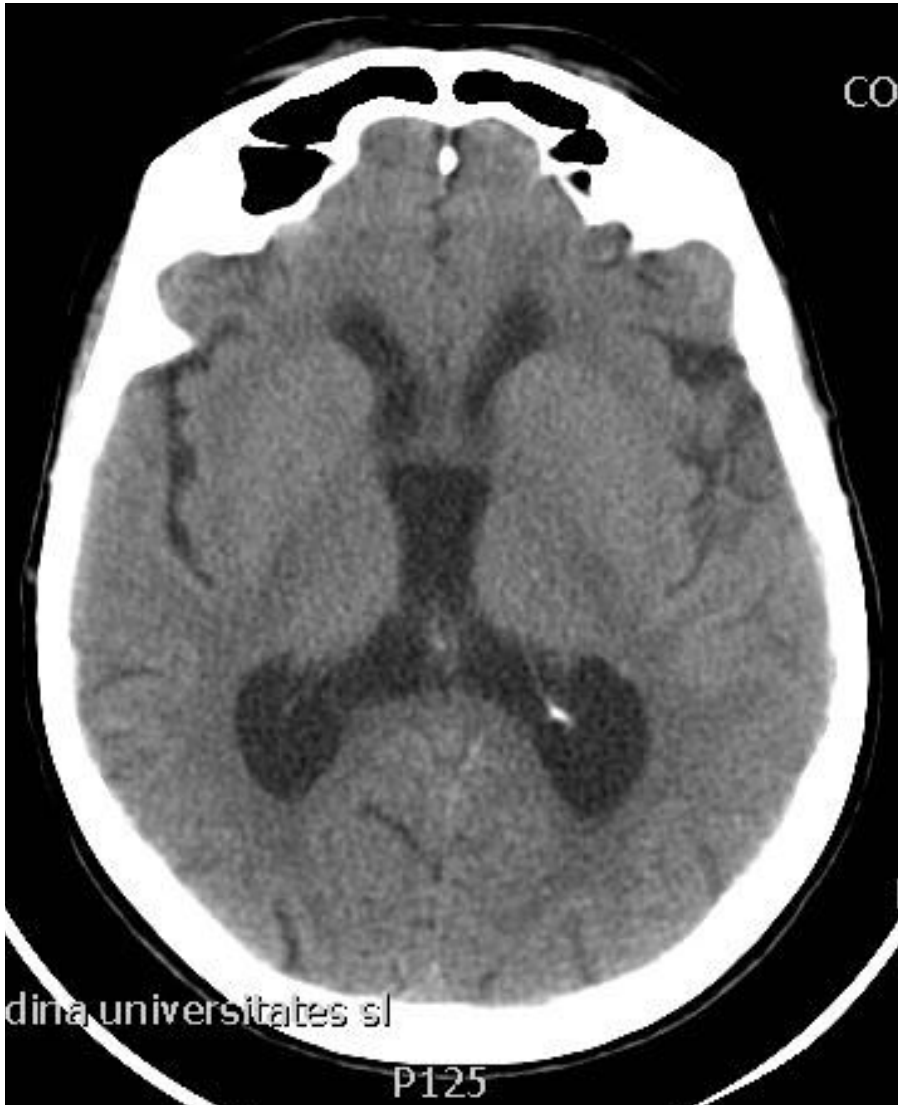

- 1 – 5 день лечения пациентка клинически стабильна
- NIHSS 11 => 2

- НА 5ый день лечения в 18:30 – внезапно перестаёт контактировать вербально, слабая левая сторона тела
- *Клинически:*

Заторможена

парез взора на право

левосторонняя гемиплегия

NIHSS 18

НЕОТЛОЖНАЯ КТ

Неотложная КТ

- Без признаков острой оформленной ишемии или геморрагии
- Пост ишемическая зона в левой фронтальной доли, подкорково
- => КТА + КТП

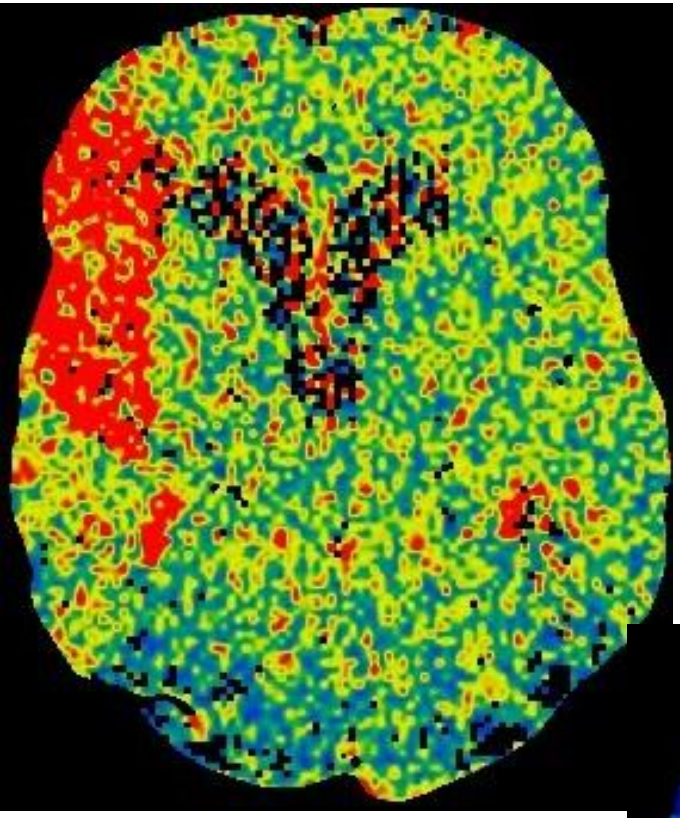

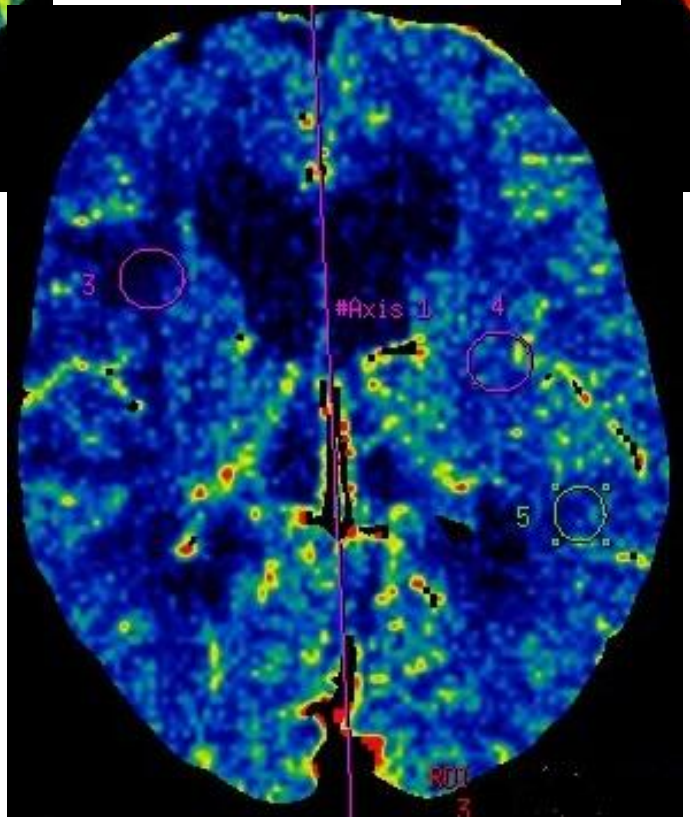
3
#Axis 1
4
5

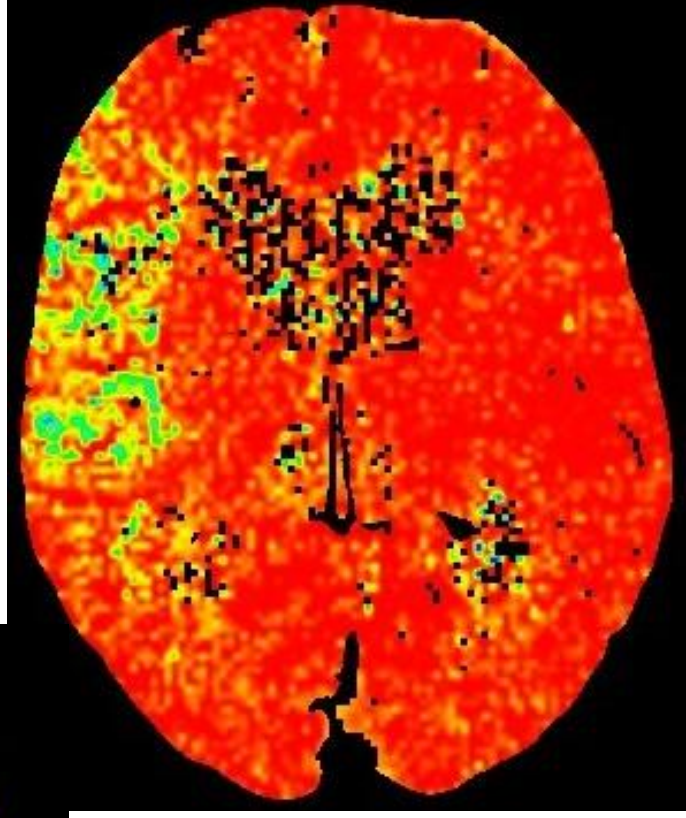

КТА + КТП

- КТА – артера церебри медиа - М2 окклюзия
- КТП - обширная *penumbra в правой фронтальной и теменной долях*
- 20:10 неотложная тромбэктомия из АСМ dxt М1, имплантирован стент ‘Solitair’

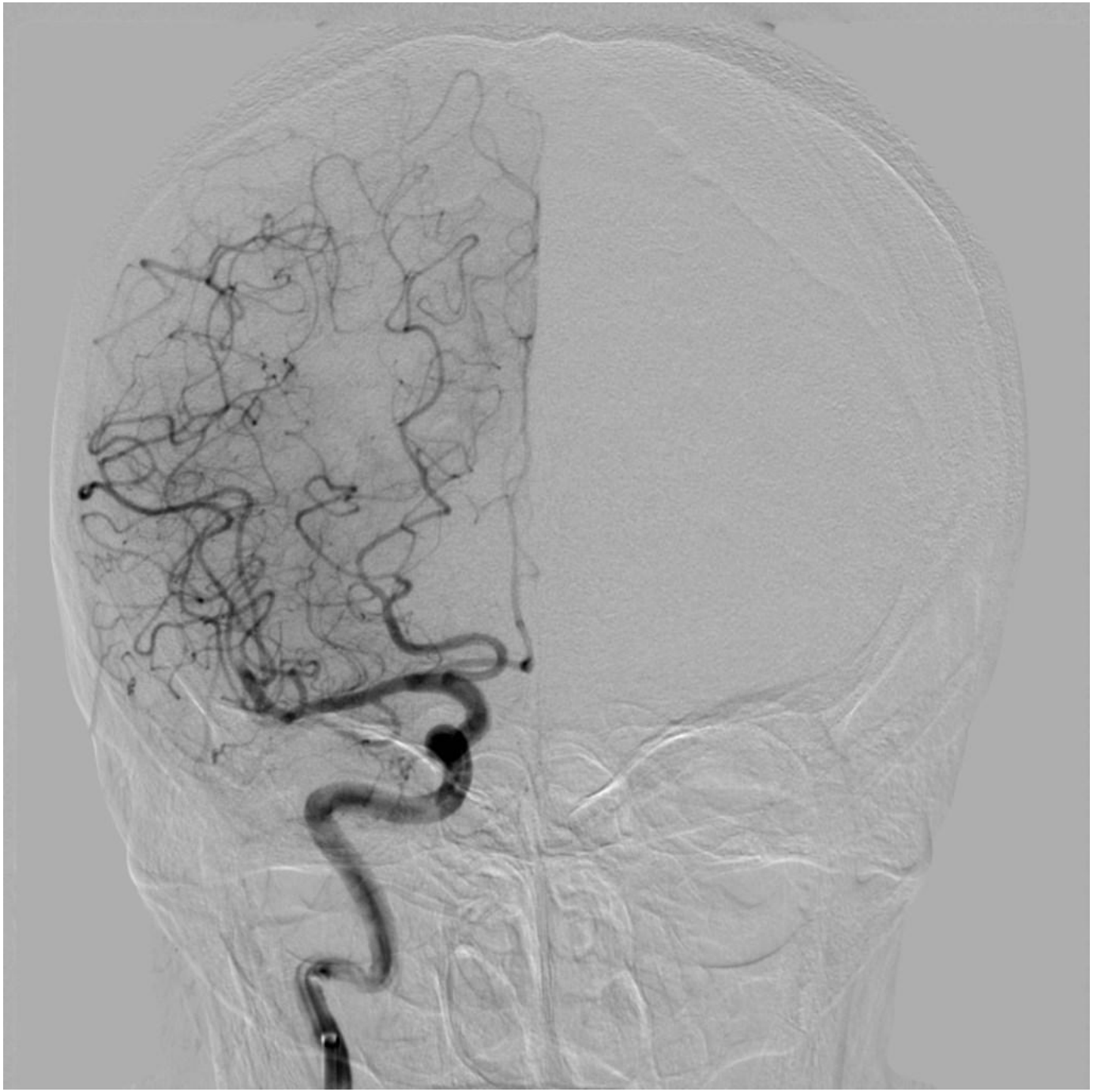

- 21:10 в инсульнтой единице
- *Клинически* :

Сознание ясное,

без моторного дефицита,

лёгкая левосторонняя гемигипестезия

- 6 день NIHSS 18 => 2 !

КОНТРОЛЬНАЯ КТ ЧЕРЕЗ 24 Ч ПОСЛЕ ТРОМБЭКТОМИИ

- Без признаков острой оформленной ишемии или геморрагии
- Подострая ишемия в левой фронтальной доли, медиальной извилине, подкорково

- При выписке: NIHSS 2
- Лёгкая левосторонняя гемигипестезия
- Выписана на 14 день

- **Назначенное лечение:**
  - T. Dabigatran 150 mg x2
  - T. Concor 5 mg
  - T. Verospironi 25 mg x1
  - T. Trimetazidine 35 mg x2

Шкала оценки коллатерального кровотока ACG

Балл ACG	Определение
0	Видимые коллатерали к зоне ишемии отсутствуют
1	Медленный коллатеральный кровоток к периферии зоны ишемии с сохранением некоторой зоны дефекта перфузии
2	Быстрый коллатеральный кровоток к периферии зоны ишемии с сохранением дефекта и заполнением только части ишемизированной территории
3	Коллатерали с медленным, но ангиографически полным заполнением русла в зоне ишемии в позднюю венозную фазу
4	Быстрый и полный коллатеральный ток крови в сосудистое русло всей территории ишемии путем ретроградной перфузии

Шкала окклюзионного поражения артерии (AOL)

AOL	Определение
0	Полная окклюзия целевой артерии
1	Неполная окклюзия или частичная локальная реканализация целевой артерии с отсутствием кровотока дистальнее поражения
2	Неполная окклюзия или частичная локальная реканализация целевой артерии с наличием кровотока дистальнее поражения
3	Полная реканализация и восстановление целевой артерии с наличием кровотока дистальнее поражения

TICI

0 Нет перфузии

1 Перфузия через начальную окклюзию, но с ограничениями потока в дистальном русле. Малое заполнение конечных ветвей или медленный поток.

2a Перфузия в меньшей половине области кровоснабжения данной артерии (н-р: заполнение и перфузия менее M2 кровоснабжаемой области)

2b Перфузия в большей половине области кровоснабжения данной артерии (н-р: заполнение и перфузия более M2 кровоснабжаемой области)

3 Полная перфузия с заполнением всех дистальных ветвей
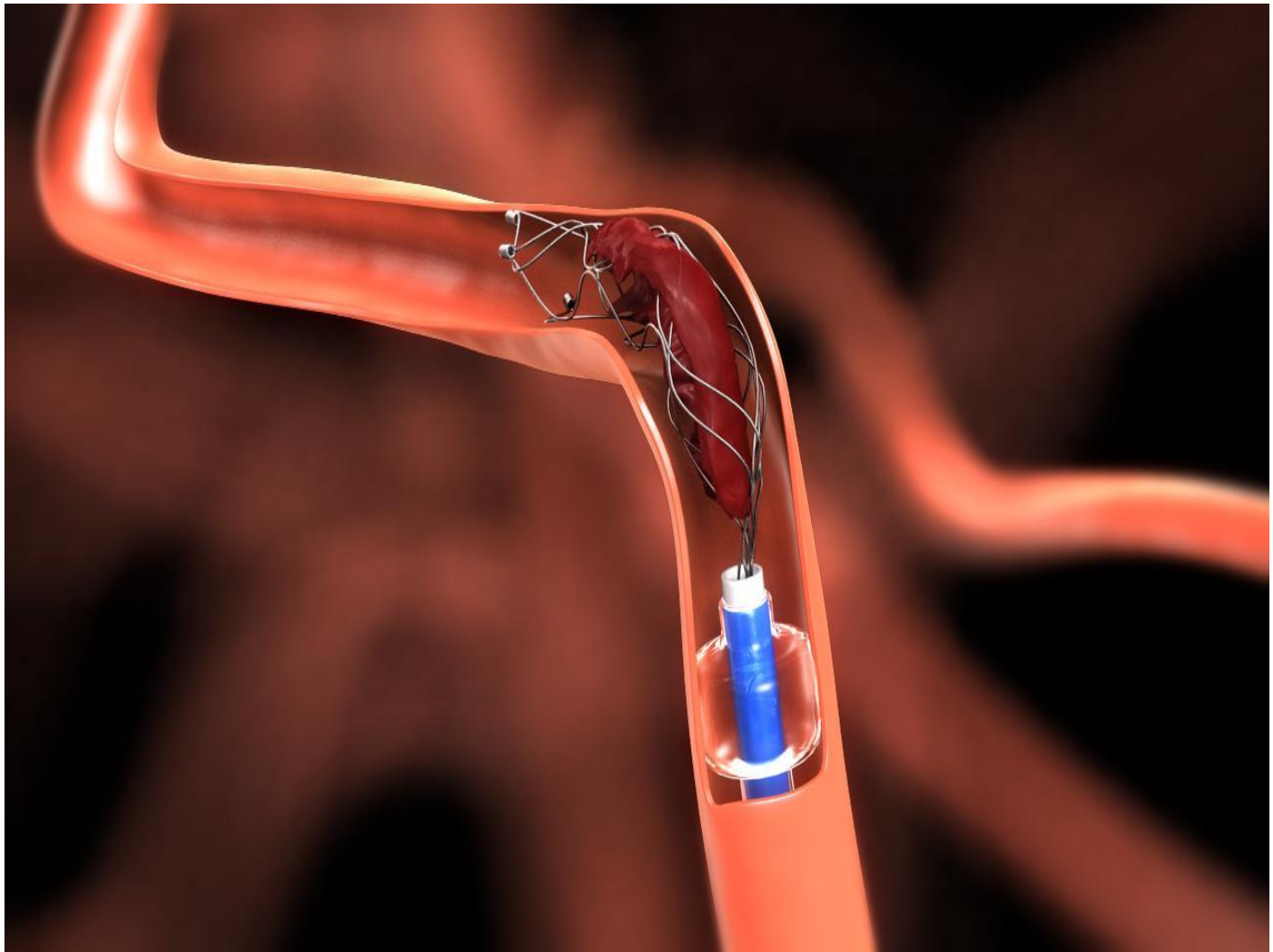
Лучший инструмент на сегодня стент-ретривер